This is a digital copy of a book that was preserved for generations on library shelves before it was carefully scanned by Google as part of a project to make the world's books discoverable online.

It has survived long enough for the copyright to expire and the book to enter the public domain. A public domain book is one that was never subject to copyright or whose legal copyright term has expired. Whether a book is in the public domain may vary country to country. Public domain books are our gateways to the past, representing a wealth of history, culture and knowledge that's often difficult to discover.

Marks, notations and other marginalia present in the original volume will appear in this file - a reminder of this book's long journey from the publisher to a library and finally to you.

Usage guidelines

Google is proud to partner with libraries to digitize public domain materials and make them widely accessible. Public domain books belong to the public and we are merely their custodians. Nevertheless, this work is expensive, so in order to keep providing this resource, we have taken steps to prevent abuse by commercial parties, including placing technical restrictions on automated querying.

We also ask that you:

+ *Make non-commercial use of the files* We designed Google Book Search for use by individuals, and we request that you use these files for personal, non-commercial purposes.

+ *Refrain from automated querying* Do not send automated queries of any sort to Google's system: If you are conducting research on machine translation, optical character recognition or other areas where access to a large amount of text is helpful, please contact us. We encourage the use of public domain materials for these purposes and may be able to help.

+ *Maintain attribution* The Google "watermark" you see on each file is essential for informing people about this project and helping them find additional materials through Google Book Search. Please do not remove it.

+ *Keep it legal* Whatever your use, remember that you are responsible for ensuring that what you are doing is legal. Do not assume that just because we believe a book is in the public domain for users in the United States, that the work is also in the public domain for users in other countries. Whether a book is still in copyright varies from country to country, and we can't offer guidance on whether any specific use of any specific book is allowed. Please do not assume that a book's appearance in Google Book Search means it can be used in any manner anywhere in the world. Copyright infringement liability can be quite severe.

About Google Book Search

Google's mission is to organize the world's information and to make it universally accessible and useful. Google Book Search helps readers discover the world's books while helping authors and publishers reach new audiences. You can search through the full text of this book on the web at `http://books.google.com/`

B 3 733 070

UNIVERSITY OF CALIFORNIA
MEDICAL CENTER LIBRARY
SAN FRANCISCO



DEUTSCHE ZEITSCHRIFT

FÜR

CHIRURGIE.

HERAUSGEGEBEN

VON

PROF. BARDENHEUER IN KÖLN, PROF. BARTH IN DANZIG, PROF. BIER IN BERLIN, DR. BORCHARD IN POSEN, PROF. H. BRAUN IN GÖTTINGEN, PROF. DOLLINGER IN BUDAPEST, PROF. v. EISELSBERG IN WIEN, PROF. ENDERLEN IN WÜRZBURG, DR. G. FISCHER IN HANNOVER, PROF. FRIEDRICH IN MARBURG, PROF. GARRÉ IN BONN, PROF. GRASER IN ERLANGEN, PROF. HELFERICH IN KIEL, PROF. HILDEBRAND IN BERLIN, PROF. HOCHENEGG IN WIEN, DR. KAPPELER IN KONSTANZ, PROF. KOCHER IN BERN, PROF. KÖNIG SEN. IN BERLIN, PROF. F. KÖNIG IN ALTONA, PROF. KROGIUS IN HELSINGFORS, PROF. KÜSTER IN BERLIN, DR. C. LAUENSTEIN IN HAMBURG, PROF. LENNANDER IN UPSALA, PROF. LEXER IN KÖNIGSBERG IN PR., PROF. MADELUNG IN STRASSBURG I. E., PROF. MARTENS IN BERLIN, PROF. MÜLLER IN ROSTOCK, DR. A. NEUMANN IN BERLIN, PROF. PAYR IN GREIFSWALD, PROF. PERTHES IN LEIPZIG, PROF. POPPERT IN GIESSEN, PROF. RIEDEL IN JENA, PROF. E. ROSE IN BERLIN, PROF. v. RUEDIGER-RYDYGIER IN LEMBERG, GENERALSTABSARZT DR. SCHJERNING IN BERLIN, PROF. SONNENBURG IN BERLIN, PROF. TRENDELENBURG IN LEIPZIG, DR. WIESINGER IN HAMBURG, PROF. WILMS IN BASEL, PROF. WITZEL IN DÜSSELDORF

UND UNTER MITWIRKUNG VON

PROF. DR. ROSE IN BERLIN, PROF. DR. TRENDELENBURG IN LEIPZIG, PROF. DR. BIER IN BERLIN

REDIGIERT VON

PROF. DR. HELFERICH IN KIEL

Neunzigster Band.

Mit 59 Abbildungen im Text und 2 Tafeln

LEIPZIG,
VERLAG VON F. C. W. VOGEL
1907.

Druck von August Pries in Leipzig.

Inhalt des Neunzigsten Bandes.

Erstes, Zweites und Drittes Heft,

ausgegeben September 1907.

Seite

I. Aus dem Kaiserl. Osmanischen Lehrkrankenhause Gülhane in Konstantinopel.
Über den Nutzen und die Gefahren der der ein- und doppelseitigen Oberkieferresektion vorausgeschickten Carotisunterbindung. Von Prof. Wieting. (Mit 1 Abbildung.) 1

II. Aus der II. chirurg. Klinik. (Vorstand: Hofrat Prof. Hochenegg) und dem I. anatomischen Institut der Universität Wien. (Vorstand: Hofrat Prof. Zuckerkandl.)
Über basale Cephalocelen. Von Dr. Alfred Exner, Assistent der Klinik. (Mit 8 Abbildungen) 23

III. Zur Frage über den Kehlkopfkrebs und speziell dessen operative Behandlung. Von Prof. Dr. N. Wolkowitsch (Kiew). 42

IV. Aus der königl. chirurgischen Universitätsklinik zu Königsberg i. Pr. (Prof. Dr. Erich Lexer.)
Über Calluscysten. Von Dr. Paul Frangenheim, Assistenzarzt. (Mit 1 Abbildung.) 87

V. Aus der pathologisch-anatomischen Anstalt der Universität Basel. (Vorsteher: Prof. E. Kaufmann.)
Beiträge zur Geschwulstlehre. III. Das primäre Magensarkom mit cystischen Lebermetastasen. Klinisch-patholog.-anatom. Beitrag. Von Peter Hans Hosch, prakt. Arzt. Assistent der pathol.-anatom. Anstalt. (Mit 3 Abbildungen.) 98

VI. Hochgradiger Spitzfuß infolge von nicht reponierter Luxation des Talus nach vorn-außen. Ein Beitrag zur Kenntnis der Talusluxationen. Die Frakturen des Sustentaculum tali. Von Generaloberarzt a. D. Dr. A. Kirchner, Göttingen. (Mit 2 Abbildungen im Text und Tafel I.) 132

VII. Aus der königl. chirurg. Universitätsklinik zu Kiel. (Prof. Dr. Helferich.)
Beitrag zur Behandlung der supracondylären Humerusfrakturen. Von Marinestabsarzt Dr. Knoke, kommandiert zur Klinik. (Mit 1 Abbildung.) 165

17533

Seite

VIII. Aus der medizinischen Klinik der tierärztlichen Hochschule in Budapest.
Über die Folgen des Verschlusses der Gekrösearterien. Von Prof. Dr. Marek. (Mit 2 Abbildungen) 174

IX. Aus der kaiserl. chirurg. Universitätsklinik Kyoto, Japan.
Zur Behandlung der Facialislähmung durch Nervenpfropfung. Von Prof. H. Ito und Dr. Y. Soyesima, Assistent der Klinik . . . 205

X. Aus der chirurg. Abteil. des k. k. Kaiser Franz-Joseph-Spitals in Wien. (Vorstand: Primarius Doz. Lotheißen)
Novokain als Lumbalanästhetikum. Von Dr. Otto Füster, Assistent der Abteilung 225

XI. Aus der chirurg. Universitätsklinik zu Kiel. (Prof. Helferich.)
Einige Bemerkungen zur Zerreißung der Kniekehlengefäße. Von Dr. Paul Graf, Assistenzart der Klinik. (Mit 2 Abbildungen.) 241

XII. Über Knochentransplantation bei ausgedehntem Kontinuitätsdefekt der langen Röhrenknochen. Von Dr. Chutaro Tomita (Japan). (Mit 5 Abbildungen.) 247

XIII—XIV. Kleinere Mitteilungen:

XIII. Aus der II. chirurg. Klinik der k. k. Universität Wien. (Vorstand: Hofrat Prof. Dr. J. Hochenegg.)
Ein Fall von Basedow mit Tuberkulose einer Glandula parathyreoidea. Von Dr. Emil Stumme, Operationszögling. (Mit 2 Abbildungen.) 265

XIV. Aus dem Krankenhause der Diakonissenanstalt Neumünster-Zürich.
Descensus des rechten Ureters im Scrotum, eine Hernia inguinoscrotalis vortäuschend. Von Dr. Friedrich Brunner, Chefarzt der chirurg. Abteilung. (Mit 1 Abbildung.) 275

XV. Besprechungen:
1. Prof. Dr. G. Perthes, Die Verletzungen und Krankheiten der Kiefer. (Noeßke) 282
2. Prof. Dr. Th. Kocher, Chirurgische Operationslehre. Fünfte, vielfach umgearbeitete Auflage. (Noeßke) 282
3. Bosse, Die Lumbalanästhesie. (Baum) 283
4. Dr. Felix Terrieu, Die Chirurgie des Auges und seiner Adnexe, ins Deutsche übertragen von Dr. Eugen Kauffmann. (Florange) 283
5. Peter Bade, Die angeborene Hüftgelenksverrenkung. (Graf) 283
6. E. Kaufmann, Lehrbuch der speziellen pathologischen Anatomie für Studierende und Ärzte. (Helferich) 284
7. Dr. Arnold Witteck, Die Olliersche Wachstumsstörung. (Helferich) 285
8. Dr. Joseph Okinczyc, Traitement chirurgical du Cancer du Colon. (Kappis) 285
9. Dr. H. Miehe, Die Bakterien und ihre Bedeutung im praktischen Leben. (Kappis) 285
10. H. Tillmanns, Lehrbuch der allgemeinen Chirurgie. (Helferich) 286
11. Prof. J. Hochenegg. Lehrbuch der speziellen Chirurgie. (Helferich) 286

Seite

12. Cron-Baschofsky, Kriegswaffen und Feldsanitätsdienst. (Helferich) 286
13. Graf und Hildebrandt, Die Verwundungen durch die modernen Kriegsfeuerwaffen, ihre Prognose und Therapie im Felde. II. Bd. (Helferich) 287

Anzeigen literarischer Neuigkeiten 287

Viertes, Fünftes und Sechstes Heft,

ausgegeben Oktober 1907.

Seite

XVI. Aus der Basler chirurgischen Klinik. (Prof. Dr. Enderlen.)
Ein Fall von erworbener Nierendystopie mit Hydronephrose. Beitrag zur Kenntnis der Nierendystopie. Von Dr. H. Schaad, gewesener Assistenzarzt. (Mit 7 Abbildungen.) 289

XVII. Aus der chirurgischen Klinik zu Göttingen. (Direktor: Geh.-Rat Prof. Dr. Braun.) Atresia acquisita intestini. Von Privatdozent Dr. Adolf Jenckel. (Mit 9 Abbildungen.) 330

XVIII. Zur Prognose und technischen Ausführung der Gastroenterostomie Von Prof. Dr. Helferich in Kiel. 360

XIX. Aus der königl. Universitätsklinik zu Kiel. (Prof. Helferich.)
Ein Beitrag zur Chirurgie der gutartigen Magenerkrankungen. Von Dr. Paul Graf, Assistenzart der Klinik. (Mit 2 Abbildungen.) 365

XX. Aus der kaiserlichen chirurgischen Universitätsklinik Kyoto. Japan.
Beitrag zur operativen Behandlung der Hirschsprungschen Krankheit. Von H. Ito und Dr. Y. Soyesima, Assistent der Klinik. 459

XXI. Aus der chirurgischen Universitätsklinik zu Königsberg i. Pr. (Professor Dr. Erich Lexer.)
Über Knochenbildung im menschlichen Penis (sogen. Penisknochen). Von Dr. Paul Frangenheim, Assistenzarzt. (Mit 2 Abbildungen.) 480

XXII. Aus der chirurgischen Universität zu Gießen. (Direktor: Prof. Dr. Poppert.)
Beitrag zur Pathologie der Fettgewebswucherungen im Kniegelenk. Von Dr. Herm. Löhrer, Assistenzarzt der Klinik. (Mit 2 Abbildungen.) 498

XXIII. Aus der pathologisch-anatomischen Anstalt der Universität Basel. (Vorsteher: Prof. E. Kaufmann.)
Über Mastitis chronica cystica. Von Fritz Lichtenhahn, prakt. Arzt aus Basel. (Mit 1 Abbildung im Text und Tafel II.) 507

Seite

XXIV. Die Atiologie der Hodenretention. Von Dr. Konrad Büdinger. (Mit 4 Abbildungen.) 532

XXV. Aus der chirurgischen Abteilung des städtischen Krankenhauses Moabit in Berlin. (Direktor: Geh. Med.-Rat Prof. Dr. Sonnenburg.)
Erfahrungen mit der Lumbalanästhesie in 875 Fällen. Von Dr. Ölsner, Assistenzarzt 557

XXVI. Zur Frage der ausgedehnten Resektionen am Tarsus und Metatarsus. Von Dr. Budde, Bocholt i. W. (Mit 3 Abbildungen.) 573

Anzeigen literarischer Neuigkeiten 607

Berichtigung 608

I.

Aus dem Kaiserl. Osmanischen Lehrkrankenhause Gülhane in Konstantinopel.

Über den Nutzen und die Gefahren der der ein- und doppelseitigen Oberkieferresektion vorausgeschickten Carotisunterbindung.

Von

Prof. **Wieting**,

(Mit 1 Abbildung.)

Die große Anzahl von malignen Geschwülsten der Gesichts- und Schädelteile, die bei den bestehenden Verhältnissen gerade im Gülhane-Krankenhause zusammenströmt, noch mehr aber die ungeheure Zerstörung, die in den meisten Fällen bis zur Krankenhausbehandlung bereits durch jene Geschwülste angerichtet ist, ließ mich von jeher mit besonderer Sorgfalt alle Mittel in der Vorbereitung und Ausführung bei den erforderlichen ausgedehnten Resektionen in Anwendung ziehen, welche irgendwie die Prognose zu bessern geeignet schienen. Alle diese Mittel sind in ausgezeichneter, knapper Weise in Kochers Operationslehre enthalten; ihre exakte Befolgung zeitigt die besten Resultate, wenn freilich auch nicht alle sich immer so durchführen lassen, wie man es möchte; ich erinnere an die Unmöglichkeit der gründlichen Zahnreinigung bei jauchenden Carcinomen oder der Extraktion aller defekten Zähne, die bei großen, den Mund ausfüllenden Tumoren nicht zu erreichen sind, oder wenn sie im Tumor stecken, profuse, schwer stillbare und schwächende Blutungen hervorrufen; oder denke an die präliminare Tracheotomie, die, wenn sie auch nach Möglichkeit zu vermeiden ist, doch hin und wieder dem Operateur aufgezwungen wird, sei es durch die Größe der den Rachen ausfüllenden Tumoren, sei es durch die Blutung aus ihnen.

Besonders die Oberkieferresektionen erheischen die größte Vorsicht und den größten Aufwand prophylaktischer, operativer und postoperativer Maßnahmen. In der Vorbereitung, bei welcher ich auf die Darmentleerung wegen der doch immer mit den Diarrhöen verbundenen Schwächung in den meisten Fällen verzichte, ist die sorgfältige Reinigung der Mundhöhle eine Hauptsache: ich lasse mindestens 3 Tage lang stündlich mit einer weinroten Lösung von Kali hypermangan. Nase und Mund spülen und gurgeln. Im Beginn der Operation wird jede ulceröse, jauchende Stelle, sowohl im Munde als auf der Außenfläche mit dem Thermokauter gründlich verschorft und zwar möglichst während der Phase der Expiration, damit der beißende Rauch die Luftwege nicht reize; eventuell ist durch ein Gebläse die Vertreibung desselben nach außen zu unterstützen. Der Pat. bekommt $^1/_2$ Stunde vor der Narkose subkutan 0,01 Morphium, eine Dosis, welche bei meinen des Alkohols ungewohnten Kranken stets ausreicht. Warnen möchte ich bei den Operationen am Mund-, Nasen- und Rachenraum vor der Anwendung des Scopolamins; so sehr seine sekretverringernde Eigenschaft und die Verminderung des Inhalationsnarkotikums von Nutzen sein könnte, so ungünstig ist für die Zeit nach der Operation der lange Schlaf und die durch ihn gesteigerte Gefahr der Aspiration. Als Narkotikum kommt für die Oberkieferresektion nur das Chloroform in Frage, das während dieses Aktes mit dem Junckerschen Apparat durch mittelstarken männlichen Katheter von der Seite her gegeben wird. Der Chloroformverbrauch ist ein ganz geringer, da eine leichte Halbnarkose, kombiniert mit der Morphiumwirkung, stets genügt und der tiefen Narkose vorzuziehen ist. Krönlein verteidigt besonders den Nutzen dieser Halbnarkose zur Vermeidung von Schluckpneumonien; ihm schließt sich Rydygier lebhaft an.

Als Lagerung ist die Kochersche Schräglage ausgezeichnet, ich habe sie häufig angewandt und an die Stelle der Roseschen treten lassen; doch bin ich auch wohl, wo es ratsam schien, aus der Kocherschen Lage zum fast senkrechten Sitz übergegangen, dann nämlich, wenn die Blutung vorher durch Unterbindung der Carotis gestillt war, und ich den venösen Abfluß aus dem Gehirn begünstigen wollte, und dann, wenn der letzte Akt der Oberkieferauslösung vollzogen wurde und die Tamponade die venöse Blutung stillen sollte.

Nach vollzogener Operation werden die Patienten in schräg abhängiger Stellung ohne Kopfkissen mit erhöhtem Bettende gelagert, damit möglichst wenig Schleim und Blut aspiriert wird.

Es werden die Kranken möglichst rasch aus ihrer Halbnarkose aufgerüttelt, der Mund, sobald es geht, öfters mit Kali hypermanganlösung ausgewischt und die Kranken angehalten, wieder zu spülen. Am nächsten Tage werden sie zur Bewegung im Bett, tiefen Inspirationen, häufigem Lagewechsel und, wenn die Schwäche nicht allzugroß ist, zum zeitweiligen Verlassen des Bettes getrieben.

Als ein ganz wesentliches Hilfsmittel bei diesen Operationen ist nun die präventive Blutstillung durch Ligatur oder Abklemmung der zuführenden Gefäße zu betrachten. Welcher Weg aber ist hier der gangbarste und wenigst gefährliche? Wir müssen Kocher durchaus beipflichten, daß „unter keinen Umständen, wenn es sich vermeiden läßt, bei einem alten Manne bloß behufs prophylaktischer Blutstillung die Carotis communis unterbunden werden darf." „Man mag sagen, was man will, die Unterbindung einer Carotis communis bei einem alten Manne mit Arteriosklerose ist einem Todesurteil gleich zu achten." Ich habe diese schlechte Erfahrung, neben anderen guten, leider öfters machen müssen und zwar in 2 Fällen, in denen ich wegen ausgedehnter maligner Tumoren des Halses die Carotis communis zu resezieren gezwungen war, ferner in einem Fall, wo ich wegen einer Arrosionsblutung nach Tumorexstirpation am 9. Tage die Carotis communis unterbinden mußte, nachdem schon bei der ersten Operation die Vena jugul. int. gefallen war, und in einem Falle, in dem ich prophylaktisch ihre Ligatur auszuführen mich veranlaßt sah, um ein enormes Schädel-Orbitacarcinom möglichst schonend zu entfernen.

Beobachtung 1. Präliminare Ligatur der Carotis communis mit tödlichem Ausgang. Nassur Bulat, 48 Jahre alt. Carcinoma permagnum reg. frontal et orbital dext. recidiv. Es muß das Schläfen- und das Stirnbein in weiter Ausdehnung bis zum Sinus longitud., der durchtrennt und umstochen wird, mittels Meißel und Giglischer Säge (nach Lauensteins Uhrfederverfahren) entfernt werden; ein großer Knoten komprimiert das Stirnhirn, in dem sich eine Erweichungscyste gebildet hat; Auge und Orbitaldach müssen ebenfalls fallen.

Ich hatte die Ligatur der Carotis communis vorausgeschickt. Der Pat. bleibt komatös, ist rechtsseitig gelähmt, während er mit der anderen Körperhälfte lebhaft agitiert. Nach 2 Tagen tritt der Tod ein. Bei der Sektion ist makroskopisch kein Unterschied in der Form und Farbe der Gehirnhemisphäre zu sehen, keine Thrombose oder Embolie in den Gefäßen.

Kocher fügt hinzu:

„Man kann nicht bestimmt genug jugendliches Alter mit gesunden Gefäßen und die senilen Veränderungen letzterer auseinander halten. Bei jungen Individuen mit gesunden Arterien kann man ruhig die Carotis com.

provisorisch komprimieren oder eine Lig. anlegen; diese hat für das Gehirn nur ganz vorübergehende Folgen in Form einseitig verminderten Blutgehaltes. Die Ligatur ist einfacher und sicherer."

Kocher will damit wohl nichts anderes sagen, als daß bei jugendlichen Individuen die Unterbindung der Car. com. erheblich ungefährlicher ist, er wird sicher nicht die Car. com., etwa aus Gründen leichterer und schnellerer Ausführbarkeit opfern, wenn er den gleichen Zweck mit der Car. ext. erreichen kann. Es sollte somit der ersterwähnte Satz besser heißen: Man wird unter keinen Umständen, wenn es sich vermeiden läßt, bloß behufs prophylaktischer Blutstillung die Car. com. unterbinden, weder bei jugendlichen Individuen noch bei alten Leuten. An diesem Satz ändern die vielen mit gutem Erfolg oder doch ohne nachteilige Folgen ausgeführten Car. com.-Unterbindungen, z. B. zwecks Heilung extra- oder intrakranieller Aneurysmen (pulsierenden Exophthalmus) oder zwecks Blutstillung nach frischen Verletzungen u. a. m., nichts: Das sind vital indizierte Operationen und betreffen meistens Menschen, die noch nicht durch umfangreiche maligne Tumoren mit ihren Folgen geschwächt sind, und somit ein Recht haben, nicht oben gefälltem Todesurteil sich zu unterwerfen. Gefahrlos ist aber die Operation auch bei ihnen nicht, zumal wir nie über das Bestehen oder Nichtbestehen von Arterienanomalien unterrichtet sind, die häufig genug vorkommen; auch die angiosklerotischen Prozesse sind unserer rechtzeitigen Diagnose nicht immer zugängig (s. u.). Über die auf dem letzten Chirurgenkongreß (1907) gemachten Mitteilungen Jordans, die mir z. Z. nur in kurzem Referat bekannt sind, möchte ich nicht urteilen; es handelt sich um die Empfehlung einer langsamen Ligatur bei Aneurysmen, die wieder gelöst werden soll, falls bedrohliche Erscheinungen eintreten. Ob nicht die Nachprüfung am Menschen da häufiger Thrombosen und Embolien ergeben wird?

Es ist nicht der Zustand der Carotis allein, welcher die so verschiedene Prognose in den verschiedenen Altern bedingt, sondern es dürften ebensosehr die kleinen, im Gehirn sich verzweigenden Arterien in Frage kommen, ob sie geeignet sind, rasch und ausreichend den Anforderungen des zu schaffenden Kollateralkreislaufes zu genügen. Nicht zum mindesten aber dürfte meines Erachtens die verschiedene Wertigkeit der Gehirnsubstanz selber in die Wagschale fallen: das Greisengehirn ist nicht so leicht imstande, die längere Ausschaltung aus dem Kreislauf oder die länger bestehenbleibende tiefe Unterernährung auszuhalten,

während das kindliche Gehirn darin weitgehendster Anpassung fähig ist. Als Beispiel für die letztere möchte ich auf eine von meinem Assistenten Dr. Emin mitgeteilte Beobachtung hinweisen, die dartut, daß auch für Kinder die Unterbrechung der Zirkulation zum Gehirn durchaus nicht ungefährlich, wenngleich noch spät reparabel ist.

Beobachtung 2. Es handelt sich um einen 16jährigen Knaben mit Stichverletzung der A. carotis com. und Ven. jugul. int. Es mußten nach Ausräumung des pulsierenden Hämatoms (Aneurys. spur. traumatic) die beiden großen Gefäße unterbunden werden. Darnach trat eine mehrere Wochen anhaltende schwere Störung der sensorischen und motorischen Funktion ein, die schließlich doch noch in völlige Heilung überging.

Freilich war in diesem Falle die Vena jugul. int. mit unterbunden, was nach den neuen Veröffentlichungen doch nicht ganz so unbedenklich ist, wie Jordan es im „Handbuch der prakt. Chirurgie" hinstellt. Außer dem Falle Rohrbachs sind einschlägige Beobachtungen mitgeteilt von Kummer und Linser (s. Emins ob. zit. Abhandlung.) Es ist erstaunlich, wie das kindliche Gehirn sich trotz der tiefen Ernährungs- und Funktionsstörung völlig wieder erholte; an einen Ersatz zugrunde gegangener Nervensubstanz ist dabei natürlich nicht zu denken. Solcher Anpassung und Lebenskraft dürfte das Greisenhirn kaum fähig sein. Als Gegenbeispiel setze ich die von Kocher selbst gemachte Beobachtung hierher:

„In einem Falle, bei welchem ich Ende 1898 bei einer Pharyngoglossotomie zur Ligatur der Car. com. bei einem alten Manne genötigt war, befand sich der Mann gleich nach der Operation noch völlig wohl, und erst allmählich stellte sich Hemiplegie, Bewußtlosigkeit und Fieber ein, bis zum Exitus. Erst die nachträgliche Erweichung hatte die Störungen bedingt."

Die Gefahr der Unterbindung der Carotis communis besteht also vor allem in der tiefen Ernährungsstörung, der das Gehirn für eine Dauer von mindestens mehreren Stunden, ja Tagen ausgesetzt ist, im Verlauf welcher Zeit sowohl der temporäre Blutmangel als solcher, wie die auftretende sekundäre Thrombose irreparable Störungen herbeiführen können.

Darnach ist über die dauernde Ligatur der Carotis communis zu prophylaktischen Zwecken der Stab zu brechen. „Es bleibt (nach Kocher) bloß die Wahl zwischen Ligatur der Carotis ext. und temporärer Kompression der Carotis communis, wie namentlich Schönborn sie gepflegt hat."

Nach v. Lesser hat zuerst C. Reyher die Oberkieferresektion nach vorheriger Ligatur der Carotis com. ausgeführt und dann v. Lesser selbst (1 Fall) darüber berichtet. v. Lesser meint dann: „Ob hierbei dauernder oder temporärer Verschluß der Carotis (wenn es überhaupt vertragen wird) zu bevorzugen sei, dafür dürfte sowohl für die Carotis com. wie für die Carotis ext. die Ansicht der Chirurgen auseinander gehen" (1895). Er tut diese Äußerung im Anschluß an eine Abhandlung C. Sengers, der im selben Jahr einen Fall von temporärer Ligatur der Carotis ext. (mit $^1/_2$ cm breitem Gummibande über Jodoformgazebausch) mitteilte. Senger nahm zuvor Versuche an Hunden und Kaninchen vor, denen er bis zu 3 Stunden die Carotis com. zuerst mit Gummiband, später mit einfachen festen Bändchen über Jodoformgazebausch zuschnürte, und fand, daß diese Umschnürung für die oben genannten Tiere gefahrlos sei. Nun berechtigen, wie ich auch Jordans Ausführungen gegenüber hervorheben möchte, Tierversuche keineswegs, auf gleiche Gefahrlosigkeit für das Menschengehirn zu schließen, denn die anatomischen Zirkulationsverhältnisse sind doch wesentlich andere, und das Menschengehirn wird infolge seiner feineren Organisation auch sensibler sein als das Tiergehirn. Insofern aber können solche Versuche herangezogen werden, als sie histologisch-anatomische Präparate liefern, die über den Grad und die Art der lokalen Schädigung der Arterienwand aufklären können. Es ist aber das am Menschen von Senger angewandte Verfahren der Carotis ext.-Abklemmung jedenfalls das mildeste, das man sich denken kann, und darf mit der gleichen Operation an der Carotis com., wie Senger sehr richtig v. Lesser gegenüber betont, nicht verglichen werden. — H. Riese beschäftigte sich dann, veranlaßt durch die oben wiedergegebenen Meinungsverschiedenheiten, eingehender mit der Frage der temporären Carotis com.-Ligatur, und zwar auf Grund der in der Klinik Schönborns gemachten Erfahrungen. Schönborn, der ein Meister in der Technik großer Tumorexstirpationen namentlich an Kopf und Hals war, führte in Würzburg — die früheren Königsberger Fälle werden nicht mitgeteilt — die temporäre Kompression der Carotis com. als präliminare Operation vor der Oberkieferresektion zweimal aus. (Die gleiche Kompression an der A. iliaca com., die er 4 mal zu Oberschenkelexartikulationen, ohne Schaden zu sehen, ausgeführt, kommt für uns nicht in Betracht, da ein Vergleich der Endorgane beider Gefäße ausgeschlossen ist und anatomische Untersuchungen über den lokalen Gefäßbefund fehlen.) Schönborn führte später systematisch die Kompression der Carotis com. mit einem zu dem Zweck konstruierten Kompressarium von Stahl aus. Die Operation wurde einmal an einem 11jährigen, durch mehrfache Blutungen geschwächten Knaben (Myxosarkom des Oberkiefers) mit Gummiband über einem Gummiklotz ausgeführt; ohne daß Gehirnstörungen aufgetreten waren, entwickelte sich bei dem entkräfteten Knaben (nach der einseitigen Oberkieferresektion mit vorausgeschickter Tracheotomie, Dauer $1^1/_2$ Std.) eine Bronchopneumonie, der er am 3. Tage erlag; die arterielle Blutung während der Operation war sehr gering, die venöse aus der Vena maxill. int. ziemlich heftig. Das durch die Sektion gewonnene Präparat zeigt die Vena jug. und N. vagus intakt; die Carotis überall durchgängig; die Arterienhäute überall normal; das Endothel scheint nirgends verletzt, aber in der Höhe der Ligaturstelle findet sich ein etwa $^1/_5$ des Umfanges der Innen-

wand einnehmender wandständiger, ganz flacher Thrombus, der größtenteils aus feinfädigem Fibrin bestand mit nur wenig weißen Blutkörperchen.

Das 2. Mal wurde die temporäre Blutstillung zur Oberkieferresektion mittels nacktem Kompressoriums vorgenommen, diesmal an einem 50jährigen, sehr anämischen Mann wegen Sarkoms. Die arterielle Blutung war sehr gering, das Blut sehr wässerig. Pat. blieb nach der Operation komatös und starb in der Nacht. Die Carotis war an der Unterbindungsstelle durchgängig, nähere Untersuchung fehlt.

Versuche, die Riese mit einstündiger Kompression an Hunden (A. iliaca) machte, ergaben am 6. Tage einen vollständig obturierenden Thrombus, obwohl die Arterienhäute nirgends eingerissen waren, und das Endothel bis auf die Stelle, auf der der Thrombus aufsaß, vollkommen normal erschien.

Riese empfiehlt schließlich die Anwendung des Kompressoriums anstatt der elastischen Ligatur, doch will er es nicht angewandt wissen bei Leuten mit atheromatösen Arterien. Wenn nun auch Riese schwere Folgen bei seinem Verfahren nicht gesehen hat, so muß man doch sagen, daß er denselben Zweck durch ein gleiches Vorgehen an der Carotis ext. erreicht haben würde. —

Neben günstigen Erfahrungen, die größtenteils kaum veröffentlicht sein werden, liegen ungünstige vor, auf die es zur Beurteilung der Nützlichkeit und Gefährlichkeit dieser Methode ankommt. Schlatter erachtet die temporäre Konstriktion der A. car. com. für gefahrloser als die dauernde Ligatur, hält aber die Ligatur der Carotis ext. in den meisten Fällen für genügend; er berichtet über 2 günstig verlaufene temporäre Unterbindungen (1 mal Carotis com., 1 mal Carotis int. und ext.). — Wulf führte die temporäre Kompression mittels $^3/_4$ cm breitem Gummischlauch und Klemme aus, der Tod erfolgte 24 Stunden nach der Operation (Sarkom der Temporalgegend). Die Autopsie ergab einen $2^1/_2$ cm langen Thrombus in der Carotis, der sich infolge Zerreißung der Gefäßwand an der Ligaturstelle gebildet hatte.

Ich führte sie einmal aus mit dickstem Katgutfaden, der eben bis zum Verschwinden des peripheren Pulses zugeschnürt wurde; das eine Ende war nur zur Schlinge geschürzt und konnte so leicht durch einfachen Zug gelöst werden.

Beobachtung 3. Abdurhaman Sali, 35 J., dekrepider Mann. Carc. labii inf. et maxill. inf. permagn. Unterkiefer und Lippen weithin durch knollige Tumormassen bis an den Vorderrand des M. ext. kl. mast. zerstört. Es wird prophylaktisch die A. car. com. dext. ligiert, dann das Mittel- und rechte Seitenstück des Unterkiefers mit Mundboden und Lippe entfernt. Pat. kommt nach der Operation nicht wieder zu sich und stirbt nach einigen Stunden.

Ob hier die temporäre Ligatur schädliche Folgen gehabt hat, ist nicht festzustellen, zumal die Autopsie unterbleiben mußte.

In einem andern Falle, den ich kurz andeuten möchte, legte ich an einer seitlichen Verletzung der Carotis int. einen Schedeschen Schieber

seitlich an, der 2 Tage liegen blieb; eine schädliche Folge ist darnach nicht eingetreten. Diese Art der Operation in den Arterien, die mehr den jetzt vielfach geübten Arteriennähten anzureihen ist, ist für uns nur insoweit hier heranzuziehen, als sie zur Thrombusbildung Anlaß geben kann. Die Erfahrungen, die darüber bei der Arteriennaht, selbst der zirkulären Verengerungen gemacht sind, sind verhältnismäßig recht günstige, wenn auch mancher Mißerfolg nicht veröffentlicht sein dürfte.

Die temporäre Sperrung der Carotis com. stellt ohne Zweifel das mildere Verfahren gegenüber der Ligatur dar. Denn es fehlt erstens die langdauernde Ausschaltung des Gehirns aus der Blutzirkulation. Die kurze Zeit, während welcher das Blut der Carotis abgesperrt ist — in 1—2 Stunden wird sich meistens selbst die doppelseitige Abklemmung und doppelseitige Oberkieferresektion bequem ausführen lassen —, wird kaum hinreichen, tiefe Störungen der Hirnfunktion resp. ihrer Elemente zuwege zu bringen. Solche Störungen, die beschrieben sind, dürften, wenn sie wirklich der plötzlichen und kurzdauernden Blutsperrung zuzuschreiben sind, vorübergehender Natur und leicht reparabel sein, wie Riese betont. Und zudem würden sie eintretenden Falles ja auch der Ligatur folgen müssen. Denn die Art der plötzlichen Absperrung ist für das Gehirn gleichgültig. Zu beobachten wird sein, daß die Konstriktion nicht plötzlich gelöst werden darf, da die plötzliche Füllung der Gehirngefäße nicht günstig für die schadlose Wiederherstellung des Ausgleichs zwischen arterieller und venöser Füllung sein kann; und bei nicht ganz normalen Gefäßwänden selbst Rupturen herbeizuführen imstande wäre.

Wie steht es nun mit der zweiten Gefahr, der sekundären Bildung von Thromben an der Absperrungsstelle und der Gefahr der Embolie?

Nach allen Erfahrungen und Experimenten müssen wir gestehen, daß uns die Bedingungen, unter denen ein Thrombus sich bildet, noch nicht völlig bekannt sind. Die einfache Läsion der Intima ist nicht die einzige Ursache, das ist durch viele Experimente — auch am Menschen seit den häufigen Eingriffen, dem konservativen Verfahren der Blutstillung, in Form der zirkulären und seitlichen Gefäßnaht — sicher gestellt. — Auch die temporären Absperrungen von Gefäßen mit gewöhnlichen Klemmen, wie sie direkt empfohlen und ausgeführt wird (u. a. auch bei der Nephrotomie), hat verhältnismäßig selten eine Thrombose zur Folge. Andererseits aber können sich Thromben bilden auf der Grundlage ganz geringfügiger, ja mikroskopischer Gefäßwandläsion, die auch

nicht traumatischer Natur zu sein, d. h. in Kontinuitätstrennung der Intima zu bestehen braucht, sondern ebensowohl in akut oder frisch entzündlichen oder nekrobiotischen Prozessen der Wandung bestehen kann. Diese können wieder primär in der Wandung entstanden, oder von der Umgebung auf sie übertragen sein, oder die primäre Schädigung der Intima erfolgt vom Blutstrome aus, wie wir das bei akuten oder chronischen Infektionskrankheiten wissen. Bei der mechanischen temporären Blutabsperrung wird die Gefäßwandung ohne Zweifel jedesmal geschädigt; sowohl durch den Druck als solchen, wie durch die durch den Druck geschaffene lokale Anämie der Gefäßwandung. Es müssen aber da große Unterschiede bestehen, die allein durch die Art der Absperrung bedingt sind: Zu unzähligen Malen wurden und werden an den oberen und unteren Extremitäten durch den Esmarchschen Schlauch oder die Gummibinde sämtliche Gefäße im Querschnitt komprimiert bis zur völligen Aufhebung des Lumens; darnach sind kaum jemals Thrombusbildungen beschrieben, es sei denn, daß einmal atheromatöse, verkalkte oder verknöcherte Gefäßpartien durch den Druck gleichsam frakturiert wurden, und so zur Thrombusbildung Anlaß gaben; selbst stark sklerotische Arterien leiden kaum unter Druck. Bei der Esmarchschen Binde bilden die Weichteile, trotz der starken Abschnürung, eine weiche, elastische und breite Pelotte, die jede stärkere Beeinträchtigung der Wandung vermeidet. Bei der temporären Abklemmung der Carotis wird das Gefäß freigelegt, isoliert, umgangen, oft auch mehrere Zentimeter aus seiner Scheide freigemacht, und nun noch gar die ungeschützte Wandung stundenlang zusammengedrückt; darnach können die Weichteile doch nicht wieder so dicht darüber vernäht werden, wie sie vorher waren; es tritt Lymphflüssigkeit und Blut um das Gefäß aus, so daß selbst bei (klinisch) ganz aseptischem Verlauf doch immer eine Ernährungsstörung der Gefäßwandung zustande kommt und es darf nicht wundernehmen, daß die Gefäßwand auf diese Weise zur Trombenbildung disponiert wird. Für jede Thrombose eine Infektion als Ursache anzunehmen, ist sicher zu weit gegangen. Wenn nun auch lange nicht jede Thrombenbildung zur stärkeren Prominenz mit der Gefahr der Embolie, oder gar zum völligen Gefäßverschluß an Ort und Stelle zu führen braucht, sondern die weitaus größere Mehrzahl harmlos und symptomlos verläuft und sich zurückbildet, so ergibt sich doch für uns die unabweisbare Pflicht, die temporäre (s. u.) Sperre so schonend wie möglich zu machen, da wir, wenigstens am Halse, die Kompression von der unverletzten Haut aus

in gewünschter Weise und ohne Nebenläsion schwerlich praktisch werden ausführen können.

Während die Absperrung des Gefäßes den Locus minor. resist. für die Thrombenbildung schafft, so muß nun doch, falls nicht eitrige Infektion von außen eingetreten, oder direkt Gefäßnekrose oder Intimazerreißung durch die Art der Abklemmung verursacht ist, in den meisten Fällen noch ein weiteres Moment hinzukommen. Diese Forderung wird auch von pathologisch-anatomischer Seite für die Thrombenbildung erhoben: das ist neben der Wandveränderung eine Störung der Blutzirkulation — allgemeiner oder lokaler Natur, insbesondere Stromverlangsamung und Wirbelbildungen, welche die Blutplättchen gegen die Wandung treiben (Ziegler, Lehrbuch d. path. Anat.); wahrscheinlich begünstigen auch pathologische Veränderungen des Blutes selbst die Thrombenbildung. Diese Momente kommen für unsere temporäre Gefäßsperre in Betracht. Zunächst kann die, kurz gesagt, traumatische Läsion eine schon an und für sich pathologisch veränderte Gefäßwand treffen: es bleibt wohl ein frommer Wunsch Rieses, Arteriosklerose vor der temporären Blutsperre auszuschließen, denn es steht ganz außerhalb unseres Vermögens, eine solche jedesmal zu erkennen: wissen wir doch, wie vielfältig und ungleichmäßig die Verteilung dieses Prozesses im Gefäßsystem ist; daß sie z. B. oft allein auf die Carotis beschränkt ist. Da nun der größte Teil derer, die zur Oberkieferresektion kommen, in dem Alter steht, das zu Carcinom und Arteriosklerose berechtigt, so dürften wir selten ruhigen Sinnes an die Kompression herangehen. Wichtiger erscheint mir das Moment der Stromverlangsamung und Blutveränderung: Nach jeder größeren Operation leidet vorübergehend die Herz- und Gefäßtätigkeit und es dauert häufig mehrere Tage, bis die Folgen ganz überwunden sind. Sodann besteht in vielen Fällen eine durch das Grundleiden bedingte, durch das Alter begünstigte Blutverschlechterung: Die malignen Tumoren, zumal wenn ihre Oberfläche jauchig zerfallen ist, führen zu Kachexie und chronischer Intoxikation; diese steigern die Gerinnungsfähigkeit des Blutes. So würde sich zur Genüge die Gefahr der Thrombenbildung bei den für uns in Betracht kommenden Kranken erklären und wir erhalten einen Fingerzeig, wann wir sie fürchten müssen. Trotz allem ist die temporäre Kompression der Car. com. bei weitem nicht so gefährlich wie die Ligatur derselben, und sollte, falls die Wahl nur zwischen diesen beiden Verfahren gegeben ist, stets vorgezogen werden. Denn die temporäre Sperre kann

schlimmsten Falles nur das schaffen, was die Ligatur stets schafft, den vollständigen Verschluß des Gefäßes. Wenn sie diesen aber schafft, schafft sie ihn erst im Verlauf von vielen Stunden, ja Tagen, nie plötzlich und dauernd wie jene. Die Gefahr der Embolie und aufsteigenden Thrombose hat ebenfalls im Vergleich zur Ligatur keine so große Bedeutung, denn die Embolie erfolgt ja in ein peripheres Stromgebiet, das durch die Ligatur ohnehin zunächst ausgeschaltet ist, und die Thrombenbildung würde auch nach der Ligatur unter den gleichen zur Thrombose neigenden Verhältnissen eintreten.

Ich bin aber mit anderen Autoren der Überzeugung, daß die Indikation sowohl für die Ligatur, wie für die temporäre Sperre der Car. com. auf seltene Fälle beschränkt werden kann. Unter Umständen ist es sogar ratsam, anstatt der Car. com. die Car. ext. und int. isoliert zu unterbinden, worauf Stefan Smith hinweist (s. Königs Lehrbuch): dann nämlich, wenn Blutungen aus Gesichts- oder Halsgegend die Indikation abgeben, weil bei Unterbindung der Car. com. allein die Blutung nach Wiederherstellung der Zirkulation von der anderen Seite sich wiederholen kann. Es sollte die Carotis com. nie in Angriff genommen werden, wenn die Stromaufhebung in der Car. int. oder in der Car. ext. allein genügt zur Erreichung des Zweckes. Auch für das Stromgebiet der Carotis int. kann es unter Umständen nicht gleichgültig sein, daß sie — bei notwendiger Stromunterbrechung — die Möglichkeit des Kollaterallaufes aus der Kommunikation mit der Car. ext. behält.

Am striktesten ist dieser Satz aber für die Car. ext. zu befolgen, wie dies mehrfach in der Literatur betont wurde. Die Unterbrechung des Stromes in der Car. ext. ist vollkommen ausreichend für alle Operationen an den Gesichtsteilen, wozu die Oberkieferresektionen das größte Kontingent stellen. Ich habe unter 28 meist sehr ausgedehnten Resektionen an den Oberkiefern wegen maligner Tumoren, darunter 5 sogenannte typische, totale einseitige, die alle gut ausgingen, und 3 totale doppelseitige, im ganzen 10mal die Unterbindung der Car. ext. ausgeführt, in den 3 Fällen von doppelseitiger Resektion die doppelte Unterbindung. Ich hielt die präliminare Unterbindung, abgesehen von allgemeinen Indikationen der Anämie und starker Erschöpfung, um Blut zu sparen, durch den lokalen Befund dann indiziert, wenn von vornherein durch die Unterbindung feststand, daß mindestens eine Hälfte des Oberkiefers entfernt, also eine

typische Resektion stattfinden mußte. Ich führte sie aber nicht aus, wenn atypische Resektionen mit Meißel und schneidender Zange den Tumor weit im Gesunden zu umgehen zwangen, wobei aber Teile entweder vom Gaumen oder der Orbitalplatte stehen bleiben konnten, d. h. also, wenn die Grenzen der Operation nicht von vornherein scharf gezeichnet, oft beide Seiten gleichweit ergriffen waren.

Der Erfolg und der Vorteil der Unterbindung ist ein ganz eklatanter, gar nicht zu bestreitender. Gegenteilige Erfahrungen, die zur Verwerfung der ganzen Voroperation führten, könnten entweder auf abnormen Gefäßverbindungen und -verbildungen beruht haben, oder auf nicht richtiger Ausführung der Unterbindung, wenngleich ja die Car. int. und ext. kaum miteinander zu verwechseln sind. Über den Nutzen der Unterbindung kann also ein Zweifel nicht bestehen; nun aber legte mein letzter Fall einer doppelseitigen Totalresektion wegen Sarkoms mir doch nahe, daß sie nicht immer gefahrlos ist.

Da die Zahl der veröffentlichten doppelseitigen Oberkieferresektionen noch keine sehr große ist, setze ich alle 3 Fälle kurz hierher:

1. Fatma, 50 Jahre alte Türkin aus Kleinasien. Enormes Ulcus rodeus, das am r. Nasenwinkel begann und die ganze Nase, sowie die vorderen Teile des Oberkiefers verzehrt hatte.

Operation: In Vollnarkose präliminare Unterbindung beider Car. ext. oberhalb des Abganges der Art. thyr. sup. Dann in Halbnarkose und Kocherscher Schräglagerung, Säge- und Meißelresektion. Die Schnittführung zur Resektion beider Oberkieferhälften war durch die Defekträndergegeben mit medianer Spaltung der Oberlippe. Links muß die Orbitalplatte bis weit nach hinten fallen, zu ihrem Ersatz wird, nach F. Königs Vorgang, eine Platte vom M. masseter abgelöst und gegen die Nasenwurzel vernäht, mit gutem Erfolg. Die Blutung ist während der ganzen Operation sehr mäßig, die Übersicht ausgezeichnet, so daß man sicher im gesunden arbeiten kann. Zur Deckung des Defekts werden die Wangenlappen mit einem medianen Stirnlappen vereinigt, so daß die Nase einstweilen fehlt; diese soll später gemacht werden, doch verzichtet die Pat. darauf, da sie so zufrieden ist. Die Heilung verläuft ungestört.

2. Mustafa Ömer, 40 Jahre alter Türke. Enormes, weiches Sarkom beider Oberkieferhälften, von rechts ausgegangen; nach dem Rachen zu ist wegen des großen Umfanges das Ende nicht abzutasten.

Operation: Unterbindung beider Car. ext. jenseits der Art. thyr. sup., da rechts ein Stück der Wangenhaut fallen muß, Schnitt um den Tumor links median, und um den Nasenwangenansatz (nach Nelaton-Kocher). Die Blutung ist trotz des weichen, schwammigen Tumors sehr mäßig, hauptsächlich venös aus diesem. Säge- und Meißelresektion in Kocherscher

Schräglage und Halbnarkose. Nach Entfernung der beiden Oberkieferhälften zeigt sich ganz in der Tiefe noch eine eiförmig gewölbte Tumormasse, die durch einen fast talergroßen Defekt in der Schädelbasis, und durch die Dura hindurch gegen das Gehirn vorgewuchert ist. Sie wird stumpf gelöst. Da ergießt sich plötzlich, durch eine Würgbewegung veranlaßt, eine äußerst profuse venöse Blutung aus dem tiefsten Wundwinkel (Vena jugul. int.). Dieselbe ist zwar durch einen Schieber unter dem komprimierenden Finger zu fassen und zu stillen. Die Wunde wird um den Schieber tamponiert und die Haut genäht. Doch trotz Infusion tritt nach 4 Stunden, ohne daß Pat. wieder erwacht, der Tod ein im Kollaps.

3. Der 40jährige, blasse, und mäßig genährte, anämische Mann, Ismail Achmet, leidet seit 2 Jahren an einem rasch wachsenden Oberkiefersarkom, das in der rechten Hälfte entstanden, jetzt auch die ganze linke Seite eingenommen hat. Der Tumor ist nach dem Munde zu zerfallen, leicht blutend. Submaxillare Lymphknoten sind bohnengroß zu tasten.

Operation: In Kocherscher Schräglage werden durch Schrägschnitt am vorderen Rande des Kopfnickers beide Car. ext. freigelegt, was rasch unter Orientierung am oberen Rande des Kehlkopfes und Freilegung der Bifurkationsstelle gelingt. (Leider mußte vorher wegen Asphyxie durch die Größe des Tumors und starke Blutung aus ihm, veranlaßt durch ungeschicktes Eingehen mit der Zungenzange, die Tracheotomia sup. und Tamponade des Rachens bis zur Unterbindung der Carotiden ausgeführt werden.) Rechts wird ein starker Seidenfaden zwischen Art. thyr. sup. und Art. ling. angelegt, links, nach Durchtrennung der Vena fac. com. diesseits der Art. thyr. sup. Diese geht dicht hinter der Bifurkationsstelle ab, doch gelingt es leicht, den Seidenfaden mittels Deschampscher Nadel herumzuführen, ohne das Lumen der Art. carot. int. zu beeinträchtigen: diese pulsiert kräftig weiter. Ich legte hier links die Unterbindung so tief an, weil durch das Herumführen der Nadel eine mäßige arterielle Blutung von der Hinterseite der Car. ext. (Art. phar. ascend.) entstanden war, die bei peripherer Abklemmung der Car. ext. nicht stand. Um sie zum Stehen zu bringen, wurde kurze Zeit schräg zentral vom Abgang der Car. ext. über den Bulbus eine Schedesche Klemme gelegt, die aber die Car. int. nicht ganz verschloß. Einige geschwollene Lymphknoten werden mit entfernt; die systematische Ausräumung soll später erfolgen, da der Eingriff sonst zu lange dauern würde.

Nach der Unterbindung der Arterien wird in Halbnarkose mit Chloroform und Morphium (0,015, $^1/_2$ Stunde vor der Operation) die Resektion der beiden Oberkieferhälften vorgenommen: Schnitt schräg von beiden Wundwinkeln nach dem Jochbein. Ablösung der Gesichtsmaske mit Nase von dem abgekapselten Tumor, und Heraufklappen derselben um die naso-orbitale Basis. Die Knochenverbindungen werden durch einige Meißelschläge rasch durchtrennt, zuerst links die Verbindung mit dem Proc. pteryg. gelöst, und dann der ganze Kiefer mit dem Tumor nach rechts hinabgewälzt unter gleichzeitiger fester Kompression der Trennungsfläche mit Jodoformgaze. Die Blutung ist bei dieser ganzen Manipulation sehr gering, fast rein venös; arteriell entleert sich nur etwas Restblut aus den peripheren Ästen. Die Wunde wird fest mit Jodoformgaze tamponiert. Der vordere Rand des weichen Gaumens, der erhalten bleiben konnte, wird mit der Wangen-

schleimhaut vernäht, was sich ganz von selbst ergibt (s. O. Hildebrands Vorschlag) und die äußere Wunde geschlossen, mit sehr schönem plastischem Resultat. Der Pat. war am Ende der Operation fast wach, machte mit beiden Händen Abwehrbewegungen, er wird im Bett schräg mit erhöhtem Fußende gelagert, um das Einfließen des blutigen Schleimes in den Kehlkopf zu verhüten. Der Puls ist sehr gut (5 Stunden nach der Operation). Die Pupillen sind eng und Pat. schläft noch infolge der Morphiumwirkung (gegen welche die hiesige arme Bevölkerung sehr empfindlich ist). Auf Anrufen bewegt er beide Augen, Arme und Beine, und macht Abwehrbewegungen. (Sprache ist wegen der Kanüle nicht möglich.) Kurz, er reagiert vollkommen. Gegen Abend tritt aus der tamponierten Wunde eine ziemlich starke Nachblutung auf, so daß nochmals tamponiert und eine intravenöse Kochsalzinfusion (1 l) gemacht werden muß; darnach Puls gehoben. Am anderen Morgen (20 Stunden nach der Operation) ist der Puls sehr klein, der Pat. wirft sich herum und fuchtelt kraftvoll mit dem l. Arm und Bein herum; die rechte Seite ist völlig gelähmt, die Augen mit mittelweiter Pupille sind nach links gerichtet. Auf Anrufen wird nicht reagiert. 24 Stunden nach der Operation stirbt Pat. unter Versagen der Herztätigkeit.

Es ist aus diesen 3 Fällen ein Rückschluß auf die Gefährlichkeit der doppelseitigen Oberkieferresektion, die ich mit König für nicht viel gefährlicher halte als die einseitige, nicht zu ziehen. Fall 2 war von vornherein als verloren anzusehen, als sich die Durchwucherung nach dem Gehirn herausstellte.

Fall 3 erlag einer gewiß recht unglücklichen Komplikation: einer obliterierenden Thrombose der l. A. car. com. und int. (s. u.) Beide Momente zur Thrombosenbildung waren gegeben. Einmal die Blutveränderung in Form der chronischen Anämie, die sicherlich durch die Nachblutung akut verstärkt wurde; die Nachblutung ist erfolgt aus den Ästen der Car. ext., die offenbar ziemlich rasch durch die beiderseitigen Internae — denn auch die linke war wohl damals nach 8 Stunden noch offen — sich füllten. Die Tamponade reichte, trotzdem sie in der Tiefe, in Voraussicht dieser Gefahr, festgemacht war, und durch die Gaumenplatte festgehalten wurde, nicht aus, sie zurückzuhalten. Diese Gefahr der Nachblutung ist ein Nachteil der präliminaren Gefäßunterbindung (s. u.). Denn wenn man auch die größeren oberflächlichen Gefäße ohne viel Zeitaufwand und Mühe aufsuchen, und ihre sichtbaren, nichtblutenden Stümpfe durch Ligaturen sichern kann und wird, es bleibt doch die Mehrzahl der tiefen Stämme unsichtbar, ihr Lumen offen; da die peripheren Äste ihr Blut nach der zentralen Unterbindung auspressen, so entsteht keinerlei Gerinnung in ihnen, die das kollateral eintretende Blut auf-

hielten und so muß die Tamponade allein ausreichen, diese vielen und oft großen Lumina, die freilich durch Kontraktion sich noch verengt haben und oft endotheliale Verklebungen aufweisen, zu verstopfen. Die in Königs Lehrbuch für die Unsicherheit der dauerhaften Blutstillung zitierten Äußerungen von Bushe, Motl, Wutzer, Maisonneuve, O. Weber, Guyon, Madelung, konnte ich hier leider nicht nachlesen. Diese Gefahr besteht, wie mein Fall 3 lehrt; sie bedroht nicht nur direkt das Leben, sondern die durch sie veranlaßte akute Anämie begünstigt, was ich nochmals hervorheben möchte, die Bildung von Thromben. Madelung hat dann später (nach Franz König) auf Grund statistischer Zusammenstellungen hervorgehoben, daß die Zahl der Nachblutungen bei der Unterbindung der Car. ext. doch geringer waren als die nach der Unterbindung der Car. com.

Wenn wir ohne prophylaktische Blutstillung arbeiten, so muß in der Tiefe die Blutung auch durch Tamponade beherrscht werden. Lassen wir den Nachteil des durch die Operation als solche bedingten, oft nicht unerheblichen Blutverlustes einmal außer acht, so ist in diesem Falle die Tamponade entschieden exakter auszuführen, da wir ja so fest und sicher tamponieren können, bis jede Blutung steht; denn wir sahen ihren Ursprung: so wird die Gefahr der Nachblutung fast gänzlich ausgeschaltet. Der Weg, der bezüglich der augenblicklichen und späteren Blutstillung als der sicherste erscheint, ist die temporäre Ligatur der Car. ext., das alte von Senger zuerst angewandte Verfahren. Die Ligatur ist zu lösen, nachdem die sichtbaren größeren Gefäßäste unterbunden sind, das ausströmende Blut wird weitere Ligaturen oder vorläufige Klemmen ermöglichen. Die Tiefenblutung beherrscht die exakte Tamponade, die durch eine feste temporäre Naht der Weichteile noch gesichert werden kann. Die Unannehmlichkeit, daß man aus der unreinen Mund-Rachenwunde wieder in der aseptischen Halswunde arbeiten muß, läßt sich dadurch vermeiden, daß ein zu dem Zwecke sich frisch desinfizierender Assistent die letzte Manipulation und den Wundverschluß ausführt. Das ist einfach, wenn die Methode der temporären Absperrung einfach gewählt wurde (s. u.).

Nachteilig und unvermeidbar ist aber der Umstand, daß nach Lösung der Abschnürung eine nicht unerhebliche Blutung erfolgt, die wieder durch die Dauerligatur ausgeschlossen ist.

Für alle Fälle ergibt sich daraus die Lehre, die erste Tamponade außerordentlich fest und sorgfältig zu machen:

In meinem Falle war sie entweder von Anfang an doch nicht fest genug, oder es hatte sich eine Naht zwischen Gaumen- und Wangenschleimhaut gelöst, so daß die Festigkeit der Tamponade nachließ. Ich habe in keinem der übrigen Fälle von Carotisunterbindung eine Nachblutung gesehen.

Das zweite Moment für die Thrombenbildung, die Gefäßveränderung, war gegeben einmal durch die der Bifurkation direkt

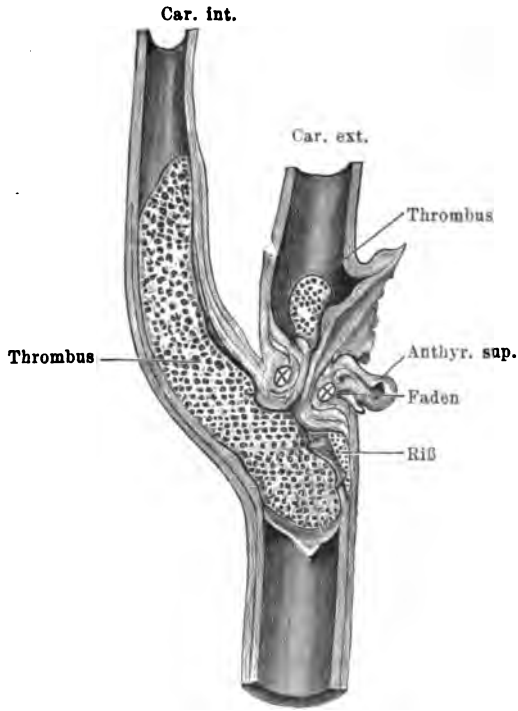

aufsitzende Umschnürung der Basis der Car. ext. Dadurch mußten ohne Zweifel an jener trichterförmig eingezogenen Stelle Wirbelbildungen auftreten, die ja die Thrombenbildung begünstigen. Und dann war die Wand der Car. com. durch die Schedesche Klemme, wenn auch nur auf kurze Zeit, höchstens 2 Minuten, ziemlich kräftig komprimiert worden. Das hätte sich durch einfache digitale Kompression vermeiden lassen und ich gebe diese technischen, im Augenblick mir nicht zum Bewußtsein gekommenen Fehler zu.

Die Besichtigung des durch die Autopsie gewonnenen Präparates, das ich in makroskopische und mikroskopische Längs-

schnitte zerlegte, ergibt in augenfälliger Weise, daß beide Momente an der Thrombenbildung schuld sind: die Zusammenschnürung des Seidenfadens um die Car. ext. war erfolgt, als die Klemme schräg über die Car. com. lag; da die Klemme nicht nachgab, riß die Wandung der Car. com. bei der Schnürung des Fadens quer ein: wir sehen an den Schnitten die Gefäßwand am vorderen Umfange völlig bis auf die Adventitia durchtrennt, der zentrale Lappen fluktuiert nach dem freien Lumen zu. Hier setzt die Thrombenbildung ein, die nun äußerst rasch, in 24 Stunden einen Thrombus von $2^1/_2$ cm erzeugt. Entzündliche Erscheinungen fehlen gänzlich. Jenseits der Unterbindungsstelle hat sich in der Car. ext. ebenfalls ein weisser Thrombus von Bohnengröße angesetzt. Auf der rechten Seite ist die Ligaturstelle durchaus normal, es hat keinerlei Thrombenbildung stattgefunden. Im Gehirn ist auf der affizierten linken Seite eine rote Erweichung mit kapillärer und venöser Stase bereits ausgesprochen und zwar im wesentlichen in den motorischen Gebieten und im Thalamus opticus.

Ich glaube nach dem obigen Befunde sagen zu dürfen, daß die Thrombenbildung sich hätte vermeiden lassen, wenn die Unterbindung nicht so nahe an der Bifurkationsstelle, diesseits der A. thyr. sup. angelegt wäre; dann wäre es auch wohl nicht zu dem Einriß hinter der Klemme gekommen.

Ich durchsuchte nun die Literatur nach Warnungen vor und nach ungünstigen Erfahrungen bei der Car. ext.-Unterbindung; sie sind spärlich verzeichnet, trotzdem sicher viele Hundert Male diese Unterbindung ausgeführt ist.

Lips stellte 130 Fälle von Ligatur der Car. ext. zusammen, die allerdings nur zum kleinen Teil prophylaktischen Zweck hatten; es erfolgte 2mal der Exitus als direkte Folge der Gefäßligatur durch Thrombose, die bis in die Car. int. hineinreichte und zu Hirnembolie Veranlassung gab (= 1,54 % Mortalität). Die 12mal ausgeführte doppelseitige Ligatur verlief ohne Schaden. Lips hält es für fraglich, ob in den Fällen, wo die Unterbindung der Car. ext. versagte, die Unterbindung der Art. carot. com. mehr geleistet haben würde (12 eigene Fälle aus Küsters Klinik).

Darnach kommt Jordan im „Handbuch für prakt. Chirg." zu dem Schluß, „daß die Unterbindung der Car. ext. als gefahrlose Operation zu bezeichnen ist."

Sattler, der bei schwerer Gesichtsschädelverletzung mit unstillbarer Blutung die Car. ext. unterband (mit gutem Erfolg), weist auf die Gefahr dieser Unterbindung hin, und gibt an, daß man wegen der Gefahr der Thrombose möglichst weit oberhalb der Teilungsstelle unterbinden solle, sonst werde die Car. int. bedroht.

Fritz König empfiehlt die Durchschneidung der Car. ext. zwischen

den Ligaturen (zwischen Art. thyr. sup. und Art. ling.), da temporäre Ligaturen nach Öffnung der Ligatur leicht Thromben machen. Der Nutzen der Durchschneidung gegenüber der einfachen Ligatur ist mir nicht klar geworden (s. u.).

Schlatter hält die antiseptisch ausgeführte Unterbindung der Car. ext. für gefahrlos, er spricht sich für die dauernde Ligatur aus, bei allen anämischen, durch Blutung und Kachexie heruntergekommenen Kranken, die nicht an Gefäßerkrankungen, namentlich an Arteriosklerose leiden.

Seidel hält die Unterbindung der Car. ext. für sehr zweckmäßig. Sein Chef, W. Braun, führte sie einseitig (links) aus, zur doppelten Oberkieferresektion (wegen Melanocarcinoms). Seidel spricht von der Unterbindung der Car. ext. „dicht am Abgang von der Car. com." und weist auf den großen Unterschied in der Blutung zwischen der operierten und der nichtoperierten Seite hin. Es ist leider der lokale Sektionsbefund nach dieser Ligatur nicht angegeben.

Friedrich empfiehlt die temporäre Fadenumschlingung und -Kompression zwecks Blutstillung aus der Meningea media (zur Exstirpation des Gangl. Gasseri).

Hertle berichtet über einen „Fall von temporärer Aufklappung beider Oberkiefer (nach Kocher) zum Zweck der Entfernung eines großen Nasenrachenfibroms" und im Anschluß daran über einen Fall von einseitiger Oberkieferresektion, „wo die einseitige Ligatur der Car. ext. ausgeführt wurde, ohne daß die Blutung wesentlich herabgesetzt war im Vergleich zu Fällen, wo ohne prophylaktische Blutstillung gearbeitet wurde; wohl aber traten nachher durch Bildung eines rückläufigen Thrombus in der Car. int. multiple Embolien im Gehirn auf, welche zum Tode führten." Enderlen, dem selbst die Unterbindung beider Car. ext. zum Zwecke der Kocherschen temporären Aufklappung vortreffliche Dienste geleistet hatte, weist auf den Hertleschen Fall hin und meint, daß dieser Faktor bei der Beurteilung der Gefahr der Operation (Unterbindung) nicht außer acht gelassen werden darf.

Es läßt sich natürlich nicht feststellen, wie oft es in Wirklichkeit zur rückschreitenden Thrombose und selbst zum Verschluß der Car. com. oder der Car. int. kommt, da diese ja besonders bei langsamem Eintritt symptomlos verlaufen kann. Wir können nur mit den Fällen rechnen, in denen klinisch oder autoptisch nachweisbare Schädigungen aus der Ligatur der Car. ext. erwachsen sind, und das sind, soweit die obigen, freilich nicht vollständigen Literaturangaben beweiskräftig sind, doch recht wenige: es sind die beiden aus der alten Literatur ausgezogenen Fälle von Lips, der eine neuere von Hertle und der meinige. Der meinige hätte sich wahrscheinlich vermeiden lassen und ich weiß nicht, wie es mit den drei anderen Fällen steht. Auf jeden Fall aber sind, um den Eingriff zu einem ganz gefahrlosen zu gestalten, gewisse Vorsichtsmaßregeln bei der Ausführung nötig. Das sind, um kurz zu rekapitulieren, folgende: Erstens die Wahl der

Unterbindungsstelle. Als solche ist stets die Strecke zwischen dem Abgang der A. thyreoidea sup. und der A. lingualis zu wählen. Freilich bleibt dann meistens die A. pharyngea ascendens und falls sie aus dieser entspringt, die A. palatina ascendens ununterbunden; doch kommen diese erst am Schluß der Oberkieferresektion in Frage und die Blutung aus ihr steht leicht durch Tamponade.

Zweitens ist jede Manipulation, die die Arterienwand schädigen und damit die Thrombenbildung begünstigen könnte, zu vermeiden, denn der histologische Verschluß eines unterbundenen Gefäßes ist durchaus nicht notwendig mit Thrombenbildung verbunden: das Endothel der aneinander gepreßten Wandungen überzieht in sehr kurzer Zeit die sehr geringe, durch das Fibrin ausgefüllte Spalte (vgl. Marchand). In meinem Falle ist auf der rechten Seite keine Spur von Thrombose, auf der linken außer der zentralen auch eine periphere Thrombose entstanden, welch letztere nur auf eine stärkere Läsion der Gefäßwand durch die Ligatur zurückgeführt werden kann. Es sind alle oben zitierten Momente, die der Thrombenbildung günstig sind, zu berücksichtigen. Hierher gehört vor allem, daß die Arterien nicht zu weit und zu ausgiebig isoliert werden. Das ist ein Punkt, der nicht die genügende Beachtung gefunden hat und der vielleicht bei der temporären Abklemmung mit breiten Instrumenten oder Gummibinden, wozu doch immer eine ausgiebige Isolierung nötig ist, eine noch größere Rolle für die Thrombenbildung spielt. Wenn man nach stumpfer Freilegung des Gefäßes mit der Deschampschen Nadel sich stumpf um die Arterie, die ja mit anderen wichtigen Organteilen nicht so intim verbunden ist wie die Car. com., herumarbeitet, läßt sich die Ligatur ohne Wandschädigung ausführen. Ferner ist zu berücksichtigen, daß die Schnürung der Ligatur nicht mit aller Kraft zu erfolgen hat: wenn das periphere Ende aufhört zu pulsieren, ist unser Zweck erreicht, wir brauchen nicht die Wandung zu zerschnüren. Das ist ein Vorteil gegenüber der Ligatur mit Kontinuitätstrennung, bei welcher die Zuschnürung mit Kraft vorzunehmen ist, und ich verstehe nicht, warum Fritz König die einfache Ligatur in der Kontinuität ersetzen will durch doppelte Ligatur plus Durchschneidung.

Drittens ist wegen der Gefahr der Nachblutung (s. o.) die Tamponade sehr exakt und sehr fest auszuführen, nachdem alle, auch die nichtblutenden, sichtbaren Arterien- und Venenlumina unterbunden sind. Die Tamponade ist am besten durch starke, pro-

visorisch sie netzartig überspannende Seidennähte, deren Haftpunkte sich leicht jedesmal von selbst ergeben, zu sichern.

Durch äußere Betastung und Anschauung in der Carotis nachweisbare Ateriosklerose ist eine Gegenindikation gegen die Unterbindung wie gegen die temporäre Abklemmung, wenn nicht die Gefahr des mit der Unterlassung verbundenen Blutverlustes (z. B. starke Anämie oder Kachexie) größer erscheint, als die eventuelle der Unterbindung. Leichte allgemeine Sklerose ohne lokal stärkeren Befund in der Carotis sehe ich nicht als Gegenindikation gegen die Carotis externa-Unterbindung an, so sehr sie zur Vorsicht mahnen muß, wenn die Car. com. in Frage kommt; denn sonst dürfte man selten sich zu dem Eingriff entschließen, der gemäß dem Charakter der Erkrankung zumeist bei älteren Leuten vorzunehmen ist.

Wenn man diese Vorsichtsmaßregeln befolgt, so kann man wohl die Carotis ext.-Unterbindung als harmlosen Eingriff hinstellen und empfehlen: sie steht an Gefahrlosigkeit der temporären Abklemmung kaum nach und ist einfacher als diese. Daß letztere bezüglich der Blutstillung eine etwas größere Garantie gibt, suchte ich oben nachzuweisen, dagegen ist der Blutverlust vom Moment der Lösung bis zur Blutstillung unvermeidlich. Bezüglich der Gefahr der Thrombose werden sich beide Verfahren ziemlich gleichstehen, falls die Ligatur nach obigen Regeln ausgeführt wird.

Freilich sind auch bei der temporären Abklemmung Vorsichtsmaßregeln zu beobachten und zwar zunächst dieselben wie bei der Ligatur ohne Kontinuitätstrennung. Sodann ist die Wahl des Kompressionsmittels stets von großer Wichtigkeit. Ich möchte von der großen Anzahl von Sperrungsverfahren: Fadenschnürung mit oder ohne Schleife, mit oder ohne Gazebausch oder Gummiklotz, Gummibandschnürung, Drainrohr mit Abklemmschieber, Kompressorium aus Metall usw. nur solche gelten lassen, welche ohne Fältelung die Wandungen glatt und sanft gegeneinander drücken. Ich verwende jetzt entweder die stets lose, eben bis zum Verschwinden der Pulsation anzulegende Abschnürung der Arterien mit dickstem Katgutfaden, und zwar gegen ein rundes Stück Gummi; das läßt sich am einfachsten so herstellen, daß man in ein dem Kaliber entsprechendes Drainrohr einen Korkstöpsel steckt. Oder ich klemme mit einer der Kocherschen Darmklemme in der Form entsprechenden sehr feinarmigen Zange ab, deren zwei Arme mit dünnen Gummidrains überzogen sind.

Kurz erwähnen möchte ich noch die Empfehlung der vollständigen Exzision der A. carotis ext. mit allen ihren Ästen, die Dawborn für inoperable Tumoren verwandte; Fowler empfahl sie auch als Voroperation für Kieferoperationen, die sich darnach blutlos ausführen lassen sollen. Sie mag dann gerechtfertigt sein, wenn man über die Operabilität eines Tumors im Zweifel ist und seine Verkleinerung abwarten will.

Literaturverzeichnis.

1. Kocher, Chirurgische Operationslehre. 1901.
2. Krönlein, Über totale Oberkieferresektion wegen maligner Geschwülste und Inhalationsnarkose. Verhandl. d. Chir.-Kongr. 1901.
3. Rydygier, eod. loco, vgl. auch
4. Bohosiewicz u. Hermann, Über die totale Oberkieferresektion bei maligner Neubildung. Zentralbl. f. Chir. 1906.
5. Jordan, Zur Ligatur der Carotis communis. Verhandl. d. Chir.-Kongr. 1907 und Handbuch der prakt. Chir.
6. Emin, Schwere Hirnstörung und Ligatur der Carotis comm. und V. jug. int. mit späterem Ausgang in Heilung. Münchner med. Wochenschr. 1907.
7. E. Senger, Über den Versuch einer blutlosen Oberkieferresektion durch temporäre Konstriktion der isolierten Carotis. Deutsche med. Wochenschrift 1895.
8. v. Lesser, Bemerkungen zu Sengers Aufsatz, ibid. und „Oberkieferresektion". Vorherige Ligatur der Carotis communis. Zentralbl. f. Chir. 1883.
9. Weljuminow (Reyher), Zentralbl. f. Chir. 1882.
10. H. Riese, Temporäre Ligatur der großen Gefäßstämme mit besonderer Berücksichtigung der Konstriktion der Carotis als Voroperation zu Oberkieferresektion. Deutsche med. Wochenschr. 1896.
11. Schlatter, Über Carotisunterbindungen als Voroperation der Oberkieferresektion. Beitr. z. klin. Chir., Bd. 30.
12. Wulf, Temporäre Ligatur der A. car. comm. Zentralbl. f. Chir. 1903.
13. Franz König sen., Lehrbuch der speziellen Chirurgie.
14. Lips, Über die Unterbindung der Car. ext. Langenbecks Arch., Bd. 46.
15. Sattler, Zur Kasuistik der Unterbindung der Car. ext. Zentralbl. f. Chir. 1903.
16. Fritz König jun., Zur Technik ausgedehnter Oberkieferresektion. Zentralblatt f. Chir. 1900.
17. Seidel, Melanosarkom des harten Gaumens. Deutsche Zeitschr. f. Chir., Bd. 80.
18. Hertle, Über einen Fall von temporärer Aufklappung beider Oberkiefer usw. Arch. f. klin. Chir., Bd. 73.

19. Enderlen, Ein Beitrag zur temporären Aufklappung beider Oberkiefer nach Kocher. Deutsche Zeitschr. f. Chir., Bd. 78.
20. Marchand, Der Prozeß der Wundheilung. 1901.
21. Dawborn, Operative Beeinflussung maligner Tumoren im Bereich der Car. ext. Journ. of Amer. Assoc. 1904.
22. Fowler, Provisional hemostasis in operation upon the head and neck. Zentralbl. f. Chir. 1903.
23. O. Hildebrand, Die beiderseitige Oberkieferresektion. Berliner klin. Wochenschr. 1906.
24. P. L. Friedrich. Krankengeschichten und Heilausgänge nach Resektion unh Exstirpation des Gangl. Gasseri. Deutsche Zeitschr. f. Chir., Bd. 52.

II.

Aus der II. chirurg. Klinik. (Vorstand: Hofrat Prof. Hochenegg) und dem I. anatomischen Institut der Universität Wien. (Vorstand: Hofrat Prof. Zuckerkandl.)

Über basale Cephalocelen.

Von

Dr. Alfred Exner,
Assistent der Klinik.

(Mit 8 Abbildungen.)

Nach den Angaben verschiedener Autoren kommt auf 3500 bis 4000 Neugeborene ein Fall von Cephalocele. Übereinstimmend wird berichtet, daß die überwiegende Mehrzahl dieser Tumoren in der Regio occipitalis beobachtet wird. Nach einer älteren Zusammenstellung von Houel[1]) verteilten sich 95 Fälle von Hirnbruch in folgender Weise: 68 werden in der Regio occipitalis, 16 in der Regio nasofrontalis und 9 an der Schädelbasis beobachtet. Während die zuerst genannten Arten von Hirnbruch als äußerlich sichtbare Geschwülste sofort in Erscheinung treten, kommen die basalen Hirnhernien nicht nach außen zwischen den Schädelknochen zum Vorschein, sondern bleiben im Nasenrachenraum verborgen.

Ein Teil dieser Cephalocelen verläßt durch eine Lücke des Siebbeines die Schädelhöhle; wie eine Durchsicht der Literatur ergibt, trifft dieses Verhalten für die Mehrzahl der basalen Hirnbrüche zu. Der andere kleinere Teil benutzt eine Öffnung im Keilbein selbst oder zwischen Keilbein und Siebbein als Bruchpforte.

Ich hatte nun Gelegenheit, an unserer Klinik einen dieser

1) Mémoire sur l'encéphalocéle congénitale 1859; zit. nach Raab. Wien. med. Wochenschr. 1876.

bequem passierbar. Sein Verlauf ist aus den Abbildungen Fig. 3 und 4 (c) gut zu erkennen.

Beide Abbildungen sind nach einem Medianschnitt angefertigt; während aber Fig. 3 die Nasenhöhle nicht eröffnet zeigt, tut dies Fig. 4 und man sieht in die abnorm breite geräumige Nasenhöhle (n) hinein. Die schon früher erwähnte 2 cm breite Gaumenspalte betrifft den ganzen weichen Gaumen und mehr als die Hälfte des harten Gaumens. Auch die Uvula ist gespalten und beiderseits als kleines Zäpfchen sichtbar.

Wie wir dies so häufig bei breiten Gaumenspalten sehen, sind auch hier die gespaltenen Gaumenteile sehr steil gestellt. In der Öffnung des Spaltes sieht man eine längliche Vorwölbung, die aber nicht bis in das Niveau der Gaumenspalte reicht, sondern $^1/_2$ cm tiefer liegt. Diese Bil-

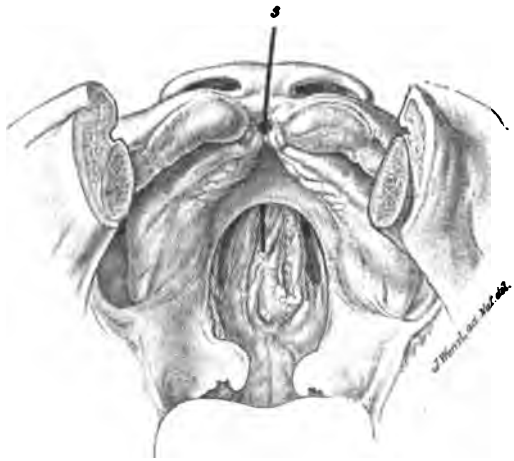

Fig. 2.

dung geht nach rückwärts in die hintere Pharyuxwand über, und zwar befindet sich an der Übergangsstelle eine grubige Vertiefung. Nach vorne verschwindet die Bildung, sich allmählich verschmälernd unter dem scharfen durch den harten Gaumen gebildeten vorderen Rand der Gaumenspalte. Zu beiden Seiten sind die Nasenhöhlen als spaltförmige Räume und an deren Rand die hinteren Teile der Nasenmuscheln zu sehen (Fig. 2).

Da ja mediane Spaltbildungen der Lippe und des Kiefers nicht so selten nur scheinbar mediane sind, und nur durch das Fehlen der Zwischenkiefer mit dem Filtrum der Oberlippe den Eindruck der medianen Spalte machen, habe ich aus der einen Hälfte des Oberkiefers die Zahnscheibchen herausgenommen und fand zwei wohlausgebildete Schneidezähne, den Eckzahn und den ersten Prämolar, womit der Beweis erbracht war, daß die Zwischenkiefer vorhanden sind und es sich um eine wahre mediane Spalte handelt.

Die weitere Untersuchung ergibt, daß der Vomer gänzlich fehlt, die

knorpelige Lamina perpendicularis bei e, die Cartilago quadrangularis bei d zu sehen ist, b bezeichnet die Oberlippe, während wir bei a das dicke plumpe Os nasale erblicken. Das Nasenbein ist mit dem Stirnbein fest

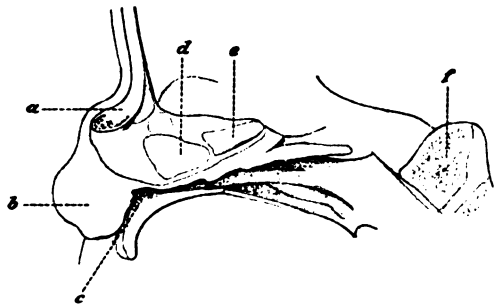

Fig. 3.

verwachsen, auffallend ist seine Stellung, da es stark nach vorne ragt. Es mag dies darin seinen Grund haben, daß durch das Fehlen des Vomer die normale Gestaltung des Septums ausblieb und damit der Zug nach

Fig. 4.

rückwärts wegfiel. Nun wuchs das Nasenbein ungehindert in der Richtung des geringsten Widerstandes nach vorne.

Nach Eröffnung der Schädelhöhle fand man die Leptomeningen von Streifen und Flecken eitrigen Exsudates begleitet. Die Ventrikel, namentlich die Hinterhörner waren auffallend erweitert und von zum Teil

eitrigem Inhalt erfüllt. Nach dem Lüften des Stirnhirnes zeigte sich die vordere Schädelgrube in ihrer Configuration stark verändert. Der basale Anteil des Stirnhirnes formiert einen zwischen die Olfactorii gegen die Schädelbasis ziehenden stielartigen Fortsatz, der in eine an der Schädelbasis gelegene scharfrandige Knochenlücke eintritt Die Verhältnisse werden durch Figur 5 illustriert, g bezeichnet den basalen Anteil des Stirnhirnes, der an der Knochenlücke inseriert, die übrigen Partien des Gehirnes sind bei senkrechter Lage des Schädels nach unten gesunken. Bei a ist die Insertion der Falx durchtrennt. Die beiden Nervi olfactorii sind plump, 3 mm breit und liegen $2^1/_2$ cm voneinander am Rande des knorpeligen Siebbeines. Nun wurde das Gehirn herausgenommen, dasselbe hatte durch die schwere Eiterung stark gelitten. Die wesentlichste Ab-

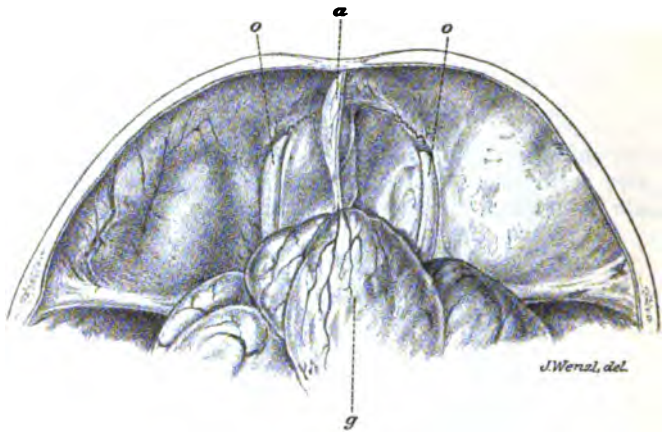

Fig. 5.

normität war folgendes: Das Vorderhorn des rechten Seitenventrikels war sehr stark erweitert, seine Wandungen, aus Gehirnsubstanz bestehend, bildeten einen Fortsatz, der gegen die früher erwähnte Lücke an der Schädelbasis hinzog und hier verwachsen war. Es handelte sich also nach diesem Befund in unserem Fall um eine Hydro-Meningo-Encephalocele.

Da sowohl die Verhältnisse an den Knochen, wie auch der Abgang des Hirnnerven in den hinteren Partien der Schädelgrube keine Abnormitäten aufwiesen, kann ich mich auf die Beschreibung der vorderen Anteile der Schädelbasis beschränken. Die abnorme Lage der Olfactorii wurde bereits erwähnt.

Die schwerste Störung betrifft den vorderen Anteil des Keilbeinkörpers (Fig. 6) und des Siebbeins. Die rechte Hälfte der Abbildung zeigt die Verhältnisse, wie sie nach der Entnahme des Gehirnes zu sehen waren, während links die Dura entfernt wurde und die Nahtlinien zu sehen sind. S bezeichnet das Siebbein, n den kleinen Keilbeinflügel. Die beiden Seitenpartien fallen stark gegen die Mitte zu ab und sind asymmetrisch, so daß die Crista galli nach rechts verschoben erscheint. Die hintere

Begrenzung des Siebbeines ist stark eingekerbt, so daß sie die vordere Begrenzung der Knochenlücke (L) bildet. Die Spalte ist längs oval, ihre größte Breite beträgt 7 mm, ihre Länge 19 mm. Beiderseits am Rand des Siebbeines verlaufen die Olfactorii. Das Siebbein selbst ist, wie bereits erwähnt, vollständig knorpelig, während es zu dieser Zeit bereits verknöchert sein sollte.

Durch die asymmetrische Lage der Crista galli kommt rechts neben derselben ein schmaler, spaltförmiger Raum zustande, während auf der linken Seite die korrespondierende Stelle abgerundet und flach erscheint. Die Siebbeinspalte ist sehr zart, so daß sie, von der Nasenhöhle] aus betrachtet, durchscheinend ist.

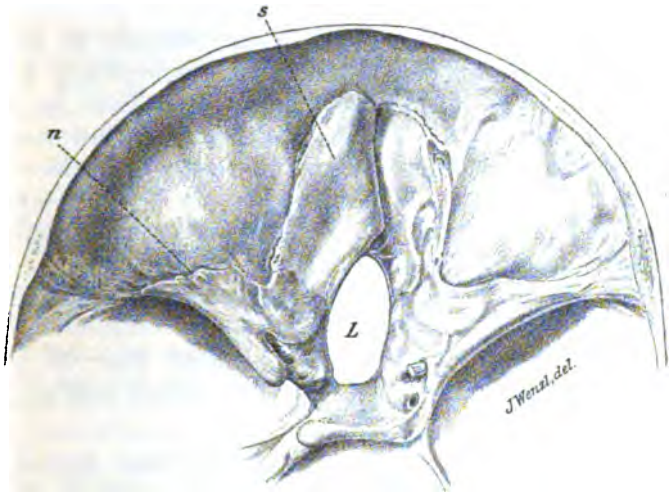

Fig. 6.

Vom Keilbein fehlt der vordere Anteil des Körpers. Während der hintere Keilbeinkörper mit den Processi chenoidei postic. normal entwickelt ist, fällt die hintere Wand der Sella turcica steil zu der Knochenlücke ab. Der vordere Keilbeinkörper fehlt gänzlich, die beiden kleinen Keilbeinflügel sind durch den Defekt voneinander getrennt und begrenzen medial liesen. Die beiden Carotiden verlaufen anscheinend normal, während die beiden Optici, wie auch aus der Abbildung ersichtlich ist, erstens auffallend weit voneinander abstehen und zweitens einen abnormen schiefen Kanal vor den Processi chenoid. antici zu ihrem Austritt aus der Schädelhöhle benützen. Dieser Befund des abnormen Verlaufes des Optici hat mich veranlaßt, auch den Opticus histologisch zu untersuchen, er war normal. Ebenso zeigte die knöcherne Orbita keine Veränderungen. Um auf die früher erwähnte Knochenlücke zurückzukommen, so handelt es sich um einen ziemlich scharfrandigen Spalt, nur die beiden Seitenteile des Keilbeins bilden einen etwas wulstigen aufgeworfenen Rand. Der Spalt selbst ist allseits von Dura ausgekleidet und war von zerfallenem Gewebe erfüllt, das auch

bei der histologischen Untersuchung nur Granulationsgewebe erkennen ließ, die Gehirnteile waren durch die Eiterung bereits vernichtet worden. Die hinterste Partie der Spalte wurde durch ein braunrotes Gewebe ausgefüllt, daß nach abwärts bis in das Niveau der Rachenöffnung der Lücke reichte und sich bei der histologischen Untersuchung als drüsiger Anteil der Hypophyse erwies. Dieser Befund legte den Gedanken nahe, es könne bei der Genese der vorliegenden Mißbildung die Hypophyse eine wichtige Rolle gespielt haben. Die Lage des Chiasma nervor. optic. konnte wegen der schweren Eiterung nicht mehr genau festgestellt werden.

Der Umfang des Schädels betrug 33 cm.

Fasse ich das Wesentliche des geschilderten Falles zusammen, so ergibt sich, das Bestehen einer Cephalocele der Schädelbasis, die eine Lücke, begrenzt von Keilbein und Siebbein, zu ihrem Austritt benutzt. Wie aus der eingehenden Beschreibung des Falles hervorgeht, ist diese Lücke zum allergrößten Teile im vorderen Anteil des Keilbeines entstanden, so daß nur ein kleiner Teil der Umrandung von dem hintersten Abschnitte des Siebbeines gebildet wird. Der rückwärtigen Wand dieses so gebildeten Kanales liegt die Hypophyse innig an, so daß sie, statt an normaler Stelle, in die pathologische Knochenlücke herabgesunken erscheint.

Ich war bemüht, aus der mir zu Gebote stehenden Literatur alle ähnlichen Fälle zu sammeln.

Doch konnte ich nur spärliche Angaben über die genannte Art von Cephalocele finden, die, zum Teil älteren Datums, nur ungenau beschrieben sind.

Spring[1]), dem wir eine eingehende Arbeit über Hirnbrüche verdanken, bringt in seiner bekannten Monographie einige hierhergehörige Fälle. Er bezeichnet die in Rede stehende Form als „Hernie sphénoidale". Als Sitz der Erkrankung nimmt er den dritten Ventrikel an.

Als Bruchpforte bezeichnet er den Körper des Keilbeines oder die medialen Teile der großen Keilbeinflügel. Manchmal dringt die Geschwulst zugleich durch Teile der Lamina cribrosa und gelangt auf diesem Wege entweder in die Nasenhöhle oder den Pharynx. Als Bruchinhalt beschreibt er das Infundibulum, die Hypophysis und kleinere oder größere Partien des Bodens des dritten Ventrikels.

Wenn sich diese Einteilung auch nur auf die Beschreibung zweier Fälle stützt, so wollte ich doch nicht unterlassen, die Angaben Springs in meine Arbeit aufzunehmen, da er der Erste war, der in das große Chaos der Hirnbrüche ein System brachte und imstande war, wenigstens für das Zustandekommen eines Teils der Cephalocelen eine noch heute teilweise akzeptierte Erklärung zu geben.

Unter seiner reichen Kasuistik teilt Spring als Beobachtung 128 folgenden Fall von Serres mit:

1) Monographie de la hernie du cerveau A. Spring. Bruxelles 1853.

Spaltbildung in der Mittellinie, zwischen beiden Seitenpartien des Keilbeines und Os ethmoidale. Einige Gehirnteile (Infundibulum und hypophysis?) mit ihren Umhüllungen traten durch die Spalte in den Nasenrachenraum und in den Pharynx nach abwärts.[1])

Derselbe Autor beschreibt auch einen zweiten ähnlichen Fall, der auch von Luschka zitiert wird und dessen wesentliche Details von beiden Autoren in übereinstimmender Weise wiedergegeben werden.

Klinkosch[2]) beschrieb nämlich ein neugeborenes Kind mit Hydrocephalus. In der Sattelgrube befand sich eine federspulweite Öffnung, durch die ein Teil der harten Hirnhaut vorgefallen war, und einen in der Mundhöhle liegenden haselnußgroßen Sack bildete, welcher die Hypophyse enthielt. Außerdem hatte das Kind[3]) eine Hasenscharte und einen Wolfsrachen.

Endlich erwähnt E. v. Meyer[4]) einen Fall von Rippmann[5]), der auch von Landzert[6]) erwähnt wird, mir jedoch nicht zugänglich war.

Dieser fand bei einem hydrocephalischen Fötus von 23 Wochen in der Mundhöhle eine knollige Geschwulst, an einem Stiele hängend, der durch einen Kanal im Keilbeinkörper in das Schädelinnere führte. Die Hypophyse fehlte, daher ist es wahrscheinlich, daß die Geschwulst dieser Drüse angehörte.

Diese drei Fälle konnte ich in der älteren Literatur auffinden. Ihnen schließen sich noch zwei Beobachtungen aus neuerer Zeit an.

Virchow[7]) beschreibt in seinen krankhaften Geschwülsten folgenden Fall. Aus dem klaffenden Munde eines Neugeborenen ragt eine unregelmäßige kleinapfelgroße Geschwulst. Auf dem Durchschnitt des Präparates sieht man, daß der harte Gaumen und der Vomer nach vorne verdrängt sind und daß die Geschwulst mit einer breiten Öffnung aus der Schädelhöhle hervortritt, welche unmittelbar vor dem Keilbein und hinter dem noch knorpeligen Siebbein liegt. Das vordere Keilbein ist durch die Geschwulst ganz disloziert und zwar nach unten und hinten. Der Vomer ist mit dem Keilbein nicht in Verbindung getreten. Der vordere Teil des Sackes besteht aus einer von der Dura ausgekleideten Höhle. Nach oben folgt Hirnmasse.

Leider fehlen in dieser Beschreibung alle Angaben über das Verhalten der Hypophyse.

Lichtenberg[8]) sah ein neugeborenes Mädchen, dem aus der Mundhöhle eine blaurot gefärbte Geschwulst, von der Größe einer kleinen Faust,

---

1) Philos. anat. Bd. II, S. 92. Is. Geoffroy Saint-Hilaire. Histoire des anomalies, Bd. I, S. 350; zit. nach Spring.

2) Dissert. Prag. sel. I, S. 199; zit. nach Luschka. Der Hirnanhang und die Steißdrüse des Menschen. Berlin 1860, S. 37.

3) Siehe Spring, l. c.

4) Virchows Archiv, Bd. 120, S. 309.

5) Inauguraldissertation. Zürich 1865.

6) Petersburger med. Zeitschr. 1868, Bd. XIV, S. 133.

7) Die krankhaften Geschwülste, Bd. I, S. 188. Berlin 1863.

8) Transaction of the pathol. Soc. London XVIII, 1867; zit. nach Virchows Jahresber. 1868, I, S. 178.

hing. Bei der weiteren Untersuchung fand sich noch eine Lippen-Gaumenspalte und der Tumor saß, wie sich nun ergab, an der Basis cranii fest. Lichtenberg dachte an Encephalocele basilaris, entschloß sich aber, die Geschwulst wegen ihrer ungewöhnlichen Größe abzubinden. Drei Tage später starb das Kind. Bei der Sektion fand sich eine mediane Spalte des Keilbeines, durch die Gehirnsubstanz mit den Häuten ausgetreten war, daneben jedoch noch eine andere Neubildung, worüber nichts Näheres bemerkt ist. Die prolabierten Hirnhäute waren stark ödematös, die Seitenventrikel erweitert. Das Hirn war sonst normal. Die Geschwulst im Munde war demnach eine Hydro-Meningo-Encephalocele. Am Herzen fand sich ein offenes Septum und an der Aorta waren nur zwei Klappensegel.

Fasse ich das Bemerkenswerte der fünf Fälle aus der Literatur und meine Beobachtungen zusammen, so ergibt sich, daß in allen sechs Fällen, das Keilbein, und zwar der vordere Anteil desselben, am schwersten geschädigt erscheint. In den Fällen von Klinkosch, Rippmann und Lichtenberg war es zur Bildung einer Lücke im Keilbein allein gekommen, während in den drei anderen Fällen die Grenzen der Bruchpforte zum Teil auch vom Siebbein gebildet wurden.

Der zweite Punkt, auf den ich aufmerksam machen möchte, ist die Beteiligung der Hypophyse bei der in Frage stehenden Mißbildung. In der Beobachtung von Serres und Rippmann ist es wahrscheinlich, daß die Hypophyse zum Bruchinhalt gehört hatte; Klinkosch behauptet dies von seinem Fall mit Bestimmtheit, und auch ich muß bei dem von mir beobachteten Kinde die Hypophyse als vorgefallen, im Bruchring liegend, bezeichnen.

In dem Falle von Virchow fehlen leider Angaben über die Lage der Hypophyse, während sich in dem mir zugänglichen Referat über den Fall Lichtenbergs die Notiz zu lesen ist, „daneben fand sich noch eine andere Neubildung, worüber jedoch nichts Näheres bemerkt ist". Es wäre denkbar, daß die in Frage stehende Neubildung die Hypophyse betraf.

Diese Mitbeteiligung der Hypophyse macht es wahrscheinlich, daß bei der Entstehung dieser Art der basalen Hirnhernie der genannten Drüse eine wichtige Rolle zufällt und das entwicklungsgeschichtliche Verhalten der Hypophyse läßt eine derartige Annahme berechtigt erscheinen.

Bekanntlich entwickelt sich die Hypophyse aus einer Ausbuchtung des Schlundepithels und wächst von hier aus gegen das Hirnbläschen vor. In einem Stadium der Entwicklung sieht man die in Fig. 8 skizzierten Verhältnisse.

Wir sehen, daß der Hypophysengang (g), der allerdings in

diesem Stadium der Entwicklung bereits sein Lumen verloren hat, als solider Epithelstrang zwischen den beiden Keilbeinknorpeln hindurchtritt und sich zur Rachenschleimhaut verfolgen läßt. Während nun in der weiteren Entwicklung des Embryos sich der Hypophysengang normalerweise zurückbildet, ist es klar, daß während dieser Entwicklungsperiode, die genannte Stelle gegen vermehrten Druck im Innern des Schädels ein Punctum minoris rasistentiae abgeben kann. Andererseits entsteht die Frage, ob nicht unter Umständen die Rückbildung des Hypophysenganges ausbleibt, und so auch im späteren embryonalen Leben ein abnormer Kanal im Keilbein persistiert.

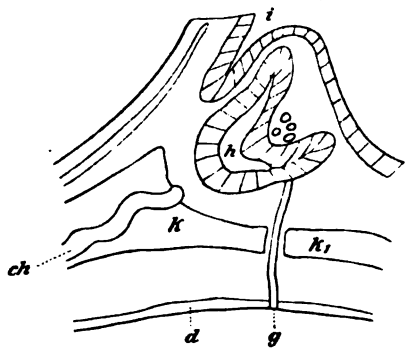

Fig. 7.

Zeichnung nach Mihalkovics (Arch. f. mikr. Anat. u. Entwicklungsgesch. 1875, Bd. 11, S. 389) entstammt von einem Kaninchenembryo. h = Hypophysensäckchen. i = Infundibulum. g = Hypophysengang. d = Schlundepithel. ch = Chorda. K. K_1 = Keilbeinknorpel.

Bei der Durchsicht der Literatur ist es mir in der Tat gelungen, einige derartige Fälle von Persistenz des Hypophysenganges aufzufinden, die mir zur Deutung der Genese dieses basalen Cephalocelen wichtig erscheinen.

So fand Luschka[1]) bei einem achtmonatlichen Fötus folgende Verhältnisse. Der Türkensattel war auffallend flach. Die Hypophyse lag zum Teil in einem 5 mm langen Kanal, der von dem vorderen Anteil der Sella turcica ausgehend nach vorne unten im Keilbeinkörper verlief. Die innere Mündung des Kanales hatte einen Durchmesser von 1,5 mm. Bei dem Embryo fand Luschka außerdem eine Spina bifida und eine Hernia diaphragmatica.

Das Zustandekommen des Vorfalles der Hypophyse erklärt Luschka[2]) so, daß „die Öffnung in der Schädelbasis, durch welche ein Teil der Mundhaut, um die Glandula piluitaria zu bilden, gegen die Schädelhöhle hin sich ausgestülpt hatte, noch nicht geschlossen war, als die Hirnwassersucht entstand, und daß, wie sich das Wasser im Gehirn immer mehr anhäufte, ein Teil der harten Hirnhaut nebst der schon gebildeten Glandula piluitaria durch jene Öffnung aus der Schädelhöhle herausgedrängt wurde".

In neuerer Zeit berichtete Suchannek[3]) über folgenden Fall, er fand bei einem 4jährigen, an Diphterie verstorbenen Mädchen an einem

1) l. c. S. 36.

2) l. c.

3) Anatom. Anzeiger 1887, S. 520.

medianen Sagittalschnitt folgende Verhältnisse. In der Gegend der Sella turcica mündet ein Kanal, der die Hypophyse umschließt. Derselbe war ca. 2 cm lang, sein Durchmesser an der Sella 4 mm und verjüngte sich von da nach abwärts. Die Verhältnisse sind aus der beigegebenen Skizze (Fig. 8) klar zu erkennen. Man sieht an dem Medianschnitt den vorderen (VK) Keilbeinkörper von dem hinteren (HK) durch einen Kanal getrennt, in dem die Hypophyse (H) eingebettet liegt. Der unterste Teil der Hypophyse (uT) läßt sich bis unter die Rachenschleimhaut (S) verfolgen und wird nur durch diese vom Mundcavum getrennt. An den hinteren Keilbeinkörper, der bei E eine kleine Exostose trägt, schließt sich, nach rückwärts durch eine breite Knorpelzone getrennt, das Hinterhauptbein (Hp) an.

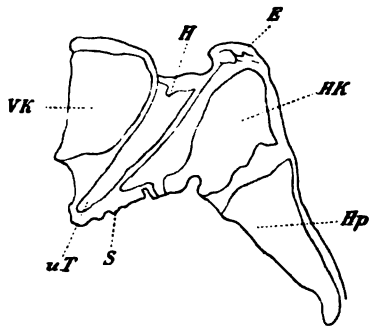

Fig. 8.

Diesen Beobachtungen schließt sich noch ein Fall an, der von Witzel[1]) im Jahre 1882 näher beschrieben wurde. Der genannte Autor fand bei einem mit medianer Nasen-, Oberlippen- und Gaumenspalte behafteten Kind, das er leider nur nach Entnahme des Gehirnes untersuchte, in der Sella turcica folgende Verhältnisse. Die Sella ist auffallend breit, die Entfernung der Foramina optica ist 19 mm, während sie nur 15 mm betragen sollte; hinten in der Gegend der Processi clinoid. postici ist die Breite normal. In der Mitte des Sattels bestand eine runde, oben 6 mm weite, nach unten sich verjüngende Einsenkung, von deren Grunde aus man die Schleimhaut des Rachens mit einem Sondenknopf vorwölben konnte.

Ist uns auch leider über den Inhalt dieses im Keilbein gelegenen Kanales nichts bekannt, so glaube ich doch nicht irrezugehen, wenn ich annehme, daß es sich auch hier nur um die Persistenz des Hypophysenganges handeln wird, da Lage und Verlauf des Kanals keine andere Deutung zulassen.

Während jene Fälle, bei welchen in dem offengebliebenen Kanal die Hypophyse liegt, zu den großen Seltenheiten gehören, sind Reste des Kanales am Knochen des Neugeborenen in der Regel nachweisbar. Landzert[2]) fand den besprochenen Gang unter 100 Fällen 30 mal scharf abgegrenzt ohne weiteres Präparieren, in 10 Fällen ließ er sich vom Grunde des Türkensattels bis zum Fasergewebe der unteren Fläche des Keilbeines verfolgen. Während in einer Reihe von Fällen der Kanal im Knochen von Bindegewebe ausgefüllt ist, ist er an anderen Schädeln hohl und entspricht vollkommen dem Verlauf des Hypophysenganges.

In neuerer Zeit hat sich Romiti[3]) mit diesem von Landzert als

1) Langenbecks Archiv, Bd. 27, S. 896.

2) l. c. S. 136.

3) Atti della Società Toscana di Scienze Naturali. Vol. VII, fasc. 1.

Canalis cranio pharyngeus (medius) aufgefundenen Kanal beschäftigt und scheint zu den gleichen Resultaten gekommen zu sein wie Landzert. Seine Arbeit war mir im Original nicht zugänglich.

Es hat sich somit gezeigt, daß Reste des einstigen Hypophysenganges noch im extrauterinen Leben normalerweise auffindbar sind, wenn auch mit dem weiteren Wachstum des Neugeborenen die Spuren dieser Entwicklungsstufe im ersten Lebensjahre zu verschwinden pflegen.

Während dieses Verhalten als Norm zu bezeichnen ist, kommen vereinzelte Fälle vor, bei welchem in dem bestehenden Hypophysengang ein Teil oder die ganze Hypophyse zu finden ist, es ist dies ein Verhalten der Drüse, das, wie Suchanneks Fall zeigt, für den Träger dieser Mißbildung symptomenlos bestehen kann.

Den leichtesten Grad dieser Abnormität stellt der Fall Luschkas dar, bei welchem der Hypophysengang nur in einem Teil des Keilbeinkörpers bestehen blieb und nur einen Teil der Drüse enthielt.

Der nächsthöhere Grad wird durch Suchanneks Fall repräsentiert, bei welchem die Hypophyse das ganze Keilbein durchsetzte und sich bis an die Rachenschleimhaut verfolgen ließ, ihm schließt sich wohl der Fall Witzels an.

Die bisher genannten beiden Fälle lassen sich einfach durch das Ausbleiben der normalen Rückbildung des Hypophysenganges erklären, sind demnach als reine Hemmungsmißbildungen aufzufassen, während die übrigen Fälle, bei welchen es zur Bildung einer im Rachen prominenten Geschwulst kam, in dieser einfachen Weise nicht erklärt werden können.

Zur Deutung dieser Beobachtungen müssen wir ein Moment in Betracht ziehen, das wir in den Sektionsberichten der sechs hier zu besprechenden Fälle mehrmals erwähnt finden. Ich meine damit den Befund des Hydrocephalus.

Klinkosch, Rippmann, Lichtenberg und ich konnten diese Tatsache konstatieren, während in den Beschreibungen der zwei anderen Fälle darüber nichts erwähnt wird.

Ich bin der Ansicht, daß mit der Annahme, eines sehr früh im embryonalen Leben beginnenden Hydrocephalus, und damit verbundenem vermehrten Innendruck in der Schädelhöhle das Entstehen derartiger Mißbildungen wohl zu erklären wäre.

Der geringste Grad dieser Art würde demnach durch den Fall von Klinkosch repräsentiert, der bei einem neugeborenen Hydrocephalus eine Öffnung in der Sella turcica fand, durch welche

die Hypophyse aus der Schädelhöhle ausgetreten war und als haselnußgroße, in einem Sack gelegene Geschwulst im Munde lag.

Der nächsthöhere Grad dieser Mißbildung würde dann durch jene Fälle verwirklicht, bei welchen es durch den Spalt im Keilbein nicht nur zum Vorfall der Hypophyse, sondern auch von Teilen des Gehirnes, sei es nun in der Form des Encephalocele oder in einer anderen Form des Hirnbruchs gekommen wäre. Der Fall von Lichtenberg dürfte dieser hypothetischen Art des basalen Hirnbruchs entsprechen, leider fehlen in dieser Beschreibung des Falles Angaben über das Verhalten der Hypophyse.

Nach dieser Vorstellung wäre demnach das Primäre bei der besprochenen Mißbildung Störungen im Bereich des Hypophysenganges, das Sekundäre wäre die Bildung einer Cephalocele in dieser Gegend. Ob wir nun annehmen sollen, daß die Cephalocele nur bei jenen Individuen entstehen kann, bei welchen der Hypophysengang abnorm lang offen blieb, oder ob während des normalen Bestandes des offenen Hypophysenganges die Bildung der Meningocele einsetzte, läßt sich nicht entscheiden. Jedenfalls müssen wir der früher zitierten Ansicht Luschkas widersprechen, der von seinem Fall meinte, die Hypophyse sei durch den bestehenden Hydrocephalus aus der Schädelhöhle hinausgedrängt worden.

Die Annahme derartiger grob mechanischer Gewalten zur Erklärung solcher Störungen kann nicht befriedigen. Wohl aber ist es sehr gut denkbar, daß bei dem Bestehen derartiger Veränderungen im Bereich des Hypophysenganges sekundär durch die Vermehrung des Innendruckes in der Schädelhöhle, wie dies ja beim Hydrocephalus der Fall ist, der abnorme Kanal erweitert wird und so Raum wird für die Bildung einer Cephalocele.

Ist diese einmal zur Entwicklung gekommen, dann wird. je nach der Größe des ausgetretenen Schädelinhaltes, die Lücke im Knochen durch Druck mehr oder weniger erweitert werden.

Die Bruchpforte dieser Hirnbrüche ist daher die durch den Hypophysengang gekennzeichnete Stelle der Schädelbasis zwischen den beiden Keilbeinkörpern.

Während in den bisher besprochenen Fällen die Spalte an der Basis nur auf das Keilbein beschränkt blieb, sind in den Fällen von Serres, Virchow und mir die Spalten nicht nur vom Keilbein, sondern auch von den rückwärtigen Partien des Siebbeines begrenzt. Bei Serres läßt nur die Bemerkung, Spalt in der Mittellinie zwischen den beiden Seitenpartien des Keilbeines und dem Os eth-

moidale, darauf schließen, daß hauptsächlich das Keilbein von der Mißbildung betroffen war.

Auch aus der kurzen Beschreibung Virchows läßt sich entnehmen, daß das vordere Keilbein am schwersten von der Störung betroffen war. Dasselbe geht aus meiner Beobachtung hervor, so daß auch für diese Fälle die Ansicht zu Recht besteht, daß das vordere Keilbein der Sitz der Mißbildung war. Bedenkt man noch, daß in dem Falle von Serres wahrscheinlich, in dem meinen mit aller Sicherheit, die Hypophyse vorgefallen war, so scheint es mir richtig, auch diese Fälle genetisch den vorher besprochenen anzugliedern und die Größe der Spalte als Erklärung dafür anzunehmen, daß sich die Grenzen derselben bis an die hintere Begrenzung des Siebbeines erstrecken.

Schließt man sich dieser Ansicht an, so hätten wir es in solchen Fällen mit einer scharf präzisierten Art der Cephalocele zu tun. Im Mittelpunkt der Störung würde die abnorme Entwicklung im Bereich des Hypophysenganges stehen, dieser würde sich als das Punctum minoris resistentiae erweisen und in seinem Bereich kommt es zur Entwicklung des Cephalocele, die demnach von den übrigen Formen des basalen Hirnbruches als Hypophysencephalocele abzuscheiden wäre.

Damit wäre genetisch für diese Form des Cephalocele eine ähnliche Erklärung gegeben, wie dies Holl[1]) für eine Form des sincipitalen für die nasofrontale Cephalocele gab. Diesem Autor gelang es, den strikten Nachweis zu führen, daß diese Form des Hirnbruches mit dem normalen Foramen caecum in innigem Zusammenhang steht. In den von ihm untersuchten Fällen von Cephalocele war die Bildung des Processus nasalis des Stirnbeines ausgeblieben und dadurch entstand an der genannten Stelle ein Defekt des knöchernen Schädels, den die Cephalocele zu ihrem Austritt benutzt. Mir schien es wichtig, auf diese Arbeit Holls hinzuweisen, da seine Erklärung der Genese der nasofrontalen Hirnbrüche in der chirurgischen Literatur keinen Eingang gefunden zu haben scheint, wenigstens konnte ich in den gebräuchlichen Handbüchern nichts darüber finden.

Die Mitteilung Holls erschien mir um so bemerkenswerter, als damit bereits für zwei Arten der Cephalocele der Nachweis erbracht ist, daß in ihrer Genese normalerweise im Embryonalleben vorkommende Gänge die wichtigste Rolle spielen.

1) Sitzungsberichte der Kaiserl. Akademie der Wissenschaften in Wien, Bd. 102, Abt. III, S. 413, 1893.

Da in neuerer Zeit von Sternberg[1]) als Canalis cranio pharyngeus lateralis ein feiner Gang beiderseits an den seitlichen Partien des Keilbeines beschrieben wurde, sei darauf hingewiesen, obwohl dieser Gang bei unseren Fällen, die alle eine mediale Lücke zu ihrem Austritt benutzen, nicht in Betracht kommen kann.

Ich will nun noch die übrigen bei dem Kinde gefundenen Mißbildungen kurz besprechen. Wir haben aus der Beschreibung meines Falles gesehen, daß mit der Cephalocele eine Verbreiterung im Bereiche der vorderen Schädelgrube einherging. Auf diese primäre abnorme Breitenzunahme sind wohl die übrigen Mißbildungen zurückzuführen und als rein sekundär aufzufassen. Wie in meinem Fall, beobachteten auch Klinkosch und Lichtenberg Lippenspalten und Wolfsrachen, Tatsachen, die für die erwähnte Auffassung sprechen, wenn auch bei dem Zustandekommen die Gaumenspalte das mechanische Moment der in den Mund herabwachsenden Geschwulst bei der Erklärung nicht vernachlässigt werden darf.

Mediane Oberlippenspalten, wie in meiner Beobachtung, gehören zu den Seltenheiten und ihr Vorkommen wurde von verschiedenen Autoren als embryonal angelegte Spalten bezweifelt. Die Mehrzahl der als mediane Oberlippenspalten beschriebenen Fälle sind in der Tat nur scheinbar mediane Spalten, und sie erklären sich durch das Fehlen des Zwischenkiefers mit dem dazu gehörenden Stück der Oberlippe. Eine Reihe derartiger Fälle hat v. Bruns[2]) und in neuerer Zeit unter anderen Kundrat[3]) als scheinbare mediane Lippenspalten festgestellt. Ja Kundrat stellte das Vorkommen wahrer medianer Spalten aus theoretischen Gründen in Abrede.

Die Fälle, die einer Kritik standhalten, sind recht spärlich.

So bildet Ammmon[4]) auf Tafel VI, Figur 2 seines Atlas einen Fall von medianer Oberlippenspalte ab, bei welchem die Nase nur als hahnenkammartiges Rudiment vorhanden ist.

Mayer[5]) fand bei einem 30—32 Wochen alten Fötus weiblichen Geschlechts, mit unvollkommen entwickelten Extremitäten, eine starke Furche in der Mitte der Oberlippe unter der eingedrückten Nase. Da der Embryo zugleich eine Gaumenspalte hatte und nähere Details fehlen, ist dieser Fall vielleicht fraglich.

1) Archiv für Anatomie und Entwicklungsgeschichte 1890, S. 304.

2) Chirurg. Pathol. und Ther. des Kau- und Geschmacksorganes. Tübingen 1859, Bd. I, S. 248.

3) Arhinencephalie als typische Art von Mißbildung. Graz 1882.

4) Die angeborenen chirurg. Krankheiten des Menschen. Berlin 1842.

5) Journal für Chirurgie und Augenheilkunde von Gräfe u. Walther. Berlin 1829, Bd. XIII, S. 532, Tab. VIII, Fig. 1.

Witzel[1]), der als erster eine genaue Beschreibung eines Falles von medianer Spaltung der oberen Gesichtshälfte veröffentlichte, sah bei einem neugeborenen hydrocephalischen Kind neben der medianen Nasenspalte, für welche er den Namen „Doggennase" gebrauchte, auch eine mediane Spalte der Oberlippe und des Alveolarbogens.

Schmidt[2]), der in neuerer Zeit einen derartigen Fall ausführlich beschrieb, verweist auch auf je eine Beobachtung von Bouisson und Blandion: Der erstere beschrieb im Jahre 1840 ein Kind mit partieller medianer Oberlippenspalte, der letztere fand bei einem Embryo diese seltene Mißbildung.

Schmidts eigener Fall betraf ein mehrmonatliches Kind, dessen Oberlippe einen 2 mm langen, spitz auslaufenden Spalt zeigte, der 3 mm unterhalb des Septum cutaneum endete. Der Alveolarfortsatz des Oberkiefers war nicht gespalten, nur war das Mittelstück desselben etwas niedriger, so daß hier der freie Rand nach unten zu etwas konkav erschien. Lexer[3]) sah an der v. Bergmannschen Klinik zweimal Fälle von medianer Oberlippenspalte; bei einem Fall, den er auch abbildet, sehen wir die Spalte bis nahe an das Septum heranreichen, und bemerken, daß die Zahnstellung im Bereich des Zwischenkiefers nicht normal ist. Derselbe Autor erwähnt auch zwei Fälle aus der v. Brunsschen Klinik, die mir jedoch nicht zugänglich waren.

Diesen Fällen schließt sich der meine als wahre mediane Oberlippenspalte an, da das Vorhandensein des Zwischenkiefers durch das Auffinden beider Schneidezähne in jeder Kieferhälfte erwiesen ist. Während Spaltungen, wie im Falle Witzels, sich nicht aus dem Bestehenbleiben eines normalen Stadiums der Entwicklung erklären lassen und wir für derartige Fälle eine Zerschnürung der Anlage durch amniotische Stränge annehmen, läßt sich für Spalten, die nicht bis in das Septum der Nase reichen, eine Erklärung als Hemmungsbildung geben.

Nach den Untersuchungen von His entwickelt sich am Unterrande der umpaaren Anlage des Processus nasalis medialis beiderseits je ein Processus globulares, diese wachsen ein Stück nach abwärts und vereinigen sich schließlich in der Mittellinie, um den unteren Teil der Lippe zu bilden. Schmidt, der meines Wissens zuerst in seinem Falle auf diese Entstehungsart der medianen Oberlippenspalten hinwies, führt dies näher aus. Die Verwachsungsstelle des Proc. globulares „ist zunächst durch eine Furche an der Vorderseite der Lippe markiert, welche in eine Kerbe des freien Randes

1) Langenbecks Archiv, Bd. 27, S. 893.

2) Virchows Archiv, Bd. 162, S. 354.

3) Handbuch der prakt. Chirurgie von v. Bergmann und v. Bruns, 1907, I. Bd., S. 406.

und nach oben zu in das Philtrum, den dauernd einheitlich bleibenden Teil der Lippe ausläuft."

Die Annahme einer unvollständigen Vereinigung der beiden Processus globulares genügt demnach zur entwicklungsgeschichtlichen Erklärung derartiger nicht vollständigen Spaltbildungen. Daher ist die mediane Oberlippenspalte eine Entwicklungsstörung, die erst zur Bildung kommt, nachdem der Stirnfortsatz weit herabgewachsen ist, und hat mit Störungen an der Basis desselben nichts zu tun.

Endlich wäre noch das Zustandekommen des obenerwähnten Kanales zu erklären. Auch für seine Entstehung dürfte die Verbreiterung der Basis in der vorderen Schädelgrube das ursächliche Moment abgegeben haben. Durch diese Verbreiterung ist es im hinteren Teil des Gaumens zur Spalte gekommen, während sich weiter vorne die Schleimhaut bloß am oberen und unteren Rande vereinigt hat und in der Mitte einen Kanal bildete. Bei dem Zustandekommen dieses Ganges ist zweifellos auch der in der Embryonalzeit bestehende Canalis incisivus beteiligt, da ja der gefundene Gang in seinem Verlauf wenigstens zum Teil vollkommen dem Verlaufe des Canalis incisivus entspricht. Aus der Literatur konnte ich keinen 2. derartigen Fall auffinden.

Das Zusammentreffen derartiger seltener Mißbildungen bei einem Individuum macht den beschriebenen Fall zu einem Unikum und rechtfertigt wohl seine ausführliche Beschreibung, zumal ich glaube, mit der gegebenen Erklärung meines Falles einen Schritt weiter gekommen zu sein in der Erkenntnis dieser schwierigen entwicklungsgeschichtlichen Fragen.

Die Therapie dieser seltenen, hier näher erwähnten basalen Hirnbrüche läßt sich mit wenigen Worten abtun. Nur in vereinzelten Fällen wurde überhaupt der Versuch gemacht, auf operativem Weg die Lücke zu schließen. In der Mehrzahl der Beobachtungen wird dieser Versuch durch die Kombination mit anderen schwersten Mißbildungen von Anfang an aussichtslos erscheinen. Lichtenberg band in seinem Falle den Sack ab, drei Tage später starb das Kind. E. v. Meyer, der einen Fall von basalem Hirnbruch mit Austritt durch das Siebbein beschrieb, verlor seinen Fall ebenfalls kurz nach der Operation an Meningitis.

Die einfache Abbindung der Bruchgeschwulst erwies sich bei diesen Formen der Cephalocele therapeutisch ebenso unzugänglich, wie bei den äußeren Hirnbrüchen. Nur Fenger[1]) war, soweit ich

1) American Journal of the Medical Sciences. January 1895.

die Literatur kenne, der einzige, der eine basale Hirnhernie mit Erfolg operierte. Es handelte sich um einen 29jährigen Mann, der seit frühester Kindheit einen Tumor im linken Nasengang hatte, der von ihm als Polyp diagnostiziert und abgetragen wurde. Als durch die Operation die Natur der fraglichen Geschwulst sichergestellt war, entschloß sich Fenger, die radikale Operation auszuführen und legte nach osteoplastischer Oberkieferresektion den den Stiel der Geschwulst, der durch eine Lücke im Siebbein das Schädelinnere verließ, frei, schloß die Bruchpforte und erlebte die Freude, daß der Kranke genas.

Für die Hypophysencephalocele, die im Mund gelegen, Insulten in bedeutend höherem Maße ausgesetzt ist, als die im Nasenraum verborgenen Hirnbrüche, käme nur frühzeitigste Operation als Therapie in Betracht.

Dieselbe hätte wohl in Abtragung der Geschwulst und Naht des eröffneten Sackes zu bestehen. Um eine Infektion zu vermeiden, wäre durch einen subperiostal abgelösten Schleimhautlappen die Lücke an der Schädelbasis zum Verschluß zu bringen.

Herrn Professor Tandler, der die Güte hatte, mich bei der Abfassung der Arbeit mit seinem Rate zu unterstützen, bin ich zu großem Dank verpflichtet.

III.

Zur Frage über den Kehlkopfkrebs und speziell dessen operative Behandlung.

Von

Prof. Dr. **N. Wolkowitsch** (Kiew).

In der Frage über den Kehlkopfkrebs steht zweifellos die Frage der Diagnostizierung desselben an erster Stelle. Ich erwähne dieses deswegen, weil es häufig schwierig ist, diese Erkrankung von anderen zu einem Zeitpunkt zu unterscheiden, in dem die richtige Diagnostizierung für den Erfolg der Behandlung von besonderer Wichtigkeit ist, d. h. möglichst frühzeitig. Ich will damit beginnen, daß betagte Patienten, die sich an uns wenden und die, ihren Angaben nach früher gesund gewesen sind und erst seit einiger Zeit Abnormitäten von seiten des Halses, etwa in Form von grundloser Heiserkeit, bemerkt haben, stets in bezug auf Krebs verdächtig sein können, und daß wir aus diesem Grunde jedem im Laryngoskop sichtbaren Infiltrat oder jeder Exulceration ganz besondere Aufmerksamkeit zuwenden müssen. Selbst wenn eine Heiserkeit, das gewöhnliche Symptom bei Kehlkopfaffektionen fehlt, darf eine laryngoskopische Untersuchung nicht unterlassen werden, wenn der Patient hartnäckig auf eine früher nicht vorhandene Abnormität im Halse hinweist. Nicht selten offenbart in solchen Fällen der Kehlkopfspiegel unerwartet schon meist vorgeschrittene Veränderungen im Kehldeckel. Es muß hier auch noch bemerkt werden, daß eine Kehlkopfaffektion, die auf den ersten Blick im Laryngoskop noch nicht umfangreich zu sein scheint, sich bei der Operation de facto als bedeutend ausgebreitet herausstellen kann. Auch dieses ist verständlich, wenn wir in Betracht ziehen, daß wir die tiefer gelegenen Teile der Kehlkopfwand im Laryngoskop im Profil erblicken und daß, mit anderen Worten, dasjenige, was wir sehen, nur der Rand einer Geschwulst oder einer Ulceration ist.

Wenn auch das Krebsgeschwür in bereits weit vorgeschrittenem Stadium bei der Diagnostizierung kaum Schwierigkeiten bietet, so kann doch von den Anfangsstadien desselben nicht dasselbe behauptet werden, und in dieser Beziehung ist eine Verwechslung mit Prozessen leicht möglich, die den Kehlkopf häufig affizieren und deren Grundlage ein Infiltrat bildet, das in Zerfall übergeht. Ich habe hierbei Syphilis und Tuberkulose im Auge und will mich, in Anbetracht der Wichtigkeit dieser Frage, etwas ausführlicher bei den gegenseitigen Beziehungen dieser beiden Prozesse zum Krebs aufhalten. So werden vor allen Dingen, wenn auch selten Fälle von Krebsentwicklung bei Subjekten beobachtet, die, wenn auch nicht gegenwärtig mit Kehlkopfsyphilis behaftet, so doch erst vor kurzem die Erscheinungen dieser Erkrankung losgeworden sind. Mir sind folgende derartige Fälle bekannt:

Beale[1]) (bei der Autopsie wurden noch verkalkte Herde in den Lungen konstatiert, es bestand also noch eine Kombination mit Tuberkulose — s. weiter unten), 2 Fälle von Keimer[2]), 1 Fall von Sack[3]) (mit gleichzeitiger Affektion des Kehlkopfes, der Zunge und des Gaumens und der Fall von Weil[4]) indem sich zu guter Letzt Krebs herausstellte und in dem eine antisyphilitische Behandlung wenigstens in der ersten Zeit nicht ohne bemerkbaren Einfluß auf den Prozeß geblieben war.

In dieser Beziehung ist einer von meinen Fällen (der erste von mir operierte Fall von Kehlkopfkrebs[5])) dem Falle von Weil ähnlich. Dieser Fall, in dem sich Krebs gleichsam vor meinen Augen bei einem Patienten entwickelte, den ich vorher einige Jahre der Reihe nach beobachtet hatte, ist auch darum interessant, daß er gleichsam die Entwicklung der Krankheit auf Grund von chronisch entzündlichen Veränderungen im Kehlkopf einerseits und auf Grund von langdauernder mechanisch-chemischer Reizung desselben andererseits illustriert.

Der 48jährige Patient (in diesem Alter war bei ihm der Krebs entstanden), Landwirt, ein kräftiger und im übrigen vollständig gesunder Mensch, wandte sich an mich wegen chronischer, katarrhalischer Veränderungen im oberen Teil der Luftwege. Im Kehlkopf sowohl, als auch in der Nase war eine starke Verdickung der Schleimhaut mit poly-

1) Zentralbl. f. Laryngologie 1897, S. 274.
2) Zentralbl. f. Laryngologie 1899, S. 263.
3) Zentralbl. f. Laryngologie 1905, S. 38.
4) Zentralbl. f. Laryngologie 1898, S. 117.
5) Vgl. die genaue Beschreibung desselben in meiner Arbeit: „Zwei Fälle von Kehlkopfexstirpation infolge von Krebs desselben" (Ljetopis f. russische Chirurgie 1897, Bd. 2, russisch).

poiden Wucherungen bemerkbar. (In dieser Besonderheit ähnelt dieser Fall dem Fall von Neumann[1]), in dem sich der Krebs im Anschluß an eine Laryngitis hypertrophica entwickelte.) Syphilis wird strikt abgeleugnet. Unter anderen Mitteln verordnete ich dem Patienten Pinselungen mit Argentum-nitricumlösungen von steigender Konzentration, die vom Patienten, dank der durch dieselben erzielten bedeutenden Erleichterung, larga manu angewandt wurden. (Ich will hier gleich bemerken, daß ich den Kranken in dieser Beziehung gewarnt hatte.) Ungefähr nach 5jähriger derartiger Behandlung zeigte sich am Rande des Kehldeckels eine Ulceration. Ich gestehe, daß ich schon damals an Krebs dachte, in Analogie mit dessen Entwicklung an anderen Körperteilen auf Grund von lange anhaltenden Reizungen. In Anbetracht der Verantwortlichkeit der Diagnose beschloß ich, da ich eine einem Gumma so ähnliche Ulceration vor mir hatte, obgleich keinerlei Hinweise auf Lues vorhanden waren, eine Behandlung mit Biettscher Mischung zu versuchen.

Zu meinem nicht geringen Erstaunen wurde diese Behandlungsmethode bald von einem sichtbaren Erfolg gekrönt und ich fügte deshalb noch Pulverisationen mit Sublimatlösungen hinzu. Im Verlauf von 2 bis 3 Monaten vernarbte die Ulceration sogar scheinbar und die Halsschmerzen ließen nach. Als der Patient aber nach weiteren 3 Monaten, in deren Verlauf er sich, mit Unterbrechungen, der erwähnten Behandlung unterzogen hatte, wieder zu mir kam, war eine so deutlich ausgesprochene Verschlimmerung des Leidens und teilweise auch des Allgemeinbefindens zu konstatieren, daß an einem Vorhandensein von Krebs nicht mehr gezweifelt werden konnte.

Der Verlauf der Erkrankung in den angeführten Fällen zeigt uns offenbar, daß die vorangegangenen chronischen Veränderungen im Kehlkopf zur Entstehung des Krebses prädisponierten. Ich erlaube mir an dieser Stelle, in dieser Beziehung auch auf die Bedeutung einer vorangehenden tuberkulösen Affektion des Kehlkopfes hinzuweisen. Ich muß bemerken, daß ich meinerseits im allgemeinen zu der Ansicht hinneige, daß Tuberkulose wohl eher zu Krebs prädisponiert, als, wie einige Autoren sich geäußert haben, nicht. Persönlich an dieser Frage interessiert, fand ich z. B. in keinem einzigen von fünf Fällen von Magenkrebs, die ich bei der Autopsie genau untersuchte, ein Fehlen von, wenn auch nur alter, tuberkulöser Veränderungen in den Lungen. Diese These hat, wenn auch nicht in so sehr bedeutendem Grade, eine gewisse Bedeutung auch beim Kehlkopfkrebs. Von 24 von mir operierten Fällen waren in vier Fällen (Fall von 37, 43, 51 und 62 Jahren) tuberkulöse Veränderungen in den Lungen nachgewiesen, in drei Fällen wurden dieselben bei der Autopsie konstatiert (in zwei von diesen Fällen stand der Tod in direktem Zu-

1) Wiener med. Wochenschr. 1891, Nr. 40.

sammenhange mit den schweren Veränderungen in der Lunge und teilweise im Darmkanal), in einem Fall klinisch. Bei einem dritten Kranken wurde bei der Autopsie eine Verkäsung der Bronchialdrüsen konstatiert. Vier bis fünf weitere Patienten mußten auf Grund von vielen Daten mehr oder weniger zu dem Tuberkulösen gerechnet werden.[1])

Auch in der Literatur finden wir durchaus nicht vereinzelte Fälle gleichsam einer Kombination einer tuberkulösen Affektion des Kehlkopfes mit Krebs, ebenso, wie wir es bereits gesehen haben, eine Kombination von Syphilis und Krebs.

Derartig sind, außer dem oben erwähnten Fall von Beale, wo auch noch Syphilis bestand, die Fälle von Jerkins[2]) (Krebs bei Lungentuberkulose, die bei der Autopsie konstatiert wurden und wahrscheinlich von gleichem Charakter eine Kehlkopfulceration), Robinson[3]) (der Krebs zeigte sich bei einer 36jährigen Patientin, die bis dahin im Verlauf von 4 Jahren an Tuberkulose des Kehlkopfes und der Lungenspitzen gelitten hatte), Bar[4]) (Auftreten von Kehlkopfkrebs bei einer 65jährigen tuberkulösen Patientin), Nourse[5]), Czwiklitzer[6]), Defage[7]) (die Patienten der letzten 2 Autoren gingen auch an Tuberkulose zugrunde). Endlich spricht auch noch Garel[8]) von einem Zusammentreffen von Tuberkulose und Kehlkopfkrebs.

In bezug auf alle diese Beobachtungen erlaube ich mir meine Ansicht dahin auszusprechen, daß durch dieselben die a priori durchaus zulässige Ansicht bestätigt wird, daß Leute, die die Keime von Tuberkulose in sich tragen, als solche, deren Gewebe Krankheitsprozessen gegenüber weniger widerstandsfähig, sind eher zur Krebsentwicklung hinneigen als umgekehrt.

Zur Frage der Diagnostizierung des Kehlkopfkrebses zurückkehrend, will ich vor allen Dingen bemerken, daß ich persönlich in meiner Praxis in zweifelhaften Fällen der Lösung der Frage ex juvantibus et nocentibus, z. B. durch Verordnung von Jodpräparaten, nur eine untergeordnete Rolle zuschreibe. Eine derartige Behand-

1) Ich bin in Bezug auf alle diese Patienten der Ansicht, daß, obgleich die Tuberkulose erst nach der Operation manifest wurde, das gewöhnlich beobachtete schnelle Zutagetreten derselben zweifellos dafür spricht, daß die Tuberkulose schon vorher bestanden hat.

2) Zentralbl. f. Laryngologie 1895, S. 920.

3) Zentralbl. f. Laryngologie 1899, S. 317.

4) Zentralbl. f. Laryngologie 1898, S. 265.

5) Zentralbl. f. Laryngologie 1898, S. 466.

6) Beitr. z. klin. Chir. XVII, 1896, S. 449 ff.

7) Zentralbl. f. Laryngologie 1898, S. 265.

8) Zentralbl. f. Laryngologie 1901, S. 109.

lung ist, da sie einem zweischneidigen Schwert gleicht, nur dann zulässig, wenn man die Möglichkeit hat, den Patienten häufig zu sehen. Daß bei einer solchen Behandlung, selbst wenn wirklich Krebs vorhanden ist, eine zeitweilige Besserung eintreten und dadurch eine falsche Vorstellung vom Krankheitsprozeß selbst entstehen kann, beweist am besten mein oben angeführter Fall. Eine durch Jodpräparate erzielte gewisse Besserung bei Krebs habe ich auch in einigen anderen von meinen Fällen beobachtet. Hierauf weist auch B. Fraenkel[1]) hin. Gewissermaßen sensationell wirkt der Hinweis Hofmanns[2]) darauf, daß Esmarch und Langenbeck, wenn auch nur in seltenen Fällen, durch Jodkalium Heilung von Krebs erzielten.

Es unterliegt keinem Zweifel, daß der sog. äußere Krebs des Kehlkopfes (d. h. im oberen Teil des Kehlkopfes) (cancer extrinsèque) schon aus dem Grunde, weil er im Laryngoskop in seiner ganzen Ausdehnung beobachtet werden kann, leichter zu diagnostizieren ist. Hier kann auch noch die früher (als beim inneren Krebs — cancer intrinsèque) eintretende Affektion der regionären Lymphdrüsen behilflich sein. In das Ohr ausstrahlende Schmerzen sind gewöhnlich ein Kennzeichen für einen weiter vorgeschrittenen Prozeß.

Eine große Bedeutung als diagnostisches Hilfssymptom messen viele Autoren (Kayser[3]), Hunt[4]), Sokolomsky[5]), Semon[6]) und des letzeren Angaben nach Gerhardt, Störk, Landgraf, Hunter, Mackenzie und Butlin, Tharner[7]), Gellat[8])) der früh auftretenden begrenzten Beweglichkeit des affizierten Stimmbandes zu. Fraenkels[9]) Ansicht nach jedoch wird eine Verminderung der Beweglichkeit des Stimmbandes im Beginn einer Krebserkrankung nur dann beobachtet, wenn der Processus vocalis in Mitleidenschaft gezogen ist. Ich persönlich hatte ebenfalls mehrfach Gelegenheit, mich von der scharf ausgesprochenen Störung in der Beweglichkeit des Stimmbandes bei verhältnismäßig augenscheinlich noch geringer

1) Deutsche med. Wochenschr. 1889, Nr. 1—6.
2) Zentralbl. f. Laryng. 1899, S. 263.
3) Zentralbl. f. Laryng. 1890, S. 129.
4) Zentralbl. f. Laryng. 1890, S. 468.
5) Zentralbl. f. Laryng. 1890, S. 258.
6) Zentralbl. f. Laryng. 1893, S. 316.
7) Zentralbl. f. Laryng. 1893, S. 418.
8) Zentralbl. f. Laryng. 1901, S. 109.
9) Deutsche med. Wochenschr. 1889, Nr. 1—6.

Krebsinfiltration desselben zu überzeugen. Hierbei muß ich bemerken, daß sich in solchen Fällen bei der Operation herausstellte, daß sich der Prozeß schon weiter ausgebreitet und die hintere Kehlkopfwand ebenfalls ergriffen hatte.

Die mikroskopische Untersuchung dem Kehlkopf entnommener Geschwulstteilchen ist eines der sichersten Mittel für die Feststellung der Diagnose. Andererseits kann einer solchen Untersuchung, wie hierauf auch Pierce[1]), Fraenkel[2]), Marmod[3]), Wallace Ferry[4]), Mackenzie[5]) u. a. hingewiesen haben, keine vollständig absolute Bedeutung beigemessen werden, schon aus dem Grunde, weil das exstirpierende Instrument nicht gerade den erforderlichen Teil der Geschwulst erfaßt und dadurch nicht die Möglichkeit gewährt, etwas Positives in bezug auf den Charakter der Geschwulst zu sagen. Selbst in dem entfernten Kehlkopf kann man zuweilen nicht sofort mikroskopisch eine für Krebs vollständig charakteristische Stelle auffinden. Mit anderen Worten: hängt ein positives Resultat solch einer Untersuchung, welches ja nur Bedeutung haben kann, häufig vom Zufall ab, und um sicherer auf ein solches Resultat rechnen zu können, müßte man mehr Gewebe und aus einem mehr zentral gelegenen Teil der Geschwulst entfernen. Wir wissen aber aus Erfahrung, wie schwierig dieses ist, wenn sich die Geschwulst auf der Kehlkopfwand, also tangential zum exstirpierenden Instrument befindet, geschweige denn, wenn bei Schwellung der umgebenden Schleimhaut die Geschwulst gänzlich oder zum großen Teil unsichtbar ist.

Diese letztere Erscheinung, d. h. die vorherrschende Schwellung der Schleimhaut, vereint mit einem Bilde, das gewissermaßen an eine Perichondritis erinnerte, wird de facto zuweilen bei Krebsaffektionen des Kehlkopfes beobachtet. Nach den Angaben von F. Semon[6]), der über einen derartigen Fall berichtet, hatte, nebenbei bemerkt, die Erkrankung des verstorbenen deutschen Kaisers eine gleichartige Form. Ich persönlich konstatierte eine solche Form, die sehr deutlich ausgeprägt war, in einem von meinen letzten Fällen:

---

1) Zentralbl. f. Laryng. 1897, S. 478.
2) Zentralbl. f. Laryng. 1901, S. 109.
3) Zentralbl. f. Laryng. 1901, S. 109.
4) Annals of surgery 1904, June, S. 271.
5) Zentralbl. f. Laryng. 1905, S. 124.
6) Zentralbl. f. Laryng. 1890, S. 260.

Der 49jährige Arzt B., der stets ein starker Raucher gewesen ist, weder an Syphilis noch an Tuberkulose gelitten hat, erkrankte vor ungefähr 2 Monaten (?) an Heiserkeit, zu der sich bald darauf Atmungsbeschwerden zugesellten. In meine Klinik kam der Patient mit schon so stark ausgesprochenen Atmungsbeschwerden, daß mein Assistent ihm eilig, in extremis, eine Intubationskanüle einführte. Als ich den Patienten nach 2 Tagen, nach Entfernung der Kanüle, untersuchte, konnte ich äußerst starke Schwellung, ja sogar ein Ödem des Introitus des Kehlkopfes und zwar hauptsächlich der hinteren Wand konstatieren, die es nicht gestatteten, die Cartil. arytaenoideae und die tieferen Teile des Kehlkopfes zu besichtigen. Die regionären Lymphdrüsen waren nicht zu fühlen. Ich füge hier noch hinzu, daß das Schlucken, trotz der angeführten Veränderungen, nicht schmerzhaft war. Anfangs war ich geneigt, wenigstens einen gewissen Teil der Schwellung der Reizung der Intubationskanüle zuzuschreiben. Nach Entfernung der Kanüle verminderte sich das Ödem in der Tat ein wenig in der Umgebung, die Erscheinungen der Perichondritis oberhalb der Cart. arytaenoideae blieben weiter bestehen und nahmen sogar noch zu. Als bald darauf wieder Atmungsbeschwerden auftraten, sah ich mich veranlaßt, eine Tracheotomie (inferior) auszuführen. Das Alter des Patienten. das scheinbare Fehlen einer Ursache der Erkrankung (sie hatte keinen Zusammenhang mit Syphilis oder Tuberkulose), sowie das Nichtübereinstimmen derselben mit einer Perichondritis im eigentlichen Sinne dieses Wortes d. h. mit einem entzündlichen Prozeß, sei es auch nur, weil Schmerzen fehlten, konnte in diesem Falle einen Verdacht auf Krebs aufkommen lassen. Nichtsdestoweniger konnte hier die Diagnose nur auf einem Wege klargestellt werden — durch eine Diszision des Kehlkopfes (Laryngofissur). Diese Operation wurde auch ausgeführt und es wurden in der Tat äußerst krebsverdächtige, höckerige, zottenförmige Wucherungen auf der hinteren Wand des Kehlkopfes sichtbar. Die Diagnose wurde durch die mikroskopische Untersuchung des bei dieser Gelegenheit entfernten Stückes durchaus bestätigt.

An diesem Falle bestätigte sich auf diese Weise, bei der Verantwortlichkeit der Diagnose und bei der Unmöglichkeit, auf anderem Wege den Charakter der Erkrankung zu bestimmen, die Bedeutung der Laryngofissur, die uns nicht nur ermöglicht, die affizierten Stellen von innen her zu besichtigen, sondern auch für die mikroskopische Untersuchung genügend große Stücke zu entfernen.

Da ich in dieser Beziehung die Laryngofissur berührt habe, will ich auch mit ihr, als einer operativen Behandlungsmethode des Kehlkopfkrebses, beginnen. Die Laryngofissur an und für sich kann nur als ein verhältnismäßig unschuldiger operativer Eingriff aufgefaßt werden. Gewöhnlich ist bei dieser Operation eine vorausgeschickte Tracheotomie, sowie die nachfolgende Einführung einer Tracheotomiekanüle nicht erforderlich (vgl. weiter unten zwei meiner Fälle von Krebs, die auf diese Art behandelt wurden).

Die Anwendung von Chloroform, die in vollem Maße allerdings nur bis zur Eröffnung des Kehlkopfes möglich ist, ist ebenfalls nicht unumgänglich nötig, da dieselbe durch Lokalanästhesie ersetzt werden kann. Leider sind wir nur in seltenen Fällen in der Lage, diese Operation zu dem Zweck zu benutzen, für den sie von Butlin[1]) im Jahre 1889 und dann besonders von F. Semon[2]) so warm empfohlen wurde — d. h. für die Eufernung des Krebses.

Die Ursache hierfür liegt natürlich, wie es die Praxis zeigt, in der bedeutenden Vernachlässigung der Fälle, die sich an uns wenden. Hieraus ist, wie ich es gleich hier bemerken will, am meisten die geringe Bekanntschaft der Ärzte mit einer Untersuchungsmethode schuld, ohne die kaum ein Zweig der praktischen Medizin auskommen kann — dieses ist die Laryngoskopie. Dank diesem Umstande bleibt die Ursache der Klagen über den Hals, mit denen sich der Patient an den Arzt wendet, ungeprüft, der Patient verliert außerdem die kostbare Zeit mit Anwendung von symptomatischen Verordnungen oder durch Aufklärung der Frage ex juvantibus et nocentibus und kommt schließlich zum Spezialisten mit bereits stark vorgeschrittenem Krankheitsprozeß. Andererseits jedoch kann ich, das Wort „Spezialist" gebrauchend, nicht umhin, mein Bedauern über die falsche Auffassung auszusprechen, die in bezug auf die Laryngologie (wie auch auf einige andere Spezialitäten in der Medizin) besteht. Vor allen Dingen wird ein Patient zum Laryngologen, als zu einer Persönlichkeit geschickt, die, wie man wohl annehmen muß, nicht nur mit der Diagnostizierung, sondern auch mit der Behandlung von Kehlkopfleiden bekannt sein müßte. Wenn sich Krebs herausstellt, erweist sich der Laryngologe genau genommen als machtlos, da seine Hilfeleistung intralaryngeale Eingriffe nicht übersteigt. Er muß den Patienten einem Chirurgen, d. h. einem Menschen überweisen, der wiederum im gegebenen Fall, da er der Laryngologie nicht nahe steht, bei all seiner Technik nicht vollständig Herr der Situation sein kann. Meiner Meinung nach ist es schon längst Zeit, daß solche Spezialitäten wie Gynäkologen, Okulisten, Otiater und Laryngologen vor allen Dingen im so schwer zu erlernenden Gebiet — der Chirurgie — ausgebildet werden, die ihnen die Möglichkeit bietet, wirksamste Maßnahmen bei der Behandlung ihrer Patienten anzuwenden.

Um durch die Laryngofissur allein einen Erfolg zu erzielen — hierunter verstehe ich die Entfernung ausschließlich von Weichteilen, die von der Neubildung ergriffen sind —, müssen die Fälle in einem frühen Stadium der Erkrankung stehen. Hierauf besteht auch F. Semon. Nur durch eine Auswahl solcher früherer Stadien

1) Zentralbl. f. Laryng. 1890, S. 259 und Sendziak, Die bösartigen Geschwülste des Kehlkopfes 1897, S. 84.

2) Seine zahlreichen Mitteilungen im Zentralbl. f. Laryng. 1898, S. 164. — Monatsschr. f. Ohrenheilkunde 1899, S. 495; Zentralbl. f. Laryng. 1901, S. 219; ibidem 1904, S. 364; ibidem 1905, S. 124.

der Affektion läßt sich seine so bemerkenswerte Statistik der Kehlkopfdiszision bei Krebs erklären.

So konnte er in seiner letzten Mitteilung am Ende von 1904[1]) unter 20 Fällen von Thyreotomie bei Krebs 17 radikale Heilungen, 2 zweifelhafte Rezidive und 1 Todesfall verzeichnen. Allerdings verliert leider diese Statistik sehr an Bedeutung, wenn der Autor auch hier von dem Standpunkt ausgegangen ist, den er an anderer Stelle vertritt, daß schon ein Jahr ohne Rezidiv genügt, um eine vollständige Heilung anzunehmen.[2]) Ein nicht weniger günstiges Resultat erzielte L. Browne[3]) in 5 Fällen, von denen 4 im Verlauf von 8, 6, 4 und 3 Jahren ohne Rezidiv blieben.

Die vollständig entgegengesetzten Resultate andererseits, die bei der Thyreotomie anderer Autoren erzielt wurden, müssen naturgemäß auch durch eine andere resp. nicht passende Qualität des Operationsmaterials erklärt werden. So wurden z. B. nach der Statistik von Sendziak[4]), die 92 Fälle von Thyreotomie bei Kehlkopfkrebs umfaßt — unter ihnen befinden sich allerdings auch Fälle von Chirurgen, die, was die Technik anbetrifft, unter weniger günstigen Bedingungen verliefen — nur in 8,7 Proz. vollständige Heilung, in 53,3 Proz. Rezidiv, in 13 Proz. relative Heilung und 9,8 Proz. Sterblichkeit infolge der Operation beobachtet. Aber auch nach einer der umfangreicheren, neuesten Statistiken, der von Cisneros[5]), können die Resultate der erwähnten Operation ebenfalls nicht erfreulich genannt werden: von 8 Operierten trat bei 6 Rezidiv auf und von 2 Patienten, die nach einem Jahr rezidivfrei waren, fehlen weitere Nachrichten.

Was mich persönlich anbetrifft, so habe ich mich, bei der nicht geringen Anzahl von Thyreotomien, die ich wegen verschiedener Prozesse ausgeführt habe, bisher nur in zwei Fällen von Kehlkopfkrebs zu dieser Operation veranlaßt gesehen.

Es könnte sich, in Anbetracht des Gesagten, nur ausnahmsweise ein Fall darbieten, in dem die radikale Entfernung der Krebsmassen auf intralaryngealem Wege möglich ist. Ein Erfolg in dieser Beziehung kann gewissermaßen auch nur ein zufälliger sein und zwar selbstverständlich nur in der Hand von Laryngologen, die die Anfangsstadien der Erkrankung zu diagnostizieren vermögen und gleichzeitig in den intralaryngealen Entfernungsmethoden geübt sind.

Nach der bereits erwähnten Statistik von Sendziak[6]) wurden unter 32 intralaryngealen Entfernungen des Krebses nur 4 Heilungen (12,5 Proz.)

1) Referat im Zentralbl. f. Laryng. 1905, S. 124.
2) Zentralbl. f. Laryng. 1905, S. 354.
3) Zentralbl. f. Laryng. 1903, S. 308.
4) Die bösartigen Geschwülste des Kehlkopfes 1897, S. 217.
5) Zentralbl. f. Laryng. 1905, S. 126.
6) l. c. S. 75.

beobachtet: dieses sind die Fälle von Schnitzler, Schmidt, B. Fraenkel und Bronner (obgleich in 2 von diesen Fällen die Heilung erst nach der zweiten intralaryngealen Operation, die wegen Rezidiv vorgenommen werden mußte, eintrat). Wenn man mit in Betracht zieht, daß Sendziak noch ebensoviel Fälle von relativer Heilung (hierher rechnet er Rezidivfreiheit im Verlauf von 1 Jahr und unter 3 Jahren) anführt, so können die Resultate dieser Statistik, die jedenfalls nicht schlechter ist als die neuesten Statistiken der Entfernung des krebsbehafteten Kehlkopfes, nicht als schlechte bezeichnet werden. Wenn man ferner die Ungefährlichkeit der Operation berücksichtigt, müssen wir es noch mehr bedauern, daß der Patient aus dem einen oder anderen Grunde gewöhnlich für eine solche Behandlung zu spät beim Arzt erscheint.

Was noch eine hier anwendbare Operation aus der Zahl der konservativeren, und zwar die Pharyngotomia subhyoidea, anbetrifft, von der nur bei wenig ausgebreitetem Krebs im Aditus laryngis die Rede sein kann (einen derartigen typischen Fall habe ich zu verzeichnen), so führt Sendziak nur 8 Fälle mit einer vollständigen Heilung, 5 Rezidiven und 2 unbekannten Erfolgen an. Aus der neueren Zeit finden wir bei Rutsch[1]) darauf hingewiesen, daß Kocher diese Operation gern bei Krebs der Zungenbasis und des Aditus laryngis anwendet und daß ein Operierter im Verlauf von $4\,^1/_2$ Jahren rezidivfrei blieb.

Im allgemeinen haben wir es in der Praxis hauptsächlich mit Krebsfällen zu tun, in denen wir bei der radikalen Operation nicht ohne Entfernung eines größeren oder kleineren Teiles des Kehlkopfskeletts d. h. ohne partielle oder totale Entfernung des letzteren auskommen können.

Diese Operationen sind auch am häufigsten bei Kehlkopfkrebs ausgeführt worden und mit ihnen beschäftigen sich auch die größeren Statistiken, wobei eine weit größere Zahl der Fälle auf die totale als auf die partielle Exstirpation entfällt. (Ich will hierbei bemerken, daß es für den Begriff der totalen Entfernung belanglos ist, ob der Kehldeckel zurückgelassen oder mit entfernt wird.)

Das Vorherrschen der totalen Exstirpationen vor den partiellen läßt sich naturgemäß durch die Lage der Dinge, wie sie sich in der Praxis bei der Operation herausstellt, erklären: und zwar 1. durch die derart angeordnete Lage des Prozesses, daß mehr oder weniger beide Hälften des Kehlkopfes mit ergriffen sind, 2. durch die Notwendigkeit, sich bei der radikalen Operation in bedeutender Entfernung von den Geschwulstgrenzen halten zu müssen; hierbei kommt es nun bei dem geringen Umfange des Organs dazu, daß nur ein geringfügiger Teil des letzteren zurückbleibt, der durch

1) Deutsche Zeitschr. f. Chir., Bd. 50, S. 486.

seine Gegenwart nur bei den Maßnahmen zur bequemeren Schließung der Wunde hinderlich ist.

Nur in aller Kürze die historischen Daten über den Zeitpunkt der ersten Kehlkopfexstirpationen berührend, will ich bemerken, daß diese Operation augenscheinlich zuerst von Billroth im Jahre 1873[1]) ausgeführt worden ist und von diesem Moment an verhältnismäßig schnell in die Praxis aufgenommen worden ist; so wurde dieselbe, nach der Statistik von Sendziak[2]), bis zum Schluß der 70. Jahre in 30 Fällen ausgeführt, im darauf folgenden Jahrzehnt bereits in 123 Fällen usw. Etwas später wurden von Heine 1874 und Billroth 1878[3]) die ersten partiellen Exstirpationen des Kehlkopfes ausgeführt.

Über die Zahl und die Resultate der Kehlkopfexstirpationen geben uns dieselben im höchsten Grade genau zusammengestellten Statistiken von Sendziak (die alle Fälle bis zum Oktober 1894 umfassen) einen Begriff. Nach diesen Statistiken sind 188 totale Kehlkopfexstirpationen ausgeführt worden (hierin sind auch 44 komplizierte Fälle mit einbegriffen, in denen zusammen mit dem Kehlkopf auch ein größerer oder kleinerer Teil des Schlundes oder auch noch das Os hyoideum entfernt wurde). Endgültig geheilt, d. h. im Verlauf von wenigstens drei Jahren rezidivfrei, waren elf Patienten oder 5,85 Proz. (Unter ihnen befindet sich, nebenbei bemerkt, kein einziger von den komplizierten Fällen.) Relativ geheilt, d. h. solche, die im Verlauf von nicht weniger als einem Jahr nach der Operation und nicht mehr als zwei bis drei Jahren nach derselben beobachtet, wurden und in dieser Zeit ohne Rezidiv blieben oder im Todesfalle aus anderen Ursachen zugrunde gingen, waren 13 oder 6,9 Proz. Ein Rezidiv wurde in 61 Fällen gleich 32,45 Proz. beobachtet fast in der Hälfte der Fälle in den ersten 1—6 Monaten nach der Operation; hierher werden übrigens andererseits auch drei Fälle gerechnet, in denen das Rezidiv erst nach drei bis fünf Jahren eingetreten war. Der Tod trat, im Anschluß an die Operation, in 84 Fällen ein — gleich 44,7 Proz. und zwar hauptsächlich infolge von Pneumonie (37 Fälle), dann Kollaps resp. Herzparalyse (17 Fälle), Blutung (10 Fälle) usw. Die übrigen 19 Fälle (dem Autor nach merkwürdigerweise 24 Fälle) wurden nur kurze Zeit beobachtet und haben daher für die Statistik keine Bedeutung.

Partielle Exstirpationen wurden 110 mal ausgeführt. Hierbei wurden 12 (10,9 Proz.) vollständige Heilungen nach der Operation,

1) Vgl. Sendziak, l. c. S. 130.
2) l. c. S. 132.
3) Sendziak, l. c. S. 103.

13 (11,8 Proz.) relative Heilungen, 31 (28,2 Proz.) Rezidive und 29 (26,3 Proz.) Todesfälle beobachtet. Die letzteren hatten wiederum in weit über der Hälfte der Fälle (18 Fälle) ihren Grund in einer Pneumonie. 21 Fälle endlich sind nicht in die Statistik aufgenommen, weil sie zu kurze Zeit beobachtet worden waren (der Autor gibt hier, aus unbekanntem Grunde, vier Fälle weniger an).

In diesen beiden Statistiken finden wir, nebenbei bemerkt, 25 Fälle, die russischen Chirurgen angehören, unter ihnen 20 Fälle von totaler Kehlkopfexstirpation (Multanowsky 3 Fälle, Reyher 5 (diese beiden Chirurgen waren gleichzeitig unter den ersten, die die Kehlkopfexstirpation ausführten), Kossinsky 3, Jadwinsky 5, Krajewsky 2, Jusefowitsch 1 und Bergmann aus Riga 1). Hierher müssen noch 2 Fälle von Wassiljew aus den Jahren 1892 und 1894[1]) hinzugefügt werden, die in der erwähnten Statistik nicht aufgenommen sind. Mir sind bis zum Schluß des Jahres 1894 22 Fälle von totaler Kehlkopfexstirpation in Rußland bekannt. Wenn man die Fälle von Wassiljew, die die Operation überstanden haben, deren weiterer Verlauf aber unbekannt ist, ausschließt, so trat unter den übrigen 20 Fällen nur im Falle von Bergmann völlige Heilung ein (ein Rezidiv trat im Verlauf von 4 Jahren nicht ein), die übrigen gingen entweder bald nach der Operation, hauptsächlich an Pneumonie, oder später an Rezidiv zugrunde.

Partielle Exstirpationen, die russischen Chirurgen angehören, finden wir in der Statistik Sendziaks in 5 Fällen vertreten (Reyher 1, Jadwinsky 3 und Krajewsky 1). Unter ihnen wurde nur in einem Fall (Jadwinsky) vollständige Heilung erzielt.

Die angeführten Statistiken Sendziaks machen eine Analyse der früheren Statistiken gänzlich überflüssig und ich will nur auf die umfangreichsten und neuesten von ihnen hinweisen: Krajewsky 1889[2]) (130 Fälle totaler Kehlkopfexstirpation), Wassermann[3]) in demselben Jahr (118 totale Exstirpationen und 55 partielle), Kraus[4]) 1890 (142 totale Exstirpationen und 55 partielle), Pinconnet[5]) 1890 (171 totale Exstirpationen), Tauber[6]) 1891 (116 totale Exstirpationen und 3 partielle). Alle diese Autoren werden bei Sendziak erwähnt und es läßt sich daher wohl annehmen, daß die Ziffern derselben in seiner Arbeit Berücksichtigung gefunden haben.

Die zeitlich hierauf folgende umfangreiche Statistik von Operationen bei Kehlkopfkrebs stammt ebenfalls von Sendziak[7]) aus dem Anfang des Jahres 1899. Er hat 36 intralaryngeal operierte Fälle mit 9 (25 Proz.) absoluten, 5 (14 Proz.) relativen Heilungen und 14 (39 Proz.) Todesfällen

1) Vgl. Wratsch 1892, S. 381 und 1894, S. 754.
2) Zit. nach Sendziak, l. c. S. 70.
3) Über Exstirpation d. Larynx. Deutsche Zeitschr. f. Chir., 29. Bd., 1889.
4) Ref. im Zentralbl. f. Laryng. 1891, S. 268.
5) Ref. im Zentralbl. f. Laryng. 1891, S. 389.
6) Zit. nach Sendziak, l. c. S. 70.
7) Ref. im Zentralbl. f. Laryng. 1899, S. 254.

und noch deutlicher tritt das Herabsinken des Sterblichkeitsprozentsatzes im Anschluß an die Operation hervor. Das letztere tritt noch deutlicher in der Statistik aus der Klinik von Kocher hervor, die von Rutsch[1]) aufgestellt worden ist. Hier kommt auf 12 Fälle nur 1 Todesfall (unter diesen Fällen befanden sich allerdings nur 1 totale Exstirpation, 6 halbe Exstirpationen, 4 Diszisionen des Kehlkopfes und eine Pharyngotomia subhyoidea). Von einem Prozentsatz von vollständigen Heilungen kann hier kaum die Rede sein, da von den 2 als geheilt bezeichneten Fällen einer nur $2^1/_2$ Jahre hindurch beobachtet worden ist. Bei Gluck[2]) endlich kommt nur 1 Todesfall im Anschluß an die Operation auf 22 totale Exstirpationen und 1 auf 8 halbe Exstirpationen. Leider kann man sich aber aus den Zahlen des Autors keinen Begriff von dem Prozentsatz der endgültigen Heilung nach der Operation machen.

Der Vollständigkeit halber halte ich es für angebracht, auch noch die letzte Statistik der Operationen wegen Kehlkopfkrebs, die von russischen Chirurgen ausgeführt worden sind, anzuführen. Von den Fällen bis zum Jahre 1894 inklusive ist bereits weiter oben die Rede gewesen. Außer meinen 2 Fällen, die ich 1897 publiziert habe[3]), habe ich in der Literatur noch 4 Fälle gefunden, die 1904 von Bjelogarsky[4]) beschrieben worden sind (unter diesen Fällen sind 2 Diszisionen des Kehlkopfes, eine halbe Exstirpation und eine totale Exstirpation des Kehlkopfs vertreten). In 2 von diesen Fällen (Diszision des Kehlkopfes und eine halbe Exstirpation) trat bald ein Rezidiv ein. Das Schicksal der übrigen 2 ist, was die Heilung anbetrifft, unbekannt. Ferner folgen ein Fall von Liebich[5]) (der Patient wurde 14 Monate nach der Operation wieder untersucht und erwies sich als rezidivfrei) und 5 Fälle von Djakonow (totale Kehlkopfexstirpationen, die von Napalkow[6]) beschrieben worden sind. Von diesen letzteren starb einer bald nach der Operation. Einer starb infolge von Rezidiv nach 8 Monaten, die restierenden 3 wurden nur im Verlauf von 6 Monaten bis 1 Jahr und 10 Monaten beobachtet. Noch ein Fall aus der Klinik von Djakonow ist 1902 von Tatarinow[7]) beschrieben worden. Dieser Fall ist ebenfalls nicht ausreichend lange Zeit nach der Operation beobachtet worden.[8]) Rosanow[9]) berichtete 1904 über einen Fall von Kehlkopfexstirpation bei Krebs mit gleichzeitiger Exstirpation eines großen

1) Deutsche Zeitschr. f. Chir., Bd. 50, 1899.

2) Archiv f. klin. Chir., Bd. 69, S. 475.

3) „Zwei Fälle von Kehlkopfexstirpation infolge von Krebs". Jahresbericht d. russischen Chirurgie 1897, Bd. 2 und später: „Einige weitere Daten in Bezug auf einen Fall von Kehlkopfexstirpation infolge von Krebs desselben usw." Ljetopis d. russ. Chir. 1899, Bd. 2 (russisch).

4) Medizinskoje obosrenije, Bd. 53, S. 860 ff. (russisch).

5) Boljiutschnaja gaseta Botkina 1901, No. 42.

6) Chirurgija, Bd. X, 1901, S. 447 ff.

7) Ibidem Bd. XII, S. 650 ff.

8) Nach Literaturangaben, nicht aber dem Original nach ist mir die Arbeit von Benissowitsch über Kehlkopfkrebs bekannt. Praktit. Wratsch 1902, No. 16.

9) Chirurgija, Bd. XV, S. 25 ff.

Teiles des Schlundes und der Speiseröhre. In diesem Fall trat nach einigen Monaten ein Rezidiv auf.

In der erwähnten Statistik von Napalkow finden wir einen Hinweis auf einen Fall von partieller Kehlkopfexstirpation infolge von Krebs in der Moskauer Fakultätsklinik und einen Fall aus der Moskauer Hospitalklinik (Exstirpation des Kehldeckels). Endlich fand sich ein verhältnismäßig großes Material an Kehlkopfexstirpationen bei Krebs im Rechenschaftsbericht der Diakonowschen Klinik vom September 1903 bis Mai 1905.[1]) Hier werden 12 Fälle angeführt. Von diesen Fällen starben 9 bald nach der Operation, hauptsächlich infolge von Sepsis und besonders von Pneumonie. Ein derart unwahrscheinlich hoher Sterblichkeitsprozentsatz in der neuesten Zeit kann höchstens durch die Schwere der Operation erklärt werden (in 4—5 Fällen war der Krebsprozeß über die Grenzen des Kehlkopfes hinausgeschritten. Die restierenden 3 Fälle, die die Operation überstanden, wurden nur 3—8 Monate lang beobachtet).

Wie ich bereits nachgewiesen habe, ist bei der Mehrzahl der Chirurgen der letzten Zeit, oder genauer, der letzten 1—1½ Jahrzehnte, die Sterblichkeit im Anschluß an die Operation bei Kehlkopfkrebs sehr bedeutend gesunken. Der allgemeinen Ansicht nach läßt sich dieser Umstand vor allen Dingen durch die Verbesserung der Operationstechnik erklären. Letzteres kann vor allem so aufgefaßt werden, daß die einzelnen Chirurgen jetzt häufiger in der Lage sind, bei Kehlkopfkrebs zu operieren und daß sie dadurch eine reichere Erfahrung in dieser Operation sammeln können. Als Beweis hierfür dienen z. B. die Resultate von Gluck. Es müssen aber, wenn wir von einer Verbesserung der Technik sprechen, vor allen Dingen diejenigen Maßnahmen in Betracht gezogen werden, die bei der Operation vorgenommen werden, um Komplikationen derselben, die am meisten verhängnisvoll werden können, zu verhüten. Eine derartige Komplikation ist die Sepsis und eine Teilerscheinung derselben — die Pneumonie, die gewöhnlich den Patienten ins Grab bringt.

Der bilderreichen Beschreibung Bardenheuers[2]) nach, der, seinen Angaben nach, von seinen 5 ersten Kehlkopfoperationen 4 an Sepsis verloren hat, „tritt die Infektion zuallererst im unteren Wundwinkel zwischen der Trachea und den anliegenden Muskeln auf. Von hier aus breitet sie sich sowohl auf das peritracheale Bindegewebe und weiter auf das Mediastinum, sowie auf die Wunde der Trachea selbst und die Lungen aus. Die Infizierung geht von der Mundhöhle aus, weil dieselbe nicht genügend von der Wunde und von den Luftwegen abgesondert werden kann." Auf die Bestrebung, eine solche Absonderung herbeizuführen, sind auch die Vorschläge in der Operationstechnik gegründet, die in der letzten Zeit

1) Beilage zu „Chirurgija" 1904 und 1905 (russisch).
2) Arch. f. klin. Chir., Bd. 41, S. 561.

gemacht worden sind. Bardenheuer[1]) schlug, als einer der ersten, vor, die Wunde vom Schlunde durch ein Vernähen der vorderen Wand desselben mit dem Kehldeckel resp. dessen Schleimhaut unmittelbar zu trennen, gleichzeitig rät er, die Wunde gut mit Mull auszufüllen und dem Patienten eine derartige Lage im Bett zu geben, bei der der Stumpf der Trachea, in dem, wie schon gesagt, zuallererst die Infektion auftritt, den höchstliegenden Punkt der ganzen Wunde bildet. Bei derartigen Maßnahmen verliefen in der Tat die weiteren 4 Fälle von Kehlkopfexstirpation bei Bardenheuer durchaus günstig.

Keinen geringeren Erfolg beim Operationsresultat hatte das nach der Ansicht der meisten Autoren von Salis-Cohen 1892[2]) in die Praxis eingeführte, de facto aber bereits früher in einzelnen Fällen von Kocher[3]), Fischer[4]) und Périer[5]) angewandte Einnähen des Tracheastumpfes in den unteren Wundwinkel, statt denselben, wie es früher geschah, in seiner normalen Lage, d. h. mit dem Lumen nach oben gerichtet, zu belassen. Im Zusammenhang mit diesem Vorschlage steht das immer mehr und mehr hervortretende Bestreben ohne eine präliminare Tracheotomie, einige Zeit vor der Operation, auszukommen, wie es früher geschah, und in einer Sitzung zu operieren, da die vorhergegangene Tracheotomie mit einer Verminderung der Beweglichkeit der Trachea verbunden ist; die Beweglichkeit der Trachea ist aber unumgänglich erforderlich, um dieselbe beim Annähen bis zu einem gewissen Grade aus der Tiefe hervorziehen zu können.

Dennoch sind wir, wie es auch die aus der Klinik von Mikulicz[6]) beschriebenen Fälle zeigen, gezwungen, die Tracheotomie vorher auszuführen, wenn die Erkrankung bereits zu einer starken Behinderung der Atmung geführt hat. Einige Autoren aber, und zwar sogar solche der neuesten Zeit, sprechen sich im allgemeinen für die vorhergehende Tracheotomie aus, so z. B. Navratil[7]) und Bryson Delavau[8]), letzterer führt sie aus, um die Atmung schon vorher zu verbessern und gleichzeitig damit die Ernährung des Patienten zu heben; diesem Umstande schreibe auch ich persönlich eine große Bedeutung zu (vgl. weiter unten).

Ich will mich auf diese vorläufigen Hinweise in bezug auf die technische Seite beschränken und will einige Details, darunter auch die Ernährungsweise des Patienten nach der Operation, bei der Beschreibung meiner Fälle berühren. Im allgemeinen aber will

---

1) l. c.

2) Transactions of the Philadélphia Comety medic. Society 1892, XVII, S. 302 (zitiert nach Keen, Annales of surgery, Vol. XXX, 1899, S. 3.

3) Die Arbeit von Lenz aus seiner Klinik. Arch. f. klin Chir., Bd. 44, 1892.

4) Vgl. Czwiklitzer, Beitr. z. klin. Chir., Bd. 17, S. 454.

5) Zentralbl. f. Chir. 1893, S. 1114.

6) Vgl. Czwiklitzer, l. c. S. 453.

7) Arch. f. klin. Chir., Bd. 76, S. 700 ff.

8) Zentralbl. f. Chir. 1905, Nr. 12, S. 318.

ich bemerken, daß, meiner Ansicht nach, außer der Wahl der Operationsmethode und der Übung des Chirurgen eine gewisse Aufmerksamkeit in allen Kleinigkeiten, die die Behandlung nach der der Operation, sowohl der Wunde, wie auch des Patienten selbst, betreffen, beim Endresulat zweifellos eine der ersten Rollen spielt. Eine Kehlkopfexstirpation stellt in dieser Beziehung gewissermaßen für die Klinik oder das Krankenhaus ein gewaltiges Ereignis dar. Die Pflege muß eine durchaus kompetente sein. Hierfür wird aber auch die Mühe des Arztes durch das erzielte Resultat belohnt: es ist überraschend, wie häufig Patienten, die ihrem Erschöpfungszustande und ihrem Alter nach auf den ersten Blick so wenig Hoffnung auf einen günstigen Erfolg darboten, die Operation überstehen und nach der Operation wieder völlig genesen; die Kehlkopfexstirpation ist daher auch nicht so gefahrvoll, wie es nach den früheren Statistiken zu sein scheint.

Ich persönlich habe seit 1895 24 Fälle von Kehlkopfkrebs operiert. Hierbei zähle ich fünf Fälle nicht mit, in denen ich mich, infolge von absoluter Unmöglichkeit zu operieren, auf eine Tracheotomie beschränken mußte; einige Fälle habe ich auch ausgeschlossen, in denen ich bei der Operation den Kehlkopf mit angreifen mußte, weil er dem Herde der Neubildung im Schlunde oder an der Zungenwurzel benachbart war.

Meine Fälle sind in der beigefügten Tabelle in Kürze angeführt. Die Tabelle enthält 19 Fälle bei Männern und 5 bei Frauen. Drei Patienten (2 Männer und 1 Frau) waren 37—39 Jahre alt, 2 (Männer) 42—43 Jahre, 11 (7 Männer und 4 Frauen) 45—51 Jahre, 8 (Männer) 55—65 Jahre. Mit anderen Worten lag das am häufigsten befallene Alter, mehr als $^3/_4$ aller Patienten, zwischen 45 und 65 Jahren. Die übrigen 5 Patienten waren jünger, aber nicht unter 37 Jahren.

Die Patienten waren von verschiedenartigster Profession. Sechs Patienten waren Kaufleute von Profession, ein Gewerbe, das mit häufigem Sprechen verbunden ist. Weitaus der größere Teil der Männer waren Raucher. Was die Momente anbetrifft, die der Erkrankung vorangegangen waren oder eher zur Entwicklung des Krebses prädisponiert hatten, so sind die wichtigsten schon früher angeführt worden.

Was die Lokalisation der Erkrankung anbetrifft, so sehen wir, daß in 17 Fällen, d. h. in mehr als $^2/_3$ aller Fälle, der Aditus laryngis ebenfalls mehr oder weniger in Mitleidenschaft gezogen war. In 4 von diesen Fällen ging der Prozeß augenscheinlich vom Kehldeckel aus, da derselbe hauptsächlich ergriffen war. Dieses waren

Fälle, in denen der Prozeß nicht über die Stimmbänder hinausging. In einem (5.) Falle hatte der Krebs die ungewöhnliche Form einer polypösen Geschwulst von der Größe eines Taubeneies, die vom Lig. aryepiglotticum ausging. In diesem Falle wurde die Erkrankung erst dann richtig beurteilt, als der Patient $2^1/_2$ Jahre nach der ersten Operation mit Krebs der regionären Lymphdrüsen wieder erschien. In 7 Fällen verbreitete sich die Neubildung vom Aditus laryngis ausgehend, nach unten hin, hauptsächlich auf der einen Hälfte des Kehlkopfes. In 4 von diesen Fällen war der Sinus pyoriformis auf der affizierten Seite von einer richtigen Geschwulst ausgefüllt, die den Kehlkopf auf die entgegengesetzte Seite verdrängte. In 2 Fällen war die Neubildung hauptsächlich auf der vorderen Kehlkopfwand konzentriert. In 1 Fall auf der hinteren Wand und in 2 Fällen konnte man, im wahren Sinne des Wortes, von einer Affektion beider Kehlkopfhälften sprechen. In den übrigen 7 Fällen bestand innerer Krebs, und zwar war in 2 Fällen nur das Stimmband affiziert, in 3 Fällen gleichzeitig auch die Umgebung und in 2 Fällen endlich begann der Krebs erst unterhalb der Stimmbänder und breitete sich tiefer als in den anderen Fällen auf die Trachea aus (bis zum 2. Trachealring inklusive). Diese letztere Lokalisationsart des Prozesses gilt übrigens für sehr selten, so wurde sie z. B. nach der Statistik von Sendziak unter 486 Fällen nur 5 mal angetroffen.[1])

In bezug auf das makroskopische Aussehen der Affektion muß bemerkt werden, daß in vier Fällen (ausschließlich innerer Krebs) deutlich das zottenförmige Aussehen der Geschwulst hervortrat, in sieben Fällen dagegen hatte sie die reine Form des charakteristischen Geschwürs, von größerem oder geringerem Umfang; in drei von diesen Fällen wurde die interessante Erscheinung beobachtet, daß neben oder genau genommen gegenüber diesem Geschwür sich auf der gegenüberliegenden Wand des Kehlkopfes ein kleineres oder eben erst entstehendes Krebsgeschwür befand. Wenn man in diesen Fällen den durchschnittenen Kehlkopf wieder zusammenlegte, so kamen beide Geschwüre miteinander in Berührung, was keinen Zweifel über die Entstehungsweise des zweiten Geschwürs auf dem Wege der Inokulation aufkommen ließ. Eine ähnliche Erscheinung beobachtete ich einst bei Krebs der Zungenwurzel — hier war die Spitze der in diesem Falle sehr langen Uvula ebenfalls von der Neubildung befallen.

1) Vgl. Ph. de Seruti, Zentralbl. f. Laryng. 1004, S. 600.

Was die Lymphdrüsen anbelangt, so kann ich im allgemeinen sagen, daß die Affektion derselben, sogar bei stark vorgeschrittenem Prozeß, bei weitem nicht zur Regel gehörte, und zwar nicht nur beim inneren Krebs, sondern auch, wenn der letztere den Aditus laryngis ergriffen hatte. In einigen Fällen, in denen vor der Operation vergrößerte Drüsen konstatiert wurden, konnte während der Operation ein krebsiger Charakter derselben nicht festgestellt werden. Im allgemeinen konnte nur in acht von allen Fällen mit Sicherheit von einem Vorhandensein einer krebsigen Affektion der Drüsen die Rede sein. In sechs von diesen Fällen war der Aditus laryngis mit ergriffen, in zwei Fällen befand sich der Krebs unterhalb der Stimmbänder. In einem von diesen letztgenannten Fällen waren die Drüsen nicht im Gebiet der Carotis, sondern in der Supraclavicularregion affiziert.

22 Fälle wurden nach der Operation mikroskopisch untersucht. In zwei nicht untersuchten Fällen (wegen Verderben des Präparates) sprach der klinische Verlauf unzweifelhaft für Krebs. Die Präparate sind in liebenswürdigster Weise von Prof. W. K. Wyssokowitsch durchgesehen worden und nach seinen Worten in der Tabelle beschrieben.

In allen Fällen, ja sogar in den 2 mit Ausbreitung des Krebses unterhalb der Stimmbänder, war der Krebs ein Plattenepithelkrebs. Nur in 2 Fällen war im Epithel keine Spur von Verhornung vorhanden. Es waren dieses papilläre Formen von Kankroid mit mäßiger Entwickelung von Epithelgewebe. Keine Spuren von Verhornung fanden sich noch in dem Fall, in dem die Affektion in der oben erwähnten Form eines Polypen des Lig. aryepiglotticum aufgetreten war. In diesem Falle konnte man, allem Anscheine nach, eine Entwickelung des Krebses aus dem Grenzepithel annehmen. Ein vollständig ähnliches, histologisches Bild boten in diesem Fall auch die späterhin entfernten Lymphdrüsen. Von den übrigen 19 Fällen war in 7 eine starke Neigung zur Verhornung vorhanden und in einem von ihnen bestand sogar das ganze Gewebe aus Krebsperlen, zwischen denen nur einzelne Bindegewebszüge lagen. In den übrigen 12 Fällen waren nur kleine und gleichzeitig wenig zahlreiche Krebsperlen vorhandén. Es kann nicht behauptet werden, daß die stärkere oder geringere Entwickelung von Krebsperlen vom Grade des Vorherrschens des Epithelgewebes vor dem Stroma abhängig gewesen wäre. Allerdings waren in dem Falle, in dem ausschließlich Krebsperlen vorhanden waren, wie bereits gesagt, vom Stroma nur einzelne Bindegewebszüge übriggeblieben; in anderen Fällen dagegen, in denen ebenfalls das Vorherrschen des Epithelgewebes vor dem Stroma deutlich zutage trat, waren die Krebsperlen nicht so stark entwickelt. Im allgemeinen bedeutete das Vorhandensein von Krebsperlen nicht eine klinisch bösartige Form, wie darauf Navratil[1])

1) Arch. f. klin. Chir., Bd. 76, S. 698.

hinweist. Ich will noch bemerken, daß der oben erwähnte Fall mit dem ausschließlich aus Krebsperlen bestehenden Gewebe einer von denjenigen war, in denen das Zusammentreffen von Krebs- und Tuberkulose besonders deutlich zutage trat — bald nach der Operation gesellte sich eine schwere Lungenaffektion hinzu, an der der Patient auch zugrunde ging. Eine größere Bösartigkeit im Sinne einer stärkeren, lokalen Ausbreitung und einer Mitaffektion der Lymphdrüsen entsprach ausschließlich einer mehr medullären Form der Neubildung unter dem Mikroskop, hierunter verstehe ich ein stärkeres Vorherrschen von Epithelgewebe.

Beim operativen Eingriff stellte ich mir drei Hauptaufgaben: die radikale Entfernung, Verhütung von Wundinfektion und die erforderliche, regelrechte Ernährung des Patienten nach der Operation. Meiner ersten Aufgabe folgend, entfernte ich, wie es aus der Tabelle ersichtlich ist, bei der Operation am Kehlkopf selbst konsequent gleichzeitig die Lymphdrüsen, wenn auch nur der geringste Verdacht auf eine Affektion derselben vorlag. Die Operation selbst begann in solchen Fällen mit der Entfernung der Lymphdrüsen, um die Wunde am Halse nicht nachher vom Schlunde aus zu infizieren, wie es bei umgekehrter Reihenfolge bei der Operation der Fall sein konnte. Allerdings brachte mich, wie ich es oben erwähnt habe, die Erfahrung zu einer etwas anderen Ansicht über die Häufigkeit der gleichzeitigen Affektion der Lymphdrüsen. Nichtsdestoweniger halte ich mich auch jetzt noch an die Regel, lieber einmal unnütz das Drüsengebiet zu eröffnen, als dieselben ganz unbeachtet zu lassen. Es genügt, einen Fall beobachtet zu haben, in dem schon einige Wochen nach der Operation der Patient sich mit augenscheinlicher Affektion der Drüsen wieder vorstellt, wie auch ich es erlebt habe, um an einer solchen Ansicht festzuhalten. Ferner kann ich aus Erfahrung sagen, daß, wenn die Drüsen sich während der Operation als krebsig infiziert erweisen, dieselben häufig mehr oder weniger fest durch sklerosiertes Bindegewebe mit der unter ihnen liegenden Vena jugularis verlötet sind. In diesen Fällen reseziere ich persönlich ein entsprechendes Stück der Vene, um die Operation radikal ausführen zu können und ein Skelettieren der Vene zu vermeiden, das für die Ernährung der Wand derselben verhängnisvoll werden könnte. Wenn man diese Resektion auch auf beiden Seiten und in bedeutendem Umfange vornimmt, wie es in einer meiner Beobachtungen der Fall, kommt es dennoch zu keiner direkten Gefahr für den Blutkreislauf im Gehirn. Es treten allerdings in der ersten Zeit deutliche Stauungserscheinungen auf, die sich von seiten des Gehirns durch eine gewisse Depression seiner Funktionen dokumentieren, außer-

halb kann ein Ödem der Kopfhaut und eine vikariierende Erweiterung der Venen hauptsächlich am Hinterkopf konstatiert werden, alle diese Erscheinungen gehen aber allmählich vorüber. Zu einer direkten Gefahr für die Ernährung des Gehirns wird eine gleichzeitig mit der Resektion der Venen vorgenommene Resektion der A. carotis: hierbei kommt es, wie ich es in einem Falle gesehen habe, zu einer Gehirnerweichung.

Die Entfernung der Drüsen habe ich im ganzen in 13 Fällen vorgenommen und zwar in vier derselben auf beiden Seiten. (Im 14. Falle erwies sich die Entfernung bereits einen Monat nach der Operation als notwendig.) In allen Fällen außer einem, in dem nur die supraclaviculären Drüsen affiziert waren, wurden die benachbarten Drüsen im Gebiete der A. carotis und teilweise die submaxillaren Drüsen entfernt. In fünf Fällen wurde die V. jugularis rezesiert und in zwei von ihnen auf beiden Seiten.

Ferner entferne ich, um möglichst radikal zu operieren, selbst in denjenigen Fällen, in denen man einen gewissen Teil des Kehlkopfes zurücklassen könnte, wenn dieser Teil kleiner als die Hälfte ist, den Kehlkopf vollständig. Vom Kehldeckel spreche ich hier nicht, da er sich unter etwas anderen Bedingungen befindet; das Zurücklassen auch nur eines Teiles des letzteren kann bei der nachfolgenden Schlundplastik von großem Nutzen sein. Vor allen Dingen waren es drei Fälle, die es mich lehrten, so und nicht anders vorzugehen; in diesen Fällen konnte ich, da der Prozeß scharf lokalisiert war, darauf rechnen bei einer partiellen Exstirpation des Kehlkopfes dennoch radikal zu operieren, ungeachtet dessen endeten diese Fälle mit einem schnell auftretenden Rezidiv. Außer diesen Fällen verfüge ich noch über zwei mit ebensolcher Kehlkopfexstirpation: einer von ihnen starb nach drei Monaten an unaufgeklärter Ursache; das weitere Resultat des anderen ist unbekannt.

Außerdem überzeugte ich mich bei den erwähnten Fällen davon, daß auch der Vorteil für den Patienten beim Zurücklassen eines Stückes des Kehlkopfes kein besonderer ist. An der Resektionsstelle sinkt das Lumen zusammen. Man könnte vielleicht beim Zurücklassen eines größeren Stückes des Kehlkopfes daran denken, eine Ptastik an der Stelle des entfernten Teiles auszuführen, und sich bemühen, an dieser Stelle die Haut zum Anheilen zu bringen, wie ich es in einem meiner Fälle versucht habe, diese Operation aber ist sehr kompliziert und hilft wenig. Mit anderen Worten werden die Patienten mit partieller Exstirpation schon dadurch

daß sie die Tracheotomiekanüle beständig tragen müssen, mit den Patienten mit totaler Exstirpation unter dieselben Verhältnisse versetzt. Wenn früher, als die Chirurgen noch bemüht waren, nach Entfernung des Kehlkopfes einen Stimmapparat einzusetzen, ein zurückgelassenes Stück des Kehlkopfes von Nutzen sein konnte, so kann dieses jetzt, wo wir sehen, daß die Patienten, mit in die Wunde eingenähter Trachea, sich mit ihrer Umgebung verständigen können, keine Rolle mehr spielen.

Was die Verhütung der Wundinfektion der Luftmenge anbetrifft, so ging ich in dieser Beziehung ganz und gar von der festgestellten Tatsache aus, daß die Quelle der Infektion der Schlund resp. der Mund ist. Aus diesem Grunde ließ ich es mir bei meinen Operationen angelegen sein, nach Möglichkeit die ersteren von letzteren zu isolieren. Nebenbei erlaube ich mir, an die aus dem Gesagten hervorgehende Notwendigkeit zu erinnern, den Mund vor der Operation in erforderlich reinen Zustand zu bringen (nach den allgemeinen Regeln) und für Reinhaltung des Mundes nach der Operation zu sorgen.

Was vor allem die Isolation der Luftwege anbetrifft, so will ich bemerken, daß ich meine sieben ersten Fälle, die den 90er Jahren angehören, nach präliminärer Tracheotomie wenigstens eine Woche vor der Operation am Kehlkopfe operiert habe. Hierzu kommen noch zwei Patienten, die mit bereits eingeführter Tracheotomiekanüle aufgenommen wurden. In einigen von diesen Fällen sah ich mich hierzu durch den starken Entkräftungszustand des Patienten infolge der langanhaltenden Atmungsbehinderung ververanlaßt, und der Zweck der Tracheotomie war lediglich, den Patienten für die bevorstehende schwere Operation zu kräftigen. In meinen allerersten Fällen ließ ich mich von der damals bestehenden Gewohnheit und gleichzeitig durch das Bestreben leiten, oberhalb der Tracheotomiewunde ein Stück Trachea zur bequemeren Einstellung eines künstlichen Kehlkopfes zurücklassen.

Der letztere Grund wurde von selbst hinfällig, als ich mich erstens davon überzeugte, daß der Apparat unpraktisch sei (ich wandte den Kehlkopf aus Hartgummi nach Gussenbauer an, der sowohl die Wunde reigte, als auch bald zerbrach), und zweitens, daß die Patienten nach Entfernung des Kehlkopfes allein mit der Tracheotomiekanüle imstande waren, in genügendem Grade eine artikulierte Rede zu erlernen und sich der Umgebung verständlich zu machen. Von meinem fünften Fall an begann ich die Operation mit einem Einnähen des Tracheastumpfes in die Wunde auszu-

führen, und bemerkte dabei die Unbequemlichkeit einer vorhergeschickten Tracheotomie, die die Trachea fixiert hatte. Aus diesem Grunde wurde dieser vorausgeschickte Akt der Operation von mir unterlassen, und wurde nur für die oben erwähnten Fälle reserviert, in denen der Patient bei der Aufnahme an starker Atmungsbehinderung litt.

Ich will noch bemerken, daß ich in zwei meiner Fälle von Laryngofissur und in einem Fall von Pharyngotomia subhyoidea, es weder vor noch nach der Operation für notwendig erachtete, eine Tracheotomiekanüle einzuführen.

Eine noch größere Bedeutung als dem Einnähen des Tracheastumpfes in die Wunde messe ich der Isolation der Wunde von der Rachenhöhle bei. Aus diesem Grunde halte ich auch die Plastik des Schlundes für einen der wichtigsten Akte der Operation bei der Kehlkopfexstirpation, von dessen sorgfältiger Ausführung der Erfolg der ganzen Operation abhängig ist.

Die Plastik des Schlundes bestand in der Mehrzahl der Fälle in einem Zusammennähen in der Längsrichtung der nach der Kehlkopfexstirpation vorne zurückbleibenden Schleimhauträuder, um auf diese Weise eine möglichst hohe röhrenförmige Fortsetzung der Speiseröhre herzustellen. Die Nähte wurden derart angelegt, daß der epitheliale Teil der Schleimhaut nicht mit gefaßt wurde. Gewöhnlich wurde noch eine zweite Etage von Nähten angelegt. Der Dauerhaftigkeit wegen wurde dünne Seide als Nahtmaterial verwandt, besonders seitdem sich in einem Falle die vollständige Unzuverlässigkeit von Katgut in dieser Hinsicht herausgestellt hatte; die Wunde öffnete sich in diesem Falle bald wieder, was zweifellos die Ursache einer eitrigen Infektion war, an der der Patient auch zugrunde ging.

In der Mehrzahl der Fälle wurde, wie schon gesagt, in der Längsrichtung genäht, in fünf Fällen aber gelang es, in querer Richtung zu nähen, d. h. die Schleimhaut des Schlundes wurde mit der Schleimhaut der Zungenwurzel oder, wo der Kehldeckel erhalten geblieben war, mit dem letzteren vernäht. Bei dieser Methode gelingt es zuweilen nicht, die Wundwinkel zu erschließen, da dieselben weit in die Tiefe entweichen. Dennoch verdient diese Methode den Vorzug vor einer längsverlaufenden Nahtrichtung infolge der bedeutenden Vollkommenheit, mit der bei dieser Nahtrichtung die Isolation der Wunde von der Mundhöhle erzielt wird und gleichzeitig dank der größeren Vollkommenheit der Schlundplastik. Da der Erfolg der Methode aber

durch die bessere Dehnbarkeit der zu vernähenden Teile gewährleistet wird, so ist ein Erhalten des Kehldeckels und überhaupt möglichst großer Schleimhautpartien am Kehlkopfintroitus von großer Wichtigkeit.

Eine Hilfsmaßnahme für den Erfolg der Schlundplastik sehe ich in einem Feststellen des Kopfes des Patienten nach der Operation in vornübergeneigter Stellung. Schon die einfache Beobachtung auf dem Operationstisch zeigt, daß der in der Längsrichtung genähte Schlund, selbst wenn die Naht auch noch so hoch angelegt ist, um so mehr von der Zunge wegrückt, je mehr der Kopf nach hinten übergebogen wird und um so weiter nach oben rückt, je tiefer der Kopf nach vorne gebeugt wird. Ebenso ist bei der querverlaufenden Naht die Spannung um so geringer, je mehr der Kopf auf die Brust geneigt wird und umgekehrt. Aus diesem Grunde fordere ich den Patienten nach der Operation nicht nur auf, den Kopf in der bezeichneten Lage zu halten, sondern fixiere diese Lage auch noch durch entsprechende Bindenzüge, indem ich sie direkt vom Kopf auf die Brust hinableite.

Mit der soeben geschilderten Schlundbildung steht die Frage über die Ernährungsart des Patienten nach der Operation in direktem Zusammenhang. Ich habe hierbei nicht diejenigen verhältnismäßig seltenen Fälle im Auge, in denen man infolge der Erhaltung eines bedeutenden Teiles der Schleimhaut des Schlundes und des Aditus laryngis mit so geringer Spannung den Schlund in querer Richtung schließen kann, daß der Patient schon einige Tage nach der Operation beim Essen ohne Magensonde auskommen könnte. In der bei weitem größten Mehrzahl der Fälle aber und zwar besonders bei der Schlundbildung durch Vernähen in der Längsrichtung ist schon deswegen, weil zwischen dem genähten Schlunde und der Zungenwurzel eine Verbindung der Mundhöhle mit der Wunde bestehen bleibt, nur eine Fütterung mit der Sonde möglich. Die erforderliche häufige und langdauernde Einführung der Sonde aber ist, abgesehen von der Unbequemlichkeit für den Patienten, infolgederen er zuweilen sogar die Vornahme dieser Prozedur verweigert, hauptsächlich für die Integrität der vernähten Wunde schädlich, da sie dieselbe jedesmal beim Einführen der Sonde schädigt.

Aus diesem Grunde führte ich schon bei meinem zweiten Fall während der Operation die Sonde ein, um noch auf dem Operationstisch die Kranke zu füttern, und ließ hierauf die Sonde auch späterhin à demeure liegen; nachdem ich mich von der Un-

schädlichkeit des langen Liegenbleibens der Sonde überzeugt hatte, ließ ich dieselbe noch solange liegen, bis sich bei Schluckversuchen nur noch Spuren des Verschluckten in der Wunde zeigten. Auf diese Weise, d. h. mit während der Operation eingeführter und à demeure verbleibender Sonde, habe ich alle meine folgenden Fälle behandelt. Die Sonde blieb in einigen Fällen länger als zwei Wochen liegen. Wenn die Sonde entfernt wurde, so geschah es nur deswegen, um dieselbe zu reinigen oder um den Zustand des Schlundes zu kontrollieren. Wenn, wie schon bemerkt, bei Schluckversuchen nur ein geringer Teil des Verschluckten durch die Wunde drang, wurde die Sonde entweder gänzlich entfernt oder noch zeitweilig nur während der Fütterung eingeführt.

In keinem einzigen von den 21 Fällen, in denen ein so langwährendes Liegenbleiben der Sonde angewandt wurde, sah ich irgendeine schädliche Wirkung, dennoch zog ich, in Anbetracht der Möglichkeit von Decubitus auf der Schleimhaut der Speiseröhre eine nicht zu harte und zu schwere Sonde vor. Wenn keine derartige Magensonde vorhanden war, nahm ich an Stelle derselben ein entsprechend dickes Drainrohr. Es ist übrigens besser, ein Rohr mit breiterem Lumen zu verwenden, um eine vorzeitige Verstopfung desselben zu vermeiden. Vor dem Einführen der Sonde wird die erforderliche Länge festgestellt. Das Ende der Sonde wird zum Munde herausgeleitet, zusammengerollt und über dem Verbande am Kopf des Patienten mit einer Sicherheitsnadel fixiert. Um die Möglichkeit eines zufälligen Herausgleitens der Sonde zu vermeiden, binde ich an dieselbe bei ihrem Austritt aus dem Munde ein Band an, dessen Enden am Hinterkopf des Patienten verknüpft werden. Ferner noch eine kleine Einzelheit: um das Rohrlumen besser reinzuhalten (es gelingt, bei genügender Aufmerksamkeit resp. bei genügendem Filtrieren des Verabfolgten sogar weichgekochte Eier zu geben), ist es gut, nach dem Füttern etwas Wasser nachzugießen, nur um das Lumen auszuspülen.

Um noch die übrigen Einzelheiten der Technik der Kehlkopfexstirpation anzuführen, will ich noch hinzufügen, daß der Hauptschnitt der Haut genau in der Mittellinie verlief und zwar vom Os hyoideum bis zur Incisur des Sternum. Gewöhnlich wurde oben am Os hyoideum ein Querschnitt hinzugefügt, um die Ausschälung des Gebietes des Kehlkopfintroitus zu erleichtern. Gewöhnlich wird der Kehlkopf zuallererst aufgeschnitten, um die Ausbreitung des Prozesses zu konstatieren. Wenn derselbe die Knorpel nicht zu stark ergriffen hat, werden die dem Kehlkopf

anliegenden Muskeln zurückgelassen. Nach Ausschälen aus den seitlich liegenden Weichteilen, Loslösung der Trachea von der Speiseröhre und nach Eröffnung der ersteren führe ich das weitere Auslösen, weil es bequemer ist, von unten nach oben hinaus und gehe erst zum Schluß zum Gebiete des Aditus laryngis vor, wo man dann, dank diesem Vorgehen, leichter unter Kontrolle des Auges arbeiten und dadurch das, was möglich ist, sicherer schonen kann. Der Stumpf der Trachea, der bis dahin an Seidenzügeln festgehalten worden war, wird gleich nach der Auslösung des Kehlkopfes im unteren Wundwinkel angenäht. Um ein vorzeitiges Durchschneiden der Nähte zu verhüten, werden die letzteren in bedeutender Entfernung vom Rande durch die Trachea durchgeführt. Hierauf wird das Vernähen des Schlundes ausgeführt (ich will hier noch bemerken, daß ich sowohl beim Einnähen des Tracheastumpfes als auch beim Vernähen des Schlundes diese Stellen mit [sterilisiertem] Jodoformpulver in antiseptischer Absicht einreibe). Einführen der Magensonde à demeure. Die Wunde an der Stelle des exstirpierten Kehlkopfes wird mit nicht zu dicht gelegten Nähten zusammengezogen und immer sorgfältig mit Jodoformgaze drainiert. Nur in Ausnahmefällen hielt ich es für möglich, nur mit einem Kollodiumverbande auszukommen. Gewöhnlich aber lege ich, um die operierte Stelle mit möglichst reichlichem, aufsaugendem Material zu versorgen, einen Verband an, und zwar um so mehr, wenn auch noch die Drüsen am Halse entfernt werden müssen. Da es sich hierher aber nicht vermeiden läßt, daß der Verband das Lumen der eingenähten Trachea verdeckt, führe ich in die letztere eine dicke Tracheotomieröhre ein und binde auf den über dem Schilde hervorstehenden Teil (hierfür werden entsprechende Röhren ausgewählt) ein so langes Stück dicken Drainrohres, um es durch den Verband nach außen durchleiten zu können. Daß beim Anlegen des Verbandes, der auch auf den Kopf übergeht, die nach vorn geneigte Lage des Kopfes im Auge behalten wird, ist bereits erwähnt worden. Die weitere Behandlung besteht lediglich im Wechseln des Verbandes, wenn derselbe durchtränkt ist. Gewöhnlich ist es in der ersten Zeit häufig notwendig, die Tracheotomieröhre zum Reinigen zu entfernen, da dieselbe verstopft wird. Sie wird vor dem Einführen nach der Reinigung jedesmal ausgekocht. Von der Notwendigkeit, für eine entsprechend häufige Reinigung des Mundes zu sorgen, ist bereits weiter oben die Rede gewesen. Der Zeitpunkt der Entfernung des Tampons aus der Wunde hängt hauptsächlich vom Zustande des vernähten Schlundes ab, d. h.

je nachdem, ob aus dem Schlunde noch Schleim in die Wunde gelangt oder nicht.

Was den weiteren Verlauf anbetrifft, so will ich nur bemerken, daß, abgesehen davon, daß sich an der Trachea eine richtige lippenförmige Fistel bildet, die Patienten sich dennoch nicht dazu entschließen, späterhin wenigstens längere Zeit hindurch ohne Tracheotomieröhre zu bleiben. Außer durch Ängstlichkeit läßt sich dieser Umstand auch durch die Neigung der Fistel zum Zusammenfallen erklären, was, wie es auf den ersten Blick klar wird, hauptsächlich durch die unmittelbar zur Seite anliegenden Sternalenden der Kopfnicker begünstigt wird, die stark über der tief liegenden Fistel hervorstehen.

Die Statistik meiner Operationen bei Kehlkopfkrebs ist folgende: zwei Fälle von Kehlkopfdiszision mit Entfernung der Neubildung im Gebiet des Stimmbandes und seiner nächsten Umgebung. Einer der Patienten kam nach drei Monaten mit einer pilzförmigen Wucherung an der Operationsstelle wieder. Bei der wieder vorgenommenen Diszision und mikroskopischen Untersuchung der Wucherung war kein Krebs vorhanden. Beim Einziehen von Nachrichten stellte es sich heraus, daß der Patient sechs Monate nach der zweiten Incision plötzlich gestorben sei, höchstwahrscheinlich infolge eines Herzfehlers, auf den schon früher Anzeichen hinwiesen. Der zweite Patient ist jetzt schon ungefähr ein Jahr lang rezidivfrei.

Bei sieben Patienten wurde eine partielle Kehlkopfexstirpation vorgenommen. Bei einem von ihnen wurde sie durch eine Pharyngotomia subhyoidea ausgeführt. Es wurde die eine Hälfte des Aditus laryngis entfernt, weil hier eine große polypöse Geschwulst saß (vgl. weiter oben). Nach $2\,^1/_2$ Jahren trat, bei Fehlen eines lokalen Rezidivs, eine Krebsgeschwulst der Drüsen im Gebiet der A. carotis auf. Seit der Entfernung dieser Geschwulst waren nur sieben Monate verflossen. Bei einem Patienten war nur der Aditus laryngis mit dem Kehldeckel entfernt worden. Nach einem Monat trat der Tod ein, aber nicht im Zusammenhang mit der Operation, sondern augenscheinlich infolge tuberkulöser Kachexie. In zwei Fällen wurde der Kehlkopf in querer Richtung im Gebiet der Bänder reseziert. Bei beiden trat Rezidiv nach zwei resp. vier Monaten auf (nicht mehr operierbar). Bei zweien wurde die Hälfte des Kehlkopfes oder etwas mehr exstirpiert. Einer von ihnen starb nach drei Monaten; die Todesursache ist durch eine Autopsie nicht festgestellt worden. Beim andern trat nach drei Monaten ein

lokales Rezidiv auf, das zu einer totalen Exstirpation des Kehlkopfes zwang, deren Endresultat nach zwei Monaten der Tod infolge einer schweren, tuberkulösen Lungenaffektion war. Beim siebenten Patienten wurden $^2/_3$ des Kehlkopfes entfernt. Er verließ das Krankenhaus sehr erholt, sein weiteres Schicksal aber ist unbekannt geblieben.

Bei 15 Kranken, den früher erwähnten, bei dem eine partielle Exstirpation vorausgegangen war, der schnell ein Rezidiv folgte, nicht mitgerechnet, wurde der ganze Kehlkopf entfernt. Bei fünf von ihnen ohne Kehldeckel oder mit Zurücklassen des größten Teiles desselben. Bei einem von ihnen trat schon nach etwas über einen Monat eine Affektion der Drüsen auf. Bei einem trat dieselbe erst nach 14—15 Monaten auf (die Drüsen waren während der Operation entfernt worden). Die übrigen drei bleiben zwei Jahre, 16 Monate und sieben Monate nach der Operation rezidivfrei. Von zehn Patienten, bei denen der Kehldeckel mit entfernt worden war (wobei bei drei von ihnen außerdem noch teilweise oder ganz das Os hyoideum exstirpiert worden war), starben drei im Anschluß an die Operation: einer nach fünf Tagen unter scharf ausgeprägten Erscheinungen von Tachykardie, einer nach etwas weniger als zwei Monaten infolge eitriger Mediastinitis und putrider Lungenentzündung und einer nach $1\,^1/_2$ Tagen an ausgebreiteter Thrombo-Embolie (deren Grundlagen augenscheinlich schon vor der Operation bestanden hatten) in den Gefäßen der Extremitäten und der Nieren. Eine Patientin, die trotz der schweren Operation (auf beiden Seiten Exstirpation der V. v. jugulares, des Os hyoideum usw.) schon auf dem Wege der Besserung war, starb infolge einer Blutung im Zusammenhang mit einem adhärenten Geschwür der Aorta, die in die Speiseröhre durchgebrochen war. Ein Patient starb nach einem Monat an Tuberkulose. Eine Patientin, die sich nach der Operation vorzüglich erholt hatte, wurde acht Monate nach der Operation bei einem Raubüberfall erstickt. Ein Patient stellte sich mit einer Drüsenaffektion (die bei der Kehlkopfexstirpation nicht entfernt worden waren) erst nach zwei Jahren und $2\,^1/_2$ Monaten wieder vor. Drei Patienten können als vollständig geheilt gelten: eine Patientin habe ich sogar im Verlauf von acht Jahren nach der Operation beobachtet. Von einer Patientin habe ich Nachrichten, daß sie länger als drei Jahre vollständig gesund geblieben ist; der vierte Patient lebt länger als vier Jahre rezidivfrei.

Es starben also von allen 24 Patienten unmittelbar im Zu-

sammenhang mit der Operation nur drei (alle nach totaler Kehlkopfexstirpation. Von diesen, genau genommen, nur einer an Sepsis. An Tuberkulose und anderen Erkrankungen, sowie an zufälligen Ursachen starben sieben. Bei fünf Patienten wurde ein Rezidiv beobachtet und zwar bei einem, wie bereits erwähnt, erst nach mehr als zwei Jahren nach der Operation. Das Schicksal eines Patienten ist unbekannt. Die übrigen sieben Patienten sind: mehr als acht Jahre, mehr als vier Jahre, mehr als drei Jahre, gegen zwei Jahre, 1 1/4 Jahr, ein Jahr, sieben Monate (zwei Patienten) rezidivfrei.

Zum Schluß will ich noch bemerken, daß sich bei allen Patienten mit in die Wunde eingenähter Trachea schließlich ein mehr oder weniger deutliches Flüstern ausbildete. Bei einem Patienten, der sich in gewissen Zwischenräumen nach der Operation mir immer wieder vorstellte (es ist der Kranke, bei dem nach über zwei Jahren ein Rezidiv in den Drüsen auftrat), konnte, als gewissermaßen phänomenale Erscheinung, ein so deutliches und lautes Sprechen beobachtet werden, daß der Patient seinen Angaben nach seinen Dienst als Arbeiteraufseher bei der Bahn weiter ausfüllen, sich mit seinen Vorgesetzten auseinandersetzen konnte.

Kiew, 20. II. 1907.

Prof. N. Wolkowitsch.

---

1. Ort der Beobachtung und Zeit der Aufnahme des Patienten: Alexander-Krankenhaus, 19. X. 1895. — Name, Alter, Profession: Sch., Wassili, 48 Jahre, Landwirt. — Ort und Zeit des Auftretens der Erkrankung: Linker Rand des Kehldeckels, über 6 Monate. — Vorhergegangene lokale oder allgemeine Erkrankungen: Hypertrophischer Katarrh der Nase, des Rachens und des Kehlkopfes. Langdauernde Lapispinselungen. — Die Resultate der Untersuchung und speziell die Veränderungen, die durch das Laryngoskop festgestellt wurden: Affektion des größeren Teiles des Kehldeckels — mehr links. Exulcerationsform. Auf den Kehlkopfaditus übergreifende Schwellung. — Lymphdrüsen: Palpierbar — mehr links. — Stimme: Heiserkeit. — Atmung: Etwas behindert. — Subjektive Empfindungen: In das linke Ohr ausstrahlender Schmerz. — Allgemeiner Zustand: Ziemlich gut. — Präliminäre Tracheotomie: 11 Tage vor der Operation. — Operation: 1. XII. 1895. Entfernung des Kehlkopfes mitsamt dem Kehldeckel bis zur Cart. cricoidea. Schlundbildung durch Vernähen in der Längsrichtung. Tamponade der Wunde. — Drüsenentfernung: Auf beiden Seiten jugulare und submaxillare. — Ergänzende Daten bei der Untersuchung des entfernten Kehlkopfes: Die Affektion breitete sich auch auf den Kehlkopf selbst aus,

hauptsächlich links bis zum Stimmbande. — Mikroskopische Untersuchung: Epitheliale Zapfen mit Krebsperlen. — Die Behandlung post operationem: Fütterung durch jedesmal per os eingeführte Magensonde. Verbandwechsel 2—3 mal täglich. — Der post operative Verlauf: Trotz des Sinkens der vor der Operation stark erhöhten Temperatur auf 37° mit einigen Zehnteln hielt sich der Puls auf nicht weniger als 120 in der Minute bei befriedigendem Allgemeinzustande. — Endresultat: Der Tod trat 5 Tage nach der Operation, gleichsam plötzlich nach erfolgtem Stuhlgang, ein.

2. Ort der Beobachtung und Zeit der Aufnahme des Patienten: Alexander-Krankenhaus, 30. VIII. 1896. — Name, Alter, Profession: D., Anna, 49 Jahre, Frau eines Landpredigers. — Ort und Zeit des Auftretens der Erkrankung: Über 3 Monate. — Die Resultate der Untersuchung und speziell die Veränderungen, die durch das Laryngoskop festgestellt wurden: Affektion der linken Hälfte mit Einschluß der hinteren Fläche des Kehldeckels, Ausfüllung des Sinus pyriformis und links Hervorwölbung der Cart. thyreoidea. Nur das rechte Stimmband ist sichtbar. — Lymphdrüsen: Links deutlich vergrößert. — Stimme: Fast völliger Stimmverlust. — Atmung: Stark erschwert. — Schlucken: Erschwert. — Allgemeiner Zustand: Blässe und Erschöpfung. — Präliminäre Tracheotomie: 9 Tage vor der Operation. — Operation: 9. IX. 1896. Entfernung des Kehlkopfes mitsamt dem Kehldeckel und anliegenden Muskeln. Schwammtampon-Kanüle. Ausschälung des Kehlkopfes von unten nach oben. Schlundplastik. Tamponade der Wunde. Nicht dichtliegende Nähte. Magensonde à demeure. — Drüsenentfernung: Auf der linken Seite die jugularen, submaxillaren und die Speicheldrüsen. — Ergänzende Daten bei der Untersuchung des entfernten Kehlkopfes: Die ganze Hälfte bis zur Cart. cricoidea inclusive war ergriffen. Das Kehlkopfskelett ist stark angegriffen. — Mikroskopische Untersuchung: Ausgedehnte, mächtige Plattenepithelwucherungen. Stellenweise lockere, deutlich ausgeprägte, Krebsperlen ähnliche Gebilde. Interstitielles Gewebe ist sehr wenig vorhanden, nur in Form von dünnen Zügen von Fasergewebe mit spindelförmigen, stellenweise sternförmigen Zellen im Verlauf der Gefäße und mit unbedeutender Infiltration mit Polynuklearen. — Die Behandlung post operationem: Die Magensonde lag 10 Tage, wird dann nur während der Fütterung eingeführt. 3 Wochen nach der Operation aß Patientin selbständig. Die Temperatur, die, wie im vorhergehenden Fall, vor der Operation 38° war, fiel nach derselben. 1 Monat nach der Operation wurde ein Kehlkopf aus Hartgummi nach Gussenbauer-Billroth eingestellt; aber auch mit der Tracheotomiekanüle allein konnte sich die Patientin schon nach 16 Tagen durch recht deutliches Flüstern verständigen. — Endresultat: Die Patientin zeigte sich mehrmals nach der Operation. Es ist interessant, daß sich in der ersten Zeit nach der Operation auf der nichtoperierten Seite des Halses vergrößerte Lymphdrüsen zeigten, die krebsverdächtig waren. Diese Vergrößerung hatte aber einen zeitweiligen Charakter, an Stelle der abschwellenden Drüse vergrößerte sich eine andere nebenbei. Es war dieses offenbar nur eine stellvertretende Hyperplasie der Drüsen. 8 Jahre habe ich die Kranke beobachtet: kein Rezidiv. Sie benutzte die

ganze Zeit über den künstlichen Kehlkopf (vgl. die Beschreibung dieses Falles in meiner Arbeit „Einige weitere Daten in bezug auf einen Fall von totaler Kehlkopfexstirpation usw." Ljetopis f. russische Chir. 1899. Bd. 2 [russisch]).

3. Ort der Beobachtung und Zeit der Aufnahme des Patienten: Alexander-Krankenhaus, 10. XI. 1898. — Name, Alter, Profession: M., Leiba, 42 Jahre, Kaufmann. — Ort und Zeit des Auftretens der Erkrankung: Kehldeckel vor ca. 7 Monaten. — Die Resultate der Untersuchung und speziell die Veränderungen, die durch das Laryngoskop festgestellt wurden: Ulcerierte, höckerige Geschwulst — nimmt den ganzen Kehldeckel mit Ausnahme seines linken Drittels ein und greift unmittelbar auf das Lig. aryepiglotticum (links) und auf die Spitze der linken Cart. arytaenoidea über. Links ist ein Teil des Schlundes und der Zungenwurzel ergriffen. — Lymphdrüsen: Nicht palpierbar. — Stimme: Heiser. — Atmung: Erschwert. — Schlucken: Erschwert. — Subjektive Empfindungen: Schmerz im linken Ohr, der sich auf die ganze Kopfhälfte ausbreitet. — Allgemeiner Zustand: Recht kräftig gebaut, nur mager. — Präliminäre Tracheotomie: 9 Tage vor der Operation. — Operation: 20. XI. 1898. Entfernung des halben Kehlkopfes und der Epiglottis samt einem Teil des Schlundes und der Schleimhaut an der Zungenwurzel. Im übrigen wie im vorhergehenden Fall. — Drüsenentfernung: Nicht ausgeführt. — Ergänzende Daten bei der Untersuchung des entfernten Kehlkopfes: Unten endete die Affektion in der Höhe des Stimmbandes. — Mikroskopische Untersuchung: Wegen Beschädigung des Präparates nicht ausgeführt. — Die Behandlung post operationem: Die Magensonde lag 12 Tage. Unbequem war das Vorstehen des Randes der Cart. thyreoid. auf der nicht entfernten Hälfte und das gleichzeitige Einsinken auf der Operationsseite. Aus diesem Grunde wurde der Rand eingeknickt und gleichzeitig der Versuch gemacht, die Schleimhaut auf der Operationsseite durch einen Hautlappen vom Halse zu ersetzen. Dieser Versuch gelang nicht vollständig. — Endresultat: 2 Monate nach der Operation begann sich der Zustand des Kranken, der anfangs befriedigend war, zu verschlimmern; gleichzeitig traten Erscheinungen auf, die tuberkuloseverdächtig waren. 3 Monate nach der Operation — Exitus. Keine Autopsie.

4. Ort der Beobachtung und Zeit der Aufnahme des Patienten: Alexander-Krankenhaus, 8. XII. 1898. — Name, Alter, Profession: L., Michael, 58 Jahre, Bureaubeamter a. D. — Ort und Zeit des Auftretens der Erkrankung: Kehldeckel vor ca. 7 Monaten. — Vorhergegangene lokale oder allgemeine Erkrankungen: In der Verwandtschaft Hinweise auf Tuberkulose. — Die Resultate der Untersuchung und speziell die Veränderungen, die durch das Laryngoskop festgestellt wurden: Affiziert ist der Kehldeckel mit Ausnahme eines kleinen Teiles links und die ganze rechte Hälfte des Aditus laryngis. Rechts ist der Kehlkopf schon dem Aussehen nach verbreitert. — Lymphdrüsen: Verdacht auf eine Affektion rechts. — Stimme: Wenig verändert. — Allgemeiner Zustand: Magerkeit. — Präliminäre Tracheotomie: 7 Tage vor der Operation. — Operation: 22. XII. 1898.

Exstirpation des Kehldeckels mit dem rechten Teil des Aditus laryngis und teilweiser Entfernung der Schleimhaut links. Hautlappen nach Krause vom Oberschenkel werden mit feinen Nähten fixiert. Magensonde à demeure usf. — Drüsenentfernung: Die rechten Jugulardrüsen. — Ergänzende Daten bei der Untersuchung des entfernten Kehlkopfes: Auf dem gegenüberliegenden linken Lig. epiglott.-arytaenoid. befindet sich eine oberflächliche Ulceration von der Größe eines silbernen 5-Kopekenstückes. — Mikroskopische Untersuchung: Die Untersuchung des vor der Operation entnommenen Stückchens ergab Krebs. — Der postoperative Verlauf: Die übermäßige Trägheit der Wunde und die Neigung der Wundränder, auseinander zu weichen, lenkte die Aufmerksamkeit auf sich. Patient fieberte. — Endresultat: 1 Monat nach der Operation Exitus infolge beständig zunehmenden Marasmus. Keine Autopsie.

5. Ort der Beobachtung und Zeit der Aufnahme des Patienten: Alexander-Krankenhaus, 13. X. 1899. — Name, Alter, Profession: M., Philipp, 55 Jahre, Landwirt. — Die Resultate der Untersuchung und speziell die Veränderungen, die durch das Laryngoskop festgestellt wurden: Der Patient wurde mit einer bereits ausgeführten Tracheotomie aufgenommen. Die Stimmritze ist zusammengesunken. Die Cartilagines arytaenoideae sind übereinander geschoben. — Lymphdrüsen: In der linken Regio supraclavicularis eine Geschwulst von der Größe einer Frauenfaust. — Allgemeiner Zustand: Dem Aussehen nach kräftig. — Präliminäre Tracheotomie: Tracheotomie vor der Aufnahme. — Operation: Nach Diszision des Kehlkopfes Exstirpation desselben mit Ausnahme des Aditus. Die Tracheotomiekanüle wird tiefer eingestellt. — Drüsenentfernung: Entfernung der erwähnten Geschwulst und eines Teiles des Sternocleido-mastoideus und des Omo-hyoideus. — Ergänzende Daten bei der Untersuchung des entfernten Kehlkopfes: Die Affektion breitete sich typisch unterhalb der Stimmbänder aus im Gebiete der Cart. cricoidea; sie bestand aus einer Ulceration, die nur einen Teil der hinteren Wand nicht ergriffen hatte. — Mikroskopische Untersuchung: Viel verhorntes Epithel. Die Geschwulst der Drüsen bestand aus Cysten, Zerfall und verhorntem Epithel. — Die Behandlung post operationem: Die anfangs nur während der Fütterung eingeführte Magensonde wird à demeure eingeführt, 11 Tage nach der Operation ganz entfernt. — Der postoperative Verlauf: Im allgemeinen ein vollständig glatter Verlauf. — Endresultat: Der Patient erholte sich nach der Operation, nach $3\,^1/_2$ Monaten aber trat ein Rezidiv in der Regio supraclavicularis und im unteren Wundwinkel auf.

6. Ort der Beobachtung und Zeit der Aufnahme des Patienten: Privat-Klinik April 1900, Alexander-Krankenhaus Mai 1900. Wieder aufgenommen 31. I. 1901. — Name, Alter, Profession: K., Sergei, 39 Jahre, Beamter. — Ort und Zeit des Auftretens der Erkrankung: Über 6 Monate. — Vorhergegangene lokale oder allgemeine Erkrankungen: Syphilis vor 18 Jahren. Die letzten 9 Jahre heiser. Langdauernde Kehlkopfpinselungen. 2 malige Ausschabung. — Die Resultate der Untersuchung und speziell die Veränderungen, die durch das Laryngoskop festgestellt wurden: Der Patient wurde mit einer

vor 6 Monaten ausgeführten Tracheotomie aufgenommen. Laryngoskopisch: Zusammenfallen der Stimmritze. Klinisch tritt eine starke Blutung aus der Tracheotomiekanüle in den Vordergrund. — Lymphdrüsen: Sehr verdächtig, besonders rechts. — Stimme: Rein. — Allgemeiner Zustand: Trotz der Blutung recht gut. — Präliminäre Tracheotomie: Tracheotomie vor der Aufnahme. — Operation: Ende April 1900. Die Kehlkopfdiszision zeigt zottenförmige Wucherungen von Krebscharakter. Sie waren auch der Quell der Blutung. Nach 2 Wochen Entfernung des Kehlkopfes ohne Kehldeckel. Die Trachea wird im 2. Ring durchschnitten und der Stumpf in die Wunde eingenäht. Schlundplastik. Magensonde à demeure usf. — Drüsenentfernung: Auf beiden Seiten; rechts mit Resektion der V. jugularis. — Ergänzende Daten bei der Untersuchung des entfernten Kehlkopfes: Die Affektion verbreitete sich typisch nur im unteren Teil des Kehlkopfes, begann an den Stimmbändern und ging von hier auf die Trachea über; zottenförmige Wucherungen mehr rechts. — Mikroskopische Untersuchung: Breite Züge von Plattenepithel ohne Krebsperlen, innen breite, dünnwandige Gefäße. Das ebenso umfangreiche interstitielle Gewebe besteht aus Spindelzellen und Fasergewebe. Viele Extravasate. Keine Infiltration mit Polynuklearen. — Die Behandlung post operationem: Die Magensonde lag 15 Tage. Allmählicher Übergang zur Ernährung ohne dieselbe. In der ersten Zeit trat deutliches Ödem des Gesichtes und der submaxillaren Gegend infolge der Operation an den Halsvenen hervor; es verlor sich vollständig erst nach 3 Monaten. — Endresultat: Der Patient erholte sich nach der Operation gut. 14 Monate nach der Operation trat aber wieder eine Blutung aus der Tracheotomieöffnung auf. Nach weiteren 5 Monaten waren deutliche Anzeichen eines Rezidivs am linken Rande des eingenähten Tracheastumpfes bemerkbar. Bei der 2. Operation erwies sich die Trachea als weiter affiziert. Um den unteren Teil derselben exstirpieren zu können, mußte das Manubr. Sterni reseziert werden. 2 Tage post operationem Exitus.

7. Ort der Beobachtung und Zeit der Aufnahme des Patienten: Alexander-Krankenhaus, 2. IX. 1900. — Name, Alter, Profession: D., Al., 37 Jahre, Koch. — Ort und Zeit des Auftretens der Erkrankung: Über $^1/_2$ Jahr. — Vorhergegangene lokale oder allgemeine Erkrankungen: Heiserkeit im Verlauf von 3 Jahren. — Die Resultate der Untersuchung und speziell die Veränderungen, die durch das Laryngoskop festgestellt wurden: Wucherungen auf die Innenfläche des Kehldeckels von der Basis desselben aus. Der Kehldeckel ist nach links verdrängt. Erscheinungen von Perichondritis des Cart. arytän. Ödem des Lig. epiglott. arytaenoid. Die Stimmbänder sind sichtbar. — Lymphdrüsen: Deutliche Vergrößerung rechts, hier erreicht die Geschwulst schließlich Hühnereigröße. — Stimme: Heiserkeit. — Atmung: Erschwert. — Schlucken: Schmerzhaft. — Allgemeiner Zustand: Magerkeit. Starker Verdacht auf Spitzenaffektion links. — Präliminäre Tracheotomie: 3 Wochen vor der Operation. — Operation: 13. I. 1900. Entfernung des Kehlkopfes, der Epiglottis und der anliegenden Muskeln. Einnähen des Tracheastumpfes in die Wunde. Im übrigen wie im vorhergehenden Falle. — Drüsenentfernung: Auf beiden Seiten; rechts Resektion der V. jugularis. — Ergänzende Daten bei der Un-

tersuchung des entfernten Kehlkopfes: Die Affektion breitete sich von der Basis der Epiglottis auf beide Hälften des Kehlkopfes bis zur Cart. cricoidea inklusive aus. Rechts waren die Kehlkopfknorpel und teilweise die Muskeln stark ergriffen. — Mikroskopische Untersuchung: Breitere und schmälere Epithelzüge in netzförmiger Ausdehnung. Es kommen kerato-hyaline Tropfen mit der Eigenschaft von Krebsperlen vor. Das interstitielle Gewebe ist verhältnismäßig gering und von verschiedener Entwicklungsstufe. Infiltration mit Polynuklearen nicht bemerbar. — Der postoperative Verlauf: Im höchsten Grade träge Wundheilung und Neigung der Wundränder des Schlundes auseinander zu weichen. Temperatursteigerungen 38—39,5°. — Endresultat: 1 Monat nach der Operation Tod bei starkem Marasmus. Bei der Autopsie: kleine, tuberkulöse Kavernen in den Lungen, Duodenalgeschwür usw.

8. Ort der Beobachtung und Zeit der Aufnahme des Patienten: Alexander-Krankenhaus, 16. XII. 1900. — Name. Alter, Profession: K., Nicolai, 51 Jahre, Gutsverwalter. — Ort und Zeit des Auftretens der Erkrankung: Über 3 Monate. — Vorhergegangene lokale oder allgemeine Erkrankungen: Etwa $1^1/_2$ Jahr lang stärker und schwächer werdende Heiserkeit. Verdacht auf Lungentuberkulose. — Die Resultate der Untersuchung und speziell die Veränderungen, die durch das Laryngoskop festgestellt wurden: Ulcerierte Verdickung im Gebiet des rechten Stimmbandes mtt starker Behinderung der Beweglichkeit desselben. — Lymphdrüsen: Eine gewisse Vergrößerung rechts. — Stimme: Heiserkeit. — Schlucken: Schmerzhaft. — Allgemeiner Zustand: Magerkeit. Abgeschwächtes Atmen rechts. — Präliminäre Tracheotomie: 11 Tage vor der Operation. — Operation: 30. XII. Entfernung von $^2/_3$ des Kehlkopfes. Tamponade der Wunde. Naht. Magensonde à demeure usf. — Drüsenentfernung: Rechts. — Ergänzende Daten bei der Untersuchung des entfernten Kehlkopfes: Die Affektion folgte dem Verlauf des Stimmbandes. Die Drüsen waren nicht krebsig. — Mikroskopische Untersuchung: Plattenepithelzüge mit deutlich ausgeprägten, in den oberflächlichen Teilen zahlreichen Krebsperlen. Das interstitielle Gewebe hat stellenweise den Charakter lockeren Netz- und Granulationsgewebes. Infiltration mit Polynuklearen nicht bemerkbar. — Die Behandlung post operationem: Magensonde nach 12 Tagen entfernt. Patient hat sich gut erholt. Konnte mit deutlicher Stimme (Tenor) sprechen. Verließ das Krankenhaus mit der Tracheotomiekanüle. — Endresultat: Unbekannt.

9. Ort der Beobachtung und Zeit der Aufnahme der Patientin: Alexander-Krankenhaus, 2, I. 1901. — Name, Alter, Profession: J., Feoktrista, 45 Jahre, Schneiderin. — Ort und Zeit des Auftretens der Erkrankung: Über 5 Monate. — Die Resultate der Untersuchung und speziell die Veränderungen, die durch das Larynkoskop festgestellt wurden: Affektion des ganzen Kehldeckels und Ausfüllung des Kehlkopfintroitus mit höckerigen Wucherungen. — Lymphdrüsen: Deutliche Affektion beider Seiten, besonders rechts, wo die Drüsen von der Größe großer Haselnüsse sind. — Stimme: Starke Heiserkeit. — Atmung: Stark erschwert. — Schlucken: Schmerzhaft. — Allgemeiner Zustand: Starke Erschöpfung. — Präliminäre Tra-

cheotomie: 3 Wochen vor der Operation (die Tracheotomie besserte den Zustand bedeutend). — Operation: 23. I. Entfernung des ganzen Kehlkopfes samt Kehldeckel, Corpus ossis hyoidis und der angrenzenden Muskeln. Einnähen des Tracheastumpfes in die Wunde. — Drüsenentfernung: Auf beiden Seiten samt der submaxillaren Speicheldrüsen und Resektion der V. v. jugulares. — Ergänzende Daten bei der Untersuchung des entfernten Kehlkopfes: Die stark ausgebreitete Affektion im Kehlkopfaditus reicht nach unten bis zu den Stimmbändern. — Mikroskopische Untersuchung: Breite Epithelzüge mit deutlicher Verhornung. Das Präparat hat sich schlecht erhalten. — Die Behandlung post operationem: Teilweise Nekrose der Haut des Halses. Am 2. und 3. Tage Blutung aus den unterbundenen V. v. jugulares, die eine nochmalige Unterbindung nötig machten. Hierauf deutlich ausgesprochene Staseerscheinungen am Kopf, mit Venenerweiterung am Hinterkopf und gleichzeitiger Schlafsucht und zuweilen umgekehrt Erregtheit. Die Schlundwunde wich anfangs auseinander und die Zunge fiel heraus; bei geeigneter Maßnahme hierin Besserung und Patient begann sich zu erholen. — Endresultat: Plötzlicher Tod 3 Wochen nach der Operation infolge starker Blutung aus der Speiseröhre, den Grund hierzu gab die bei der Autopsie gefundene atheromatöse Ulceration der Aorta ab, die mit der Speiseröhre durch einen engen Kanal verbunden war.

10. Ort der Beobachtung und Zeit der Aufnahme des Patienten: Alexander-Krankenhaus, Mai 1901. — Name, Alter, Profession: S., Fedor, 51 Jahre, Bahnbeamter. — Ort und Zeit des Auftretens der Erkrankung: Ungefähr 2 Monate. — Vorhergegangene lokale oder allgemeine Erkrankungen: Heiserkeit seit ungefähr 6 Jahren. — Die Resultate der Untersuchung und speziell die Veränderungen, die durch das Laryngoskop festgestellt wurden: Affektion des Kehlkopfes mit Ausnahme eines kleinen Teiles links. Der rechte Sinus pyriformis ist ausgefüllt. — Lymphdrüsen: Rechts verdächtig. — Stimme: Stimmverlust. — Schmerzen: Schmerzhaft. — Subjektive Empfindungen: Schmerzen beim Schlucken, die in das Ohr ausstrahlen. — Allgemeiner Zustand: Starke Erschöpfung. — Präliminäre Tracheotomie: Nicht ausgeführt. — Operation: 23. V. 1901. Entfernung des ganzen Kehlkopfes nebst Kehldeckel. Die Trachea wird in der Höhe des 2. Ringes durchschnitten und in den unteren Wundwinkel eingenäht. Magensonde à demeure. — Drüsenentfernung: Entfernung nur einzelner Drüsen recht dicht beim Kehlkopf. — Ergänzende Daten bei der Untersuchung des entfernten Kehlkopfes: Außer dem Kehldeckel ist das Gebiet der Stimmritze affiziert, hauptsächlich rechts. — Mikroskopische Untersuchung: Papilläre Formverdickung der Schleimhaut bis 2—3 mm mit ziemlich deutlicher Grenze zur Submucosa. In bedeutender Menge Krebsperlen. Fasriges interstitielles Gewebe, in den oberen Schichten spindelförmige Zellen, tiefer Infiltration mit Granulationselementen. Infiltration mit Polynuklearen nicht bemerkbar. — Die Behandlung post operationem und der postoperative Verlauf: Komplikation nur durch Auseinandergehen der Schlundwunde, die eine 2 mal wiederholte Naht erforderte. Dank diesem Umstande blieb die Magensonde länger als gewöhnlich liegen. Die Schlundwunde heilte nach $3^1/_2$ Wochen

endgültig. Bei späteren Vorstellungen des Pat. wurde eine recht laute und deutliche Baßstimme konstatiert, die ihm die Möglichkeit gab, sein Amt als Arbeiteraufseher weiter auszuführen. — Endresultat: Patient erschien nach langer Abwesenheit nach 2 Jahren und 2 1/2 Monaten mit inoperabler Affektion der Jugulardrüsen auf beiden Seiten.

11. Ort der Beobachtung und Zeit der Aufnahme des Patienten: Alexander-Krankenhaus, 7. V. 1901. — Name, Alter, Profession: W., Jossel, 43 Jahre, Händler. — Die Resultate der Untersuchung und speziell die Veränderungen, die durch das Laryngoskop festgestellt wurden: Höckerige Verdickung des linken Stimmbandes. — Stimme: Heiserkeit. — Atmung: Etwas erschwert. — Subjektive Empfindungen: Ins Ohr ausstrahlende Schmerzen. — Allgemeiner Zustand: Befriedigend. — Präliminäre Tracheotomie: Nicht ausgeführt. — Operation: 23. V. 1901. Entfernung von etwas mehr als der Hälfte des Kehlkopfes. Jodoformtampon. Magensonde à demeure. Drüsenentfernung: Nicht ausgeführt. — Ergänzende Daten bei der Untersuchung des entfernten Kehlkopfes: Affektion in Form einer Ulceration von der Größe eines 3-Kopekenstückes, beim falschen Stimmbande beginnend bis zum ersten Trachealknorpel reichend. — Mikroskopische Untersuchung: Das Präparat ist höchst charakteristisch infolge der starken Entwicklung von Krebsperlen. Aus ihnen besteht das ganze Präparat. Dünne Schichten von fasrigem Bindegewebe. In den tiefer gelegenen Stellen Züge von nicht verhorntem Epithel, aber Krebsperlen in verschiedenem Entwicklungsstadium. — Der postoperative Verlauf: Im allgemeinen glatt. Patient erholte sich nach der Operation. — Endresultat: Pat. erschien nach 3 Monaten wieder mit Rezidiv am früheren Wundrande. Man gewann den Eindruck von einer Inokulation der Weichteile bei der Operation. Entfernung der Kehlkopfreste mitsamt den Weichteilen. Einnähen des Tracheastumpfes in die Wunde. Träge Wundheilung. Auseinanderweichen der Wundränder des Schlundes. Temperatursteigerung. Zunehmender Marasmus. Tod nach 2 1/2 Monaten. Bei der Autopsie hochgradige Ausbreitung von Tuberkulose in den Lungen und Darmgeschwüre.

12. Ort der Beobachtung und Zeit der Aufnahme der Patientin: Alexander-Krankenhaus, 8. III. 1902. — Name, Alter, Profession: S., Marie, 38 Jahre, Händlerin. — Ort und Zeit des Auftretens der Erkrankung: ungefähr 4 Monate. — Die Resultate der Untersuchung und speziell die Veränderungen, die durch das Laryngoskop festgestellt wurden: Eine Geschwulst, die die rechte Hälfte des Kehldeckels, den angrenzenden Teil der Fossa glossoepiglottica, des Lig. aryepiglotticum und des Sinus pyriformis einnimmt. Der Kehlkopf und Kehldeckel sind nach links verdrängt. — Lymphdrüsen: Geringe Vergrößerung rechts. — Atmung: Erschwert. — Schlucken: Erschwert. — Allgemeiner Zustand: Befriedigend. — Operation: 13. III. 1902. Wegen Behinderung der Atmung erst Tracheotomie. Entfernung des Kehlkopfes mit dem Kehldeckel, einem Teil des Os hyoideum rechts und der Schleimhaut an der Zungenwurzel. Einnähen des Tracheastumpfes in die Wunde. Vernähen der Schleimhaut des Schlundes mit der Schleimhaut der Zungenwurzel in querer Richtung. Magensonde à demeure. Tampon.

Nicht dicht liegende Nähte. — Drüsenentfernung: Nur partiell rechts. Die Drüsen waren nicht krebsig. — Ergänzende Daten bei der Untersuchung des entfernten Kehlkopfes: Die Affektion des Kehlkopfes hatte das Aussehen eines Ulcus von der Größe eines 2-Kopekenstückes — gegenüber ein kleineres Ulcus von Bohnengröße. Die letztere war von der ersteren durch eine Brücke gesunder Schleimhaut getrennt. — Mikroskopische Untersuchung: Flache, papilläre Form von Kankroid ohne Krebsperlen mit deutlicher Entwicklung von jungem Bindegewebe, das teilweise sklerosiert ist. Infiltration mit Polynuklearen. — Der postoperative Verlauf: Nur ein Auseinanderweichen der Schlundwunde, die zu ihrer vollständigen Schließung 3 Monate erforderte. — Endresultat: Pat. hat sich gut erholt. In der ersten Zeit zeigte sie sich in der Klinik. Weitere Nachforschungen ergaben, daß sie, nach mehr als 3 Jahren nach der Operation, vollständig gesund gesehen worden ist.

13. Ort der Beobachtung und Zeit der Aufnahme des Patienten: Alexander-Krankenhaus, 25. V. 1902. — Name, Alter, Profession: K., Franz, 60 Jahre, Gerber. — Die Resultate der Untersuchung und speziell die Veränderungen, die durch das Laryngoskop festgestellt wurden: Starke Schrumpfung des Kehldeckels an den Seiten, an seiner Basis ein Ulcerationsprozeß. Zusammenfallen der Stimmritze. — Stimme: Heiserkeit. — Atmung: Stark erschwert. — Allgemeiner Zustand: Quälender Husten. — Präliminäre Tracheotomie: Nicht ausgeführt. — Operation: 29. V. 1902. Diszision des Kehlkopfes. Keine präliminäre Tracheotomie. Entfernung des Kehlkopfes und Kehldeckels. Einnähen des Tracheastumpfes in die Wunde. Magensonde à demeure. Vernähen des Schlundes in der Längsrichtung. Vernähen der Außenwunde mit tiefen Nähten. Drain nur im unteren Winkel. — Drüsenentfernung: Nicht ausgeführt. — Ergänzende Daten bei der Untersuchung des entfernten Kehlkopfes: Der Kehldeckel war von der Neubildung zerstört, die auf die vordere Wand des Kehlkopfes übergriff und teilweise die Stimmbänder, besonders rechts, affiziert hatte. — Mikroskopische Untersuchung: Netzförmige Plattenepithelzüge mit deutlich ausgeprägten Krebsperlen. Das interstitielle Gewebe ist netzförmig-fasrig. Nur in der Umgebung der Geschwulst Granulationsgewebe. Infiltration mit Polynukearen nicht bemerkbar. — Der postoperative Verlauf: Glatte Wundheilung. Nur hielt sich, etwa einen Monat lang, eine Fistel über der eingenähten Trachea, durch die verschluckte Flüssigkeit durchtrat. Patient erholte sich sehr gut. — Endresultat: Patient zeigte sich zum letzten Male nach mehr als 4 Jahren nach der Operation. Kein Rezidiv. War bei seiner früheren Profession geblieben.

14. Ort der Beobachtung und Zeit der Aufnahme des Patienten: Meine Klinik, 13. I. 1904. — Name, Alter, Profession: G., Jankel, 55 Jahre, Landbewohner. — Ort und Zeit des Auftretens der Erkrankung: Ungefähr 1 Jahr. — Vorhergegangene lokale oder allgemeine Erkrankungen: Früher zeitweilige Heiserkeit. — Die Resultate der Untersuchung und speziell die Veränderungen, die durch das Laryngoskop festgestellt wurden: Affektion der linken Hälfte mit Einschluß des Kehldeckels, von dem nur der freie Rand zu sehen ist. Von außen bemerkbare Auftreibung des Kehlkopfes im Quer-

durchmesser. — Lymphdrüsen: Links Vergrößerung der Submaxillardrüsen und der Drüsen im Verlauf der A. carotis. — Stimme: Stimmverlust. — Atmung: Stark erschwert. — Schlucken: Erschwert. — Allgemeiner Zustand: Erschöpfung. — Präliminäre Tracheotomie: Nicht ausgeführt. — Operation: 17. 3. 1904. Wegen Atmungsbehinderung mußte die Tracheotomiekanüle eingeführt werden. Exstirpation des Kehlkopfes und Kehldeckels. Vernähung des Schlundes mit Katgut. Einnähen des Tracheastumpfes. Magensonde à demeure. Nicht dichte Nähte und Drain. — Drüsenentfernung: Entfernung der krebsigen Drüsen im Submaxillargebiet und im Gebiet der A. carotis. — Ergänzende Daten bei der Untersuchung des entfernten Kehlkopfes: Echtes Krebsulcus von der Größe zweier kupferner 5-Kopekenstücke, das sich vom Kehldeckel auf die linke und teilweise vordere Wand des Kehlkopfes ausbreitet. Der Kehldeckel ist stark emporgehoben und steht vertikal. — Mikroskopische Untersuchung: Stellenweise besteht das Gewebe nur aus Plattenepithel mit unbedeutenden Zügen von Bindegewebe. Kleine Krebsperlen werden häufig angetroffen. — Die Behandlung post operationem: In den ersten Tagen ging alles gut. Später kam es zu einem eitrigen Prozesse in der Umgebung des eingenähten Tracheastumpfes, was mit dem Auseinanderweichen der Schlundwunde zusammentraf. Der eitrige Prozeß sistierte eine Zeitlang. Später ging er auf das Sternoclaviculargelenk über und es traten Erscheinungen von Lungenaffektion auf. Die Naht der Schlundwunde wurde wiederholt. Exstirpation des sternalen Endes der Clavicula auf der affizierten Seite. — Endresultat: Tod nach etwas weniger als 2 Monaten nach der Operation. Bei der Autopsie wurden putride Herde in den Lungen und eine eitrige Mediastinitis gefunden. Außerdem, als Anzeichen von Tuberkulose, Verkäsung der retrosternalen Lymphdrüsen.

15. Ort der Beobachtung und Zeit der Aufnahme des Patienten: Meine Klinik, 12. III. 1904. — Name, Alter, Profession: P., Paul, 60 Jahre, Künstler. — Ort und Zeit des Auftretens der Erkrankung: 8—9 Monate. — Vorhergegangene lokale oder allgemeine Erkrankungen: Früher häufige Heiserkeit. — Die Resultate der Untersuchung und speziell die Veränderungen, die durch das Laryngoskop festgestellt wurden: Ulcus auf der linken Seite, die vom Kehlkopfaditus über das Stimmband hinweg nach unten zieht. — Lymphdrüsen: Nicht palpierbar. — Stimme: Starke Heiserkeit. — Atmung: Stark erschwert. — Schlucken: Erschwert. — Subjektive Empfindungen: In dem linken Ohr ausstrahlende Schmerzen. — Allgemeiner Zustand: Starker Marasmus. Husten. Alte Bronchitis. — Präliminäre Tracheotomie: Nicht ausgeführt. — Operation: 15. III. 1904. Entfernung des Kehlkopfes mit der Basis des Kehldeckels. Vollständige Isolierung des Schlundes von der Wunde durch Vernähen der Schleimhaut des Schlundes mit den Überresten des Kehldeckels und den anliegenden Teilen der Schleimhaut. Im übrigen wie in den vorhergehenden Fällen. — Drüsenentfernung: Nicht ausgeführt. — Ergänzende Daten bei der Untersuchung des entfernten Kehlkopfes: Affektion in Form eines typischen, runden Ulcus von der Größe eines kupfernen 5-Kopekenstückes, das sich auf der linken Seite von der Basis des Kehldeckels bis

zur Cart. cricoidea inklusive hinzieht. — Mikroskopische Untersuchung: Zahlreiche, breite Plattenepithelzüge mit deutlich ausgeprägten Krebsperlen. — Der postoperative Verlauf: Glatter Verlauf, kompliziert durch zirkumskripte, kurzdauernde Pneumonie rechts, 2 Tage nach der Operation. — Endresultat: Patient hat sich nach der Operation gut erholt. Aber schon nach etwas über 1 Monat wurden vergrößerte Lymphdrüsen bemerkbar, im Gebiet der A. carotis, mit Krebscharakter. In einem anderen Krankenhause wurde die Drüsenexstirpation vorgenommen, an der er auch bald starb.

16. Ort der Beobachtung und Zeit der Aufnahme des Patienten: Meine Klinik, September 1904. — Name, Alter, Profession: A., Iwan, 48 Jahre, Major. — Die Resultate der Untersuchung und speziell die Veränderungen, die durch das Laryngoskop festgestellt wurden: Höckerige Verbindung des linken Stimmbandes, hauptsächlich in ihrem mittleren Teil. Bewegungsbehinderung des Stimmbandes. — Lymphdrüsen: Nicht palpierbar. — Stimme: Heiserkeit. — Atmung: Etwas erschwert. — Allgemeiner Zustand: Hinweise auf Herzneurose. — Präliminäre Tracheotomie: Nicht ausgeführt. — Operation: 13. IX. 1904. Diszision des Kehlkopfes. Entfernung des affizierten Teiles. Bekleiden der Wunde mit aus der Umgebung zusammengezogener Schleimhaut. Dünne Seidennähte. Tracheotomiekanüle wurde nur noch nach der Operation eingestellt. — Drüsenentfernung: Nicht ausgeführt. — Mikroskopische Untersuchung: Plattenepithelzüge mit einem Hinweis auf Verhornung. Das interstitielle Gewebe hat die Eigenschaften von Granulationsgewebe. — Die Behandlung postoperationem: Die den Kehlkopf schließenden Nähte wurden nach einer Woche entfernt. Die Nähte der Schleimhaut des Kehlkopfes wurden vom Patienten ausgehustet. — Der postoperative Verlauf: Glatter Verlauf. Trotz dem Weglassen der Tracheotomiekanüle war die Atmung unbehindert. Die Stimme war nicht schlechter als vor der Operation. — Endresultat: Nach 3 Monaten kam Patient mit pilzförmigen Wucherungen an der Stelle des entfernten Stimmbandes wieder. Nochmalige Diszision — kein Krebs, nur Granulationsgewebe bei der mikroskopischen Untersuchung. Den eingezogenen Nachrichten nach ist der Patient $^1/_2$ Jahr nach der Operation plötzlich gestorben, wahrscheinlich infolge der Herzerkrankung.

17. Ort der Beobachtung und Zeit der Aufnahme der Patientin: Meine Klinik, 5. XI. 1904. — Name, Alter, Profession: B., Sophie, 45 Jahre, Arztwitwe. — Die Resultate der Untersuchung und speziell die Veränderungen, die durch das Laryngoskop festgestellt wurden: Vor allem tritt eine Geschwulst hervor, die den linken Sinus pyriformis ausfüllt; auf dieser Seite ist die Cart. thyreoidea vorgewölbt und der Kehldeckel nach rechts verdrängt und gleichzeitig emporgehoben. Nur das rechte Stimmband ist sichtbar. — Lymphdrüsen: Nicht palpierbar. — Stimme: Stimmverlust. — Atmung: Stark erschwert. — Schlucken: Erschwert. — Allgemeiner Zustand: Bedeutender Marasmus. — Präliminäre Tracheotomie: Nicht ausgeführt. — Operation: 8. XI. 1904. Vollständige Entfernung mitsamt dem Kehldeckel. Einnähen des Tracheastumpfes. Schlundplastik. Magensonde à demeure. Vernähen der Wunde. Drain usw. — Drüsenentfernung:

Nicht ausgeführt. — Ergänzende Daten bei der Untersuchung des entfernten Kehlkopfes: Links bestand die Affektion in Form eines Ulcus von 2-Kopekengröße auf der Schleimhaut im Gebiet des Stimmbandes, der Prozeß ging in einen geschwulstartigen Knoten über, der den Sinus pyriformis anfüllte. Gegenüber diesem Ulcus war auf der entgegengesetzten Seite des Kehlkopfes ebenfalls ein etwas kleineres Krebsulcus vorhanden, das vorne von dem ersten Ulcus nur durch einen dünnen Schleimhautstreifen getrennt ist. — Mikroskopische Untersuchung: Dichte Plattenepithelzüge mit deutlich ausgeprägten Krebsperlen und schwach entwickeltem Stroma. — Die Behandlung post operationem: In der ersten Zeit eitrige Infiltration am unteren Wundende, die aber keine großen Dimensionen annahm. Die Magensonde lag ununterbrochen die 10 ersten Tage, wurde dann gewechselt und nach 18 Tagen ganz entfernt. Vollständige Wundheilung etwa 1 Monat nach der Operation. — Endresultat: Patientin hatte sich nach der Operation sehr gut erholt und hatte stark zugenommen. 8 Monate nach der Operation wurde sie bei einem Raubüberfall erwürgt. Bis dahin konnte das Fehlen von Anzeichen eines Rezidives konstatiert werden.

18. Ort der Beobachtung und Zeit der Aufnahme des Patienten: Meine Klinik, 28. I. 1905. — Name, Alter, Profession: P., Mendel, 62 Jahre, Getreidehändler. — Ort und Zeit des Auftretens der Erkrankung: Ungefähr $^1/_2$ Jahr. — Die Resultate der Untersuchung und speziell die Veränderungen, die durch das Laryngoskop festgestellt wurden: Starke Auftreibung des Kehlkopfes im Querdurchmesser und gleichsam eine Vergrößerung des Zwischenraumes zwischen ihm und dem Os hyoideum. Patient hält den Kopf hyperextendiert. Am unteren Rande der Cart. thyreoidea eine Fistel, die nach links unter den anliegenden Muskeln nach oben und hinten führt. Laryngoskopisch eine wallartige Verdickung der Kehldeckelbasis, letzterer ist unbeweglich. Das Kehlkopflumen ist verengt, die Stimmritze ist nicht sichtbar. — Lymphdrüsen: Links im Gebiet der A. carotis. — Stimme: Stimmverlust. — Atmung: Stark erschwert. — Schlucken: Erschwert. — Subjektive Empfindungen: Schmerzen im rechten Ohr. — Allgemeiner Zustand: Starker Marasmus. Unter dem rechten Schulterblatt Erscheinungen von Hepatisation der Lunge. — Präliminäre Tracheotomie: Nicht ausgeführt. — Operation: 1. II. 1905. Vollständige Entfernung des Kehlkopfes, des Kehldeckels, der Corpus ossis hyoidei und der dem Kehlkopf anliegenden Muskeln. Einnähen des Tracheastumpfes. — Drüsenentfernung: Entfernung links mit Resektion der V. jugularis communis. — Ergänzende Daten bei der Untersuchung des entfernten Kehlkopfes: Charakteristisches Ulcus von 3-Kopekengröße hauptsächlich auf der vorderen Kehlkopfwand von der Kehldeckelbasis nach unten hin gelagert. Links Durchwucherung der Cart. thyreoidea vom Neoplasma, hierher führt auch die Fistel. Die Kehlkopfknorpel sind verknöchert. — Mikroskopische Untersuchung: Plattenepithelkrebs mit kleinen, wenig zahlreichen Krebsperlen. Lange, dicke Epithelzapfen. Zottenform. Faseriges, interstitielles Gewebe; in den verdickten Zotten Granulationsgewebe. — Der post operative Verlauf: Von der Operation an Cheyne-Stockessches Atmen. Bald darauf Sinken des Pulses und Erscheinungen von

Lungenödem. Am Abend des Operationstages Verschwinden des Pulses in der A. femoralis und beginnende Gangrän des Beines. Zum Schluß hin Anurie. Exitus $1^1/_2$ Tage nach der Operation. Bei der Autopsie ergab sich ein erbsengroßer Krebsknoten im rechten mittleren Lungenlappen. Fibröse Verdickungen der Herzklappen. Atheromatöse Plaques in der Aorta und in anderen Gefäßen. Interstitielle Nephritis. Roter Thrombus in der A. iliaca dextra, der an ihrer Abzweigungsstelle von der Aorta beginnt und bis zum mittleren $^1/_3$ der A. femoralis reicht.

19. Ort der Beobachtung und Zeit der Aufnahme des Patienten: Meine Klinik, 6. II. 1905. — Name, Alter, Profession: K., Scheftel, 51 J., Steinmetz. — Die Resultate der Untersuchung und speziell die Veränderungen, die durch das Laryngoskop festgestellt wurden: Papilläre, weißliche Geschwulst von Haselnußgröße im Gebiet des rechten Stimmbandes. — Lymphdrüsen: Nicht palpierbar. — Stimme: Heiserkeit. — Subjektive Empfindungen: Husten. Rhonchi und Dämpfung in der rechten Lungenspitze. — Präliminäre Tracheotomie: Nicht ausgeführt. — Operation: 9. II. 1905. Diszision des Kehlkopfes, die eine stärkere Ausbreitung der Geschwulst ergab. Dennoch erschien eine partielle Exstirpation des Kehlkopfes möglich, die auch in querer Richtung ausgeführt wurde. Zusammenziehen der Reste durch Nähte. Tracheotomiekanüle nicht eingeführt. Magensonde à demeure. — Drüsenentfernung: Nicht ausgeführt. — Ergänzende Daten bei der Untersuchung des entfernten Kehlkopfes: Die papilläre Geschwulst nahm den ganzen Verlauf des Stimmbandes ein. Als Beweis für Tuberkulose wurde während der Operation eine käsig zerfallene Lymphdrüse am oberen Rande der Cart. thyreoidea gefunden. — Mikroskopische Untersuchung: Plattenepithelzapfen mit Andeutungen von Krebsperlen. Infiltration mit Polynuklearen. — Der postoperative Verlauf: Infolge der eingetretenen Atmungsbeschwerden mußte schon am folgenden Tage eine Tracheotomiekanüle in eine eigens hierzu geschnittene Öffnung eingeführt werden. Fütterung ohne Sonde vom zehnten Tage an. Patient verließ die Klinik mit der Tracheotomiekanüle. — Endresultat: Nach 2 Monaten kam Patient mit einem inoperablen Rezidiv wieder; krebsige Infiltration der Vorderfläche des Halses, die hinter den Kehlkopf vorgerückt war. Neben der Tracheotomieöffnung ein zerfallender Krebsknoten.

20. Ort der Beobachtung und Zeit der Aufnahme der Patientin: Meine Klinik, 16. V. 1905. — Name, Alter, Profession: J., Katharina, 50 Jahre, Wirtschafterin. — Ort und Zeit des Auftretens der Erkrankung: Ungefähr 4 Monate. — Die Resultate der Untersuchung und speziell die Veränderungen, die durch das Laryngoskop festgestellt wurden: Papilläre, weißliche Geschwulst von der Größe einer Bohne im Gebiet des rechten Stimmbandes. — Lymphdrüsen: Nicht palpierbar. — Stimme: Heiserkeit. — Atmung: Etwas erschwert. — Allgemeiner Zustand: Im allgemeinen gesundes und wohlgenährtes Subjekt. — Präliminäre Tracheotomie: Nicht ausgeführt. — Operation: 17. III. 1905. Bei der Diszision zeigte es sich, daß der Prozeß auch auf das linke Stimmband übergegangen war. Da bei einer partiellen Exstirpation höchstens $^1/_3$ des Kehlkopfes übrig geblieben wäre, wurde der ganze Kehlkopf ohne Kehldeckel exstirpiert. Da im Schlunde reichlich Schleim-

haut übrig war, wurde derselbe mit dem Kehldeckel in querer Richtung vernäht. Im übrigen wie in den vorhergehenden Fällen. — Drüsenentfernung: Nicht ausgeführt. — Mikroskopische Untersuchung: Im Fasergewebe in Form von Netzen Epithelialzapfen, die sich stellenweise zu bedeutenden Nestern vereinen mit deutlicher kerato-hyaliner Degeneration, aber ohne Zwiebeln. — Der postoperative Verlauf: Glatter Verlauf. Schon nach einer Woche zeigte sich verschluckte Flüssigkeit nicht mehr in der Wunde. Vollständige Wundheilung nach 3 Wochen. — Endresultat: Eingezogenen Nachrichten nach ist die Patientin bisher (ungefähr 2 Jahre nach der Operation) ohne Rezidiv. Zuweilen kommt sie ohne Tracheotomiekanüle in der eingenähten Trachea aus.

21. Ort der Beobachtung und Zeit der Aufnahme des Patienten: Meine Klinik, Oktober 1905. — Name, Alter, Profession: B., Demetrius, 49 Jahre, Militärarzt. — Ort und Zeit des Auftretens der Erkrankung: 2—3 Monate. — Die Resultate der Untersuchung und speziell die Veränderungen, die durch das Laryngoskop festgestellt wurden: Das Bild erinnert an eine Perichondritis der Cart. arytaenoideae mit bedeutender Schwellung und Rötung des Kehlkopfaditus. Die Stimmbänder sind nicht sichtbar. — Lymphdrüsen: Nicht palpierbar. — Stimme: Starke Heiserkeit. — Atmung: Sehr erschwert. — Allgemeiner Zustand: Abmagerung in der letzten Zeit. — Präliminäre Tracheotomie: 20 Tage vor der Operation. — Operation: 12. XI. 1905. Diszision des Kehlkopfes, wobei Krebs konstatiert und Stücke für die mikroskopische Untersuchung entnommen wurden. 15. XI. 1905. Exstirpation des Kehlkopfes ohne Kehldeckel. Einnähen der Trachea in die Wunde. Vernähen der Schlundschleimhaut mit dem Kehldeckel in querer Richtung. Magensonde à demeure. — Drüsenentfernung: Nicht ausgeführt. — Ergänzende Daten bei der Untersuchung des entfernten Kehlkopfes: Zottenförmig-höckerige Wucherungen hauptsächlich auf den hinteren und teilweise den Seitenwänden des Kehlkopfes. Die anliegenden Gewebe sind ödematös. — Mikroskopische Untersuchung: Dicke Epithelzapfen mit wenig zahlreichen, stellenweise aber deutlich ausgeprägten Krebsperlen. Wenig Stroma. — Die Behandlung post operationem: Kompliziert durch teilweises Auseinanderweichen der Schlundwunde links und Hervorquellen des Schleimhautrandes. Abschneiden des letzteren und Naht. Vollständige Wundheilung nach 5 Wochen. Patient blieb mit der Tracheotomiekanüle in der Trachealfistel. — Endresultat: Fehlen von Rezidiv bis jetzt (1 Jahr und 3—4 Monate).

22. Ort der Beobachtung und Zeit der Aufnahme des Patienten: Meine Klinik, März 1906. — Name, Alter, Profession: Sch., 49 Jahre, Feldscher. — Ort und Zeit des Auftretens der Erkrankung: Ungefähr 1 Jahr. — Die Resultate der Untersuchung und speziell die Veränderungen, die durch das Laryngoskop festgestellt wurden: Infiltration des linken Stimmbandes und zwar der Pars ligamentosa. Die Beweglichkeit der Cart. arytaenoid. ist wenig verändert. — Lymphdrüsen: Nicht palpierbar. — Stimme: Heiserkeit. — Atmung: Etwas erschwert. — Allgemeiner Zustand: Gut. Viele Warzen auf Gesicht und Rücken. — Präliminäre Tracheotomie: Nicht ausgeführt. — Operation: 7. III. 1906. Diszision des Kehlkopfes (Ver-

knöcherung der Knorpel). Exstirpation des affizierten Gebietes und Verdeckung der Wunde durch Schleimhaut aus der Umgebung. Befestigung der Schleimhaut mit dünnen Seidennähten. Vereinigung der Kehlkopfränder nur durch 1 Naht oben. Tracheotomiekanüle nicht eingeführt. — Drüsenentfernung: Nicht ausgeführt. — Mikroskopische Untersuchung: Atypische Wucherungen des Epithels mit geringer Zahl von Krebsperlen. Gut entwickeltes, interstitielles Gewebe. — Die Behandlung post operationem: In den ersten 2 Tagen bedeutende Atmungsbehinderung, ein Einführen der Tracheotomiekanüle konnte vermieden werden. Auch konnte die Fütterung ohne Magensonde vor sich gehen, letztere rief beim Patienten Erbrechen hervor. Wundheilung nach 1 Monat. Laryngoskopisch noch lange Zeit. Parese des Kehldeckels. — Endresultat: Patient stellte sich mehrfach vor. Die Funktion des Kehlkopfes war wieder hergestellt. Die Stimme war nicht schlechter als vor der Operation. Patient hat sich gut erholt. Bisher kein Rezidiv (1 Jahr nach der Operation).

23. Ort der Beobachtung und Zeit der Aufnahme des Patienten: Privatklinik, Januar 1904. — Name, Alter, Profession: M., 60 Jahre, Priester. — Ort und Zeit des Auftretens der Erkrankung: Ungefähr 1 Jahr. — Die Resultate der Untersuchung und speziell die Veränderungen, die durch das Laryngoskop festgestellt wurden: Polypöse, taubeneigroße Geschwulst auf dem linken Lig. aryepiglotticum. — Lymphdrüsen: Nicht palpierbar. — Stimme: Geringe Heiserkeit. — Atmung: Etwas erschwert. — Allgemeiner Zustand: Befriedigend. Husten. — Präliminäre Tracheotomie: Nicht ausgeführt. — Operation: Pharyngotomia subhyoidea. Entfernung der Geschwulst samt dem Lig. aryepiglotticum, einem Teil des Kehldeckels und der linken Cart. arytaen. Vernähen der Schleimhautwunde mit dünnen Seidenfäden. Tracheotomiekanüle nicht eingeführt. — Drüsenentfernung: Nicht ausgeführt. — Mikroskopische Untersuchungen: Große, netzförmige Plattenepithelnester ohne Krebsperlen; stellenweise zentrale Nekrose, Erweichung und Infiltration mit Polynuklearen. Das interstitielle Gewebe besteht aus breiten Zügen fasrigen Bindegewebes mit spindelförmigen Kernen. Dasselbe Bild boten die später entfernten Drüsen. Der Krebs kann als aus Übergangsepithel entwickelt gelten. — Die Behandlung post operationem: Komplikation mit bald vorübergehender Pneumonie, die allem Anschein nach mit der gestörten Funktion des Kehldeckels in Verbindung stand; hieraus folgte ein Eindringen von Speisepartikeln in die Luftwege. — Endresultat: Nach $2^1/_2$ Jahren erschien der Patient mit einer höckerigen, hühnereigroßen Geschwulst im Gebiet der A. carotis auf der Operationsseite. 7. VI. 1906 Entfernung derselben. Seit der letzten Operation sind nicht mehr als 7 Monate vergangen.

24. Ort der Beobachtung und Zeit der Aufnahme des Patienten: Alexander-Krankenhaus, 14. VII. 1906. — Name, Alter, Profession: J., Anton, 60 Jahre, Händler. — Ort und Zeit des Auftretens der Erkrankung: Ungefähr $^1/_2$ Jahr (Schmerzen und Atmungsbehinderung). — Vorhergegangene lokale oder allgemeine Erkrankungen: Heiserkeit, die 2 Jahre vor der Erkrankung auftrat. — Die Resultate der Untersuchung und speziell die Veränderungen, die durch das Laryngoskop festgestellt wurden: Höckerige, große Geschwulst

auf der linken Seite, die vom Aditus nach unten hinzieht. Der Kehldeckel ist nicht affiziert. Der linke Sinus pyriformis ist ausgefüllt. Das linke Stimmband ist nicht sichtbar. Die linke Hälfte der Cart. thyreoidea ist vorgewölbt. — Lymphdrüsen: Links Verdacht auf Affektion der Gl. submaxillaris und der jugularen Drüsen. — Stimme: Starke Heiserkeit. — Atmung: Stark erschwert. — Schlucken: Erschwert. — Subjektive Empfindungen: Schmerzen beim Schlucken, die ins Ohr ausstrahlen. — Allgemeiner Zustand: Starker Marasmus. Husten. — Präliminäre Tracheotomie: Nicht ausgeführt. — Operation: 28. VII. 1906. Auf dem Operationstisch mußte infolge starker Atmungsbehinderung eine Tracheotomiekanüle eingeführt werden. Totale Kehlkopfexstirpation. Ein Teil des Kehldeckels wird zurückgelassen. Vernähen des Kehldeckels mit dem Kehldeckelrest teils in sagittaler, teils in querer Richtung. Einnähen des Tracheastumpfes. Magensonde à demeure usw. — Drüsenentfernung: Entfernung der Gl. submax. und teilweise der Drüsen der Carotisgegend. Ihr Krebscharakter ist zweifelhaft. — Ergänzende Daten bei der Untersuchung des entfernten Kehlkopfes: Die höckerige Geschwulst reicht vom Kehlkopfaditus bis zur Cart. cricoidea inklusive und nimmt die linke Kehlkopfhälfte ein. Sie war innen ulceriert und hatte sich auf dem Sinus pyriformis weit ausgebreitet. — Mikroskopische Untersuchung: Vorherrschen des Epithelgewebes vor dem Stromagewebe. Deutlich ausgeprägte Krebsperlen. — Die Behandlung post operationem: Im allgemeinen glatter Verlauf. Die Sonde wird nach 13 Tagen gänzlich entfernt. Einige Tage darauf zeigten sich keine Speiseteile mehr in der Wunde. Die Wunde heilt vollständig ungefähr im Verlauf eines Monats. — Endresultat: Patient stellte sich wieder vor. Hat sich sehr gut erholt. Spricht in deutlichem Flüsterton (er trägt die Tracheotomiekanüle). Kein Rezidiv.

IV.

Aus der königl. chirurgischen Universitätsklinik zu Königsberg i. Pr.
(Professor Dr. Erich Lexer.)

Über Calluscysten.

Von

Dr. **Paul Frangenheim**,
Assistenzarzt.

(Mit 1 Abbildung.)

Callusgeschwülste oder Callustumoren sind Neubildungen, die an einer Bruchstelle nach Heilung des Bruches neben dem Callus oder aus dem Callusgewebe primär entstehen. Wir möchten Weisflog [1]) beistimmen, wenn er die Bezeichnung Callusgeschwülste ausschließlich bei diesen seltenen Fällen angewendet wissen will. Es sind deshalb nicht hierher zu rechnen die Neubildungen, die nach entstandenem Knochenbruch an Stelle des Callus sich entwickeln, ferner die Metastasen an einer Frakturstelle bei Vorhandensein eines Primärtumors an irgendeinem Punkte des Körpers und drittens die bei Spontanfrakturen infolge Infiltration des Knochengewebes mit Geschwulstmassen beobachtete, durch den Bruch ausgelöste lebhaftere Wucherung des Tumorgewebes, die eine Konsolidation der pathologischen Fraktur in der Mehrzahl der Fälle verhindert, aber nicht ganz unmöglich macht. Nach Rieffel und Mauclaire [2]) sind nur 20 Fälle bekannt, die den aufgestellten Forderungen genügen; diesen 20 echten Callusgeschwülsten können wir noch zwei Beobachtungen aus der neueren Literatur hinzufügen (Müller [3]), Rotgans [4])). Die echten Callusgeschwülste verteilen sich auf den Oberarm (8mal),

1) Weisflog, Über Callustumoren. Bruns' Beitr., X. Bd.
2) Rieffel u. Mauclaire in Le Dentu und Delbet Traité de Chir. 1896.
3) Müller, Inaug.-Diss. Würzburg 1902.
4) Rotgans, cf. Jahresber. f. Chir. 1897.

den Oberschenkel (7mal), den Vorderarm (2mal), Unterschenkel, Rippe, Becken, Schulterblatt und Schlüsselbein (je 1mal). Es waren 6 Chondrome, 11 Sarkome und 5 Osteome. Histologisch bestanden die Chondrome selten aus reinem (hyalinem) Knorpel, meistens waren es Osteoidchondrome oder Colloidchondrome mit multilokulärer Cystenbildung. Die Sarkome waren Fibro- oder Chondrosarkome, seltener Cystosarkome. Die Frakturosteome (Osteoma fracturae Virchow) entstehen aus abgesprengten Knochenteilen, die nicht wieder anheilen, sondern sich hyperostotisch vergrößern und schließlich mehr oder weniger umfangreiche Osteome liefern (v. Bruns [1]).

Bei reichlicher Callusentwickelung beobachtet man zuweilen im parostalen Callus gutartige Cystenbildungen, die nichts mit den echten Callusgeschwülsten gemein haben, auch nichts mit ihren cystischen Formen, wenn man von der Lokalisation absieht. Die bisher bekannten echten Callusgeschwülste fanden sich, wie wir sahen, am häufigsten nach Oberarm- und Oberschenkelbrüchen. Bisher sah ich die Calluscysten nur bei Brüchen am oberen Femurende, die von allen Knochenbrüchen am häufigsten zu hypertrophischer (luxuriierender) Callusbildung führen, und zwar einmal bei einer traumatischen Fraktur des Oberschenkelhalses, das andere Mal bei einer Spontanfraktur im oberen Drittel des Oberschenkels.

Die Calluscysten besitzen große Ähnlichkeit mit den bei der Myositis ossificans traumatica beobachteten Cystenbildungen; es ist dies um so weniger auffallend, als zwischen der Myositis ossificans und dem Callus bei Frakturen überhaupt vielfache Beziehungen bestehen.

Auf die Cystenform der Myositis ossificans hat Rammstedt [2] aufmerksam gemacht. Im ganzen sind nach Strauß [3] 10 derartige Beobachtungen bekannt, die mit einer Ausnahme durch eine direkte äußere Gewalt im Quadriceps des Oberschenkels zustande kamen. Einmal entstand eine Cyste im M. brachialis nach einer Ellenbogenluxation. In diesen Cysten fand man Trümmer von Muskelsubstanz, klare, rötlichgelbe Flüssigkeit, oder Reste eines Blutergusses, einigemal klare, hellgelbe Flüssigkeit. Wolter [4] stellte in seinen Fällen

1) v. Bruns, Deutsche Chir., Lfg. 27.
2) Rammstedt, Arch. f. Chir., Bd. 61.
3) Strauß, Arch. f. Chir., Bd. 78.
4) Wolter, diese Zeitschr., Bd. 64.

durch die mikroskopische und chemische Untersuchung fest, daß der Cysteninhalt Lymphe war. Er vergleicht deshalb die Cystenbildungen bei der traumatischen Form der Myositis ossificans mit den sonst nur oberflächlich gelegenen traumatischen Lymphcysten. Die bisherigen Beobachtungen gestatten die Annahme, daß es infolge eines Traumas in dem einen Falle zu einer Blutung, in dem andern zu einer Lymphorrhagie kommt, die inter- oder intramuskulär gelegen sind, und daß die Cystenflüssigkeit rötlichgelb sein muß, wenn gleichzeitig Blut- und Lymphgefäße verletzt worden waren. Der Bluterguß, das Lymphextravasat werden abgekapselt, sie üben einen Reiz aus auf das intermuskuläre Bindegewebe und dieses antwortet auf den Reiz mit der Bildung einer knöchernen Schale, die die Wandung der Cyste bildet.

Wolter beschreibt seine Cysten, deren Größenverhältnisse einmal $8:3:1\frac{1}{2}$ cm, bezw. $7:5:2$ cm betrugen, als Höhlen von abgeplatteter, längsovaler Gestalt, die inmitten von Muskulatur und ossifizierenden Prozessen lagen. Die Innenwand war eine spiegelnde, grauweiße Fläche, die stellenweise flache Niveaudifferenzen oder größere Vorwölbungen zeigte, stellenweise sich ohne scharfe Grenzen in die Umgebung verlor. Mikroskopisch bestand sie aus einem mehr oder weniger kernreichen Bindegewebe, das stellenweise einen endothelartigen Belag zeigte. Bei der Operation wurden, nachdem der Deckel der Höhlung abgetragen war, 100 ccm einer klaren, bernsteingelben Flüssigkeit abgelassen, in der sich mikroskopisch Rundzellen in verschiedener Größe und den mannigfaltigsten Degenerationsstadien, z. T. noch deutlich erkennbare mono- und polynukleäre Leukocyten von guter Färbbarkeit, aber keine roten Blutkörperchen oder Residuen solcher fanden. Die chemische Untersuchung des Cysteninhaltes ergab, alkalische Reaktion, spez. Gewicht 1015, Wassergehalt 96 %, Albumingehalt 3 %. Die Probe auf NaCl fiel deutlich positiv aus, die auf Cholestearin war angedeutet. In der Flüssigkeit waren naeh längerem Stehen Fettsäurenadeln nachzuweisen. Nach Zusatz von Eisessig bildete sich eine dicke undurchsichtige, weißliche Gallerte. In der Cystenwandung war an einzelnen Stellen die Knochenbildung in der Bindegewebsschicht so weit fortgeschritten, daß die spongiösen Knochenbälkchen direkt an die Cystenwand herantraten und ihre innere Begrenzung bildeten. Reste von Muskulatur waren an anderen Stellen der Cystenwand in dichten Bindegewebslagern zu sehen.

Den bisher bekannten Cystenbildungen bei der Myositis ossificans sind zwei Beobachtungen von Bardenheuer[1]) zuzuzählen, falls Wolter nicht einen derselben veröffentlicht hat, nämlich Cystenbildungen im M. brachialis nach einer Ellenbogengelenksluxation und im Vastus lat. Den Übergang zu unsern Calluscysten

1) Bardenheuer, Allgemeine Frakturlehre. Stuttgart 1907, Enke.

bildet dann vielleicht eine Knochenwucherung mit einer Cyste, die Bardenheuer aus dem M. brachialis entfernte; sie war nach einer Ellenbogengelenksfraktur entstanden.

Calluscysten beobachtete ich zum erstenmal bei einer subkapitalen Fraktur des Oberschenkelhalses, bei welcher der Schenkelhals vollkommen geschwunden war und sich der Kopf in die Verlängerung der Achse des Oberschenkelschaftes gestellt hatte.

Mächtige Callusbildung fand sich im Bereich der Trochanterregion, vor allem auf der vorderen und medialen Seite des Oberschenkels, einer der Auswärtsroller (m. quadratus femoris) war vollständig verknöchert. Die Callusmassen reichten weit herab bis in die Muskulatur der Streckseite; im unteren Pole des Callus fanden sich mehrere Cysten, von denen eine über wallnußgroß war; sie wurden gefunden, als das Präparat frontal durchsägt wurde. Eine Abbildung des Präparates findet sich in Langenbecks Archiv Bd. 80 S. 856. Diese Cystenbildungen, besonders die histologischen Befunde ihrer Wandungen sind in dieser Zeitschrift Bd. 83 S. 430 von mir ausführlicher beschrieben worden. Die Cysten liegen der Kortikalis benachbart, sind aber nicht mit ihr verbunden, auch mit dem Periost stehen sie nicht in Zusammenhang. Die größte der Cysten ist walnußgroß, ihre Innenwand ist glatt und glänzend, nur an einigen Stellen besitzt sie flache, in das Lumen vorspringende Vorwölbungen. Die Wandungen der Cyste fühlen sich knochenhart an. Das mikroskopische Bild von verschiedenen Bezirken der Cystenwand ähnelt den Befunden, die Wolter in seinen Fällen von Cystenbildung bei der Myositis ossificans traumatica erhoben hat. Über den Inhalt der Cyste läßt sich nichts Bestimmtes aussagen. Das Präparat hat außerdem durch die jahrelange Konservierung sehr gelitten. An einigen Stellen liegen der Innenwand homogene Haufen (Lymphocyten?) an. Die Cystenwand besteht aus einem feinfaserigen, kernarmen Gewebe mit etwas ödematöser Grundsubstanz. Die Fasern verlaufen im allgemeinen parallel zur Innenfläche der Cyste, ihre Kerne sind spindelförmig, große Rundzellen liegen zwischen den Fibrillen. Ein endothelartiger Belag, wie er mehrmals bei den traumatischen Lymphcysten gefunden wurde, ist nicht zu erkennen. Hämorrhagische Infiltrate fehlen. In der lockeren Bindegewebslage treten Stränge von derbem Bindegewebe mit geschlängelt verlaufenden Fasern auf, die an einigen Punkten die erste Wandschicht bilden. Auf die Bindegewebsschicht folgen neugebildeter, spongiöser Knochen und Muskulatur. An anderen Stellen liegen in der ersten Schicht der Cystenwand osteoide Bälkchen, die nach periostalem Typus entstanden sind, auch große Inseln von hyalinem Knorpel sind hier zu sehen, der auf endochondralem Wege verknöchert; hier und da bilden diese Knorpelinseln die erste Begrenzung der Cyste. An einem anderen Punkte fanden sich Muskelrudimente direkt an der Innenfläche.

Die Cysten haben, wie Schnitte von mehreren Stellen der Wand ergaben, überall in ihren Wandungen neugebildetes Knochengewebe, das von Muskulatur umgeben ist. Sie stellen Hohlräume mit knochenharten Schalen in den Callusmassen dar, die sich in der Muskulatur auf der Innenseite des Femurschaftes befinden.

Die Calluscysten bei einer pathologischen Fraktur im oberen Femurdrittel sind in der Abbildung wiedergegeben (s. Textfigur). Sie stellt einen sagittalen Sägeschnitt durch das obere Drittel eines linken Oberschenkelschaftes dar, der von Herrn Prof. Beneke in Braunschweig bei der Sektion gewonnen und dem Königsberger pathologischen Institut geschenkt wurde.[1])

Genaue anamnestische Daten waren nicht mehr zu erhalten, ein Sektionsprotokoll ist nicht mehr vorhanden.

Die Figur gibt des genaueren die mediale Hälfte des sagittal durchsägten Oberschenkels wieder. Der Schenkelkopf und -hals sind zu sehen. Im oberen Drittel des Oberschenkels befindet sich ein langer Schrägbruch mit geringer Dislokation (ad longitudinem cum contractione), der fast bis in die Trochanterregion hineinreicht. Die glatte Bruchlinie verläuft schräg von oben vorne nach hinten unten. Die Markhöhle beginnt sich abzuschließen, die Bruchflächen sind abgeglättet. Knöcherner intermediärer Callus ist aber noch nicht gebildet. Dagegen umgeben sehr starke Callusmassen die Bruchstelle von allen Seiten. In diesen Callusmassen liegen die näher zu beschreibenden Cysten an den Enden der Fragmente, bezw. denen der Bruchfläche auf dem Sägeschnitt oben und unten (s. Figur) in der Wirklichkeit vorne und hinten. Die Innenwand der Cyste ist mit einer grauweißen, glatten, spiegelnden Membran bekleidet, die Cysten zeigen keinen Inhalt. An der Innenwand springen Höcker und Leisten vor, so daß die Wandung stellenweise etwas unregelmäßig und nicht glatt gestaltet ist. Die größere, vorne gelegene Cyste, ist längsoval, 5 cm lang, $2\frac{1}{2}$ cm breit, die kleinere, hinten befindliche Cyste, ist im großen und ganzen rundlich, sie hat einen Durchmesser von $1\frac{1}{2}$ cm. Die große Cyste bleibt 1 cm von dem Periost entfernt, die kleinere $\frac{1}{2}$ cm. Die Cortikalis ist an verschiedenen Stellen, in der Figur in Höhe des oberen Poles der größeren der beiden Cysten angenagt. Das ganze obere Drittel des Femur ist weit über die Bruchstelle hinaus von starken Callusmassen, besonders auf der Vorderseite des Oberschenkels, umgeben.

1) Herr Prof. Henke erlaubte mir, das Präparat zu untersuchen und hatte die Liebenswürdigkeit, meine histologischen Präparate durchzusehen.

Im Röntgenbild sieht man die große Cyste als dunkeln Schatten, umgeben von helleren, zarten Streifen, die zumal in der Umgebung der hier vollkommen scharfen Cortikalis sehr deutlich zu sehen sind. Vom unteren Pole der großen Cyste erstreckt sich ein Schatten abwärts (Callusgewebe), der nach unten spitz zuläuft; die kleine Cyste ist ebenfalls als dunkler Bezirk zu erkennen und von einem hellen Hof umgeben. Die Spongiosazeichnung im Femur ist vor allem oberhalb der Frakturstelle etwas verwaschen, im übrigen ist noch deutliche Struktur vorhanden.

Zur histologischen Untersuchung wurden ausgeschnitten: Stücke von mehreren Punkten der Wand der großen und kleinen Cyste, und zwar aus der Tiefe der großen Cyste und dort, wo sie an die Cortikalis anstößt mit dem Periost, ferner die Umgebung der kleinen Cyste, ein Stück der Femurspongiosa mit der Cortikalis und der Callusmassen auf der Vorderseite und oberhalb der kleinen Cyste. Die glatte Membran, die die Cysten auskleidet, wurde immer mit untersucht. Die Stücke wurden entkalkt und in Paraffin eingebettet.

In histologischer Hinsicht zeigt die Wandung der beiden Cysten von geringen Abweichungen abgesehen denselben Befund, so daß er zusammenfassend wiedergegeben werden kann. Die innere Schicht besteht aus einer verschieden breiten, strukturlosen Membran (Fibrin), die entweder streifenförmig, glatt der nächstfolgenden Schicht anliegt oder einen leicht gewellten oder geschlängelten Verlauf erkennen läßt. Die nächste Schicht wird im allgemeinen von einem bald lockeren und dann ödematös gequollenen, bald festeren Bindegewebe gebildet, das stellenweise kernarm ist, an anderen Stellen zahlreiche, meist längliche oder ovale Kerne zeigt. In dem lockeren Bindegewebe ist Fibrin (in Fäden) durch die Färbung nach Weigert nachzuweisen. In der zweiten, bindegewebigen Schicht, die an einigen Punkten unmittelbar an das Lumen der Cysten angrenzt, liegen zahlreiche neugebildete Gefäße ohne Inhalt, vereinzelte Pigmentzellen, aber keine roten Blutkörperchen. Es folgen auf die Bindegewebsschicht mit scharfer Grenze neugebildeter Knochen und osteoides Gewebe; stellenweise findet sich ein fast kontinuierlicher Saum von zarten osteoiden Bälkchen, die geflechtartig angeordnet sind. Im Bereich der Wandung der kleinen Cyste wird der Knochensaum an einer Stelle von Resten von Muskulatur unterbrochen. In einem längsovalen Bezirk, der von einem bindegewebigen Ring umgeben ist, und ein bienenwabenähnliches Gefüge zeigt, sieht man in den einzelnen Hohlräumen oder besser gesagt Hohlschläuchen Reste von Muskelsubstanz ohne Kerne, die meistens die Mitte der Hohlräume einnehmen. Ein Teil dieser Hohlräume ist schon fast ganz mit Bindegewebe ausgefüllt, ein anderer ist leer ohne Muskelreste. Das osteoide Gewebe reicht in einem Bezirk der Cystenwandung unmittelbar bis an die (innerste) Fibrinschicht. Der Knochen und das osteoide Gewebe werden fast ausschließlich metaplastisch aus dem Bindegewebe gebildet, in manchen Bezirken sieht man gleichsam zur Vorbereitung für die Ossifikation eine Homogenisierung des Bindegewebes, die bereits die spätere geflechtartige Anordnung des osteoiden Gewebes erkennen läßt. Zwischen den fertigen Knochengeflechten findet sich ein markähnliches junges Bindegewebe mit vielen Gefäßen; die Knochenbälkchen zeigen nirgends einen Osteoblastensaum, Osteoklasten sind nur ganz vereinzelt zu sehen. An wenigen Punkten

sieht man — an Menge in den verschiedenen Schnitten wechselnd — Chondroblasten bindegewebiger Herkunft, aus denen Knochensubstanz gebildet wird. Der fertige Knorpel wird nach metaplastischem Typus in Knochen verwandelt. Auf den Knochensaum folgen Muskulatur und Fettgewebe. Von der Muskulatur sind meistens nur noch Reste vorhanden; man sieht Fragmente von Fasern, die weder Längs- noch Querstreifung zeigen. Zwischen den Muskelresten findet sich ein lockeres Bindegewebe und in den intermuskulären Zwischenräumen bemerkt man Geflechte von spongiösem Knochen; in einem Schnitte zeigen die Knochenspangen einen unregelmäßigen Osteoblastensaum. Einige neugebildete, in den Muskelinterstitien gelegene Gefäße zeigen reichliche Rundzellenanhäufung. Jenseits des Knochenwalles, der wie beschrieben, die dritte Schicht der Cystenwand bildet, begegnet man in einigen Schnitten zum erstenmal Tumorzellen. Der Tumor besteht aus rundlichen, annähernd gleichgroßen Zellen, die in größeren Komplexen zusammenliegen. Das Stroma ist sehr gering entwickelt. Im Mark des Femur zeigt der Tumor in einigen Bezirken alveolären Bau. Hier sind nur noch Reste von Knochengewebe erhalten. Die Knochenbälkchen sind auf allen Seiten angenagt, in den zahlreichen Lakunen liegen, aber nicht regelmäßig Tumorzellen; Osteoklasten sind nirgends zu sehen. Die Kortikalis ist vollkommen durch den Tumor zerstört. Der Tumor ist an einer Stelle — in der Höhe des oberen Poles der großen Cyste — nach außen durchgebrochen. Blutung, Nekrose, fettige Degeneration zeigt der Tumor an keiner Stelle. Vor allem muß aber betont werden, daß er keine knochenbildenden, osteoplastischen Eigenschaften besitzt. Infolgedessen muß das neugebildete Knochengewebe anderen Ursprungs sein.

Die Tumorzellen finden sich in den meisten der untersuchten Schnitte, auch in den Wandungen der Cysten, aber regelmäßig nur in einem ganz umschriebenen Bezirk und in der Regel erst jenseits des beschriebenen Knochenwalles in der Muskulatur. Sie haben keine Beziehungen zu dem osteoiden Gewebe und dem neugebildeten spongiösen Knochen, im Gegenteil, man kann verfolgen, daß das neugebildete Knochengewebe auch in der Wand der Calluscysten durch die vordringenden Tumorzellen zerstört wird. Außerdem findet sich in der Nähe der Bruchstelle normales Callusgewebe. In einem Präparat, das die oberhalb der Frakturstelle ausgesägte Cortikalis mit dem aufliegenden Callusgewebe zeigt, finden sich nur zwei Haverssche Kanäle der Cortikalis mit Tumorzellen angefüllt. Sonst sind in dem Callus, der von dem normalen periostalen Callus nur dadurch abweicht, daß die Osteoblastensäume nicht regelmäßig vorhanden sind, keine Tumorzellen zu sehen.

Der Tumor ist in der Spongiosa des oberen Femurdrittels infiltrativ gewachsen. Er hat die Knochenbälkchen zum Teil zerstört, doch nicht soweit, daß im Röntgenbilde die Struktur vollständig verloren gegangen wäre. An einer Stelle ist die Cortikalis teilweise zerstört, der Tumor ist von dieser Stelle aus wahrscheinlich in die Weichteile vorgedrungen. Diese Stelle findet sich in der Abbildung rechts von der großen Cyste (oberer Pol). Die noch vorhandenen Knochenspangen der Schaftspongiosa sind allseits lakunär angenagt und in den Lakunen liegen, allerdings nicht regelmäßig, Tumorzellen, aber keine Riesenzellen (Osteoklasten). Überhaupt sind in dem Tumor nirgends Riesenzellen zu sehen. Es muß besonders

betont werden, daß der Tumor auch hier an keiner Stelle osteoplastische Eigenschaften besitzt.

Über den Sitz des primären Tumors lassen sich mangels jeglicher anamnestischer Daten keine Angaben machen. Es ist nicht anzunehmen, daß der Tumor primär im Femur entstanden ist. Soviel kann man aber mit Bestimmtheit von dem Präparat sagen, daß im oberen Drittel des Femurschaftes eine pathologische Fraktur infolge eines bösartigen Tumors vorliegt, und daß der Tumor vermutlich primär in der Markhöhle (Metastase?), also zentral gelegen war. Der Tumor hat sich dann auch außerhalb des Knochens in den Weichteilen des oberen Oberschenkeldrittels ausgebreitet. Besonders muß aber hervorgehoben werden, daß sich in der Umgebung der Bruchstelle und weit über dieselbe hinaus Callusmassen gebildet haben und daß sich in diesem Callus zwei Cysten, eine größere und eine kleinere finden, die an den Fragmentenden gelegen sind.

Man könnte annehmen, daß der Tumor diese Cystenbildung veranlaßt hat, also als Cystosarkom, -carcinom usw. aufzufassen ist. Dieser Einwand ist leicht zu widerlegen. Cystenbildung beobachtet man vorzüglich in großen, schnellwachsenden Tumoren (Sarkomen). Diese sind als regressive Veränderungen aufzufassen, sie beginnen mit einer zunächst auf einzelne Punkte verteilten, später konfluierenden fettigen Degeneration. Im weiteren Verlauf treten Nekrosen auf, zuerst umschrieben, später auf größere Bezirke verbreitet. Folgen der Nekrosen sind Blutungen und die mit Blut angefüllten Zerfallshöhlen bilden die Cysten in diesen Geschwülsten. Das Blut wird resorbiert, klare Flüssigkeit tritt an seine Stelle und die Wandungen der Höhle werden abgeglättet. Von diesen Vorgängen (Blutung, fettige Degeneration, Nekrose) ist in unserem Präparat nichts zu sehen und die genaue mikroskopische Untersuchung hat überhaupt erst das Vorhandensein eines Tumors aufgedeckt. Makroskopisch ist er auch im Röntgenbild nicht bestimmt zu sehen.

Ein zweiter Einwurf ist dann noch zu widerlegen, nämlich der, daß der Tumor osteoplastische Eigenschaften besitzen könnte und die von uns als Callusmasse angesprochene Knochenneubildung verursacht hat. Wir finden bei Sarkomen zwei Arten von Ossifikationsvorgängen. Die klinisch vielfach relativ gutartigen, myelogenen Riesenzellensarkome sind imstande, die normale Ossifikation nachzuahmen. Die spindelzelligen Elemente der Tumoren können osteoplastische Eigenschaften annehmen und echtes definitives Knochengewebe erzeugen. Im Gegensatz hierzu stehen die ebenfalls gutartigen Osteoidchondrome oder Osteoidsarkome, bei denen es zu einer nur unvollständigen Knochenneubildung kommt. Auf die feineren histologischen Unterschiede kann hier nicht eingegangen werden. Die Knochenmetastasen der Carcinome zeigen ebenfalls

zuweilen osteoplastische Eigenschaften. Mark und Periost des vom Carcinom befallenen Knochens beginnen zu wuchern und erzeugen durch Osteoblasten neues Knochengewebe. Diese Vorgänge können Hand in Hand gehen mit der Resorption des Knochens, sie können aber auch später oder ohne bestimmte Beziehungen zum Knochenabbau erfolgen. Das Produkt der „osteoplastischen Carcinome" ist eine feste Knochenmasse, die unter Verkleinerung der Markräume den Knochen verdickt.

Die Calluscysten der zweiten Beobachtung besitzen starre, stellenweise knochenharte Wandungen. Die drei Wandschichten, Fibrin, Bindegewebe, Knochensubstanz sind an allen Punkten, die untersucht wurden, nachzuweisen. Das Knochengewebe liegt zum Teil in der Muskulatur und grenzt überall an Muskelgewebe. Es wird metaplastisch aus dem Bindegewebe gebildet und hat zum Teil eine knorpelige Vorstufe. Auch der Knorpel entsteht im intermuskulären Bindegewebe. Direkte Beziehungen zum Periost haben die Cysten an keiner Stelle. Von der Wand der größeren Cyste wurde ein Stück bis zur Femurcorticalis ausgeschnitten. Auch in diesem Präparate entsteht die Knochensubstanz durch Metaplasie aus dem Bindegewebe, von Periost ist in diesen Schnitten nichts zu finden; am meisten corticalwärts sieht man aber Tumorgewebe, von dem das Periost wahrscheinlich zerstört wurde.

Vor allem ist es aber wichtig hervorzuheben, daß sich unweit der Bruchstelle fast normaler, periostaler Callus findet, dessen Knochenbälkchen nicht den regelrechten Osteoblastensaum aufweisen.

Das osteoide und fertige Knochengewebe sind als Produkte der Callusbildung und zwar als Produkte eines parostalen Callus aufzufassen, der in den Weichteilen des oberen Oberschenkeldrittels entstanden ist.

Außerdem findet sich in der Nähe der Bruchstelle normaler Periostcallus. Daß die reichlichen Callusmassen ihren Zweck, die Vereinigung der Bruchenden, nicht erreicht haben, kann bei einer pathologischen Fraktur, deren veranlassende Ursache, hier die bösartige Neubildung, fortbesteht, nicht auffallen. Dergleichen kann man auch bei traumatischen Frakturen, besonders bei denen im Bereich des Oberschenkelhalses, der Trochanterregion oder des oberen Femurdrittels gelegentlich beobachten.

Für die Entstehung der Calluscysten können ähnliche Ursachen geltend gemacht werden, wie für die Cystenbildungen bei der traumatischen Form der Myositis ossificans, wenngleich bestimmte An-

haltspunkte an den alten Präparaten bisher nicht gewonnen werden konnten. Die Gewalt, die den Oberschenkel trifft, führt in dem einen Falle zu einem Knochenbruch, in dem andern nicht. Die Weichteilverletzung kann bei beiden Fällen vorhanden sein. Bei der Myositis ist es meistens der Hufschlag, der die Gewebsläsion bedingt, beim Schenkelhalsbruch der Fall auf die Hüfte, mit der oft sehr reichlichen Quetschung der Weichteile des Oberschenkels, die eine primäre Gewebsquetschung durch den Fall oder eine sekundäre Verletzung der Weichteile durch verlagerte Bruchstücke sein kann. Dadurch ist es leicht erklärt, daß die Reaktion der verletzten Weichteile dieselbe ist, nämlich eine Knochenneubildung, die histologisch dieselben Bilder zeigt.

Mir scheint, von einer gewissen Veranlagung abgesehen, die Annahme der traumatischen Genese der Muskelverknöcherung und der histologisch identischen luxuriierenden Callusbildung am leichtesten und sichersten diese Ossifikationsvorgänge zu erklären. Die Erklärungsversuche von Berndt[1]), Röpke[2]) u. a. sind vorläufig als Hypothesen zu betrachten. Mikroskopisch ist es sehr leicht festzustellen, daß bei beiden Arten der Verknöcherung das intermuskuläre Bindegewebe, das Bindegewebe im Fett usw. beteiligt sind, dagegen ist es mir nie gelungen, die Periostfetzen und Kambiumstückchen, die Bardenheuer in seiner allgemeinen Frakturlehre bei der Besprechung der Calluslehre mehrfach erwähnt, histologisch nachzuweisen. Die Ansichten verschiedener Autoren über die noch unklare Genese der Cystenbildung bei der Myositis ossificans tr. habe ich kurz mitgeteilt. Die von uns beobachteten Calluscysten waren in beiden Fällen ohne Inhalt. Es muß daher der Untersuchung frischerer Fälle vorbehalten bleiben, nachzuweisen, ob diese Cysten auch inhaltlich den Cysten bei der Myositis ossificans gleichen.

Daß die Calluscysten in beiden Fällen bei Oberschenkelfrakturen gefunden wurden, ist dadurch zu erklären, daß gerade diese Brüche häufiger zur Sektion und damit besonders in früheren Stadien der Callusbildung zur Untersuchung kommen als solche an anderen Teilen des Skeletts, daß ferner gerade diese Frakturen, wie ich durch zahlreiche Untersuchungen nachweisen konnte (diese Zeitschr. Bd. 83) zur Callushypertrophie neigen, an der neben dem Periost auch die Weichteile dieser Gegend beteiligt sind. Die

1) Arch. f. Chir., Bd. 79.
2) Ebenda, Bd. 82.

echten Callusgeschwülste fanden sich, wie wir sahen, am häufigsten am Oberschenkel und am Oberarm und sicherlich ist das bei diesen Frakturen in überreichem Maße erzeugte Bildungsmaterial die Ursache der Geschwulstbildung.

Die von uns beschriebenen Calluscysten fanden sich also in beiden Fällen im parostalen hypertrophischen Callus, das eine Mal bei einer traumatischen Fraktur des Schenkelhalses, das andere Mal im oberen Oberschenkeldrittel bei einer pathologischen Fraktur infolge einer bösartigen Neubildung.

V.

Aus der pathologisch-anatomischen Anstalt der Universität Basel.
(Vorsteher: Prof. E. Kaufmann.)

Beiträge zur Geschwulstlehre.

III. Das primäre Magensarkom mit cystischen Lebermetastasen.

Klinisch-pathologisch-anatomischer Beitrag.

Von

Peter Hans Hosch, prakt. Arzt.
Assistent der pathologisch-anatomischen Anstalt.

(Mit 3 Abbildungen.)

Das primäre Magensarkom gilt noch immer für eine solche Seltenheit, daß eigentlich jeder derartige Fall seine nähere Beschreibung in der Literatur findet oder wenigstens bei irgendeiner Gelegenheit demonstriert wird. Ich konnte in der mir zugänglichen Literatur und in dem Materiale der pathologischen Anstalt in Basel etwas mehr als 80 Fälle von primärem Magensarkom ausfindig machen.

Ob das primäre Magensarkom wirklich diesen Ruf der Seltenheit verdient, ist noch nicht so sicher, und man dürfte vielleicht mit der Annahme nicht fehlgehen, daß schon mancher Tumor des Magens, der für ein Carcinom gehalten wurde, in Wirklichkeit bei genauer histologischer Untersuchung sich als Sarkom entpuppt haben würde. Als Beitrag zu dieser Ansicht möchte ich gerade den hier zu beschreibenden Fall anführen, der sowohl klinisch als makroskopisch bei der Sektion als zweifelloses Carcinom angesehen wurde, bis dann die histologische Untersuchung die sarkomatöse Natur des Tumors erwies. Je mehr in Zukunft alle, auch noch so bestimmt „carcinomatösen" Magentumoren ohne Ausnahmen auch

genau mikroskopisch untersucht werden, um so zahlreicher werden auch die Fälle werden, in denen die Diagnose auf primäres Magensarkom zu stellen ist. Näher auf diese Fragen einzugehen verbietet mir der Zweck der folgenden Mitteilung, bei der die Lebermetastasen das Hauptinteresse in Anspruch nehmen.

Lebermetastasen bei primärem Magensarkom sind im Gegensatz zu Magencarcinom durchaus nicht häufig. Von den in der Literatur beschriebenen Fällen kommt Metastasenbildung in der Leber nur etwa in einem Zehntel der Fälle vor. In den meisten dieser Fälle bieten die Lebermetastasen nichts weiter Bemerkenswertes. Der hier folgende Fall nimmt daher als eine Art Unikum das volle Interesse in Anspruch und verdient wohl eine ausführlichere Besprechung.

Klinische Daten.

Es handelt sich um einen 55jährigen Mann, von Beruf Polizist. Vor Spitaleintritt war er in Behandlung eines hiesigen Spezialisten für Magenkrankheiten. Letzterer schickte ihn in das hiesige Bürgerspital unter der Diagnose: Carc. hepatis(?), Hepatitis(?), Gastritis chron., Enteralgie. Im Spital war er in Behandlung von Herrn Prof. W. His (jetzt in Berlin) und später von Herrn Prof. F. Voit. Letzterem spreche ich für die liebenswürdige Überlassung der Krankengeschichte an dieser Stelle meinen besten Dank aus.

Aus der beim Eintritt am 29. März 1906 aufgenommenen Anamnese ergibt sich: Pat. ist verheiratet, hat 3 gesunde Kinder, 2 Kinder sind an Kinderkrankheiten gestorben. Frau gesund. Keine Frühgeburten. Vor 15 Jahren litt Pat. an einer „Halsentzündung", sonst will er bis zur jetzigen Erkrankung stets gesund gewesen sein. Seit ca. 3 Jahren hat Pat. beständig leichte Magen-Darmbeschwerden. Nach den Mahlzeiten, oft sofort nachher, traten kolikartige Schmerzen auf. Nie Brechen damals. Pat. will seit $1^1/_2$ Jahren stark an Kräften abgenommen haben. So hatte er angeblich 1901 ein Gewicht von 99,5 kg. Seit $1^1/_2$ Jahren Abnahme um 24 kg. Potus, starkes Rauchen, sexuelle Infektion wird negiert.

Was die jetzige Erkrankung betrifft, so sind die Schmerzen in der Magengegend seit Januar 1906 häufiger und heftiger aufgetreten. Außerdem haben sich die Schmerzen nach rechts hin gegen die Lebergegend verbreitet. Daselbst treten die Schmerzen oft unabhängig von Speiseaufnahme auf. Diese Schmerzen sind krampfartig und dauern oft stundenlang an. Der Appetit ist gering. Jetzt oft Brechen. Der Stuhl war stets dunkel gefärbt, nie schwarz; Blut hat Pat. nie darin beobachtet. Der Bauch soll in der letzten Zeit aufgetrieben geworden sein. Pat. fühlt sich sehr unwohl und matt, fröstelt hie und da. Fieber bestand angeblich nie. Keine Ödeme. Kein Husten, kein Auswurf. Keine Nachtschweiße. Nie ikterische Verfärbung der Haut. Pat. leidet stets an Verstopfung, wurde deswegen massiert und bekam Ölklysmata.

Dem Aufnahmestatus entnehme ich: Kräftiger, nicht kachektisch aussehender Mann. Aussehen dem Alter vollkommen entsprechend. Sichtbare Schleimhäute ziemlich gut gefärbt. Kein Ikterus. Pupillen o. B. Zunge mit dickem, weißem, diffusem Belag. Keine Cervicaldrüsen zu fühlen. Thorax symmetrisch, gut gewölbt. Rippenwinkel sehr weit. Herz und Lungen o. B. Abdomen ziemlich gleichmäßig, stark vorgewölbt. Umfang in Nabelhöhe 101 cm. Die Magengrube ist völlig ausgefüllt. Der untere Rand der Leberdämpfung handbreit unter dem Rippenbogen, 3 Querfinger über dem Nabel. Der untere Leberrand ist rechts 8 Querfinger unter dem Rippenbogen palpabel, hart, stumpf; dann beschreibt er einen nach unten konvexen Bogen, kommt dann in Nabelhöhe zu liegen, nach links ist er darauf nicht mehr so gut zu verfolgen. Die ganze Leber ist hart, besonders der linke Lappen. Die Oberfläche ist nicht glatt. Es läßt sich nach außen von der rechten Mammillarlinie eine flache Erhebung von ca. 5-Frankenstückgröße abtasten. Milz nicht palpabel. Milzdämpfung nicht vergrößert, reicht bis zur mittleren Axillarlinie.

Aus den weiteren Aufzeichnungen führe ich an: 30. III. Probefrühstück. Ausheberung nach $1^1/_4$ Stunden ergibt nur etwas Schleim.

Probemahlzeit. Ausheberung nach $2^1/_2$ Stunden ergibt ganz minimale Speisereste und etwas Schleim beim Spülen. (Ob freie Salzsäure oder Milchsäure vorhanden war, darüber bestehen leider keine Angaben.)

Blutuntersuchung: Leukocyten 14400,
Erythrocyten 3060000 = 61,2 Proz.,
Hämoglobin 7,26 gr = 48,4 Proz.

31. III. Im Stuhle Blut. Stuhl geformt, reichlich, fast schwarz. Untersuchung per Rektum o. B.

7. IV. Leib etwas weicher. Der Leberrand jetzt links deutlich zu verfolgen. Derselbe zieht von der Nabelhöhe hinüber zum Rippenbogen; diesen schneidet er 3 Querfinger nach außen von der linken Mammillarlinie. Dieser Rand ist sehr scharf und hart. Vor einigen Tagen war hier in der Tiefe unter dem Leberrand ungefähr in der Mammillarlinie ein Tumor tastbar, der sich bei der Atmung verschob, und der heute nicht mehr zu fühlen ist.

Seit dem 31. III. kein Blut mehr im Stuhl.

26. IV. Pat. hat spontan und auf Druck starke Schmerzen rechts in der Leber, speziell in der Gallenblasengegend.

2. V. Leib immer noch aufgetrieben. Keine Fluktuation im Abdomen. Links in der Iliacalgegend ein Tumor fühlbar, verschieblich, anscheinend uneben.

Pat. hat weniger Schmerzen. Appetit besser.

16. V. Pat. klagt immer zeitweise über Schmerzen, besonders links in der Lebergegend. Seit gestern Diarrhöen.

30. V. Besserung der Diarrhöen.

9. VII. Starke Schmerzen in der Lebergegend. Leberrand reicht bis in Nabelhöhe. Oberfläche höckerig. Appetit und Schlaf ordentlich.

25. VII. In der letzten Zeit sehr starke Schmerzen, Leberrand

reicht bis zur Spina iliaca ant. sup., sehr hart, verdickt. Druck in der Lebergegend sehr schmerzhaft.

Pat. abgemagert, blaß.

14. VIII. An beiden Beinen Ödem.

13. X. Allgemeinstatus unverändert. Tumor in abdomine eher etwas größer geworden.

6. XI. Pat. hat stark abgenommen in den letzten Tagen, klagt über Schmerzen im Leib. Pat. sieht blaß und hinfällig aus. Im Urin roter Niederschlag. Harnsaures Natron. Opal.

15. XI. Ödem an den Beinen und am Skrotum. Trainage mit Troikarts. Im Harn viel harnsaures Ammoniak und granulierte Zylinder; opal.

19. XI. Leib immer noch stark gespannt, mehr gefüllt als sonst. Am Sacrum beginnender Decubitus.

23. XI. Pat. nicht mehr ganz klar, spricht zeitweise irre, stand in er Nacht auf.

Er wird plötzlich von großer Schwäche befallen. Atemnot. Abnahme der geistigen Kraft. Nach $2^1/_2$ Stunden tritt Exitus ein.

Die Temperatur war in der ganzen Zeit meist in normaler Höhe. Manchmal Anstieg abends auf 38^0. Fünfmal Anstieg auf 39^0. Die Kurve zeigt im allgemeinen kleine Schwankungen; die tägliche Differenz zwischen Morgen- und Abendtemperatur beträgt meist 1—$1{,}5^0$. Die letzte Woche vor dem Exitus wird die Kurve auffallend flach; Tagesdifferenzen von nur $0{,}3^0$, ja nur $0{,}1^0$ kommen vor.

Als sehr labil kann der Puls bezeichnet werden. Er schwankt zwischen 60—120 Schlägen in der Minute. Bei Temperaturanstieg steigt der Puls entsprechend; doch auch unabhängig von Temperaturschwankungen zeigt die Pulskurve an verschiedenen Stellen größere Ausschläge. Schon $1^1/_2$ Monate vor dem Exitus steigt die Pulskurve am Abend einige Male unverhältnismäßig hoch über die Temperaturkurve an. 2 Wochen vor dem Ableben kommen Abendzahlen bis 130 vor, die am folgenden Morgen nur eine Verringerung auf 120 pro Minute erfahren. Wo, wie oben beschrieben, die Temperaturkurve vor dem Tode einen sehr flachen Verlauf zeigt, wird auch die Pulskurve sehr flach; Differenzen von nur 2—3 Schlägen zwischen Abend- und Morgenzahlen kommen hier vor.

Die Respiration hält sich während der ganzen Dauer der Krankheit zwischen 20—30 Atemzügen in der Minute, mit nur wenigen Ausschlägen über und unter diesen Zahlen.

Das Körpergewicht, das 1901 angeblich 99,5 kg betrug, hatte beim Eintritt eine Höhe von 70,5 kg. Dann langsames Sinken auf 67,5 kg; rascheres Sinken während einer Periode von Diarrhöen auf 64,5 kg. Wieder kleiner Anstieg auf 67,5 kg. Dann langes Bestehen auf ca. 65 kg. Darauf rasches Ansteigen (Ascites, Ödeme) auf 69,1 kg. (Letzte Wägung am 5. XI.)

Der Stuhl erfolgte in der Regel täglich ein- bis zweimal. Ende Mai ca. 14 Tage dauernde Periode von Diarrhöen. Später erfolgte Stuhl oft nur nach Klysmen. Befund von Blut im Stuhl siehe oben.

Die Menge des täglichen Urins wechselt von 800—2400 cm^3. Die letzte Woche sank die tägliche Quantität auf 500 cm^3. Das spezifische Gewicht schwankt zwischen 1010 und 1020 im Durchschnitt. Gegen den

Exitus zu werden mit den geringeren Harnmengen die Zahlen des spez. Gewichtes höher, bis 1025. Auftreten von Zucker wurde nie beobachtet: Diazoreaktion war stets negativ. Bei der Eiweißreaktion wurde oft Opaleszenz beobachtet, oft war sie auch ganz klar. Einmal im Juli trat an einem Tage $^1/_3$ Promille Eiweiß auf.

Am 24. XI. 1906 fand in der hiesigen pathologischen Anstalt die Sektion statt. Die klinische Diagnose lautete:

Carcinoma ventriculi.
Leber- und Netzmetastasen.

Aus dem Sektionsprotokoll.

Sekt.-Nr. 589, 1906. Pathol.-anat. Anstalt Basel.

Mittelgroße, ziemlich abgemagerte Leiche; 68,5 kg schwer; 167 cm lang. Abdomen in den oberen Partien ausgeweitet. Das ganze obere Abdomen läßt kugelige Knollen durchfühlen. Untere Thoraxapertur stark ausgeweitet. Ödem an beiden unteren Extremitäten.

Zwerchfellstand rechts III. I.-C.-R.; links IV. I.-C.-R. Lungen ziemlich weit nach oben verdrängt. Beiderseits in der Brusthöhle etwas seröse klare Flüssigkeit. Herzbeutel um weniges nach links verdrängt durch die ziemlich weit nach oben reichende rechte Zwerchfellkuppe. — Herz, Foramen ovale offen, zeigt sonst nichts Bemerkenswertes. — Lungen, wenig voluminös, etwas Emphysem und Ödem; sonst o. B. Keine Tuberkulose. — In der mittleren Partie des Ösophagus ein linsengroßer varicöser Knoten. — Brustaorta zeigt beetartige Erhebungen von gelblichweißer Farbe. Sonst Brust- und Halsorgane o. B.

Bei Eröffnung des Abdomens wird die ganze obere Bauchpartie von der Leber ausgefüllt. Im Bauchraum wenig gelbliche klare Flüssigkeit. In der Mammillarlinie reicht der untere Leberrand zwei Hände breit unter den Rippenbogen. Die Leber füllt nicht nur das rechte, sondern auch das linke Hypogastrium aus. Nach unten von der Leber nur der Dickdarm sichtbar, nirgends Dünndarm. Das Colon descendens verläuft über eine kindskopfgroße cystische Partie. Der ganze Bauchinhalt wird auf einmal herausgenommen. Die gewaltig große Leber zeigt cystische Höcker, an welchen Fluktuation nachweisbar ist. Diese kugeligen Prominenzen enthalten eine gelblich-braunrötliche trübe Flüssigkeit. Die Wandung der Höhlen ist glatt, graurötlich marmoriert.

Gallenblase ziemlich groß, Wandung nicht verdickt; enthält dünnflüssige gelbe Galle. Keine Steine. Schleimhaut o. B.

Der Magen zeigt dicht an der Kardia beginnend einen von der kleinen Kurvatur sich sattelförmig ausbreitenden Tumor. Er zeigt eine exulcerierte Fläche von Handtellergröße. Der Geschwürsgrund ist schmutzig graugrünlich, zeigt unregelmäßige Vertiefungen. Der wallartige Rand ist knorpelhart, besonders kardiawärts. Im Magen befindet sich ziemlich viel blutige Flüssigkeit. Der ganze Magen ist stark erweitert. Die Kardia ist für einen Finger passierbar. Größte Ausdehnung des Geschwürs beträgt 12:10 cm, der unterste Rand liegt 12 cm oberhalb vom Pylorus. Magenschleimhaut blaß, graugelblich, o. B.

Die Darmschlingen liegen in einer retroperitonealen Hernie (Recessus duodeno-jejunalis.) Im Darm befindet sich ziemlich viel flüssiges Blut. — Nieren zeigen nichts Bemerkenswertes. — Milz ist ziemlich groß. 16:9,5:2 cm; plattet sich auf der Unterlage ab. Konsistenz vermindert. Auf der Schnittfläche Pulpa braunrot, Trabekel nicht verdickt. Gewicht 287 gr.

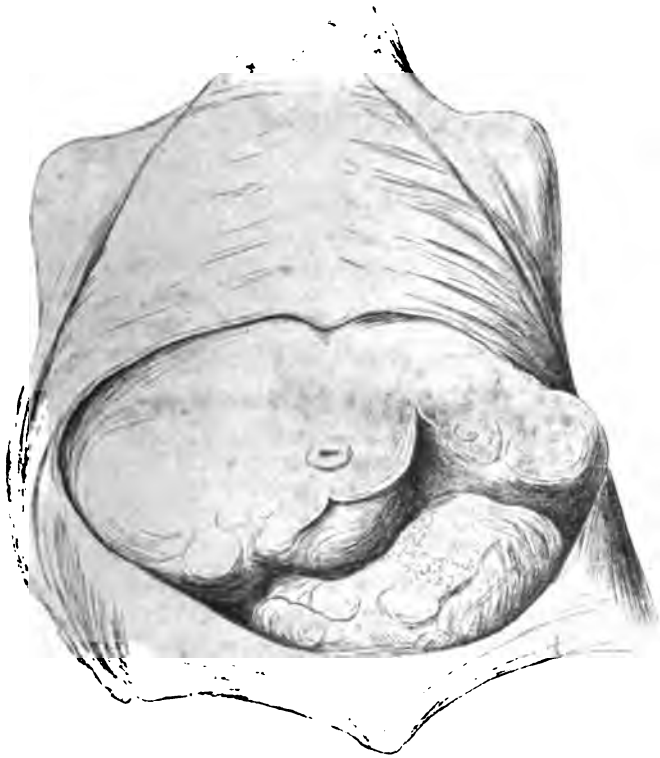

Fig. 1.

Bauchsitus nach Eröffnung des Abdomens. (Zeichnung von Prof. E. Kaufmann).

Netz nicht verbacken, frei. — Geschlechtsorgane o. B. — Wirbelsäule und Sternum o. B. — Gehirn o. B., sehr blaß.

Die makroskopisch-pathologische Diagnose lautete:

Carcinoma ventriculi exulceratum; sanguis in ventriculo et in intestino tenue; anaemia permagna.

Metastases: permagn. hepatis, cystiforme degeneratae.

Tumor lienis.

Ascites. Hydrothorax. Oedema scroti et crurium.

Emphysema et Oedema pulmonum.

Arteriosclerosis. Foram. ovale apertum. Varix in oesophago.

Durch den Magen- und besonders auch durch den Leberbefund war man geneigt, ein Carcinom anzunehmen. Hätte man sich mit dem makroskopischen Befunde begnügt, und dieser sprach vollkommen für Carcinom, so wäre wieder ein primäres Magensarkom verkannt worden. Wie ich schon oben erwähnte, geht man wohl nicht ganz fehl, wenn man annimmt, daß das Magensarkom nicht die Seltenheit besitzt, die ihm allgemein zugesprochen wird. Andererseits möge dieser Fall dazu anregen, sich nie bei der Diagnose Carcinom des Magens mit dem makroskopischen Befund allein zu begnügen, sondern in jedem Falle eine histologische Untersuchung folgen zu lassen. Vor allem sollten Statistiken vermieden werden über Sarkom und Carcinom, sofern nicht die Diagnose jedes einzelnen Falles durch die mikroskopische Untersuchung erhärtet ist. Ob sich das Verhältnis zwischen Sarkom und Carcinom des Magens dann wirklich etwas zugunsten des ersteren ändern wird, muß die Zukunft lehren.[1]) Ich begnüge mich hier mit diesen Hinweisen, meine Hauptaufgabe besteht in der Schilderung des Leberbefundes.

Makroskop. Beschreibung des in Formol konservierten Präparates.

Die ganze Leber besitzt eine Breite von 34,5 cm; eine Länge von 37,5 cm und eine Dicke von 14 cm. Der größte Querumfang beträgt 85 cm. Größter Längsumfang des rechten Lappens ist 89 cm, entsprechender des linken 72 cm. Der Umfang zwischen den beiden Lappen mißt 60 cm.

Das Gewicht beträgt 10900 gr. Gegenbauer gibt als mittleres Lebergewicht an 1871 gr (Krause) und 0,8—2,1 kg (Frerichs). Die Leber beträgt bei Männern durchschnittlich 28 Promille des Körpergewichts. Auf diesen Fall, der ein Gewicht von 685 kg besitzt, angewandt, wäre also ein Lebergewicht von 1918 g zu erwarten. Das wirkliche Gewicht von 10900 g übertrifft das Durchschnittsgewicht somit um mehr als das fünffache.

Diese enorme Vergrößerung betrifft hauptsächlich den rechten Lappen, dieser macht schätzungsweise etwa $^3/_4$ der gesamten Masse aus.

Auf der Vorderfläche sieht man vier große Cysten, je eine am oberen und unteren Ende des rechten und linken Leberlappens. Daneben sind noch mehrere kleine derbe Knoten zu sehen, von denen einige kugelig prominent erscheinen, andere deutliche Einziehungen und Krebsnabelbildungen zeigen.

---

1) Neuere Erfahrungen haben mir die Unmöglichkeit einer sicheren makroskopischen Unterscheidung von Sarkom und Carcinom des Magens wiederum klar demonstriert. E. Kaufmann-Göttingen.

Die Hinterfläche der Leber zeigt die Fortsetzung der oben erwähnten vier Cysten. Daneben noch kleinere Cysten und wiederum schöne Krebsnabelbildungen. Der Lobus Spigelii ist relativ klein und zeigt nur am unteren Ende Metastasenbildung. Der Lobus quadratus dagegen ist ganz vom Tumor durchsetzt und scheint durch ungleiches Wachstum der Geschwulstmassen gegenüber normalen Leberbildern stark nach oben verschoben.

Die Gallenblase ist abgetrennt. Sie saß versteckt in einer tiefen Einsenkung zwischen rechtem und linkem Lappen. Weiteres darüber siehe oben beim Sektionsprotokoll.

Fig. 2.

Frontalschnitt durch die Leber. Hintere Hälfte von vorn gesehen.

Die Farbe des Lebergewebes ist bräunlich-gelb, die Metastasen heben sich durch hellere Farbe deutlich dagegen ab. Einzelne dunklere Stellen in den Cystenwandungen lassen auf vorangegangene Blutungen schließen. Die kugeligen Tumoren zeigen deutliche Fluktuation.

Beim Durchschneiden der Leber in frontaler Richtung bietet sich ein äußerst interessantes Bild.

Die Abbildung 2 zeigt die Vorderansicht des hinteren Stückes. Oben und unten im rechten Lappen erweisen sich die schon von außen

bemerkten Cysten als mächtige Hohlräume von ziemlich kugeliger Gestalt. Daneben finden sich noch kleinere Cysten. Der linke Lappen wird von vier größeren Cysten eingenommen (die oberste liegt hinter der Schnittfläche), daneben sieht man noch mehrere kleinere.

Der Inhalt der Cysten ist eine trübe, etwas dickliche, dunkelbraunrötliche Flüssigkeit. Die Gesamtmenge des ausfließenden Inhaltes der Cysten beträgt im ganzen ca. 3500 cm^3.

Die chemische Untersuchung des Cysteninhaltes, die Herr Dr. Bloch, Assistent an der med. Abteilung des hiesigen Bürgerspitals, vorzunehmen die Freundlichkeit hatte, ergab: Spez. Gewicht 1015 bei Zimmertemperatur. — Eiweiß 1,5 Proz. — Reduzierende Substanzen fehlen. Nylander und Trommer negativ. — Kein Bilirubin, kein Urobilin.

Von Formelementen wurden gefunden weiße und rote Blutkörperchen, Fibrinflöckchen und Zelldetritus.

Zwei der Cysten, nämlich die große im unteren Teile des rechten Leberlappens und eine kleinere im oberen Teile des linken Lappens waren vollgepfropft mit lockeren Fibringerinnseln von gelblichbraun-rötlicher Farbe. Diese Massen waren sehr zerreißlich und waren an der Cystenwand so gut wie gar nicht fixiert. Sie waren ganz durchtränkt mit ähnlicher Flüssigkeit, wie sie die anderen Cysten füllte.

Die Dicke der Cystenwandungen war an den einzelnen Cysten ringsherum von ziemlich gleichbleibender Größe, allerdings mit kleinen Unterschieden. Die Cysten untereinander verglichen, waren die Differenzen ziemlich groß. So zeigt die große Cyste im oberen rechten Leberlappen Wandstärken von 3—5 mm. Die große Cyste darunter solche von 7 bis 12 mm. Die größte Wanddicke weist eine kleine Cyste dicht unterhalb der letztgenannten auf, mit einer Stärke von 25 mm.

Die Innenseite der Cystenwandungen ist im allgemeinen auffallend glatt. Beinahe alle Cysten sind wie von einer spiegelnden Membran ausgekleidet, die am meisten Ähnlichkeit mit der pyogenen Membran einer Abszeßwand hat. Die Farbe ist in einzelnen Cysten glänzend grau, in anderen mehr bräunlich. Die große Cyste oben im rechten Lappen zeigt hellere, narbige, etwas strickleiterartige Stränge auf bräunlichem Grunde, sehr ähnlich der Wand einer alten Lungenkaverne.

Die Cystenwand ist im allgemeinen sehr kompakt, nur einzelne Stellen zeigen grobe bis feinere Durchlöcherung, ähnlich morschem Holz. Eine Cyste in der Mitte dagegen ist ganz durchsetzt mit größeren und kleineren bienenwabenartigen Hohlräumen, die teilweise mit Flüssigkeit wie die Cyste selbst, anderenteils mit Blutgerinnseln gefüllt sind.

Deutliche Struktur in den Cystenwandungen ist nirgends zu erkennen, nur hier und da sieht man Andeutung von radiärer Streifung. Nach außen sind die Wandungen meist ganz scharf abgesetzt, an einzelnen Stellen ist der Übergang aber mehr ein allmählicher.

Die Farbe der Cystenwandungen ist nicht überall gleich. Einige zeigen die hellweiße Farbe eines Scirrhus, andere sind mehr gelb, wieder andere hellbraunrötlich gefärbt. Das Ganze bildet ein äußerst farbenreiches Bild.

Wo die Wandungen verschiedener Cysten zusammenstoßen, sieht man keine gröbere Verschmelzung der beiden Wandungen, sondern Binde-

gewebsstreifen teilweise mit eingeschlossenen spärlichen Leberpartien bilden eine deutliche Grenze.

Das Lebergewebe zwischen den Metastasen ist gelblichbraun auf Schnitt, zeigt deutliche Leberzeichnung und bietet keine Besonderheiten.

Die oben beschriebenen Krebsnabelbildungen finden sich sämtlich nur an festen Knoten; Erweichung und Cystenbildung findet sich keine darunter. Dies erklärt sich aus ihrer Entstehung, da sie Einziehungen nach narbiger Schrumpfung der zentralen Teile der Knoten darstellen.

Mikroskopische Beschreibung.

Es wurden behufs der histologischen Untersuchung Schnitte gemacht vom Primärtumor, sowie von den verschiedensten Stellen der Lebermetastasen. Das Verfahren war: Formol, steigend starker Alkohol, Alkohol-Äther, Celloidin. Gefärbt wurden die Schnitte mit Hämatoxylin-Eosin und nach van Gieson. Ferner wurden Gefrierschnitte hergestellt zu Sudan III Färbung.

Topographischer Sitz des Tumors im Magen ist die glatte Muskulatur; Submucosa und Mucosa ziehen sich auf weite Strecken unverändert darüber hin.

Das Protoplasma der Zellen ist reichlich, fein granuliert, stellenweise aber auch leicht streifig. Die Kerne sind entsprechend groß, längsoval oder spindelig, färben sich stark und zeigen feinere oder gröbere Granulierung. Die Anschwellung der Spindeln kommt zwischen die sich verjüngenden Enden der Nachbarzellen zu liegen. Die Zellen liegen wirr durcheinander, so daß durch quere Durchschneidung vielfach Rundzellen vorgetäuscht werden. Diese Querschnitte sind im allgemeinen regelmäßig rund, nicht eckig wie quergeschnittene Muskelzellen. Dies ist von Wichtigkeit wegen der Differentialdiagnose mit Myom und Myosarkom. Zwischen den Zellen findet sich spärliches Bindegewebsstroma, dieses ist reichlicher vorhanden zwischen den Zellbündeln. An den Stellen des fortschreitenden Wachstums stehen die Zellen in nächster Umgebung der Blutgefäße, sie können hier eine förmliche Zellscheide bilden um neugebildete Blutgefäße und sie schließen sich den Gefäßverzweigungen innig an. Die einzelnen Zellelemente sind nicht gleichförmig ausgebildet, sondern es finden sich größere und kleinere Spindeln. Auch die Ausbildung der Kerne ist wechselnd, so finden sich auch Zellen mit zwei Kernen, die meist unterschiedliche Größe haben. Der Zusammenschluß der Zellen zu Zügen ist deutlich, jedoch an manchen Stellen nicht sehr ausgesprochen.

Das ist das allgemeine Bild des Tumors, wie man es sowohl an den Präparaten des Magens als denjenigen der Leber findet. Eine gewisse Monotonie der Bilder ist nicht zu verkennen, im einzelnen bieten sich aber doch kleinere Verschiedenheiten, die weiter unten berücksichtigt werden sollen. Zuerst ein Wort über die Deutung der mikroskopischen Bilder. Das fibröse Element spielt, wie besonders an van Gieson-Präparaten auffällt, eine große Rolle, so daß die Abgrenzung von Fibrosarkom nicht ganz leicht ist. Ferner wirkte erschwerend, daß manche Stellen an den Magenpräparaten große Ähnlichkeit mit Bildern bieten, die wir an Uterusmyomen zu sehen gewohnt sind. Es finden sich hier eigentliche

Faszikel und ausgesprochene Bündelbildung. Um gegen Myom, bezw. Myosarkom eine sichere Abgrenzung zu haben, wurden Kontrollpräparate hergestellt von einem zweifaustgroßen cystischen Fibromyom des Uterus, das sich in der hiesigen Sammlung befindet. Schnitte davon und Schnitte meines Falles wurden genau gleich behandelt und miteinander gefärbt. Besonders an van Gieson-Präparaten wurde nun eine Unterscheidung leicht. Beim Uterusmyom ist die Anordnung der Zellen in Faszikeln und wellenförmigen Zügen ungemein viel deutlicher ausgesprochen. Vielfache Durchflechtung der Züge findet statt. Die Begrenzung der Muskelfaszikel durch Bindegewebe ist viel markanter, sogar die einzelnen Zellen zeigen vielfach einen deutlichen bindegewebigen Saum. Im anderen Falle bilden die Zellen, abgesehen von einigen wenigen Stellen, mehr lockere Bündel, eigentliche Faszikel sind nicht vorhanden. Die Gleichmäßigkeit der Bilder, die trotz der verschiedensten Schnittrichtung im Uterospräparat immer wieder zur Geltung kommt, ist hier fast ganz verloren gegangen. Das Bindegewebe steht außerdem in meinem Falle mehr selbständig da, es umsäumt nicht die Bündel und einzelnen Zellen. Von metastasierendem Myom bezw. Myosarkom ist somit in meinem Falle abgesehen. In einer kürzlich erschienenen Arbeit bespricht Kathe die myogenen und die myoblastischen Sarkome. Unter den ersteren versteht er Sarkome, die genetisch auf die glatte Muskulatur zurückzuführen sind; die anderen sind Sarkome, die auf anderer Basis entstanden sind, welche aber die Fähigkeit in sich tragen, Muskelgewebe oder Muskelzellen ähnliches Gewebe zu bilden. In diesem Sinne darf in meinem Falle die Diagnose gestellt werden auf ein myogenes großzelliges Spindelzellensarkom mit ziemlich reichlich vorhandenem fibrösem Element. Daß Spindelzellensarkome genetisch auf die glatte Muskulatur zurückgeführt werden können, haben vor Kathe schon viele andere, darunter Borst und v. Hansemann, betont, auch ist dies schon lange in die Lehrbücher übergegangen. Dazu stimmt dann auch gut das Bild der Magenpräparate, wo eine gewisse Andeutung an Muskelzellen noch erhalten ist; beim weiteren Wachstum und besonders in den Metastasen gingen diese Anklänge dann aber ganz verloren.

Nun zu den Einzelheiten. In Magenpräparaten sieht man an einigen Stellen ganz eigenartige Epithelien, die Epithelien von Speicheldrüsen ähnlich sind. An einer Stelle, die ganz vom Tumor eingeschnürt sind, lösen sich diese Epithelien ab und fallen ins Lumen hinein. Es handelt sich hierbei um Magendrüsen. Stellenweise haben Druck und mangelhafte Ernährung nekrotisierend auf Zellhaufen des Tumors selbst eingewirkt, sie gleichsam erwürgt. Die jungen, mehr rundlichen Zellen, die an anderen Stellen, wo diese Faktoren nicht mitspielten, vorherrschend sind, haben hier das Feld geräumt; übrig geblieben sind nur die ältesten Formen, die ganz langen Spindelzellen. Die Kerne der letzteren sind vielfach pyknotisch.

An den Leberpräparaten interessiert vor allem das Verhalten des Lebergewebes und die Art des Weiterwachstums des Tumors. Schön ist in noch erhaltenen Leberzellen Gallenpigment zu sehen in den Partien, wo durch die Geschwulstmassen ein Druck und damit Gallenstauung bewirkt wurde. Nach außen ist das Lebergewebe an manchen Stellen stark durchblutet. Gegen den Tumor zu gehen dann zuerst die vulnerabeln

Leberzellen zugrunde, während die viel resistenteren Gallengänge noch lange erhalten bleiben. So sieht man Stellen, wo in den atrophisch gepreßten Randpartien im Bindegewebe eingeschlossene Gallengänge sitzen, deren Epithelien starke Wucherungsvorgänge zeigen. Oft ist das ursprünglich portale Bindegewebe mit Resten von Lebergewebe, die ganz nekrotisch sind, durchsetzt. Die Leberzellen verschwinden dann ganz, bis auf kleine Massen Gallenpigment in Form grünlicher Schollen.

An vielen Stellen der Präparate sieht man Gebilde, die anfangs in etwas an Riesenzellen erinnern. Doch sehen sie ganz epithelial aus. Die Kerne sind mehr randständig, haben durch verschiedene Schnitthöhe ganz ungleiche Form und Größe, sie bilden nicht, wie in einer typischen Riesenzelle, in der Mitte einen Haufen von ziemlich gleich großen Kernen. Sie haben größte Ähnlichkeit mit Gallengängen, und als solche sind sie auch anzusprechen, denn beim Durchsehen der Präparate gelangt man an Stellen, wo der Übergang von in Lebergewebe eingeschlossenen Gallengängen zu diesen riesenzellenartigen Gebilden in jeder Phase dieser Umwandlung deutlich zu erkennen ist. Es sind somit Stücke von Gallengangssprossen, die sehr kernreich und scheinbar isoliert sind. Schön zu sehen ist auch, wie diese Gallengangsepithelien vielfach in starke Wucherung geraten sind, um funktionellen Ersatz für untergegangene Elemente zu schaffen.

Was das Weiterwachstum des Geschwulstgewebes betrifft, so gelangt man durch die mikroskopische Untersuchung zu dem Ergebnis, daß dieses ausschließlich oder doch vorwiegend ein infiltratives genannt werden muß; makroskopisch machte es mehr den Eindruck von expansivem Wachstum. Auf das infiltrative Moment des Wachstums weisen Leberzellen hin, die rings von Tumor umgeben sind, teilweise in Gesellschaft von Gallengängen. Gegen das Innere des Tumors zu werden diese Leberzellen immer mehr atrophisch und die Gallengänge werden schließlich zu den oben erwähnten Gebilden. Die Absprengung des umgebenden Lebergewebes geschieht in Schichten, ähnlich einem Stück aufgefaserten Holzes. Leberreste trifft man noch bis schätzungsweise 100 μ und mehr in der Tiefe, vom noch nicht ergriffenen Rande an gerechnet; Gallengänge noch bedeutend tiefer. Die tiefsten Leberbälkchen sind winzig klein, die weichen Zellen geben dem andrängenden Geschwulstgewebe nach, so daß vielfach eckige, absonderlich gestaltete Figuren entstehen. Gallengangspartien, die in der Peripherie noch mit reichlichem Bindegewebe umgeben sind, werden von beiden Seiten eingeengt und ziehen als lange Stränge immer schmäler werdend in die Tiefe, um dann allmählich im Tumor unterzugehen; vorher noch einzelne Inseln bildend, die oft noch mit portalem Bindegewebe umgeben sind. An Stellen, wo mehr expansives Wachstum vorherrscht, werden die Leberzellen in der Peripherie in eine konzentrische, ziemlich regelmäßige Lagerung gedrängt, durch den Druck des wachsenden Tumors.

In der Tiefe erscheint der Tumor ganz kompakt; außen dringt er jedoch in einzelnen Zapfen vor. An manchen Stellen, wo Tumor an Bindegewebe stößt, ist keine scharfe Grenze zu erkennen, sondern es findet sich ein ganz diffuses Ineinanderübergehen. An einzelnen Stellen findet sich mehr alveoläres Wachstum, ähnlich zellreichem jugendlichen Bindegewebe, das spindelzellige Züge vermissen läßt. Beide Arten kommen nahe bei-

einander vor, und man kann die beiden scharf getrennten Arten von Wachstum in einem Gesichtsfelde sehen. Doch ist dies selten.

Spalten, die mancherorts zu sehen sind, sind wohl vielfach als Kunstprodukte anzusprechen, entstanden durch ungleiche Schrumpfungsvorgänge der jungen saftreichen Zellen beim Härtungsprozeß, teilweise auch als Lymphspalten. Diese Bilder erinnern in etwas an gallertiges Gewebe. Nur Schrumpfungsprozesse anzunehmen, geht nicht an, da stellenweise deutliche Anpassung der Kerne an solche Vakuolen zu beobachten ist, ähnlich wie z. B. in Fettlebern. Auch schleimige Geschwulstdegeneration mag etwas

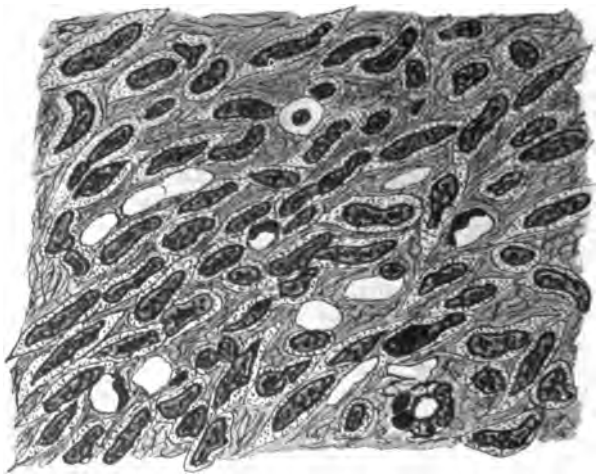

Fig. 3.

Partie einer Lebermetastase bei starker Vergrößerung.

mitgespielt haben, sowie starke ödematöse Durchtränkung. Besonders an solchen Stellen wimmelt es geradezu von Kapillaren. Die Geschwulstzellen kommen in flüssige Substanz zu liegen, diese sieht aus wie ödematöses Bindegewebe; die darin liegenden Sarkomzellen werden dann gewissermaßen ausgelaugt. Teilweise enthalten diese Vakuolen auch Fett, wie an Sudan III-Präparaten zu erkennen ist. Zellgrenzen sind an solchen Stellen fast keine zu sehen, es macht mehr den Eindruck von diffusem Protoplasma.

Zusammengefaßt handelt es sich also um ein ziemlich bindegewebsreiches, myogenes, etwas polymorphes großzelliges Spindelzellensarkom, das in infiltrativer Weise um sich griff, die dadurch ins Innere verlagerten Leberzell- und Gallengangselemente allmählich zum Verschwinden brachte und mancherlei Zeichen regressiver Veränderungen darbietet. Über das Nähere der Cystenentwicklung verweise ich auf ein späteres Kapitel.

Primäre Magensarkome in der Literatur.

Die Weiterverbreitung von Magensarkomen erfolgt meist (Schlesinger) auf dem Wege der Lymphbahnen. Nach Kaufmann spielt der Blutweg zur Metastasenbildung eine große Rolle. Die Lebermetastasen in meinem Fall sind jedenfalls auf den Übertrag durch den Blutweg zurückzuführen. Mitunter treten keine Metastasen auf (Fleiner).

Sekundäre Sarkome des Magens gelten allgemein für viel weniger selten als primäre.

Im folgenden bringe ich eine kurze Übersicht über die bis jetzt veröffentlichten primären Magensarkome mit Hinweis auf Metastasenbildung dabei überhaupt und speziell über Lebermetastasen. In dem nächsten Kapitel werde ich dann diejenigen Fälle weiter ausführen, die in bezug auf den Leberbefund ähnliche Verhältnisse wie mein Fall aufweisen, unter Hinzufügung von andern damit zu vergleichenden Fällen.

Ich führe also an:

Coupland. 24jähr. Weib. Lymphosarkom. Metastasen in Lymphdrüsen, Ovarien und Nieren. Leber frei.

Cruveilhier. 41jähr. Mann. Lymphosarkom. Drüsenmetastasen und Milzvergrößerung. Leber frei.

Dock. 55jähr. Mann. Lymphosarkom. Keine Metastasen. Wurde operiert.

v. Haberer. 35jähr. Weib. Lymphosarkom. Metastasen in Mesenteriallymphdrüsen und im Dünndarm. Leber frei. Operiert.

Hadden. 53jähr. Weib. Lymphosarkom. Keine Metastasen. Leber frei.

Hammerschlag. 39jähr. Weib. Lymphosarkom.

Fleiner. 36jähr. Weib. Lymphosarkom. Keine Metastasen. Leber frei.

Guys Hospital. 36jähr. Mann. Lymphosarkom. Metastasen in Duodenum und Ileum. Leber frei.

Kehr. 44jähr. Mann. Lymphosarkom. Keine Metastasen. Leber frei. Operiert.

Kundrat. I. Weib, Greisin. Lymphosarkom.
II. 29jähr. Mann. Lymphosarkom.
III. 34jähr. Mann. Lymphosarkom.
IV. Mann, Greis. Lymphosarkom. Übergreifend auf Peritoneum und Netz. I.—III. nicht zu ersehen, ob Metastasen.

Maaß. 18jähr. Mann. Lymphosarkom. Operiert. Dann Tod. Peritoneum parietale infiltriert. Linker Leberlappen per continuitatem ergriffen, rechter Lappen frei.

Mintz. 30jähr. Mann. Lymphosarkom. Metastasen in den Lymphdrüsen der kleinen Kurvatur, im Ligamentum hepato-duodenale, im linken Hoden und Funiculus spermaticus. Leber frei.

Morton. 39jähr. Mann. Lymphosarkom. Keine Metastasen. Leber frei.

Pitt. 48jähr. Mann. Lymphosarkom. Drüsenmetastasen. Milzvergrößerung. Leber frei.

Salaman. I. Lymphosarkom. 42jähr. Mann. Metastasen vorhanden. Leber frei.

II. 51jähr. Mann. Lymphosarkom. Metastasen in den Lymphdrüsen des Omentum. Leber frei.

Schlesinger. 48jähr. Weib. Lymphosarkom. Lebermetastasen vorhanden.

Schopf. Weib. Lymphosarkom. Metastasen in den Mesenteriallymphdrüsen. Leber frei. Operiert.

Török und Hacker (beschreiben den gleichen Fall). 21jähr. Weib. Lymphosarkom. Operiert. Ein halbes Jahr später Tod an Rezidiv.

St. Bartholomews-Museum. (Salaman.) Alter und Geschlecht nicht zu ersehen. Rundzellensarkom. Keine Metastasen. Leber frei.

Brooks. 67jähr. Mann. Multiples Rundzellensarkom, nach alter Schußverletzung.

Cayley. 57jähr. Mann. Rundzellensarkom. Metastasen in einigen Lymphdrüsen der kleinen Kurvatur. Leber frei.

Drost. 65jähr. Weib. Rundzellensarkom. Metastasen nur in einigen Lymphdrüsen. Leber frei.

Fleiner. 48jähr. Weib. Rundzellensarkom. Keine Metastasen. Leber frei. Gastroenteroanastomie.

Krüger. 18jähr. Mann. Rundzellensarkom. Übergreifend auf die Leber. Keine Metastasen.

Wickham Legg. 17jähr. Weib. Rundzellensarkom. Drüsenmetastasen. Verwachsung des Tumors mit dem unteren Leberrand und Einwachsen in das Lebergewebe.

Lowe. 62jähr. Mann. Rundzellensarkom. Metastasen in Pankreas und Nieren. (Fraglich, ob wirklich der Primärtumor am Magen war.)

Pathologie, Basel 1903. Sekt. 287. Rundzellensarkom. 45jähr. Mann. Metastasen in Jejunum, Omentum majus und Leber.

Pathologie, Basel 1892. Sekt. 51. Sarcoma magnocellulare. 38jähr. Weib. Metastasen in Lymphdrüsen, Sternum, Rippen, Knochenmark und Leber.

Perry und Shaw. I. 38jähr. Weib. Rundzellensarkom. Keine Metastasen. Leber frei.

II. 67jähr. Mann. Rundzellensarkom. Metastasen im Peritoneum und in der rechten Nebenniere. Leber frei.

III. 18jähr. Weib. Rundzellensarkom. Duodenum, Lenden- und Magenlymphdrüsen ergriffen. Leber frei.

IV. 15jähr. Mann. Rundzellensarkom. Metastasen in den Mesenteriallymphdrüsen und den Nieren. Leber frei.

Pstrokonski. 34jähr. Mann. Rundzellensarkom. Keine Metastasen. Leber frei.

Rasch. 35jähr. Weib. Rundzellensarkom. Metastasen im Darm, Brust- und Bauchfell. Leber frei.

Salzer und Hinterstoißer (beschreiben den gleichen Fall). 42jähr. Weib. Rundzellensarkom. Operiert von Billroth. Leber frei.

Sibley (47jähr. Mann. Metastasen vorhanden. Leber frei) und

Wilks. 18jähr. Weib. (Beide hält Virchow für Rundzellensarkome, doch bestehen ernste Zweifel.) Metastasen in Ovarien. Leber frei.

Stähelin. Pathologie, Basel 1906. Sekt. 224. Rundzellensarkom. 51jähr. Weib. Tumor etwas ins Pankreas eingewachsen. Metastasen im Rippenknorpel. Leber frei. (Arbeit noch nicht erschienen).

Strauß. Alter und Geschlecht nicht angegeben. Rundzellensarkom des Magens kombiniert mit Hautsarkomatose. Fraglich, was primär. Leber frei.

Thursfield. 4jähr. Junge. Rundzellensarkom. Metastasen in den Nieren. Leber frei.

Virchow. Junges Mädchen. Rundzellensarkom. Metastasen im Peritoneum und beiden Ovarien. Leber frei.

Welsch. 52jähr. Mann. Rundzellensarkom. Operiert. Tod später an Rezidiv, anscheinend Netzmetastasen. Keine Sektion gemacht.

Handfort. 74jähr. Mann. Mischung aus Rund- und Spindelzellen. Übergreifend auf Netz und andere Baucheingeweide. Metastasen in den Nieren. Leber frei.

Wilson. Geschlecht und Alter nicht zu ersehen. Rund- und Spindelzellen. Übergreifend auf das Duodenum. Leber frei. Keine Metastasen. Operiert.

Finlaison. $3^1/_2$jähr. Kind. Spindelzellensarkom. Keine Metastasen. Leber frei.

Hardy. 45jähr. Weib. Spindelzellensarkom (fraglich, da nicht mikroskopisch untersucht). Sarcom fasciculé; äußerlich Scirrhus ähnlich.

Malvoz. 78jähr. Weib. Spindelzellensarkom. Keine Metastasen. Leber frei.

Robert. Mann. Sarcom. plexiforme. Von Metastasen nichts gesagt.

Zahn (bei Tilger). 50jähr. Weib. Spindelzellensarkom, eingewachsen in die Milz, deren eine Hälfte sarkomatös verändert ist. Metastasen in den angrenzenden Zwerchfellpartien. Leber frei.

Weißblum. 47jähr. Weib. Spindelzellensarkom. Metastasen vorhanden, auch in der Leber.

Allessandri. 53jähr. Weib. Fibro- oder Myosarkom. Keine Metastasen. Leber frei.

v. Eiselsberg. Fibromyom des Magens mit fibrosarkomatösem Zentrum. Keine Metastasen. Operiert.

Ewald. 29jähr. Mann. Fibrosarkom. Von Metastasen nichts erwähnt.

Habershon. 47jähr. Weib. Fibrosarkom. Keine Metastasen. Leber frei.

Pathologie, Basel 1898. Sekt. 236. 56jähr. Weib. Fibrosarkom. Keine Metastasen. Leber frei. Operiert. Tod an Sepsis und Peritonitis.

Tilger. 78jähr. Weib. Fibrosarkom kombiniert mit Spindelzellensarkom. Von Metastasen nichts erwähnt.

Cantwell. 52jähr. Weib. Fibromyxosarkom. 12 Pfund schwerer Tumor. Keine Metastasen. Leber frei.

Hermann. 60jähr. Weib. Fibromyxosarkom. Keine Metastasen. Leber frei. Operiert.

Dreyer. 43jähr. Mann. Fibrosarcoma carcinomatodes. Hautmetastasen rein sarkomatös. Drüsenmetastasen zeigen Fibrosarcoma carcinomatodes. Metastasen in den Wirbelkörpern. Leber frei.

Capello. 54jähr. Weib. Cystisches Myosarkom. Keine Metastasen. Leber frei. Operiert.

Cohn. 71jähr. Weib. Myosarkom. Von Metastasen nichts gesagt.

Hansemann. 43jähr. Mann. Myom. (Wohl richtiger als Myosarkom bezeichnet. Ob reine Myome Metastasen bilden können, wird von vielen Seiten noch als sehr fraglich aufgefaßt. Um keine Verwirrungen anzurichten, ist es wohl besser, solche Fälle, bis diese Fragen entschieden sind, als Myosarkom aufzufassen.) Lebermetastasen vorhanden.

Kosinski und Brodowski beschreiben denselben Fall (vielfach fälschlich in der Literatur als zwei Fälle aufgeführt). 65jähr. Pat. Myosarkom. Metastasen in der Leber.

Moser. I. 41jähr. Weib. Myosarkom. Operiert.

II. 17jähr. Weib. Myosarkom. Operiert.

III. 50jähr. Mann. Myosarkom. Leber mit bohnengroßen Myosarkommetastasen; daneben noch Carcinommetastasen darin von primärem Nebennierencarcinom.

Schlesinger. 42jähr. Weib. Myosarkom. Keine Lebermetastasen.

Virchow. I. Myosarkom. Keine Metastasen.

II. Myosarkom. Keine Metastasen. Bei beiden nichts Näheres zu ersehen.

Weiß. Myosarkom. Original mir nicht zugänglich.

Bruch. Angiosarkom. Metastasen in den Magenlymphdrüsen. Leber frei.

Kaufmann. 70jähr. Weib. Submucöses Fibromyom mit Übergang zu perivaskulärem Sarkom. In der Leber kindskopfgroße Metastasen von demselben Bau.

Westphalen. 28jähr. Mann. Myxosarkom. Knötchen im Netz. Verwachsungen mit der Leber.

Hansemann. 69jähr. Mann. Endotheliom. Riesige Lebermetastasen.

Jungmann. Endotheliom. Metastasen in einer Magenlymphdrüse. Weiteres nicht angegeben.

Tilger. 35jähr. Weib. Endotheliom. (Von Tilger als stenosierende Pylorushypertrophie bezeichnet, von Meinel als Endotheliom klargestellt.) Metastasen in den Drüsen der kleinen Kurvatur. Leber frei.

Browicz. Demonstrierte ein primäres Magensarkom. Nähere Einzelheiten fehlen.

Kuttner und Lindner. 21jähr. Weib. Prim. Magensarkom. Original mir nicht zugänglich.

Leube. Primäres Sarkom des Magens mit Sarcomatosis cutis.

Pathologie, Basel 1900. Sekt. 214. 76jähr. Mann. Polymorphes Sarkom. Keine Metastasen. Leber frei.

Steudel. 46jähr. Mann. Sarcoma pylori. (Was für eine Art, nicht gesagt.) Keine Metastasen. Leber frei. Operiert.

Weitere primäre Magensarkome scheinen beschrieben zu haben:

Hammerschlag, Redtenbacher, Schepelern, Chernjaeff, Andrews and Butlin, Hartley, Hayem and Lion, Vogel, Mathieu, doch waren mir diese Arbeiten nicht zugänglich.

Fälle der Literatur mit ähnlichem Leberbefund wie in meinem Fall, nebst weiteren damit zu vergleichenden Fällen.

Wie aus dem vorigen Kapitel zu ersehen ist, sind Lebermetastasen nicht die Regel bei primärem Magensarkom, sie bilden im Gegenteil eher eine Ausnahme. Von den oben angeführten 85 Fällen besitzen nur neun Lebermetastasen, also ca. $^1/_{10}$ der Fälle, während Metastasenbildung überhaupt in 39 der Fälle auftritt. (Soweit Angaben vorhanden sind.)

Betrachten wir zuerst einige der Lebermetastasen bei primärem Magensarkom.

Schlesinger beschreibt bei seinem Fall von Lymphosarkom die Leber wie folgt: Im rechten, unförmlich vergrößerten Lappen zwei etwa mannskopfgroße Knoten, welche auf der Schnittfläche milchweiß, stellenweise etwas faserig erscheinen, fast keinen Saft geben. Im Zentrum des einen Lebertumors zwei haselnußgroße, scharf umschriebene Nekrosen.

Brodowski-Kosinski. Myosarkom. Leber infolge des auf ihr lastenden Druckes der Primärgeschwulst ein wenig verkleinert; darin einige Knoten, der größte von Apfelgröße. Diese Knoten waren scharf abgegrenzt vom Lebergewebe, hatten zahlreiche dunkelrote Flecken auf der Schnittfläche und in etwas größeren Knoten mit rötlicher Flüssigkeit erfüllte Räume.

Weißblum. Spindelzellensarkom. Das Parenchym der Leber ist von mehreren zirkumskripten bis hühnereigroßen Knoten durchsetzt.

Kaufmann. Fibromyom mit Übergang zu perivaskulärem Sarkom. In der Leber kindskopfgroße Metastasen von demselben Bau.

Hansemann. Endotheliom. Leber 9100 g schwer. Im rechten Lappen lappiger, über mannskopfgroßer Geschwulstknoten, der im Zentrum sulzig erweicht ist. Darunter ein ähnlicher apfelsinengroßer. Dann noch viele kleinere Knoten.

Hansemann. Myom. Wohl richtiger als Myosarkom zu bezeichnen. (Vergleiche das vorige Kapitel.) Leber durchsetzt von genabelten Geschwülsten von Hanfkorn- bis Faustgröße. Auf dem Durchschnitt waren diese Tumoren sämtlich cystisch erweicht und enthielten eine klare, gelbliche, etwas fadenziehende Flüssigkeit, neben feinen Fäden aus geronnenem Material. (Kein Blut darin.) Eine ähnliche Beschaffenheit zeigten zwei Tumoren, die im Pankreas saßen und eine faustgroße Geschwulst beim Wurmfortsatz.

Ferner Sarkomfälle mit ähnlichem Leberbefund, wo der Primärtumor an anderer Stelle als am Magen saß.

Tilger. 40jähr. Weib. Alveoläres Angiosarkom; primär der Magenlymphknoten der kleinen Kurvatur. Leber besonders rechts stark vergrößert, rechter Lappen fast rundlich; Durchmesser 250 mm, Dicke 65 mm. Linker Lappen entsprechend 160 und 50 mm. Oberfläche mit großer Menge

hanfkorn- bis apfelgroßer Tumoren übersät, von denen nur die größeren über das Niveau der Oberfläche hervorragen. Sehr weich, fast fluktuierend. Nirgends Einziehungen oder Nabelbildungen.

Ehrich. Spindelzellensarkom des Mesocolon. Im rechten Leberlappen an der Vorderseite zwei leicht prominente, an der Rückseite nach dem scharfen Rande ein apfelgroßer, stark prominierender Geschwulstknoten: dieselben zeigten sämtlich zentral, ungefähr zur Hälfte ihres Volumens, eine cystische Beschaffenheit und enthielten einen dickflüssigen, rötlichen Inhalt. Die Wand dieser Cysten bot eine völlig glatte Beschaffenheit und wurde, wie die histologische Untersuchung ergab, durch unverändertes Sarkomgewebe gebildet.

Bramwell und Leith erwähnen ein enorm großes Primärsarkom der Leber, in welchem eine große Blutcyste entwickelt war, welche Anlaß zur Verwechslung mit Leberabszeß bot. Ähnlich führt Godlee ein Sarkom an, in dem sich eine Blutcyste gebildet hatte. Auch Garel beschreibt ein cystisches Sarkom.

Wegen großer Ähnlichkeit möchte ich auch einige Fälle von Carcinom anführen, beruht doch die Cystenbildung bei beiden auf denselben Vorgängen.

Ehrich. Plattenepithelcarcinom des Ösophagus. Leber durchsetzt von kirsch- bis walnußgroßen Geschwulstknoten, die sämtlich zentral einen ganz glattwandigen Hohlraum bis Kirschgröße aufweisen mit einer klaren gelblichen Flüssigkeit.

Ehrich. Magencarcinom. Leber enorm vergrößert, ist mit bis faustgroßen, weichen Tumorknoten durchsetzt, die sämtlich zentral zerfallen, einen wäßrigen Inhalt zeigen.

Kaufmann. 40jähr. Weib. Kleiner fungöser, äußerst gefäßreicher Zylinderzellkrebs der Pars pylorica. Leber war fast 5 kg schwer, enthielt viele gallertig-blutig erweichte Knoten. Der größte davon eiförmig, im rechten Lappen gelegen, hatte 19 cm Querdurchmesser, wölbte sich halbkugelig vor und fluktuierte. Wegen Verdacht auf Echinococcus war punktiert worden.

Kaufmann. Kleiner, weicher, schüsselförmiger Krebs unterhalb der Kardia. Kindskopfgroße Metastase in der Leber, die Verdacht auf Echinococcus erregte und eine Laparotomie veranlaßte.

Kaufmann. Verhornender Plattenepithelkrebs des Ösophagus, mit seltener schleimiger Umwandlung von Lebermetastasen. Die Leber war teils von soliden, weißen, bröckligen, verhornten Krebsknoten, teils von Cysten durchsetzt, die einen dicken, fadenziehenden, klaren, gelben oder gelbbräunlichen Inhalt und vielfach eine weiße krebsige Wand besaßen. Cysten hier meist nicht über kirschgroß.

Sodann demonstrierte Hansemann in der Gesellschaft deutscher Naturforscher und Ärzte 1895 ein Dünndarmmyom, welches Höhlenbildung erkennen ließ. Daran anschließend berichtete Schmorl von cystöser Degeneration eines mannskopfgroßen Darmmyoms und einiger als dessen Metastasen aufgefaßter Tumoren der Leber, die ebenfalls cystische Degeneration aufwiesen. Auch Caro beschrieb ein Cystomyom

des Darms. Kathe behandelt ein zwei Faust großes cystisches myoblastisches Dünndarmsarkom mit sehr dünner Wand.

Zum Schluß noch einige Fälle von cystischen Sarkomen im Gehirn, wo solche relativ häufig sind.

Ballance. Cystisches Angiosarkom. Subcorticale Cyste der linken Hemisphäre mit klarem Inhalt.

v. Bramann. Myxosarkom des Gehirns mit enteneigroßer Erweichungscyste.

v. Bergmann. Großes Cystosarkom im Gehirn bei einem 11jähr. Mädchen.

Graser. Angiosarkom. Walnußgroße, glattwandige Hirncyste.

Ehrich. Fall von großer Anzahl glattwandiger Cysten bei Sarkom der weichen Häute.

Williamson. 2 Fälle von Cysten im Kleinhirn bei Gliosarkom, die vollständig das Aussehen echter Cysten darboten. Erst mikroskopisch die Geschwulstnatur klargelegt.

Riegel. Cystisch entartetes Myxosarkom des Kleinhirns; dann Fall von teleangiektatischem Sarkom mit hämorrhagischen Cysten im Gehirn.

Für einige weitere Fälle von cystischer Entartung von Tumoren verweise ich auf die Arbeit von Ehrich.

Epikrise.

Eine wichtige und zugleich interessante Frage ist die, wie lange das Sarkom bestand. Die Größe des Magentumors und vor allem die Lebermetastasen sprechen mit einiger Sicherheit dafür, daß die Dauer eine ziemlich lange gewesen sein muß. Klinisch ist der Beginn der Erkrankung nicht sicher zu stellen. Die betreffenden Angaben lauten: seit ca. drei Jahren Abnahme der Gesundheit; seit 1 ½ Jahren starke Gewichtsabnahme; die letzten acht Monate bettlägerig und schwerkrank im Spital. Auf welchen Zeitpunkt ist nun der Beginn zu datieren? Ich neige am ehesten zu der Ansicht, daß vor drei Jahren der Primärtumor entstand, daß dann nach 1 ½ Jahren Entstehung eines größeren Geschwürs und später das Eintreten und Großwerden der Lebermetastasen die Wendung zum Schlechteren hervorbrachte.

Über eine Ursache zur Sarkomentwicklung ist aus der Anamnese nichts zu ersehen; Potus und starkes Rauchen, die so oft als ursächlich für Magentumoren angegeben werden, fehlen. Auch in der Literatur konnte ich nirgends Erklärungen finden, die

mit größerer Wahrscheinlichkeit als auslösende Ursache der Sarkomentwicklung angesprochen werden könnten. Auf Hypothesen ist man auch hier angewiesen, und diese sprechen von länger dauernden Schädigungen und Reizungen, die den Anstoß zur Sarkomentwicklung geben sollen. In manchen Fällen mag ein einfaches Magenulcus vorangegangen sein, wie solches ja auch bei Carcinomen schon mehrfach angegeben wurde. In meinem speziellen Falle war nichts derartiges mehr nachzuweisen. Vielleicht mag auch ein kleines Leiomyom zuerst bestanden haben, das dann die Matrix für das Sarkom abgab. Da mein Fall, wie oben auseinandergesetzt, als myogenes Sarkom anzusprechen ist, so ist diese Möglichkeit nicht von der Hand zu weisen.

Das der Fall klinisch als Carcinom galt, kann nicht erstaunlich erscheinen. Einesteils boten die Symptome nichts gegen Carcinom Sprechendes dar, andernteils scheut sich der Kliniker mit Recht, Diagnosen auf so seltene Krankheiten zu stellen, wenn gewöhnlichere sich zwanglos erklären lassen. Ist eine Differentialdiagnose zwischen Magencarcinom und Magensarkom überhaupt möglich? In der Literatur finden sich darüber verschiedene Ansichten. Ich führe an:

Schlesinger, Leube und andere Autoren halten dafür, daß eine Differentialdiagnose nicht möglich sei, machen aber darauf aufmerksam, daß bei primärem und sekundärem Magensarkom Milzschwellung relativ häufig sei, ohne daß sich Metastasen in der Milz finden. Sodann kommen relativ häufig knötchenförmige Metastasen in der Haut vor. Doch erwähnt Leube einen Fall, wo sich neben universeller Sarkomatose der Haut im Magen ein echtes epitheliales Carcinom fand. Ferner sollen Darmmetastasen bei Lymphosarkom nie Stenoseerscheinungen erzeugen (auch Kundrat).

Pstrokonski führt an, daß der Verlauf der Magensarkome 3—4 Jahre betrage. Dies sei nur möglich, wenn die Geschwulst lange lokal und auf die Magenwand beschränkt bleibt und erst später Metastasen macht, welche den Tod herbeiführen. Dafür spreche, daß große Magensarkome gefunden werden ohne Metastasen, und zweitens, daß die Metastasen meist klein seien und keine Zeichen eines längeren Bestandes zeigten; während z. B. Carcinommetastasen zuweilen eine enorme Größe erreichten. Im Mageninhalt soll die freie Salzsäure sich länger erhalten, als bei analogen Fällen von Carcinom. Blutbrechen und Blutbeimischung im Stuhl soll bei Sarkom entschieden seltener sein.

Mintz sagt, daß immerhin nahe gelegt werde, selbst bei dem vollkommen ausgeprägten klassischen Symptomenkomplex der Lehrbücher etwas vorsichtiger mit der Carcinomdiagnose vorzugehen.

Riegel hält Metastasen bei primärem Magensarkom für häufig in den benachbarten Organen, vor allem in den Lymphdrüsen. Bei Lympho-

sarkom sei das Alter von 20—35 Jahren bevorzugt; bei den anderen Sarkomen scheine das höhere Alter mehr disponiert. Das Geschlecht zeigt keine wesentliche Differenz. Über Ätiologie herrscht noch völliges Dunkel. Klinisch läßt sich kein wesentlicher Unterschied in Magenchemismus bei Carcinom und Sarkom feststellen. Auch sonst keine prägnanten Unterschiede. Hämatemesis und Kachexie kommen in gleicher Weise vor. Krankheitsdauer zwischen wenigen Monaten bis zu 3 Jahren; im Durchschnitt 1—1½ Jahre.

Der Urin gibt nach Pstrokonski keine Anhaltspunkte. Der Blutbefund ist der gewöhnliche wie bei malignen Tumoren: Leukocytose, Oligocythämie, Poikilocytose, Hämoglobingehalt entsprechend der Zahl der roten Blutkörperchen gesunken. Sarkom komme häufiger unter 50 Jahren vor, umgekehrt Carcinom. Frauen sollen häufiger befallen sein.

Krüger führt an, die Bindegewebsgeschwülste hätten im Gegensatz zu Carcinomen das Gemeinsame, daß sie lange lokalisiert bleiben und nicht selten mächtige Größe ohne Metastasenbildung erreichen. In der ersten Zeit machen die Sarkome wenig Beschwerden, selbst wenn schon eine nicht unbeträchtliche Größe erreicht ist. Dies ist seltener bei Carcinom. Zuerst treten Schmerzen und Brechen auf; häufig die Symptome eines einfachen Magenkatarrhs resp. einer Verdauungsstörung. Sehr schnelles Wachstum, jüngeres Lebensalter, mächtige Größe der Geschwulst sprechen für Sarkom; doch unsicher. Das Hauptmoment legt er auf die Magenbeschwerden, die andere seien als beim Carcinom. Beim Carcinom verhältnismäßig spät Schmerzen, dagegen beim Sarkom bereits, wenn vom Tumor noch nichts zu bemerken. Meistens verschwinden die Schmerzen wieder mit dem Wachsen des Sarkoms. Die Krankheitsdauer schätzt er auf ½—1 Jahr.

Fenwick setzt die Grenze des Lebensalters bei der Differentialdiagnose zwischen Carcinom und Sarkom auf 35 Jahre. Fieber und rapide fortschreitende Kachexie sprechen für Sarkom. Ferner spricht für Sarkom einfache Milzvergrößerung, Vergrößerung der Tonsillen und der Zungendrüsen. Nierenmetastasen erlauben bei eventueller Operation mikroskopische Untersuchung. Lebermetastasen sind nach ihm etwas relativ Seltenes. Andauernde Albuminurie spricht für Sarkom. Werden Geschwulstbrocken erbrochen, so ist die Diagnose sicher zu stellen. Spindelzellen und Myosarkome sind ausgezeichnet durch ihre größere Ausdehnung, ihre Glätte, Festigkeit und Beweglichkeit, der häufigen Abwesenheit von Beschwerden, Brechen, Anorexie und ihre Tendenz zu wiederholten Blutungen.

Nach Kundrat zeigt die Zunge bei Lymphosarkom des Magens ganz charakteristische Veränderungen: Schwellung und wulstartiges Aussehen der Follikel, wobei besonders deutlich die Anordnung der Knötchen, Warzen und Wülste in einer von der Mittellinie des Zungengrundes symmetrisch nach beiden Seiten und vorn ausstrahlenden Linie hervortritt.

Wie man ersieht, kommt in all diesen Angaben viel vor, das widersprechend lautet. Meiner Ansicht nach darf gesagt werden, daß eine sichere Differentialdiagnose heute nicht zu stellen ist, sondern daß nur ein günstiger Zufall, wie z. B. das Finden von Geschwulstbrocken im Erbrochenen, dazu verhelfen kann. Immerhin

wird es in manchen Fällen möglich sein, wenigstens eine Wahrscheinlichkeitsdiagnose auf Sarkom zu stellen. Kurz zusammengefaßt bringe ich die Daten meines Falles, die nach dem Obigen Wichtigkeit für die Differentialdiagnose bieten.

Alter 55 Jahre. Mann. Milzschwellung klinisch nicht nachgewiesen, anatomisch vorhanden. Metastasen in der Leber und ungleich größer als der Primärtumor. Blut im Stuhl zeitweise vorhanden. Etwas Albuminurie. In letzter Zeit oft Brechen. Schmerzen hauptsächlich in der Lebergegend. Wenig Fieber. Blutbefund: Anämie. Kachexie ziemlich ausgesprochen. Puls sehr labil, Frequenz erhöht. Ödeme. Krankheitsdauer ca. drei Jahre.

Was die Metastasenbildung anbelangt, so finden sich meist Angaben, welche die Leber als besonders bevorzugt annehmen. Einiges darüber ist schon oben angeführt; ferner geben an:

Pstrokonski. Metastasen bei Magensarkom finden sich am häufigsten in den Lymphdrüsen der Magenregion, dann im Bauchfell, der Leber, den Mesenterial- und Retroperitoneallymphdrüsen, sowie den Lendenlymphdrüsen; seltener in der Milz, dem Diaphragma; sehr selten im Darm, der Pleura, dem Pankreas, den Nebennieren und Nieren.

Nach Orth ist die Leber nach der Lunge wohl am häufigsten der Sitz sekundärer Sarkome.

Fenwick hält, wie erwähnt, Lebermetastasen bei Magensarkom für etwas relativ Seltenes.

Ich schließe mich gemäß der obigen Aufstellung, die Lebermetastasen nur in ca. $^1/_{10}$ der Fälle aufweist, vollkommen Fenwick an.

In bezug auf Cystenbildung usw. in Lebermetastasen führe ich, außer den oben erwähnten Fällen, aus der Literatur an:

Orth. Die Lebersarkome können wie die Krebse zahlreiche regressive Metamorphosen erleiden; ich habe ausgedehnte cystoide Erweichung gesehen.

Kaufmann. Die von Sarkommetastasen eingenommene Leber kann enorm werden. Nabelbildung wie beim Krebs ist hier selten, vielmehr wölben sich die Sarkomknoten gewöhnlich bucklig oder kugelig vor an der Leberoberfläche. Der Import der Geschwulstelemente erfolgt auf dem Blutweg. Geschwulstzellen gelangen in die Kapillaren und wachsen von da aus, das Parenchym zerstörend, weiter.

Interessant an meinem Fall sind die ausgesprochenen „Krebsnabelbildungen". Diese waren auch viel daran schuld, daß makroskopisch der Tumor für ein Carcinom angesehen wurde. Über ähnliche Befunde bei Sarkomen konnte ich nichts finden, nur der angeführte Fall von Myom (Hansemann) zeigt gleiches Verhalten.

Dieses Vorkommen kann also füglich als Seltenheit aufgefaßt werden, andererseits lehrt aber auch unser Fall wieder, daß die Diagnose Carcinom nicht darauf zu gründen ist.

Daß die großen Cysten intra vitam nicht auffielen, kann etwas erstaunen; Dicke der Bauchdecken und große Schmerzhaftigkeit standen jedoch hindernd im Wege. Daß solche Cysten schon mehrfach diagnostiziert wurden, geht aus oben angeführten derartigen Fällen hervor. Interessant ist, daß meist auf Echinococcuscysten geschlossen wurde. Eine Probepunktion, wobei Echinococcusstückchen, Scolices, Brutkapseln, geschichtete Membranen gefunden werden, stellt Echinokokken sicher. Werden solche Gebilde nicht gefunden, was ja öfters vorkommt, so sollte eine Eiweißbestimmung gemacht werden. Sarkomcysteninhalt enthält solches ziemlich reichlich. In Echinococcusblasen fehlt es, dagegen findet sich Bernsteinsäure (Sahli). Nach Kaufmann hat die Echinokokkenflüssigkeit ein spez. Gewicht von 1009—1015; ist reich an Kochsalz, fast ohne Eiweiß, enthält Bernsteinsäure und eventuell Zucker. Auf die Wichtigkeit des Eiweißgehaltes für die Diagnose eines cystischen Tumors macht auch v. Bergmann aufmerksam, der dafür hält, daß der Nachweis einer eiweißreichen Flüssigkeit in einer Hirncyste bei Kindern ausreichend sei, um eine Erweichungscyste in einem Hirntumor zu diagnostizieren.

Bemerkenswert ist noch, daß das Lebergewebe in meinem Falle, obwohl es auf den ersten Blick scheint, als ob es zum größten Teil im Tumor untergegangen sei, oder doch so gepreßt werde, daß an eine regelmäßig ablaufende Funktion von seiten desselben nicht gedacht werden könne, doch keine Zeichen von Insuffizienz darbot. Daraus darf geschlossen werden, daß eben doch genügend funktionierendes Lebergewebe vorhanden war, und eine genauere Schätzung kann das, soweit überhaupt möglich und zulässig, bestätigen. Dazu kommt [noch die bekannte, fast ans Wunderbare grenzende Fähigkeit des Lebergewebes zur Regeneration und kompensatorischen Hypertrophie, die durch v. Podwyssozki und Ponfick auch ihre experimentelle Begründung erfahren hat.

Interessant ist noch die Prüfung des Lebensalters bei den Fällen von primärem Magensarkom. Bis jetzt wurde immer das jüngere Alter als bevorzugt hingestellt, viele Autoren gehen sogar so weit, eine Differentialdiagnose gegenüber Carcinom darauf zu basieren. Die diesbezüglichen Erklärungen der Autoren wurden oben angeführt. Auf Grund meiner obigen kasuistischen Auf-

stellung ist das Ergebnis nun ein ganz anderes. Bestimmte Altersangaben finden sich in 69 von den 85 Fällen; mit meinem Fall ist also in 70 Fällen von primärem Magensarkom das Alter angegeben. Es weisen auf, das I. Dezennium 2 Fälle; II: 7; III: 6; IV: 12; V: 17; VI: 13; VII: 7; VIII: 6. Der Höhepunkt liegt somit zwischen 40—50 Jahren mit 17 Fällen, unter 40 Jahren 27 Fälle, und über 50 Jahren 26 Fälle heben sich auf.

Das Geschlecht ist angegeben mit meinem Fall in 72 Fällen. Davon entfallen auf das männliche Geschlecht 35 Fälle, auf das weibliche 37. Aus diesen Zahlen kann, außer einem geringen Überwiegen des weiblichen Geschlechtes, nichts geschlossen werden.

Zum Schlusse dieses Kapitels noch einige Worte über die Therapie der Magensarkome. Die einzige bis jetzt mögliche Therapie, welche etwelche Aussicht auf Erfolg bietet, besteht bei der Natur des Leidens in einer Exstirpation des Tumors. Sie wurde schon mehrfach ausgeführt, meist starben jedoch die Patienten nach $^1/_2$—1 Jahr an Rezidiven. Da die Sarkomdiagnose fast unmöglich zu stellen ist, wenigstens zu einer Zeit, wo noch Chancen auf Dauerheilung nach Exstirpation vorhanden sind, so bildet das Magensarkom einen weiteren Hinweis dafür, daß in allen Fällen, wo auch nur der Verdacht auf einen Magentumor besteht, eine Probelaparotomie gemacht werden soll. In heutiger Zeit, wo ein solcher Eingriff beinahe gefahrlos ist, wo ja auch Gastroptosen, Pylorusstenosen, Magenulcera usw. mit Erfolg chirurgisch behandelt werden, kann eine solche Forderung nicht für übertrieben erscheinen. Bietet das chirurgische Vorgehen doch den doppelten Vorteil, Diagnose und Therapie verbinden zu können, und beides zu einer Zeit, wo noch Hoffnung auf Dauerheilung besteht. Ob mit Röntgenbestrahlung oder mit Radium jemals Erfolge erzielt werden können, muß die Zukunft lehren. Ist Exstirpation nicht mehr möglich, so ist eine Gastroenterostomie usw. zu machen. Auch Arsenikbehandlung ist zu versuchen, nach Welsch wäre dieselbe besonders bei Lymphosarkomen am Platze.

Über Cystenentwicklung.

Bei Cysten muß man unterscheiden zwischen echten und falschen Cysten (Ehrich). Erstere besitzen eine epitheliale oder endotheliale Auskleidung, wozu meist noch eine besondere bindegewebige Schicht tritt. Die falschen Cysten entstehen durch Er-

weichung oder Verflüssigung von ursprünglich solidem Gewebe. Es handelt sich somit um Erweichungscysten. Die Wandung besteht aus noch erhalten gebliebenen Teilen des Gewebes, während epitheliale Auskleidung und eigene Bindegewebsschicht fehlt. Am häufigsten findet man solche in zellreichen, rasch wachsenden Geschwülsten. Die echten Cysten besitzen eine glatte Wand, die entweder gleichmäßig eben oder leistenförmig unterbrochen ist, oder papilläre Wucherungen besitzt. Der Cysteninhalt ist verschieden je nach Auskleidung, Detritusbeimischungen, Blutungen. Die Wand der falschen Cysten ist unregelmäßig zerklüftet, besteht aus fetzigem erweichtem Geschwulstgewebe, oft mit Strängen, die Reste von Gefäßen darstellen. Den Inhalt bilden gewöhnlich breiige, mit nekrotischen Fetzen gemischte Massen, neben wäßriger, trüber, oft hämorrhagischer Flüssigkeit. Die Entscheidung, ob eine echte oder falsche Cyste besteht, hängt somit weniger vom Inhalt ab, als von der Beschaffenheit der Wand und der Form der Hohlräume. Nun kommen aber in Tumoren der verschiedensten Art nicht so selten Erweichungscysten vor, die ganz das Aussehen echter Cysten darbieten. Solches sieht man besonders bei Hirntumoren, dann in Tumoren der Hirnhäute. Auch hier kommt Verwechslung mit Echinococcuscysten vor.

Nach Saxer kann die epitheliale Auskleidung falscher Cysten erklärt werden als sekundär gebildete Formationen von Geschwulstzellen; die nur durch ihre regelmäßige Lagerung aneinander auf der Oberfläche der Cystenwand einen epithelartigen Charakter angenommen hätten.

Was den Anstoß zur Cystenbildung gibt, kann nicht in allen Fällen klargestellt werden. Wichtig für den Bestand des ursprünglichen Geschwulstparenchyms ist die genügende Ernährung. Borst weist darauf hin, daß, wenn ein Mißverhältnis zwischen Wachstum und Ernährung eintritt, daraus dann einfach atrophische Prozesse und allerlei regressive Metamorphosen resultieren. Ernährungsstörungen sind in Geschwülsten dadurch bedingt, daß Stoffwechselprodukte und Sekrete der Geschwulstzellen nicht in gehöriger Weise ihren Abfluß finden, sondern sich anhäufen bei fehlenden Lymphgefäßen und Ausführungsgängen.

Ernährungsstörungen im engeren Sinne treten auf, dadurch daß sich Geschwulstparenchym in Inseln einseitig vergrößert, so daß von normalen Proportionen abweichende Massen von Geschwulstgewebe zwischen den Blutgefäßen sich anhäufen; sodann durch Störung einer an sich genügenden Zirkulation und durch mangel-

hafte Zirkulation. Weiter wird durch das Geschwulstwachstum selbst die Ernährung abgeschnitten, durch Kompression von Gefäßen und durch Verödung derselben. Dazu kommen lokale Ernährungsstörungen durch embolische und thrombotische Prozesse. Ferner kommen Blutungen und hämorrhagische Infarcierungen vor durch Arrosion von Gefäßen durch das Geschwulstgewebe, sodann durch Berstung von Gefäßen bei Druckschwankungen.

Die Folgen der Ernährungsstörungen sind an den Parenchymzellen körniger Zerfall des Protoplasmas, Kernzerfall und Kernauflösung, Atrophie, einfache Nekrose, Koagulationsnekrose. Daneben fettige, schleimige, kolloide, hyaline und hydropische Degeneration.

Treten die regressiven Metamorphosen in größerem Maßstabe auf, dann folgen Erweichungen, Verkäsungen, Verflüssigungen, und darauf dann eventuell Vernarbungsprozesse.

Alle diese Veränderungen treten naturgemäß besonders leicht in den rasch wachsenden Geschwülsten auf, weil die Gefäße, die sich neubilden, nicht mitkommen, andrerseits haben auch jene Geschwülste sehr kurzlebende Geschwulstzellen von unvollkommener Ausbildung.

Weiter führt Borst an, daß Sarkome häufig solchen regressiven Metamorphosen verfallen; dies ist zu erklären durch das rasche Wachstum und die häufig nicht mit Schritt haltende Ernährung. Diese Veränderungen sind einfacher körniger Zerfall und fettige Degeneration des Protoplasmas der Geschwulstzellen; Auftreten von hyalinen Körpern und Vacuolenbildung im Protoplasma der Zellen.

Zirkulations- und Ernährungsstörungen aller Art führen einerseits zu ischämischen einfachen oder käsigen Nekrosen, andrerseits zu Blutungen und hämorrhagischen Infarkten; ferner zu ödematösen Erweichungszuständen. Daran schließt sich nach Resorption häufig Cystenbildung an. Die häufigen Gefäßzerreißungen in den Sarkomen bedingen gelegentlich umfangreiche Zermalmungen des Geschwulstparenchyms. Sodann kommt eine Art schleimiger Aufquellung in Sarkomen vor, besonders an den Gefäßwänden. Auch hyaline Entartung kommt an Gefäßen und Stützgerüst vor. Schleimige und hyaline Degeneration sieht man oft nebeneinander.

Steiner bespricht Erweichungsvorgänge in Myomen. Es kommen in Myomen oft Hämorrhagien vor, oft von so bedeutender Größe, daß sie das umgebende Muskelgewebe auseinanderdrängen, teilweise zum Schwunde bringen und so einen ansehnlichen Teil

des Tumors für sich in Anspruch nehmen. In vier von fünf Fällen von Myosarkomen fand Steiner ganz besonders reichliche und auch größte Blutungen, den Grund dafür sieht er in der den Sarkomen eigentümlichen Neubildung. Hyperämische Zustände kommen vielfach vor, weitere Folge davon ist Ödem; dieses bildet eine Vorstufe der Nekrose, wodurch einzelne mit gelblicher Flüssigkeit gefüllte Lücken gebildet werden.

Ödematöse Transsudation spielt eine große Rolle; durch dieselbe, welche wir den gewöhnlich begleitenden venösen Erscheinungen zufolge als ein Stauungsödem bezeichnen können, wird das Parenchym der Geschwulst erweicht. Zunächst die Belegzellen der weiten Saftspalten, dann mehr als wahrscheinlich die im anfänglichen Stadium des Ödems auseinander gedrängten Bindegewebsfaserbündel und endlich die Tumorzellen selbst. Diese Erweichung vollzieht sich an den zelligen Elementen in Form anfänglicher Trübung, dann Granulierung des Protoplasmas, Anschwellung, fortgesetzter Vergrößerung und dann Auflösung desselben. Eine Vacuolenbildung in den zelligen Elementen, bevor sie sich auflösen, wird nicht gesehen, es ist somit mehr zu denken an eine Auflösung der Zellen durch einfache Durchtränkung mit Transsudation nach Lockerung der Verbindung derselben mit nachbarlichen Elementen.

Die Verflüssigung des Gewebes kann auch von einem strenger umschriebenen Punkte ausgehend, immer weiter und weiter fortschreitend, zur Bildung eines cystoiden Gebildes führen, welches schließlich nach Abplattung und Ausglättung der Wände eine Cyste vortäuschen kann. Weiter sind Nekrosen zu nennen, in deren Folge Erweichungsherde auftreten. Die Detritusmassen werden dann resorbiert, und es bilden sich Hohlräume mit unregelmäßiger Begrenzung und mit nur spärlichen Gerinnseln.

Als diskutable Ursachen für die Bildung falscher Cysten in Fibromyomen des Uterus gibt Piquand an, Nekrose durch Gefäßverschluß, sodann vor allem Ödem. Letzteres ist meist eine Folge der sarkomatösen Umwandlung im Tumor, da eine solche Umwandlung Störungen in der Zirkulation verursacht, so besonders Kompression der Venen. Doch kann ödematöse Infiltration und Cystenbildung auch unabhängig von der sarkomatösen Degeneration eintreten. Die Hauptbedingung für die Cystenbildung liegt zudem nicht in der Kompression der Gefäße durch den Tumor selbst, sondern in der massenhaften Neubildung von Gefäßen und Lymphbahnen; dies führt zu Stauung, solche hindert dann wieder den Ab-

fluß durch Druck auf die Venen. Die Ödemisierung wird außerdem noch begünstigt durch die dünne und einfache Struktur der neugebildeten Gefäße.

Brodowski faßte die Höhlenbildung auf als entstanden durch Erweichung, durch Quellung und Auflösung des intermuskulären Bindegewebes bei Verlust der Faserung desselben. Die Gefäße waren dabei erweitert und vermehrt. Der Inhalt der Höhlen enthielt eine reichliche Masse Eiterkörperchen, Blutkörperchen, zerfallene Sarkomzellen und Muskelfasern. Vielleicht mag hier auch eine entzündliche Veränderung vorgelegen haben.

Die Ursache der Erweichung und Höhlenbildung erblickt Kathe in Blutungen, bedingt durch Thrombenbildung und vor allem durch äußere mechanische Momente.

Für die diesbezüglichen Untersuchungen in meinem Falle wurden an den verschiedensten Stellen des Tumors Stücke entnommen. Die Härtungsmethode usw., sowie die angewandten Färbungen wurden schon oben angegeben.

Es handelt sich um Erweichungscysten in ursprünglich solidem Gewebe. Bei dem raschen Wachstum des Tumors wurden einesteils Gefäße einfach zur Verödung gebracht durch Druck, dann durch embolische und thrombotische Vorgänge, anderenteils kamen die Gefäße in der Neubildung nicht nach, so daß ein Mißverhältnis zwischen Ernährung und Verbrauch resultierte. Diese Verhältnisse kamen am meisten im Zentrum der Knoten zur Geltung, da dort naturgemäß die schlechteste Blutzufuhr bestand. Die Folge waren nekrotische Prozesse und fettige Degeneration der Geschwulstzellen. Vielfach ist auch Andeutung von Vacuolenbildung zu sehen. Die Detritusmassen häuften sich an, ödematöse Transsudation gesellte sich dazu, so daß ein gewisser Druck, der alle diese Verhältnisse förderte und deren Weiterverbreiten gegen außen begünstigte, eintrat. Dieser Druck läßt auch die später resultierende kugelige Gestalt der Cysten zwanglos erklären, da nach rein mechanischen Gesetzen ein Druck in Flüssigkeit nach allen Seiten gleich stark wirkt.

Daneben spielen Blutungen, sei es nun, daß sie primär zur Cystenbildung den Anstoß gaben, oder daß sie diese Bildung nur unterstützten, eine bedeutsame Rolle. Der große Anteil der Blutungen an diesen Prozessen wird sichergestellt durch die hämorrhagische Beschaffenheit des Cysteninhaltes; ferner findet sich in den Cystenwandungen vielfach Blutpigment, und außerdem fanden sich in zwei Cysten mächtige Fibringerinnsel. Daß Blutungen ent-

standen, kann nicht wundernehmen, ist es doch eine bekannte Tatsache, daß die Geschwulstzellen direkt Gefäßwände arrodieren, oder indem sie Ernährungsstörungen in den Gefäßwänden setzen die Zellen derselben zur Degeneration bringen. Ob die Blutungen ganz spontan erfolgten, oder ob kleine mechanische Insulte vorausgesetzt werden müssen, wie Atembewegungen, Hustenstöße, Anwendung der Bauchpresse oder Druck bei Palpation, ändert an dem Wesen der Sache nichts.

Der Cysteninhalt erlitt mit der Zeit einige Veränderungen. Fibringerinnsel und gröbere Brocken zerfielen allmählich, sei es durch fermentative Wirkung, sei es durch aktive Tätigkeit eingewanderter Leukocyten oder einfach durch Quellung und Auflösung in der Flüssigkeit. Viel von den Formelementen muß auch durch Leukocyten oder durch die Cystenwand resorbiert worden sein, denn sonst wäre der nur leicht dickliche, trübe Cysteninhalt, wie er sich bei der Sektion darbot, nicht zu erklären. Flüssige Stoffwechselprodukte der Wandzellen und Transsudation sorgten für weitere Flüssigkeitszufuhr. Daß in zwei Cysten noch reichliche Fibringerinnsel vorhanden waren, muß dadurch erklärt werden, daß nicht in allen Cysten diese Prozesse zu gleicher Zeit und in gleicher Intensität vor sich gingen. Reichliche Lymphgefäße müssen vorhanden gewesen sein, teilweise wurden solche neue Bahnen geschaffen durch flächenhafte Verklebungen mit dem Zwerchfell.

Mit der Zeit scheint ein gewisser Stillstand eingetreten zu sein. Die Zellen der gegen die Cystenhöhlung zu gelegenen Wandpartien hatten so Zeit, durch den Innendruck und andere Gründe veranlaßt, eine regelmäßige Lagerung anzunehmen, so daß eine ganz epithelartige Auskleidung vorgetäuscht wird. Vielleicht wurde durch diese Auskleidung dann eine weitere Resorption des Cysteninhaltes ausgeschlossen oder verlangsamt. Dafür würde sprechen, daß in den beiden noch Fibrin enthaltenden Cysten die Auskleidung besonders schön und spiegelnd glatt ausgebildet ist.

Die Cystenbildung entstand nicht an allen Stellen, sondern es kommt auch vor, daß die zentralen Teile erweichter Knoten ganz resorbiert werden unter Hinzutritt von Schrumpfungen und Vernarbungen. Es resultieren daraus die von Krebsmetastasen her ja hinlänglich bekannten Krebsnabelbildungen.

Aus dem Materiale der hiesigen Anstalt.

Zum Schlusse möchte ich noch Einiges aus dem Material unserer Anstalt beifügen. Ich habe die Sektionsprotokolle vom Jahre 1871 bis 1906 auf maligne Tumoren, speziell Sarkome nachgesehen. In diesem Zeitraume wurden 13 387 Leichen seziert. Darunter finden sich 1317 maligne Tumoren, davon handelt es sich in 168 Fällen um Sarkome. Letztere 168 Fälle habe ich näher geprüft auf das Auftreten von Lebermetastasen sowie darauf, ob irgendwo cystische Degeneration von Metastasen vorgelegen hat. Beifügen will ich, daß unter diesen 168 Fällen sich sechs Fälle von primärem Magensarkom finden, die oben näher mitgeteilt sind.

Metastasen überhaupt traten auf in 113 Fällen von den 168; Lebermetastasen speziell bei 40 Fällen, also nur in etwa einem Viertel der Fälle. Es erweist sich also auch hier, daß Lebermetastasen beim Sarkom zwar nicht zu Seltenheiten gehören, daß dieselben aber durchaus nicht, wie vielfach angenommen wird, die Regel bilden. Über cystische Metastasen überhaupt, sowie speziell in der Leber habe ich nichts gefunden; es zeigt dies deutlich, eine wie große Seltenheit der geschilderte Fall darstellt.

Indem ich meine Arbeit schließe, ist es mir noch eine angenehme Pflicht, meinem verehrten früheren Lehrer und jetzigen Chef, Herrn Prof. E. Kaufmann, meinen besten Dank auszusprechen für die Anregung zu dieser Arbeit, für die Überlassung des Materiales, sowie für das Interesse, mit welchem er meine Arbeit verfolgte; vor allem auch für die von ihm verfertigte Zeichnung des Bauchsitus, die er mir gütigst zur Verfügung stellte.

Basel, im März 1907.

Literaturverzeichnis.

1. Allessandri, R., Mitteilungen aus den Grenzgebieten der Medizin und Chirurgie 1902, Bd. 12, H. 4.
2. Andrews and Butlin, Trans. Path. Soc. Vol. 32, S. 297.
3. Baldy, J. M., Removal of Stomach for Sarcoma. Journal of the American Medical Association 1898, I, S. 523.
4. Ballance, Medico-chirurg. Transact., Bd. 79.
5. Bartholomews-Museum, siehe Salaman.
6. v. Bergmann, E., Langenbecks Archiv, Bd. 65.
7. Billroth, Wiener med. Wochenschr. 1888, H. 4, 5.

8. Borst, Die Lehre von den Geschwülsten.
9. v. Bramann, Langenbecks Archiv, Bd. 45.
10. Bramwell and Leith, Trans. Med.-Chir. Soc. Edinburg 1895—96.
11. Brodowski, W., Arch. f. path. Anat. Berlin 1876, Bd. 67, S. 228.
12. Brooks, H., Med. News 1898, Bd. 72, S. 617.
13. Browicz, T., Demonstration in der Krakauer Gesellschaft der Ärzte 1882. II. Sitzung am 18. Jan.
14. Bruch, Diagnose der bösartigen Geschwülste. Mainz 1847.
15. Cantwell, Annals of Surgery 1899, Bd. 2, S. 596.
16. Capello, P. und P. E., Bull. d. r. Accad. Med. di Roma 1898—99, Bd. XXIV, S. 321.
17. Caro, Berliner klin. Wochenschr. 1896, Nr. 32.
18. Carrington, Trans. Path. Soc. 1884, Bd. 35, S. 386.
19. Cayley, Trans. Path. Soc. 1869, Bd. 20, S. 171.
20. Chernjaeff, N. J., Ejened. klin. gaz. St. Petersburg 1886.
21. Cohn, H., Über die primären Myome und Myosarkome des Magens. In.-Diss., Greifswald 1903.
22. Coupland Sidney, Trans. Path. Soc. 1878, Bd. 29, S. 363.
23. Cruveilhier, Anath. pathol., Livr. 30.
24. Dock, Trans. Assoc. Americ. Phys. 1900, S. 65.
25. Dreyer, Über das Magensarkom. Inaug.-Diss., Göttingen 1894.
26. Drost, Über prim. Sarkomat. des Magens. Inaug.-Diss., München 1894.
27. v. Eiselsberg, Arch. f. klin. Chir., Bd. 55, H. 3, S. 599.
28. Ehrich, Bruns' Beiträge zur klin. Chir. 1903, Bd. 37, S. 597.
29. Ewald, Klinik der Verdauungskrankh., II. Teil, 3. Aufl., S. 354.
30. Fenwick, S., Lancet 1901, Febr. 16.
31. Fenwick, S. and W. S., Cancer and other tumours of the stomach. London 1903.
32. Finlayson, Jas., Brit. med. Journ. 1899, Bd. 2, S. 1535.
33. Fleiner, Arch. f. Verdauungskrankh., Bd. 1.
34. Derselbe, Lehrbuch der Krankheiten der Verdauungsorgane. I. Teil, S. 295.
35. Garel, Mém. Soc. d. sc. méd. de Lyon 1877, Bd. 16, S. 185.
36. Gegenbauer, Anatomie des Menschen. Leipzig 1899.
37. Godlee, R. J., Trans. Path. Soc. of London 1874—75, Bd. 26, S. 193.
38. Graser, E., Langenbecks Arch., Bd. 50.
39. Guys Hospital, siehe Salaman.
40. v. Haberer, Mitteil. aus den Grenzgebieten d. Chir. u. Med. 1906, Bd. 16, Heft 3.
41. Habershon, Guys Hospit. Reports XVI.
42. v. Hacker, Chir. Beiträge aus dem Erzherzogin Sophienspital in Wien. 1892.
43. Hadden, W. B., Trans. Path. Soc. London 1886, Bd. 37, S. 234.
44. Hammerschlag, Archiv für Verdauungskrankheiten, Bd. 2, H. 1.
45. Handfort, H., Trans. Path. Soc. London 1888—89, Bd. 40, S. 89.
46. Hansemann, D., Naturforscher-Verh. Lübeck 1895.
47. Hardy, Gaz. d. hôp. Paris 1878.
48. Hartley, Annals of Surgery 1896, Bd. 1, S. 609.
49. Hayem and Lion, Traité de Méd. et de Thérapeut. 1897, Bd. 4.

50. Hermann, E., Trans. Obstetr. Soc. 1902, Bd. 43.
51. Hinterstoißer, Wiener med. Wochenschr. 1888, Nr. 4, 5.
52. Jungmann, Inaug.-Diss. Würzburg 1892.
53. Kathe, H., Virchows Archiv 1907, Bd. 187, H. 2.
54. Kaufmann, Lehrbuch der spez. pathol. Anatomie, 3. Aufl., 1904.
55. Kehr, Langenbecks Archiv, Bd. 58, H. 3.
56. Kosinski, Pamietnik Tow. lek. Warsz. T. 1—2. 1873.
57. Krüger, F., Die primären Bindegewebsgeschwülste des Magendarmkanals. Inaug.-Diss., Berlin 1894.
58. Kundrat, Wiener klin. Wochenschr. 1893, H. 13.
59. Kunze, Arch. f. klin. Chir. 1890.
60. Kuttner u. Lindner, Die Chirurgie des Magens und ihre Indikationen. 1898, S. 26.
61. Legg. Wickham, St. Bartholom. Hosp. Reports 1874.
62. Derselbe, Trans. Path. Soc. London 1873—74, Bd. 25, S. 121.
63. Leube, Spezielle Diagnose d. inneren Krankheiten 1902, 1904.
64. Lowe, J., Brit. Med. Journal. London 1886, Bd. 2, S. 1033.
65. Maaß, Deutsche med. Wochenschr. 1895, S. 34.
66. Malvoz, E., Ann, Soc. méd.-chir. de Liège 1890, Bd. 29, S. 339.
67. Mathieu, Tumeurs de l'estomac. Traité de Méd., Bd. 3, S. 361.
68. Meinel, Zieglers Beiträge, Bd. 31.
69. Mintz, W., Berliner klin. Wochenschr. 1900, Bd. 37, H. 32.
70. Morton, Brit. Med. Journ. 1889.
71. Moser, Deutsche med. Wochenschr. 1903, H. 8, 9.
72. Obernier, Ziemssens Handbuch, Abteil. Hirntumoren.
73. Orth, Spezielle pathol. Anatomie.
74. Perry, Glasgow Med. Journ. 1883, Bd. 20, S. 215.
75. Perry and Shaw, Guys. Hosp. Reports. London 1892, Bd. 48, S. 137.
76. Piquand, G., Revue de Chirurgie 1906.
77. Pitt. Newton, Trans. Path. Soc. of London 1889, Bd. 40, S. 80.
78. v. Podwyssozki, Zieglers Beiträge 1886.
79. Ponfick, Virchows Archiv, Bd. 118, 1889; Bd. 119, 1890; Bd. 138, 1895.
80. Pstrokonski, J., Zeitschr. f. klin. Med. 1902, Bd. 46, H. 1—4.
81. Rasch, Tilfaelde of primaert Ventrikel-Sarkom. Hospitaltidende 1894, S. 849.
82. Redtenbacher, Jahrbuch der Wiener Krankenanstalten 1894, S. 560.
83. Riegel, Spezielle Pathol. und Ther. von Nothnagel, Bd. 16, 2.
84. Robert, Allgemeine med. Zentralzeitung 1898, Nr. 94, S. 1153.
85. Sahli, Lehrbuch der klin. Untersuchungsmethoden 1905.
86. Salaman, Trans. Path. Soc. of London 1904, Bd. 55, S. 296.
87. Salzer, Wiener med. Wochenschr. 1888.
88. Saxer, Zieglers Beiträge 1902, Bd. 32.
89. Schepelern, V., Hospitals-Tidende, I. Jahrg., S. 33.
90. Schlesinger, Zeitschr. f. klin. Med. 1897, Bd. 32, Suppl.
91. Schopf, Zentralbl. f. Chirurgie 1899, Nr. 43.
92. Sibley, Trans. Path. Soc. of London 1856, Bd. 7.
93. Steiner, Bruns' Beiträge zur klin. Chir. 1898, Bd. 22.
94. Steudel, Bruns' Beiträge zur klin. Chir. 1899, Bd. 23, H. 1.

95. Strauß, A., Sarkomatosis der Haut und des Magens. In.-Diss., Würzburg 1896.
96. Thursfield, Trans. Path. Soc. of London 1901, Bd. 52, S. 61.
97. Tilger, Virchows Archiv 1893, Bd. 133, S. 183.
98. Derselbe, Mitteilungen aus dem pathol.-anat. Institut in Genf 1893.
99. Török, 21. Kongreß der Deutschen Gesellsch. für Chirurgie 1892, Bd. 21, S. 102.
100. Virchow, Die krankhaften Geschwülste 1864, Bd. 2, S. 130; Bd. 3, S. 351.
101. Vogel, Icones hist. pathol. S. 30.
102. Weiß, Jahrbuch der k. k. Wiener Krankenanstalten, Bd. 3, 1896.
103. Weißblum, J., Über primäre und sekundäre Magensarkome. In.-Dissert., Greifswald 1886.
104. Welsch, K., Über Sarkome des Magens. Inaug.-Diss., München 1899.
105. Westphalen, H., St. Petersburger med. Wochenschrift 1893, Nr. 45, S. 403.
106. Wilks, Trans. Path. Soc. of London 1859, Bd. 10.
107. Williamson, R. T., Americ. journ. of the med. science 1892, August.
108. Wilson, Brit. med. Journ. 1901, Mai 11.
109. Zahn, siehe bei Tilger.
110. Ziegler, Lehrbuch der allgemeinen und spez. patholog. Anatomie. 1902, 1905.

Weitere nach Abschluß der Arbeit aufgefundene Fälle von primärem Magensarkom.

111. Arnold, Report of a case of primary sarkoma of the stomach. Med. and surg. reports of the Boston City Hospital. 1900.
112. Bach, S., Primäre Sarkomatose des Magens. Inaug.-Diss., München, 1906.
113. Brooks, H., Three additional cases of primary sarcoma of the stomach. Med. News. LXXXVII, 3, 1905, Juli 15, S. 119.
114. Dobromyslow, W. D., Zur Lehre von dem primären Magensarkom. Russ. Chir. Archiv. 1902, H. 5.
115. Fuchs. Über ein prim. Sarkom des Magens. Virchows Archiv, Bd. 138, 1906, S. 146.
116. Manges, W., Prim. Sark. of the stomach. Med. News. 1905, Juni 29.
117. Oberst, Zur Kenntnis des prim. Magensarkoms. Beiträge zur klin. Chirurgie, Bd. 55, 1905, S. 471.
118. Simerka, Sarkoma ventr. Zentralblatt für Chirurgie. 1903, 23.

VI.

Hochgradiger Spitzfuß infolge von nicht reponierter Luxation des Talus nach vorn-außen.

Ein Beitrag zur Kenntnis der Talusluxationen. Die Frakturen des Sustentaculum tali.

Von

Generaloberarzt a. D. Dr. **A. Kirchner**, Göttingen.

(Mit 2 Abbildungen im Text und Tafel I.)

Die Anschauungen über die Mechanik der verschiedenen Formen der Talusluxation, im besonderen der am häufigsten vorkommenden nach vorn, außen oder innen, sind noch immer geteilt. Hinsichtlich der Entstehung der Talusluxation nach vorn außen oder innen besteht noch immer der alte Streit, ob bei derselben gewaltsame Plantarflexion oder Dorsalflexion mitwirke, oder ob in den einzelnen Fällen bald jene, bald diese wirksam sei.

Ein von dem Direktor des hiesigen anatomischen Instituts, Herrn Geheimrat Professor Dr. Merkel, mir gütigst zur Verfügung gestelltes Präparat gibt mir Veranlassung, auf diese Frage einzugehen. Ich lasse die Beschreibung des Präparats folgen.

Es handelt sich um einen hochgradigen in Überstreckung fixierten rechten Spitzfuß, bei welchem, wie das Röntgenbild[1]) zeigt, der Vorderfuß, vom Chopartschen Gelenk distal, zum Calcaneus annähernd rechtwinkelig steht, während die Tibia hinten auf dem Calcaneus aufruht. Außer in übermäßiger Plantarflexion steht der Vorderfuß in Adduktion, zur medialen Fläche des Calcaneus etwa in einem Winkel von $1^1/_2$ R. Die Zehen stehen stark dorsalflektiert, etwa im rechten Winkel zur Rückenfläche des Fußes. Der Kopf des nach vorn-außen luxierten Talus prominiert mit seinem lateralen Ende am Fußrücken stark, etwa 3 cm vorwärts und etwas medialwärts vom unteren Fibulaende.

1) Für die Überlassung desselben sage ich dem Assistenten am anatomischen Institut, Herrn Privatdozent Dr Heiderich, besten Dank. Das Präparat war injiziert, daher die Züge der Arterien auf der Platte.

Die Präparation ergibt in der Hauptsache folgendes:

Der Talus hat sich sowohl um eine vertikale, als um eine sagittale und transversale Achse gedreht. Die primäre Drehung ist die um die vertikale Achse, die wir uns durch die Tiefe des Sinus tarsi verlaufend zu denken haben; die Drehung um diese Achse hatte eine Drehung um eine sagittale und transversale Achse zur unmittelbaren Folge. Infolge Drehung um die vertikale Achse hat sich der Taluskopf auf das vordere Ende des Processus anterior calcanei und das hintere Ende des Cuboideum hinaufgeschoben und ruht auf diesem fest auf. In dieser Lage steht der Taluskopf so, daß sein laterales Ende von der Ebene der lateralen Fläche des Proc. ant. calc. etwa 2—3 mm zurückbleibt und die vorderste Prominenz seiner Wölbung den vorderen oberen Rand des Proc. ant. calc. um 1,5 cm nach distal überragt.

Während so Caput und Collum tali lateralwärts verschoben sind, ist bei der Drehung um die vertikale Achse die laterale untere Ecke des Corpus tali auf der nach vorn-unten abfallenden Gelenkfläche des Calcaneus aufwärts und medialwärts verschoben, so daß etwa die untere vordere Hälfte dieser Gelenkfläche frei liegt. Die Folge dieser Verschiebung ist eine Drehung der vorderen Fläche des Corpus tali, die sonst leicht medialwärts gewandt ist, lateralwärts und eine derartige Stellung dieser Fläche zur Dorsalfläche des Proc. ant. calc., daß, während normal beide einen nach vorn-oben offenen spitzen Winkel bilden, nunmehr die sonst vordere Fläche des Taluskörpers der Dorsalfläche des Proc. ant. calc. annähernd parallel läuft, sogar — wohl unter der Einwirkung der veränderten Belastungsverhältnisse in der Spitzfußstellung — mit ihrem hinteren Ende ein wenig weiter von der Dorsalfläche des Proc. ant. calc. entfernt ist als mit ihrem vorderen. Dies bedingt naturgemäß eine wesentliche Veränderung der Gestalt des Sinus tarsi, und da infolge der Drehung des Talus um eine vertikale Achse sich die hintere mediale Ecke des Talus so weit nach vorn geschoben hat, daß sie etwa der Mitte des Sustentaculum tali aufliegt, worauf ich noch zurückkomme, so ist auch der Verlauf des Canalis tarsi ein wesentlich anderer. Derselbe verläuft von dem länglich viereckigen Sinus tarsi in transversaler Richtung nach der Gegend vor dem Sustentaculum tali, die von dem lateralwärts verschobenen Taluskopf frei geworden ist, anstatt wie normal schräg von lateral vorn nach medial hinten. Die von der lateralen unteren Ecke des Corpus tali verlassene frühere Gelenkfläche des Calcaneus, welche die hintere schmale Fläche des viereckigen Sinus tarsi bildet, ist rauh und zeigt keine Spur von Knorpel mehr. In der Tiefe des Sinus tarsi, im Beginn des Canalis tarsi finden sich straffe Bandmassen, die ohne Zweifel bei der Luxation nicht zerrissen worden sind. Diese bildeten gewissermaßen den Drehpunkt, um welchen die Verschiebung des Caput tali lateralwärts, der lateralen unteren Ecke des Corpus tali nach oben, hinten und medialwärts und der hinteren medialen Ecke des Talus nach vorn erfolgte. Die laterale untere Ecke des Corpus tali ist stark abgerundet, und die vordere, stark geneigte Fläche des Taluskörpers macht mit seiner unteren hinteren Fläche einen stumpfen Winkel, während diese Flächen sonst unter einem rechten, ja spitzen Winkel aufeinander treffen.

Bei der Drehung des Talus um eine vertikale Achse mußte, da an

der aufsteigenden Bewegung nur der laterale Talusabschnitt teilnahm, auch eine Drehung um eine sagittale Achse, und da der hintere Talusabschnitt gehoben wurde, während der vordere seine Höhenlage nicht wesentlich änderte, auch eine geringe Drehung um eine transversale Achse erfolgen.

Der vordere obere Rand des Processus anterior calcanei und der hintere obere Rand des Cuboideum, auf welche der Taluskopf hinaufluxiert ist, klaffen lateralwärts um 0,8 cm, während diese beiden Knochen medialwärts und plantarwärts enganeinander liegen, der dorsal-lateralwärts klaffende Spalt ist daher dreieckig. Seine Länge in transversaler Richtung mißt 2 cm; er reicht medialwärts bis an die kleine Gelenkfläche für das Caput tali am vorderen Ende des Processus anterior calcanei heran. Der Taluskopf ragt nach vorn über den Spalt noch um 7 mm hinüber. Dieses Klaffen ist die Folge der Einwirkung einer plantarflektierenden Gewalt, durch welche die Bänder und die Gelenkkapsel an der Dorsal-Lateral-Seite des Calcaneo-Cuboideal-Gelenkes gesprengt und das Cuboideum mit seinem hinteren und unteren Rande rückwarts auf die untere und mediale Fläche des Processus anterior calcanei verschoben wurde, bis dieser Rand gegen das vordere Ende des vorderen plantaren Höckers des Calcaneus anstieß. Bei dieser Verschiebung des Cuboideum kam seine untere Fläche in annähernd rechtwinkelige Stellung zur unteren und medialen Fläche des Calcaneus, und dies trug wesentlich zu der hochgradigen Spitzfußstellung bei. Der untere Abschnitt der hinteren Gelenkfläche des Cuboideum liegt dem vordersten Abschnitt der unteren Fläche des Calcaneus lateralwärts auf eine Strecke von 1,2 cm an. Nach Trennung der lateralen und plantaren Verbindungen des Calcaneus und Cubrideum zeigt es sich, daß der Calcaneus in der Ausdehnung, soweit sich das Cuboideum mit seiner hinteren Gelenkfläche auf ihn hinaufgeschoben hat, mit dicken, derben Bandmassen bedeckt ist, welche dem Ligam. calcaneo-cuboideum plantare angehören und hier zwischen diesem Calcaneusabschnitt und dem Cuboideum eingeklemmt sind. Der Calcaneus besitzt an der Stelle, wo seiner Plantarfläche die Gelenkfläche des Cuboideum anliegt, keine überknorpelte Gelenkfläche. Bemerkenswerterweise setzt sich einer der diese Stelle des Calcaneus bedeckenden Bandstränge etwa in der Mitte der übrigens mit glattem Knorpel überzogenen Gelenkfläche des Cuboideum an und sitzt hier fest. Es läßt sich dies nur so erklären, daß bei dem Trauma, welches die Stellungsänderung des Cuboideum zum Calcaneus bewirkte, der Knorpelüberzug der Gelenkfläche des Cuboideum verletzt wurde, und da, wo der Knorpel entfernt war, die durchrissenen Fasern des Ligaments festwuchsen.

Am medialen Rande des Calcaneo-Cuboideal-Gelenkes wurde das Auseinanderweichen der beiden Knochen dadurch verhindert, daß das starke Lig. calcaneo-naviculare dorsale, welches sich auch an die dem Naviculare zugewandte Fläche des Cuboideum ansetzt und auf das Cuneiforme III hinaufgeht, standhielt. Dieses Ligament ist im Präparat sehr kräftig entwickelt. Daß es unter der Einwirkung der plantarflektierenden und adduzierenden Gewalt nicht zerriß, war zugleich ein Hemmnis für eine weitere Luxation des Taluskopfes, namentlich nach vorwärts. Der Taluskopf liegt dem Ligament auf, dasselbe mit seinem lateralen Ende um 0,8 cm lateralwärts überragend. Um ebensoviel hat sich sein laterales Ende gegen das laterale Ende des Naviculare verschoben.

Infolge Verschiebung des Caput tali lateralwärts ist die Tuberositas navicularis, wohl wesentlich infolge der Zugwirkung des M. tibialis posterior, nach hinten gerückt bis nahe an das Sustentaculum tali, von diesem nur getrennt durch die starke Sehne dieses Muskels und deren hier besonders dicke Scheide. Diese Richtungsveränderung des Naviculare ist die Ursache der Adduktionsstellung des Vorderfußes. Da die Verbindung des Naviculare mit den Keilbeinen und dieser sowie des Cuboideum mit den Metatarsalien keine wesentlichen Veränderungen aufweist, so mußte mit der Adduktionsstellung des Naviculare eine Adduktion des ganzen distal von ihm gelegenen Fußabschnitts erfolgen.

Entsprechend der beschriebenen Drehung des Talus um eine vertikale Achse hat sich das hintere Ende des Taluskörpers medial- und vorwärts verschoben. Der hintere Rand des Taluskörpers, welcher annähernd rechtwinkelig zur Längsrichtung des Talus verläuft, steht daher schräg zur Längsrichtung des Calcaneus, und zwar um so viel, daß er medial 1 cm weiter von demselben Punkte der hinteren Calcaneusfläche entfernt ist als lateral. Die Entfernung der hinteren medialen Ecke des Taluskörpers von der hinteren Calcaneusfläche beträgt 4,6, der hinteren lateralen[1]) 3,6 cm. Die hintere mediale Ecke des Taluskörpers ist so weit medial- und vorwärts verschoben, daß sie etwa in der Mitte des Außenrandes des Sustentaculum steht.

Die Drehung des Talus um eine vertikale Achse haben die Unterschenkelknochen in demselben Umfange mitgemacht, die Knöchel liegen den Seiten des Taluskörpers an, der hintere Rand der unteren Gelenkfläche der Tibia hat genau dieselbe schräge Richtung zur Längsrichtung des Calcaneus wie der hintere Rand des Taluskörpers, aber die Malleolengabel ist über den Talus nach rückwärts zurückgeglitten, und die Tibia ruht mit ihrem hinteren Rande bezw. dem hinteren Abschnitte ihrer unteren Gelenkfläche dem Calcaneus auf. Die Entfernung dieses Randes von demselben Punkte der hinteren Calcaneusfläche beträgt am medialen Ende (Ansatz des Knöchels) 3,8, am lateralen Ende 2,8 cm. Die Differenz ist also genau dieselbe wie bei der Entfernung des hinteren Randes des Taluskörpers von derselben Stelle.

Die Ausdehnung, in welcher der hintere Abschnitt der unteren Gelenkfläche der Tibia dem Calcaneus aufruht, beträgt in sagittaler Richtung, entsprechend dem Unterschied in der Entfernung des hinteren Randes der Tibiagelenkfläche und des hinteren Randes des Taluskörpers von der hinteren Fläche des Calcaneus, 8—9 mm. Dieser hintere Abschnitt der Tibiagelenkfläche ist im Vergleich zu dem vorwärts gelegenen normal gewölbten Teil der Gelenkfläche im ganzen abgeplattet, seine Oberfläche steht etwa rechtwinkelig zur Längsrichtung der Tibia und setzt sich mit ihrem vorderen Rande scharf gegen den gewölbten Teil der Tibiagelenkfläche, welcher der Talusrolle aufruht, ab. Dieser sich absetzende vordere Rand des hinteren Tibiagelenkflächenabschnitts liegt dem hinteren Rand der Talusrolle unmittelbar an.

Von diesem abgeplatteten hinteren Abschnitte der Tibiagelenkfläche,

1) Unter Nichtberücksichtigung des später zu erwähnenden Processus posterior tali.

welcher in transversaler Richtung 1,9 cm mißt, ruht dem Calcaneus nur der mittlere Teil in einer Breite von 0,5 cm auf, an einer Stelle, welche dem hinteren Ende des Ansatzes des Sustentaculum tali an das Corpus calcanei entspricht. Das hintere Ende des Sustentaculum sieht wie abgestutzt aus, es zeigt eine schräg von vorn — oben nach hinten — unten abfallende, im ganzen ebene, aber etwas rauhe Fläche mit auffallend scharfem, namentlich unterem Rande, es machte den Eindruck, als ob die hintere obere Spitze des Sustentaculum fehlt. Diese schräg abfallende hintere Sustentaculumfläche mißt in transversaler Richtung fast 2 cm, in der zu dieser senkrechten Richtung durchschnittlich 8 mm. Nun findet sich unmittelbar hinter dem Sustentaculum, nur durch die unter demselben an normaler Stelle verlaufende Sehne des M. flexorhallucis longus von dem Corpus calcanei getrennt, ein annähernd 2 cm langes und etwa halb so breites Knochenstück, welches mit seiner Längsrichtung nahezu in der Längsrichtung des Calcaneus, dessen schmale Seiten in vertikaler Richtung stehen, dessen lange Seiten also auf- und abwärts gerichtet sind. Es kehrt ein vorderes dickeres Ende dem Sustentaculum, ein hinteres zugeschärftes Ende dem hinteren Calcaneusende zu. Mit diesem zugeschärften Ende liegt es der medialen Fläche des Calcaneus fest an und steht zu ihr in nach vorn offenem spitzen Winkel, das vordere dickere Ende stößt unmittelbar an das Sustentaculum, beide Enden sind mit dem Knochenteil, dem sie anliegen, durch kurzes, straffes Bindegewebe verbunden. Auf der äußeren, dem Calcaneus abgekehrten Seite des Knochenstücks verlaufen, fest mit ihm durch straffes Bindegewebe verbunden, Art. tibialis posterior vorn, und Nervus tibialis hinten. Das Knochenstück ist also zwischen die Sehne des M. flexor hallucis longus einerseits und Nerv und Arterie andererseits hineingeschoben. Den hinteren unteren Rand der abgestutzten Fläche am hinteren Sustentaculumende überragt das Knochenstück mit seinem vorderen Ende nach oben um 3 mm, und die Oberfläche dieses Endes liegt unmittelbar unter dem medialen Teil des hinteren horizontalen Abschnitts der Tibiagelenkfläche, welcher dem Calcaneus nicht aufruht, in der Ecke zwischen dieser und dem Tibiaknöchel. Lateral neben dem vorderen oberen Ende dieses größeren Knochenstücks liegt ganz unter dem hinteren Abschnitt der Tibiagelenkfläche ein kleines Knochenstück von der Größe und annähernd der Gestalt einer halben Erbse, welches mit dem großen Knochenstück durch einen kurzen Bindegewebsstrang verbunden ist und seine platte Fläche nach oben kehrt. Dieses Knochenstückchen füllt mit dem vorderen oberen Ende des größeren den Raum aus unterhalb des hinteren horizontalen Abschnitts der Tibiagelenkfläche medial von dem auf dem Calcaneus aufruhenden Abschnitt derselben bis zum Tibiaknöchel hin. Die Anlagerung der Knochenstücke an diesen medialen Gelenkflächenabschnitt hat zur Abplattung auch dieses Teils des ganzen hinteren Gelenkflächenabschnitts beigetragen. Von dem Tibiaknöchel ist das vordere obere Ende des großen Knochenstücks durch ein zwischen beiden eingeklemmtes Gewebsstück getrennt, welches sich als das an seinem Ansatze am Sustentaculum tali fast vollständig abgerissene Lig. talocalcaneum mediale erweist.

Nachdem das große und kleine Knochenstück in Verbindung miteinander aus den sie umgebenden Weichteilen ausgelöst sind, stellen sich

diese Knochenstücke folgendermaßen dar. Das große Knochenstück ist auf der Seite, welche der medialen Fläche des Calcaneus zugewendet war — ich will sie als innere bezeichnen —, mehr platt, auf der dem Calcaneus abgewendeten, der äußeren, auf welcher die Arterie und der Nerv verliefen, gewölbt. Es mißt in seiner Längsrichtung 1,8 cm, in vertikaler Richtung (in seiner Lage im Präparat gedacht) in seiner vorderen dickeren Hälfte ziemlich gleichmäßig etwa 1 cm, verschmälert sich dann nach seinem hinteren Ende rasch, mißt auf 1,2 cm vom vorderen Ende nur noch 0,5 cm und verbreitert sich dann nach dem hinteren zugeschärften Ende wieder auf 0,6 cm. Seine größte Dicke hat das Knochenstück etwa in der Mitte seines oberen Randes, sie beträgt 0,9 cm. Hier erhebt sich auf der äußeren Fläche ein spitzer Buckel, von dem aus diese nach dem vorderen und dem unteren Rande sich mäßig, nach dem hinteren spitzen Ende des Knochenstücks stark abdacht. Die Dicke des Knochenstücks beträgt sowohl an seiner vorderen oberen, als an der vorderen unteren Ecke und den nächst anschließenden Rändern etwa 0,5 cm. Dabei weist die äußere Fläche sowohl nach der vorderen oberen als vorderen unteren Ecke hin flache Buckel auf, die nach den scharfen Rändern der inneren Fläche hin gerundet abfallen. Das hintere schmale und dünne Ende des Knochenstücks hat sowohl einen oberen als einen unteren scharfen Rand. Die innere Seite des Knochenstücks hat nach allen Richtungen scharfe Ränder und ist am breiten Ende in horizontaler Richtung eingekerbt. Das ganze Stück ist augenscheinlich die abgesprengte obere hintere Spitze des Sustentaculum tali mit dem anschließenden hintersten Teil des Semicanalis tarsi. Der buckelige breite und dicke Teil des Knochenstücks entspricht der Spitze des Sustentaculum, der schmale, dünne zugeschärfte Teil dem an die Spitze sich anschließenden Rinnenabschnitt des Sustentaculum. Die innere Seite des Knochenstücks paßt mit ihrer breiten Hälfte gut auf den medialen Abschnitt der hinteren in schräger Richtung von vorn — oben nach hinten — unten abgestutzten Fläche des Sustentaculum tali, während das schmale zugeschärfte Ende des Knochenstücks sich dem lateralen Abschnitt der abgestutzten hinteren Fläche des Sustentaculum weniger gut anlegt. Dies hat seinen Grund in einer Veränderung dieses Endes der Fläche durch den Belastungsdruck der Tibia, welche gerade hier mit der Mitte des hinteren abgeplatteten Abschnitts ihrer unteren Gelenkfläche aufruht. Die medialwärts, da wo die Sustentaculumspitze abgebrochen ist, breite Bruchfläche verschmälert sich zunächst lateralwärts, da wo sich die Rinne an die Spitze anschließt, auf kaum 6 mm, verbreitert sich aber nach dem Ansatze des Sustentaculum an das Corpus calcanei hin wieder auf 8 mm, und dieser letztere Abschnitt wulstet sich in der Ausdehnung, in welcher die Tibia aufruht, sowohl nach abwärts und hinten als nach dem Calcaneusrücken hervor.

Das dem vorderen oberen Ende des großen Knochenstücks lateralwärts anliegende kleine Knochenstück mißt auf seiner flachen der Tibia zugewandten Fläche in sagittaler Richtung 8, in transversaler Richtung $5\frac{1}{2}$ mm. Seine untere Fläche ist der erwähnten Form entsprechend stark gewölbt. Der es in seiner ganzen Ausdehnung mit dem großen Knochenstück verbindende derbe Bindegewebszug mißt von einem Knochenrande zum anderen 2 mm. Sowohl dem hinteren (nach der Lage im Präparat) Ende des großen als dem hinteren Ende des halberbsengroßen Knochen-

stücks liegt je ein sehr kleiner, durch Bindegewebe verbundener Knochensplitter an.

Das Lig. talocalcaneum mediale sitzt an seinem Ansatze an der hinteren medialen Ecke des Talus fast in ganzer Ausdehnung in gewöhnlicher Weise fest, im ganzen auf einer Strecke von 1,8 cm, nur etwa in der Mitte dieser Strecke hat es ein halbkreisförmiges Loch, in welchem der scharfe Rand des Talus in 0,5 cm Länge frei liegt. Es ist dies die Stelle, wo sonst das rundliche Tuberculum mediale posterius tali sitzt. Dieses ist an dieser Stelle gleichsam aus dem Bande heraus-, und von der hinteren medialen Ecke des Talus abgeschlagen, es ist das mit der abgebrochenen Spitze des Sustentaculum tali in Zusammenhang befindliche kleine halberbsengroße Knochenstück. Es ist anzunehmen, daß beide Knochenstücke zu gleicher Zeit durch dieselbe Gewalteinwirkung abgebrochen sind.

Wie erwähnt, ist das Lig. talocalcaneum mediale an seinem Ansatze am Sustentaculum tali fast vollständig abgerissen, nur seine vordersten Fasern sitzen noch, etwas nach vorn von der Mitte des äußeren Umfangs des Sustentaculum, fest. Das vom Sustentaculum abgerissene Stück des Ligaments mißt 1,7 cm an dem abgerissenen Rande. Etwa in der Mitte dieses Randes liegt, eingebettet in die Fasern des Bandes, ein sehr kleines, unregelmäßiges Knochenstück mit kaum 4 mm im größten Durchmesser, welches ohne Zweifel aus dem Sustentaculum tali herausgerissen ist. Der ganze abgerissene, hintere untere Zipfel des Ligaments ist einwärts geschlagen und war zwischen hinterem Ende des Tibiaknöchels und der vorderen oberen Ecke des Sustentaculumbruchstücks eingeklemmt.

Entsprechend der Lage der hinteren medialen Ecke des Talus auf dem Sustentaculum tali und der Stellung der Malleolengabel auf dem Talus schneidet das hintere Ende des Tibiaknöchels an seiner Gelenkflächenseite mit dem Außenrande des Sustentaculum tali, der untere Rand dieses hinteren Knöchelrandes mit dem oberen Rande des Sustentaculum tali ab.

Der Hergang bei der Fraktur war sehr wahrscheinlich folgender. Unter dem Einfluß der adduzierenden Gewalt erfolgte zunächst eine Drehung des Talus mit dem Unterschenkel um die vertikale Achse. Hierbei riß das Lig. talocalcaneum mediale an seinem Ansatze am Sustentaculum tali ab. In dem Augenblick nun, als bei dieser Drehung des Talus das Tuberculum posterius mediale tali über das hintere Ende des Sustentaculum tali hinübergeglitten war und sich gerade über diesem Ende befand, stieß unter dem Einfluß einer plantarflektierenden Gewalt der hintere Rand der Tibiagelenkfläche heftig gleichzeitig auf das hintere obere Ende des Sustentaculum tali und auf das Tuberculum posterius mediale tali auf und schlug beide ab. Auf der Bruchfläche des Sustentaculum blieb der hintere Rand der Tibiagelenkfläche in der Stellung, in welcher er aufgetroffen war, aufruhen. Die Bruchstücke glitten hinter die Sehne des M. flexor hallucis longus, welche bei der Dreh-

bewegung des Talus in ihrer Rinne an der hinteren medialen Talusecke mit nach vorn herumgerissen war, und kamen so zwischen Sehne einerseits und Arterie und Nerv andererseits zu liegen.

Auf dem Röntgenbilde zeichnen sich sowohl das Bruchstück des Sustentaculum als das des Tuberculum posterius mediale tali in der Gegend der Höhe des Calcaneus vor und unterhalb des Processus posterior tali scharf ab.

Bei dem Rückwärtsgleiten der Malleolengabel über den Talus nach hinten hat auf der medialen Seite die Tibia ein Stück Gelenkkapsel mit nach hinten gerissen. Dieses liegt der Innenseite des hinteren Abschnitts des Tibiaknöchels an und haftet vorn am medialen Rande der Talusrolle 1,4 cm nach vorn von der hinteren medialen Ecke des Talus, hinten an der Tibia in dem Winkel zwischen hinterem Rande der Gelenkfläche für die Talusrolle und dem hinteren Rande des Knöchels. Der zwischen den genannten Punkten ausgespannte freie Rand des Kapselstücks sieht nach aufwärts, abwärts von dem freien Rande sitzt das Kapselstück an dem gewöhnlichen Ort der Befestigung der Gelenkkapsel an der medialen Fläche des Taluskörpers und dem hinteren und unteren Rande des Tibiaknöchels fest.

Von dem Punkte aus, an welchem sich am medialen Rande der Talusrolle der freie Rand des Gelenkkapselstücks ansetzt, verläuft deutlich erkennbar ein wenig schräg rückwärts nach dem lateralen Rande der Talusrolle hin die hintere Grenze der früheren Gelenkfläche des Taluskörpers für die Tibia, die Stelle also, wo sich hinten die Gelenkkapsel am Talus befestigte. Nach vorn von dieser Grenzlinie ist die Talusrolle mit glattem Knorpel überzogen, nach hinten von der Grenzlinie ist die Oberfläche des Taluskörpers grauweiß, rauh, es haften ihr einzelne kleine Gewebsfetzen an (Bänder- und Gelenkkapselreste). An dem hinteren Rande des Taluskörpers sitzen nach hinten gerichtet dichtstehende Fransen von derbem Bindegewebe von 2—3 mm Länge fest, die Reste der durchrissenen Kapsel des Gelenks zwischen Talus und Calcaneus. Auf diesen Fransen ruht der hintere abgeplattete Abschnitt der Tibiagelenkfläche mit seinen vordersten Teilen auf.

Besonderer Erwähnung bedarf nun noch ein am Talus vorhandener beweglicher Processus posterior. Derselbe hat die charakteristische tetraedrische Form des Trigonum. Die laterale und mediale, aufwärts gekehrte Fläche desselben werden getrennt durch einen scharfen Kamm, welcher genau die Verlängerung des lateralen Rollenrandes bildet. Diesem Kamm entlang mißt der bewegliche Processus 1,1 cm, seine größte

Breite nahe am Ansatze an dem Talus beträgt 1 cm, seine größte Höhe ebenda 0,7 cm, alle diese Maße einschließlich der den Knochen überziehenden Weichteile. Die laterale und mediale Fläche des Processus sind von fibrösem Gewebe überzogen, von seiner hinteren Ecke und dem medialen Rande ragen sehr derbe dicke Fransen von mehreren Millimeter Länge nach hinten, dicker als die Fransen am hinteren Talusrande, anscheinend die Reste des durchrissenen Ligamentum talocalcaneum posterius. Die untere (vordere) Fläche des Processus ist leicht konkav und steht zum hinteren Abschnitt der unteren Gelenkfläche des Taluskörpers fast im rechten Winkel. Von der unteren Fläche des Processus ist ein schmaler, der Gelenkfläche des Taluskörpers unmittelbar anliegender Bezirk, welcher in transversaler Richtung 8, in sagittaler Richtung 3 mm mißt, von glattem Knorpel überzogen. Der Knorpelüberzug der Gelenkfläche des Taluskörpers geht auf den Knorpelüberzug des angrenzenden Abschnitts des Processus ganz glatt über, es ist hier keine Spur einer Trennung zu entdecken. Umgeben ist der von Knorpel überzogene Bezirk der unteren Fläche des Processus nach den Rändern und der hinteren Ecke hin von dicken fibrösen Massen, welche medial in die erwähnten dicken Fransen, die Reste des Lig. talocalc. post., übergehen, lateral als Reste der Gelenkkapsel des Talus anzusehen sind. Der von Knorpel überzogene Bezirk der unteren Fläche des Processus ruht auf einer kleinen überknorpelten Calcaneusfacette, welche sich, entsprechend der fast rechtwinkeligen Stellung des Processus zum Taluskörper, unter fast rechtem Winkel nach hinten unten an den lateralen Abschnitt der Gelenkfläche des Calcaneus für den Taluskörper anschließt. Diese kleine Gelenkfacette des Calcaneus für den Proc. post. tali hat fast dieselben Abmessungen wie der überknorpelte Bezirk des letzteren, 8:3,5 mm. ist fast gleichschenkelig dreieckig, wulstet sich etwas über die umliegende Calcaneusoberfläche hervor und liegt unmittelbar lateralwärts des lateralen Endes der Bruchfläche des Sustentaculum tali.

In der ursprünglichen festen Stellung des Talus auf dem Calcaneus im Präparat ließ sich der Proc. post. tali nur wenig vom Calcaneus abheben. Nach Lösung der Verbindungen zwischen Talus und Calcaneus ist die Beweglichkeit des Processus am Talus auch nur mäßig, die Verbindung beider ist ziemlich straff. Nach Durchtrennung derselben auf der Dorsalseite lassen sich die Berührungsflächen des Processus und des Corpus tali durch Herunterklappen des ersteren leicht sichtbar machen. Sie sind graugelb, flach, bei Lupenbetrachtung ganz leicht uneben, höckerig, mit einer äußerst dünnen Schicht zarten durchsichtigen Bindegewebes bedeckt, nirgends eine Spur von Knorpel an den Berührungsflächen. Diese machen durchaus den Eindruck alter Bruchflächen. Die Fraktur hat den ganzen Processus posterior, soweit der Knochen allein, von den bedeckenden Weichteilen abgesehen, in Betracht kommt, an seiner Ansatzstelle an das Corpus tali durchtrennt. Die Bruchlinie verläuft schräg von medial hinten nach lateral vorn.

In seiner ursprünglichen Lage im Präparat lag der Processus posterior tali unter dem hinteren abgeplatteten Abschnitt der Tibiagelenkfläche unmittelbar lateral von der Stelle der letzteren, welche dem Calcaneus aufruhte, der hintere Rand der Tibiagelenkfläche annähernd mit der hinteren Ecke des Processus abschneidend. Einem erheblichen Druck war hier der

Processus nicht ausgesetzt. Der hintere Rand der unteren Tibiagelenkfläche biegt lateralwärts ein wenig nach aufwärts, so daß sein laterales Ende um mehrere Millimeter höher steht als seine Mitte. In diesem hier aufwärts einspringenden Winkel zwischen Tibia und Fibula lag der Processus, seina mediale Fläche der Gelenkfläche der Tibia, die laterale den weichen Teilen anliegend, welche die Grube hinter der Gelenkfläche des Fibulaknöchels ausfüllen. Es ist sehr wahrscheinlich, daß der Processus posterior entsprechend seiner Lage am Talus, als unter dem Einfluß der plantarflektierenden Gewalt die Tibia nach hinten glitt, von vornherein in den schützenden Winkel zwischen Tibia und Fibula zu liegen kam, in welchem er im Präparat lag. Einer erheblichen Gewalteinwirkung war er jedenfalls nicht ausgesetzt. Es ist möglich, daß er vor dem Trauma in etwas stumpferem Winkel zur Gelenkfläche für den Calcaneus stand und bei dem Trauma leicht abwärts abgeknickt wurde.

Das Ligamentum talofibulare posterius setzt sich unmittelbar nach vorn vom Processus post. tali am Corpus tali an; es ist entsprechend der Lage des Fibulaknöchels unmittelbar lateral des Processus verkürzt.

Auf dem Röntgenbilde ist der schräg nach hinten und abwärts gerichtete Processus posterior tali deutlich zu erkennen.

Es erübrigt noch, die durch die Belastung beim Gehen und Stehen in der veränderten Stellung der Knochen zueinander hervorgebrachten Form- und Oberflächenveränderungen der Knochen zu erwähnen, soweit dies nicht bereits geschehen ist. Am auffälligsten sind die Veränderungen am Talus. Die obere Fläche des Taluskörpers ist in ihrer Form nicht wesentlich verändert, dagegen fehlt etwa auf dem vorderen Drittel derselben der Knorpelüberzug, da dieses, infolge der Feststellung der Tibia auf dem hinteren Abschnitt des Talus, zur Artikulation nicht mehr verwandt wurde. Entsprechend der normalen Form und Ausdehnung der Gelenkfläche am Talus und der Tibia ist der knorpelfreie Bezirk der oberen Fläche des Taluskörpers am medialen Rande ausgedehnter als am lateralen, in der Mitte zwischen beiden Rändern ist entsprechend dem Vorsprung am vorderen Rande der Tibiagelenkfläche der Knorpelüberzug zungenförmig vorgeschoben. Die Farbe des knorpelfreien Teils der Talusoberfläche ist graugelb. An den Seitenflächen des Taluskörpers sind die Gelenkfacetten für die Knöchel, soweit sie nicht mehr zur Artikulation dienten, in entsprechender Ausdehnung knorpelfrei. Der hintere Abschnitt der oberen Fläche des Taluskörpers, welcher vor dem Trauma der Gelenkkapsel und den Bändern zum Ansatz diente, hat sich infolge der ständigen Belastung durch die in ihrem größeren vorderen Abschnitt regelmäßig gewölbte Tibiagelenkfläche der Form dieses letzteren angepaßt, zeigt regelmäßige Wölbung und — bis auf den Processus posterior — einen geradlinigen hinteren Rand.

Wesentlich verändert ist die Artikulationsfläche für das Corpus tali auf dem Calcaneus. Sie ist annähernd nierenförmig, der Hilus nach vorn gerichtet, mißt in transversaler Richtung fast 2,5 cm, in sagittaler Richtung in der medialen Hälfte im größten Durchmesser 1,3, in der lateralen Hälfte 1,7 cm. Die Artikulationsfläche liegt entsprechend der Verschiebung des Talus mehr oben auf dem Calcaneus und etwas mehr medialwärts. Sie ist medialwärts bis auf die Gegend, wo sich normal der Semicanalis

tarsi befindet, verschoben bis dicht heran an den lateralen Rand der Gelenkfläche des Sustentaculum tali. Die Gegend des Semicanalis tarsi ist in diesem hinteren Abschnitt sowohl am Talus als am Calcaneus in eine glatte überknorpelte Gelenkfläche verwandelt, der Canalis tarsi hier vollständig verschwunden. Dafür fehlt aber am Sustentaculum tali, da der Taluskopf hier nicht mehr artikuliert, an der Stelle der normalen Gelenkfläche für denselben jeder Knorpelüberzug. Am Calcaneus liegt die Artikulationsfläche für den Taluskörper, den Calcaneus mit seiner Längsrichtung horizontal liegend gedacht, in ihrer medialen Hälfte fast in der Horizontalebene, nur sehr wenig vorwärts geneigt, in der lateralen Hälfte ist ein vorderer größerer Abschnitt von 1,2 cm in sagittaler Richtung stärker vorwärts geneigt, der kleinere hintere Abschnitt, welcher 0,5 cm mißt, liegt fast genau horizontal, beide Abschnitte, die eben, nicht gewölbt sind, stoßen in einer scharfen vorspringenden Kante unter stumpfem Winkel zusammen. Am Corpus tali ist die Artikulationsfläche für den Calcaneus genau entsprechend gestaltet. Am hinteren Rande des schmäleren hinteren Abschnitts der lateralen Hälfte dieser Artikulationsflächen schließt sich die kleine Gelenkfläche des Processus post. tali bezw. für denselben fast rechtwinkelig an, wie dies früher erwähnt ist.

Die Gelenkfläche des Taluskopfes ist mit ihrem medialen unteren Ende infolge der veränderten Stellung und Artikulation des Taluskopfes aufwärts verschoben, die Gelenkfläche verläuft mit ihrem langen Durchmesser nahe der Horizontalen. Der obere laterale scharfe Rand der normalen Gelenkfläche des Taluskopfes ist abgerundet, da er jetzt für die Artikulation nicht mehr beansprucht wird. Am Calcaneus artikuliert der Taluskopf jetzt nur an der medialen Ecke des Processus ant.

Wie erwähnt, ist die Tuberositas navicularis von dem Sustentaculum tali nur getrennt durch die Sehne des M. tibialis posterior und ihre Scheide. Die Tuberositas navicularis hat sich gegen das Sustentaculum tali beim Gehen und Stehen ohne Zweifel angestemmt, das vordere Ende des Sustentaculum ist infolgedessen stark verbreitert[1]) und besitzt eine Anlagerungsfläche für die Tuberositas. Infolge dieser abnormen Übertragung der Belastung von der Tibia her über das Sustentaculum und Naviculare nach den anschließenden Tarsalien und Metatarsalien hat sich das Sustentaculum im ganzen massig entwickelt. Das Sustentaculum tali mißt in seiner größten Länge an seinem Ansatze an das Corpus calcanei fast $3^1/_2$ cm, in seiner vorderen Hälfte, da wo sich die Tuberositas navicularis anstemmt, ist das Sust. tali 1,8 cm hoch.

Auffallend sind die eckigen Formen des hinteren Endes des Calcaneus, welche denen des embryonalen und frühjugendlichen Calcaneus entsprechen, an dem sich die durch die Wirkung der Belastung beim Gehen entstandene Rundung der hinteren und unteren Fläche des Calcaneus des Erwachsenen noch nicht findet. Im Röntgenbilde sind diese eckigen Formen weniger deutlich, obwohl auch auf diesem die fehlende Wölbung an Stelle des Processus tuberis medialis nicht zu bezweifeln ist. Am Präparat ist die hintere Fläche des Calcaneus glatt und stößt auf die mediale Fläche in scharfer Kante, ebenso wie diese auf die hintere untere, die Gegend des

1) Im Röntgenbilde sehr deutlich.

Proc. tub. med. Die laterale hintere untere Ecke ist stark abgeschrägt und zeigt ebenfalls kantige Form. Man könnte versucht sein, hieraus zu folgern, daß das Trauma in einer frühen Lebenszeit stattgefunden habe. Hiergegen spricht indes die Größe des vorgefundenen Bruchstücks des Sustentaculum, welches von einem jedenfalls annähernd ausgewachsenen Calcaneus stammt und außerdem gut auf die Bruchfläche des Sustentaculum paßt. Es bleibt demnach nur die Annahme übrig, daß unter dem Einfluß des Drucks der annähernd rechtwinkelig zueinander angreifenden Muskeln der Wade und der Fußsohle auf die Knochenoberfläche die bereits bestandene Rundung am hinteren Calcaneusende wieder abgeflacht und so die eckigen Formen, die den frühjugendlichen entsprechen, zustande gekommen sind. Als Folge der alleinigen Beanspruchung des hinteren Calcaneusendes auf Zug bezw. Muskeldruck ist wohl auch die geringe Breitenentwicklung desselben bei sonst kräftiger Entwicklung des ganzen Calcaneus anzusehen. Das hintere Ende des in größter Länge mehr als 7 cm messenden Calcaneus ist in größter Breite nur 2 cm breit. Auch hierfür ist anzunehmen, daß die unter dem Einfluß der Belastung beträchtlichere Breite nach dem Aufhören der Einwirkung derselben geringer geworden ist.

Das unterste Ende der mit ihrem Rande auf dem Calcaneus aufruhenden hinteren Tibiafläche ist, ohne Zweifel unter dem Einfluß des Belastungsdrucks, ein wenig nach hinten herausgewulstet, wie dies auf dem Röntgenbilde deutlich erkennbar ist. Der Wulst erstreckt sich an der hinteren Tibiafläche am weitesten aufwärts in deren Mitte, also da, wo der Rand auf dem Calcaneus aufruht, er ist hier 6 mm hoch (in vertikaler Richtung), nach dem medialen und lateralen Rande der Tibiafläche hin verschmälert er sich. Nach hinten springt der Wulst etwa 1 mm vor.

Von den Tarsalien ist vielleicht noch das Cuboideum zu erwähnen, dessen Tuberositas plantaris infolge der mangelnden Zugwirkung des Lig. calc. cub. plant. abgeflacht, und dessen Plantarfläche rückwärts der Tuberositas infolge des Drucks gegen den Calcaneus verkleinert ist.

Sehr auffällig ist die Gestalt des Capitulum metatarsalis V. Dieses Metatarsale ist, der adduzierten Fußhaltung entsprechend, am stärksten unter den Metatarsalien belastet worden, und sein Capitulum hat, bei der annähernd vertikalen Richtung der Belastung, eine beträchtliche Verbreiterung, namentlich dorsalwärts, erfahren.[1]) Es hat so eine Gestalt gewonnen, welche der des Knopfes eines großen Nagels ähnelt. Sein Durchmesser beträgt in dorsoplantarer Richtung 1,5, in mediolateraler Richtung 1,2 cm. Gerade im Gegensatz zu dem Capitulum metat. V ist der dorsoplantare Durchmesser des Capitulum metat. I infolge wesentlich geringerer und gegen die Norm andersartiger Beanspruchung erheblich kleiner geworden; er beträgt nur 1,2 cm, also weniger als der entsprechende Durchmesser des Capit. metat. V. Der mediolaterale Durchmesser des Capit. metat. I ist nicht wesentlich kleiner geworden, er beträgt 2,2 cm. Die Verkleinerung des dorsoplantaren Durchmessers des Capit. metat. I ist hauptsächlich dadurch bedingt, daß das Metatarsale I nicht mehr für die Abwickelung des Fußes beansprucht worden ist.

1) Das ist besonders auf der Röntgenplatte sehr deutlich.

Es kann in unserem Falle nicht zweifelhaft sein, daß die Verletzung durch eine zugleich adduzierend und plantarflektierend wirkende Gewalt entstanden ist. Auffallend ist die verhältnismäßig geringfügige Beschädigung des Talus, während andererseits eine bei der Luxatio tali gewiß äußerst selten stattfindende Fraktur des Sustentaculum tali erfolgt ist. Es ist dies vielleicht darauf zurückzuführen, daß die adduzierende Gewalt weniger stark, die plantarflektierende dafür um so stärker wirkte. Für die nicht übermäßig starke Wirkung der adduzierenden Gewalt spricht, daß immerhin ein Teil der Bandverbindungen zwischen Talus und Calcaneus erhalten ist, so im Canalis tarsi und vom Lig. talocalcaneum med., und daß die Verschiebung des Caput tali lateralwärts nicht sehr groß ist. Daß im vorliegenden Falle eine Fraktur des Sustentaculum tali erfolgte, war indes vermutlich wesentlich dadurch bedingt, daß hier ein Sust. tali mit einer nach hinten ragenden Spitze vorhanden war.[1]) Für letzteres spricht die buckelige Beschaffenheit des Bruchstücks des Sustentaculum und die Schmalheit seiner Bandverbindung mit dem gleichzeitig abgebrochenen Tuberculum mediale posterius tali.

Es ist darüber gestritten worden, ob bei der Luxation des Talus nach vorn-außen die Adduktion der Plantarflexion vorhergehe oder umgekehrt. Für unseren Fall ist es sehr wahrscheinlich, daß zuerst, wenigstens bis zu einem gewissen Grade, die adduzierende Gewalt eingewirkt hatte, da sonst die nach hinten gleitende Tibia das Sustentaculum mit dem Tuberc. med. post. tali nicht so, wie geschehen, treffen konnte. Daß eine forcierte Plantarflexion einer forcierten Adduktion jemals vorhergehe, ist an und für sich nicht wahrscheinlich, da, um diese Luxation hervorzubringen, eine Adduktion nur dann kräftig wirken kann, solange sich die Talusrolle in der Malleolengabel befindet, nicht mehr, wenn der Talus aus letzterer nach vorn herausgeglitten ist. Dagegen steht der Annahme nichts im Wege, daß die Luxation gelegentlich unter gleichzeitiger Einwirkung von Adduktion nnd Plantarflexion erfolgt. Beweisend hierfür ist z. B. der Fall von Verebély. In diesem war bei einer Luxation des Talus nach vorn-außen das hintere innere Viertel des Talus abgebrochen. Es kommt eben ganz auf die Art der einwirkenden Gewalt an.

Ebenfalls allein durch die Art der einwirkenden Gewalt bedingt

1) Näheres über die verschiedenartige Beschaffenheit des hinteren (oberen) Endes des Sustentaculum tali weiter unten S. 153.

ist es, ob die adduzierende oder die plantarflektierende Gewalt in ihrer Wirkung stärker hervortritt, oder ob etwa beide in annähernd gleicher Weise einwirken. Für den vorliegenden Fall ist es wahrscheinlich, daß die plantarflektierende Gewalt stärker eingewirkt hat. Middeldorpf folgert aus dem Befunde am exstirpierten Talus in seinen 3 Fällen, daß die Supination (Adduktion) die schwersten Knochenverletzungen gesetzt hat, und daß wir dieser Bewegung bei dem Mechanismus des Zustandekommens der isolierten Talusluxation die erste Rolle anweisen müssen.

Es ist gewiß selten bei dem Versuch, eine Verletzung zu erklären, so viel schematisiert worden, wie bei der Talusluxation. Sehen wir uns Middeldorpfs Fälle näher an, so ist seine Folgerung für den ersten allenfalls zutreffend. In diesem ist das einwirkende Trauma: Umkippen mit dem Fuß nach innen beim Entlanggehen an einer Böschung: überhaupt verhältnismäßig schwach. Naturgemäß war bei diesem Trauma die Supination besonders wirksam, und so finden sich am medialen Talusabschnitt hinten, in der Mitte und vorn Knorpelläsionen, als Wirkung der Plantarflexion am hinteren Ende der oberen Talusgelenkfläche eine Depression des Knorpels in den Knochen hinein. Die supinierende Gewalt hat an mehreren Stellen eingewirkt, die plantarflektierende nur an einer, aber in der Stärke unterscheiden sich die durch die beiden Gewalten gesetzten Läsionen kaum, auf der medialen Talusseite ist nur Knorpel, der eigentliche Knochen gar nicht verletzt, am hinteren oberen Talusende ist der Knorpel in den Knochen hineingedrückt. Man möchte sagen, hier hätte die Gewalt sogar stärker eingewirkt als auf der medialen Seite.

Für die Fälle II und III Middeldorpfs kann es nach seiner eigenen Beschreibung und nach seinen Abbildungen keinem Zweifel unterliegen, daß die plantarflektierende Gewalt stärker eingewirkt hat als die supinierende. In beiden Fällen war das Trauma weit stärker als im Fall I. Im Fall II war der Verletzte aus einem Wagen geschleudert. Hier fand sich am hinteren medialen Talusrande eine ausgesprochene Fraktur, ein größeres und mehrere kleinere Knochenstücke abgebrochen, an der Gelenkfläche mit dem Sust. tali eine Knorpelabhebung von geringer Ausdehnung. Im Fall III: Einklemmung des Fußes zwischen 10 Fuß hoch von einem zusammenbrechenden Gerüst herabfallenden Steinen: fand sich allerdings eine Fraktur etwa in der Mitte der Gelenkfacette des Talus für den Tibiaknöchel, welche noch ein Stück nach oben in die Talusrolle hineinreichte, diese Fraktur klaffte indes nur wenig, dagegen war der ganze hintere Abschnitt der Talusrolle zerquetscht, nicht nur der von Knorpel freie Teil, sondern die Zertrümmerung des Knochens reichte nach der Abbildung beträchtlich in das hintere Ende der überknorpelten Talusrolle hinein.

Eine im Vergleich zur Wirkung der adduzierenden (supinierenden) stärkere Wirkung der plantarflektierenden Gewalt werden wir namentlich in den Fällen von Talusluxation finden, welche durch Fall oder Sprung verursacht sind, eine verhältnismäßig häufige Ursache der Talusluxation. Hier greift bei adduziert und plantarflektiert aufgesetztem Fuß die in der

Richtung der Schwerkraft wirkende besonders starke Kraftkomponente besonders heftig am hinteren Talusende an, indem der hier aufstoßende hintere untere Tibiarand dieses zertrümmert und den Talus nach vorne stößt.

In den Fällen von Middeldorpf und dem von Verebély fanden sich am Talus nicht die geringsten Spuren der Einwirkung einer dorsalflektierenden Gewalt. Trotz der untrüglichen Beweise für die öfters recht starke Einwirkung einer plantarflektierenden Gewalt bei der Luxation des Talus nach vorn und außen gibt es doch bis in die neueste Zeit Autoren, welche diese Luxation nur durch Dorsalflexion entstehen lassen. So sagt Lossen in Kocher-Quervains Enzyklopädie der gesamten Chirurgie, Band I, S. 502, unter Entstehungsweise der Luxatio tali: „Gewaltsame Dorsalflexion in Verbindung mit übertriebener Abduktion oder Adduktion veranlaßt die Luxationen des Talus nach vorn-innen und vorn-außen. Selten bewirkt das Zusammentreffen einer gewaltsamen Plantarflexion mit Abduktion oder Adduktion die Verrenkung des Talus nach hinten-außen oder hinten-innen." Diese Annahme stützt sich auf die Leichenversuche Henkes. Solche Versuche können indes in keiner Weise beweisend sein, da sie dem wirklichen Vorgang bei der Verletzung nicht im entferntesten entsprechen.

Henke führte bei seinen Versuchen zunächst sowohl am Talocruralgelenk als am Talotarsalgelenk die Luxation einzeln herbei oder bereitete sie wenigstens vor d. h. durchschnitt alle hemmenden Bänder, besonders auch das Ligam. talocalcaneum interosseum (im Canalis tarsi). War dann alles wieder in die richtige Lage gebracht, so konnte er „mit einem einzigen Ruck, in welchem man eine übermäßige Streckung (Dorsalflexion) mit einer heftigen Abduktion oder Adduktion verbindet, den Talus zum plötzlichen Hinausgleiten nach innen oder außen und vorn bringen, wobei die Tibia an seinem hinteren Abhange abrutschend auf die leer werdende obere Fläche des Calcaneus fällt". In dieser Weise gestaltet sich ohne Zweifel beim Lebenden der Vorgang der Luxation niemals. Bei einem solchen Leichenversuch fällt die Hemmung durch die Bänder vollständig weg, die beim Lebenden, namentlich gerade bei den Gelenkverbindungen des Talus, eine sehr große Rolle spielt.

Ebensowenig Wert haben die von Heineke und Dorsch angestellten Leichenversuche, bei welchen der Talus vollständig exstirpiert, dann wieder reponiert wurde. Auch ihnen gelang bei den so vorbereiteten Leichen eine Luxation des Talus nach vorn-außen nur bei Dorsalflexion und Adduktion, nach vorn-innen sowohl bei Dorsalflexion als bei Plantarflexion nach voraufgegangener Pronation.

Den Verhältnissen beim Lebenden einigermaßen nahe kommen nur Leichenversuche, wie sie von Rochet an nicht vorher eigens präparierten Füßen angestellt worden sind, Versuche, welche auch von Koenig in seinem Lehrbuch erwähnt werden.

Rochet kommt zu gerade entgegengesetzten Ergebnissen wie Henke und Heineke-Dorsch. Er erzielte eine Luxatio tali nach außen und vorn, wenn der Fuß in Adduktion und Plantarflexion stand, und in dieser Stellung des Fußes eine schwere Last von oben her in der Längsrichtung der Tibia einwirkte. Rochet fand, wie ich dies auch bei meinem Prä-

parate feststellen konnte, einige Fasern des Ligam. talocalc. inteross. intakt, die obere Fläche des Talus nach außen und schräg nach unten sehend. Den Talus fand er intakt oder den inneren Talusrand etwas gedrückt vom inneren Knöchel. — Luxation des Talus nach hinten erzielte Rochet durch extremste Dorsalflexion. — Bei der Luxatio tali nach vorn-außen bewirkt zunächst die adduzierende Gewalt Verschiebung des Caput tali lateralwärts, dann die plantarflektierende Gewalt die Verschiebung des Talus nach vorn.

Dem Ergebnis seiner Leichenversuche entsprechend gestaltete sich Henke den Vorgang beim Lebenden. Er nahm in jedem Falle von Luxatio tali nach vorn, der durch Fall auf den Fuß entsteht, an, daß hierbei der Körper vornüber falle, „so daß das Sprunggelenk in übermäßige Streckung (Dorsalflexion) geführt wird, infolgedessen die Luxation nach vorn erleidet, und daß durch gleichzeitige übermäßige Abduktion oder Adduktion die des Fußgelenks (Talotarsalgelenks) nach außen oder innen hinzukommt." Daß ein Mensch, der eine Talusluxation nach vorn erlitt, wirklich so mit dem Körper vornüber gefallen ist, dafür weiß Henke kein Beispiel anzuführen. Seine Autoren Desault und Malgaigne geben nur an, daß bei dem Fall auf den Fuß dieser in Adduktion oder auswärts gedreht gestanden habe. Aber Henke fügt bei dem Fall von Desault, in welchem ein Mensch von einem hohen Baum herabgefallen war, le poids du corps porté sur le pied renversé en dehors à l'instant de la chute, hinzu: „also offenbar vornüber oder doch jedenfalls so, daß das Knie nach vorn niedergedrückt war, also gebeugt, das Sprunggelenk gestreckt (nach vorn, nach der Dorsalseite)." Diese Annahme Henkes von dem Fall vornüber ist rein willkürlich. Es ist im Einzelfalle meist nicht festzustellen, in welcher Haltung der Betroffene bei dem Fall auf den Boden gekommen ist. Der von dem Unfall überraschte Verletzte weiß oft selbst keine sicheren Angaben zu machen, und etwaige Angaben verdienen nicht ohne weiteres Vertrauen. Bei einem einfachen Fall aus der Höhe, wie in dem Desaults von einem Baume, ist anzunehmen, daß der Körper gestreckt in annähernd senkrechter Haltung auf den Boden gelangt. Ob Momentaufnahmen bei einem solchen Falle gemacht worden sind, ist mir nicht bekannt, indes steht der Annahme nichts im Wege, daß der Körper in entsprechender Haltung auf den Boden gelangt wie beim Sprung. Nach den chronophotographischen Aufnahmen Mareys gelangt beim Niedersprung der Körper mit gestrecktem Hüft- und Kniegelenk und leicht plantarflektiertem Fuß auf den Boden. In dieser Haltung wird also auch beim Fall in der Regel der Körper auf den Boden auftreffen, und ist beim Auftreffen der Fuß in Adduktions- oder Abduktionsstellung gedreht, oder erfolgt eine Drehung unmittelbar beim Auftreffen etwa infolge der Bodenbeschaffenheit, so kann eine Talusluxation nach vorn-außen oder innen eintreten. Die Luxation erfolgt unmittelbar nach dem Auftreffen auf den Boden in der Haltung, welche der Fuß in diesem Augenblick hat, durch den in der Richtung von oben nach unten heftig auf den Fuß einwirkenden Stoß, ein etwa später erfolgendes Vornüberfallen des Körpers kann auf das Zustandekommen und die Form der Luxation keinen Einfluß haben.

Daß aber nicht nur beim einfachen Fall aus der Höhe, sondern auch beim Hinausgeschleudertwerden aus einem Wagen, der Fuß plantarflektiert

und adduziert auf den Boden auftreffen kann, das beweisen die Befunde am Talus in den Fällen Middeldorpf II und Verebély. Diese Fälle entsprechen geradezu Experimenten am Lebenden.

Ich möchte nicht unterlassen, an dieser Stelle auf Irrtümer in der Wiedergabe der Leichenversuche Henkes hinzuweisen. Lossen sagt: „Immer wird, nach den Leichenversuchen von W. Henke, durch Dorsal- oder Plantarflexion der Talus zuerst aus der Verbindung mit Tibia und Fibula herausgedrängt und tritt dann unmittelbar nachher durch die gewaltsame Abduktion oder Adduktion aus dem Talotarsalgelenk heraus." Fast mit denselben Worten äußert sich Schlatter über das Ergebnis der Untersuchungen Henkes. Dies findet sich bei Henke an keiner Stelle seiner Arbeit ausgesprochen. Wie ich bereits mit seinen eigenen Worten angeführt habe, betont Henke die Notwendigkeit der gleichzeitigen Einwirkung der Dorsal- oder Plantarflexion und der Adduktion oder Abduktion, namentlich auch bei den Luxationen des Talus nach hinten und nach den Seiten.

Heineke-Dorsch haben ihre Leichenversuche aus Veranlassung eines Falles angestellt, in welchem sie eine Luxatio tali nach vorn-außen als durch Adduktion und Dorsalflexion entstanden ansahen. Nach meiner Meinung beweist der Befund in diesem Fall gerade die Entstehung durch Adduktion und Plantarflexion.

Ein Soldat sprang der Fahrrichtung entgegen von einem Leiterwagen, so daß der linke Fuß nach einwärts umkippte und Patient, wie er selbst angibt, nach vorn umfiel. Am exstirpierten Talus fanden sich folgende Veränderungen: „An der hinteren Seite des Taluskörpers ein ca. $2^1/_2$ cm großer Knochendefekt, dessen Grund als rauhe, unebene, zum Teil vertiefte Knochenfläche zu fühlen ist. Am Zusammenstoß der hinteren, medialen und unteren Fläche außer wenigen Knorpelresten eine Anzahl kleiner Knochensplitter, die lose anhingen. Die ganze mediale Fläche rauh, uneben, höckerig, an einer Stelle vertieft. Äußere Fläche normal. An der medialen Seite des Collums und an dessen Verbindung mit der äußeren (?) Knorpelfläche und mit dem Caput findet sich ebenfalls, da anfangend, wo die Gelenkkapsel des Talotibialgelenks sich ansetzt, ein tiefer Defekt von Einpfennigstückgröße, an den sich nach vorn ein unbedeutender Defekt des Caput anschließt. An der Gelenkkapsel hängen mehrere Knochensplitter, darunter einer von 1 cm Länge. Auf der vorderen und oberen Fläche des Collums fühlt man eine Rauhigkeit von 1 cm Breite. Am unteren inneren Winkel der überknorpelten Fläche des Caput eine stark suffundierte, zum Teil etwas eingekerbte, rötlich gefärbte Stelle, in deren Umgebung bläulichgrüne Verfärbung. Diese Suffusion und Verfärbung erstreckt sich bis zur Gelenkfläche mit dem Sustentaculum hin. Der äußere Winkel der Knorpelfläche des Caput stärker suffundiert.

Zu diesem Befunde äußert sich Dorsch ausdrücklich: „Den angeführten Knochen- und Knorpelverletzungen entsprechend, waren die medialen, hinteren und unteren Partien der stärksten Gewalteinwirkung ausgesetzt." Als diese bezeichnet Dorsch die stark forcierte Supinationsbewegung, welche durch das Umkippen des Fußes nach innen beim Aufspringen auf den Boden erfolgte. Dann fährt er auffallenderweise fort: „Nach dieser Bewegung kam sofort die übermäßige Dorsalflexion im Sprung-

gelenk durch das Nachvornfallen des Körpers. Durch die forcierte Adduktionsbewegung wurde der Talus nach innen und unten gedrückt, während sein Kopf nach oben und vorn rückte. Durch die folgende Dorsalflexion im Sprunggelenk beim Vornüberfallen drückte die Körperlast den Unterschenkel gegen den Fuß, so daß die Hemmungsflächen an der Vorderseite des Gelenks Hypomochlion für die Bewegung nach hinten wurden. Dadurch wurde das Gelenk an seiner Hinterseite aufgerissen, nach welcher die verschiebende Kraft die Tibia hintrieb. Bei der nun folgenden rückgängigen Bewegung fixierte sie sich auf den Fersenfortsatz." Dorsch meint, daß für diesen Mechanismus der Luxation der Befund am Knochen mit Sicherheit spräche.

Nach meinem Dafürhalten ist dies keineswegs der Fall. Gerade die Zertrümmerung der hinteren medialen Talusecke, die ganz den Befunden von Middeldorpf und Verebély entspricht, beweist, daß neben einer gewaltsamen Abduktion eine gewaltsame Plantarflexion für die Entstehung der Luxation mitgewirkt hat, während andererseits am vorderen Talusrande nichts darauf hinweist, daß eine derart gewaltsame Dorsalflexion eingewirkt habe, die imstande gewesen wäre, den Talus aus seinen Verbindungen mit der Tibia zu trennen. Die Rauhigkeit an der vorderen oberen Fläche des Collum rührt von der Abreißung der Gelenkkapsel beim Rückwärtsgleiten der Tibia unter dem Einfluß der plantarflektierenden Gewalt her, die Suffusion am äußeren (lateralen) Winkel der Knorpelfläche des Caput von dem starken Druck an dieser Stelle beim Durchbrechen des Bandapparates unter dem Einfluß der adduzierenden Gewalt. Vermutlich auf denselben Druck sind die Suffusionen am unteren medialen Ende des Caput zurückzuführen. Der Befund an der medialen Seite des Collum ist nicht klar, auch nicht, woher die Knochensplitter an der Gelenkkapsel rühren; man möchte vermuten, daß sie von der Tibia abgerissen sind. Augenscheinlich ist die Luxation unter dem Einfluß einer stark einwirkenden adduzierenden Gewalt zustande gekommen, aber eine plantarflektierende Gewalt muß notwendigerweise mitgewirkt haben, das Vornüberfallen ist eine rein sekundäre Bewegung, nachdem die Luxation beim Aufstoßen des fallenden Körpers auf den Boden durch Plantarflexion und Adduktion bereits vollständig zustande gekommen war, dieses Vornüberfallen war auch keineswegs imstande, die starken Verbindungen des Talocruralgelenkes zu trennen, das vermochte allein der heftige Stoß beim Auftreffen auf den Boden am Ende des Niedersprunges.

Ebensowenig sicher wie im Falle Dorsch ist die Entstehung der Luxation des Talus nach vorn-außen durch gewaltsame Dorsalflexion und Adduktion im Falle Löbker. Auch in diesem handelte es sich um einen Sprung vom Wagen, von dessen hinterem Ende nach rückwärts, während das Fuhrwerk ein gepflügtes und geeggtes Ackerland passierte. Der Verletzte gab an, zuerst mit gebeugtem Knie- und Hüftgelenk auf dem Boden angekommen und dann erst hintenüber gefallen zu sein. An dem exstirpierten Talus fanden sich folgende Veränderungen: „Der ganze mediale Rand des Talus ist zusammengepreßt und einzelne Splitter von der unteren Fläche sind abgesprengt, während der äußere Rand und die Mitte des Knochens völlig intakt sind. Am vorderen Rand der Talusrolle ein nich, so ausgedehnter Defekt im Knorpel." Aus diesem Befunde folgert Löbker, daß die Luxation des Talus bei dorsalflektiertem Fußgelenk erfolgt seit

in Übereinstimmung mit den Angaben des Verletzten. „Die Luxation des Talus entstand während der primären Stellung des Fußgelenks beim Fall auf den Boden, und das sekundäre Hintenüberfallen hat gewiß nichts mit der Verrenkung zu tun, da diese Gewalt, wenn der Körper sich bereits auf dem Boden befindet und der erste Anprall überwunden ist, nicht ausreicht, um die starken Bandapparate zu zerreißen." Hierzu bemerkt Middeldorpf in derselben Arbeit, in welcher er seine drei oben erwähnten Fälle beschreibt: „Ich glaube, diese Deutung ist nicht einwandfrei; am Präparat finden wir am hinteren Ende der Talusrolle eine so ausgedehnte Knochenabsprengung, daß sogar die Rinne für den M. flexor hallucis longus verschwunden ist. Es muß also hinten eine sehr beträchtliche Gewalt ebenfalls eingewirkt haben. Diese Gewalt, welche wahrscheinlich auch die vorderen Gelenkbänder des Talocruralgelenks zerriß, kann nur die nicht in Betracht gezogene, aber ausdrücklich erwähnte Plantarflexion gewesen sein, d. h. das Hintenüberfallen des Patienten." Letzteres möchte ich indes ebensowenig wie Löbker als wirksam bei der Entstehung der Luxation bezeichnen. Löbker hat ganz recht, wenn er sagt, daß die Luxation während der primären Stellung des Fußgelenks beim Fall auf den Boden entstand, aber diese primäre Stellung des Fußgelenks war nicht eine dorsalflektierte. Es ist sehr wohl möglich, daß der Mann, nachdem er auf den Boden gelangt war, zuerst in die Knie gesunken und dann hintenüber gefallen ist. Das ist auf dem vollständig unebenen Boden sogar ganz verständlich. Aber sicher ist bei der schweren Zertrümmerung am hinteren Talusende, daß der Mann mit plantarflektiertem Fuß auf den Boden gelangt ist, und daß in dem Augenblick, in welchem er auf den Boden gelangte, durch die gleichzeitige Einwirkung der plantarflektierenden und adduzierenden Gewalt die Luxation erfolgt ist. Hinsichtlich der Entstehung des Knorpeldefekts am vorderen Rand der Talusrolle bin ich ebenso wie Middeldorpf der Meinung, daß er bei der Abreißung der vorderen Gelenkbänder des Talocruralgelenks durch die plantarflektierende Gewalt entstanden ist. Middeldorpf hebt besonders hervor, daß dieser Knorpeldefekt vorwiegend an der lateralen und medialen Ecke, dort wo die horizontale Talusrolle in die abschüssigen seitlichen Gelenkverbindungen mit Tibia und Fibula übergeht, seinen Sitz habe. Nach der Abbildung bei Löbker ist dieser Defekt im Vergleich zu dem am hinteren Talusende sehr gering.

Dorsch zählt neben seinem eigenen den Fall Löbkers zu den Fällen von Luxatio tali nach vorn-außen, welche durch gewaltsame Dorsalflexion neben gewaltsamer Adduktion entstanden seien. Außer diesen beiden führt er noch als Fälle derselben Luxation, bei welchen bei der Entstehung Dorsalflexion mitgewirkt habe, an: den schon oben erwähnten Fall von Desault, welchen Dorsch offenbar nach Henke irrtümlich als durch Dorsalflexion mitentstanden ansieht, und einen Fall von Madelung. Von dem letzteren Falle sagt Dorsch: „Patient erinnert sich, mit gestreckten Füßen auf dem Erdboden angekommen zu sein", und führt dann Madelungs Äußerung über die Entstehung wörtlich an: „Die Luxation entstand durch den von der Tibia fortgepflanzten Stoß des ganzen Körpergewichtes auf den festgehaltenen hyperextendierten und supinierten Fuß." Es ist unverständlich, wie Dorsch bei diesem Fall Dorsalflexion als mitwirkend bei der Entstehung annehmen konnte.

Nach meinem Dafürhalten ist bislang in keinem Falle von Luxatio tali nach vorn außen erwiesen, daß bei ihrer Entstehung Dorsalflexion mitgewirkt hat, im Gegenteil spricht in allen den Fällen, in welchen an dem exstirpierten Talus der Befund genau festgestellt worden ist, dieser Befund dafür, daß bei der Entstehung gewaltsame Plantarflexion mitgewirkt hat. Für die Talusluxation nach vorn-außen ist typisch eine Fraktur des hinteren Talusendes, vorwiegend in dessen medialen Abschnitt. Die Schwere dieser Fraktur im Vergleich zu den Verletzungen auf der medialen Talusseite spricht dafür, daß nicht immer die adduzierende die am stärksten einwirkende Gewalt ist, im Gegenteil übertrifft die plantarflektierende die adduzierende vielfach an Stärke. Ob die plantarflektierende und adduzierende Gewalt bei dem Zustandekommen der Talusluxation nach vorn-außen völlig gleichzeitig wirken oder die Einwirkung der adduzierenden Gewalt der der plantarflektierenden Gewalt um ein geringes in ihrem Beginn vorausgeht, das hängt von den Umständen in dem einzelnen Falle ab.

Ebensowenig wie für die Luxation des Talus nach vorn außen ist für die nach vorn innen erwiesen, daß sie durch Dorsalflexion und Abduktion zustande kommt. Der Fall von Stetter, in welchem ein junger Mann von einer hohen Journaliere herabsprang und dann nach vorn über fiel, spricht ebensowenig wie die vorher erwähnten Fälle ähnlicher Entstehungsursache von Luxatio tali nach vorn-außen dafür, daß bei ihm Dorsalflexion mitgewirkt haben muß.

Daß auch bei einer direkt auf den Talus einwirkenden Gewalt die Stellung des Fußes in Adduktion und Plantarflexion gerade geeignet ist, eine Luxation des Talus nach vorn und außen hervorzubringen, dafür spricht der Fall von Schlatter.

In diesem erfolgte ein Schlag auf die mediale Fußgelenksgegend bei seitlich rotiert dem Boden aufliegendem Bein und durch einen Balken unterstützten äußeren Fußrand; der Fuß stand in leichter Plantarflexion. Durch den Schlag wurde der Fuß rechtwinkelig nach innen abgeknickt. In diesem Falle hatte die Gewalteinwirkung außer der Verlagerung des Taluskopfes über den Processus anterior calcanei nach außen eine derartige Drehung des Talus um eine sagittale Achse zur Folge, daß die Rolle mit ihrer oberen Gelenkfläche der Innenseite des Malleolus externus anlag. Auch bei einem, dem Hergang in seinem Falle entsprechenden Leichenversuche konnte Schlatter eine Luxatio tali nur dann erzeugen, wenn der Fuß in Plantarflexion stand; brachte er den Fuß in rechtwinkelige

Stellung und führte einen Schlag auf die innere Talusgegend, so erzielte er eine Luxatio sub talo.

Ebensowenig beweisend wie für die Mechanik der Talusluxationen nach vorn sind die Leichenversuche Henkes für die Mechanik der Talusluxationen nach hinten. Diese sollen nach Henke in übermäßiger Plantarflexion zustande kommen. Heineke und Dorsch vermochten bei ihren Leichenversuchen eine Luxation nach hinten überhaupt nicht zu erzielen. Rochet erzielte eine Luxation nach hinten nur durch stärkste Dorsalflexion, aber stets unter Fraktur im Hals, und derartige Luxationen des Taluskörpers nach hinten, während das im Hals abgebrochene vordere Talusstück mit dem Naviculare in Verbindung bleibt, sind auch klinisch bekannt. Sie sind nur durch die Einwirkung stärkster Dorsalflexion zu erklären, indem in dieser die vordere Tibiakante den Talushals abtrennt. Ob Talusluxation nach hinten ohne Fraktur im Talushals vorkommt, ist zweifelhaft. Anscheinend ist für die Talusluxation nach hinten die Fraktur im Talushals ebenso typisch, wie für die Talusluxation nach vornaußen die Zertrümmerung des hinteren, namentlich medialen Talusendes, erstere erfolgt nur durch gewaltsame Dorsalflexion, letztere nur durch gewaltsame Plantarflexion in Verbindung mit Adduktion.

Ich habe schon mehrfach darauf hingewiesen, und es kann dies ja gar keinem Zweifel unterliegen, von wie großer Bedeutung die Bänder für die Mechanik der Talusluxation sind. Eine besonders wichtige Rolle fällt dabei anscheinend dem Lig. talocalcan. interosseum zu. Ich habe erwähnt, daß in dem von mir beschriebenen Präparat die Fasern dieses Ligaments in der Tiefe des Sinus tarsi, also etwa im vorderen lateralen Teil des Canalis tarsi erhalten waren. Es ist dies eine Stelle, die etwa gleichweit vom vorderen und hinteren Talusende und von den beiden Seitenflächen des Taluskörpers entfernt ist. Eine durch diese Stelle gelegte Senkrechte verläuft also etwa durch die Mitte des Talus. Um eine solche Senkrechte als Achse hat sich in meinem Falle der Talus unter dem Einfluß einer adduzierenden Gewalt gedreht. Dabei mußte, während sich der Taluskopf lateralwärts auf den Proc. anter. calc. verschob, der Taluskörper sich nach hinten, auf- und medialwärts auf der Gelenkfläche des Calcaneus, die sich nach ab- und vorwärts senkt, bewegen. Bei der drehenden Bewegung des Talus um diese Achse mußten die Fasern des Lig. talocalc. interosseum im hinteren medialen Ende des

Canalis tarsi mehr und mehr zerreißen, aber die im Bereiche der vertikalen Achse vorn lateral im Canalis tarsi befindlichen erhaltenen Fasern sicherten gewissermaßen die Führung des Talus bei der beschriebenen Drehung.

Es könnte hier eingewandt werden, daß eine ausgiebigere Drehung des Talus um eine solche Achse verhindert werde durch das Sustentaculum tali, an welches das hintere mediale Talusende sehr bald anstoßen und so in seiner Drehung aufgehalten werden müsse. Dieses ist in einer Anzahl von Fällen allerdings möglich, für gewöhnlich aber bietet das Sustentaculum tali bei einer derartigen Drehung des Talus kein wesentliches Hemmnis.

Man findet in den Lehrbüchern als feststehend angegeben, daß das Sustentaculum tali die hauptsächlichste Hemmung für die Adduktion (Supination) bildet. Dies ist nur für den kleineren Teil der Füße der Fall. Das hintere Ende des Sustentaculum tali ist sehr verschieden gestaltet. Es kann eine ausgesprochene hintere Fläche besitzen, welche zur Gelenkfläche des Sustentaculum annähernd rechtwinkelig steht. In diesem Falle steht der hintere untere mediale Abschnitt des Taluskörpers, welcher im Tuberculum mediale posterius endet und mit seiner unteren (vorderen) Fläche immer annähernd parallel zur oberen (hinteren) Fläche des Sustentaculum verläuft, ebenfalls annähernd rechtwinkelig zu dem vorderen unteren medialen Abschnitt des Taluskörpers und dem Talushals. Das sind die Fälle, in denen die Adduktionsbewegung des Fußes durch das Gegeneinanderstoßen der beiden miteinander parallelen, sehr steil, der Vertikalen mehr oder minder nahe stehenden Flächen des Sustentaculum tali und — der hinteren unteren medialen Fläche — des Taluskörpers ausgesprochen gehemmt wird. In anderen Fällen finden wir das gerade entgegengesetzte Verhalten. Das Sustentaculum erstreckt sich vom hinteren Ende seiner Gelenkfläche noch ein Stück nach hinten mit einem mehr oder minder dicken Abschnitt, welcher keine Gelenkfläche trägt, und dessen Oberfläche annähernd horizontal verläuft. In diesem Falle verläuft der dem hinteren Sustentaculumabschnitt gegenüberliegende hintere untere Talusabschnitt ebenfalls annähernd horizontal, und bei der Adduktionsbewegung des Fußes können hinteres Ende des Sustentaculum und das ihm gegenüberliegende hintere Talusende nicht gegeneinanderstoßen, sondern würden, falls keine andere Hemmung stattfindet, glatt über- bzw. untereinander hinweggleiten. Hier findet also durch das Susten-

taculum nicht die geringste Adduktionshemmung statt. Zwischen diesen beiden äußersten Gegensätzen in der Gestaltung des hinteren Endes des Sustentaculum finden sich die mannigfachsten Übergänge, in denen die Oberfläche eines das hintere Ende des Sustentaculum bildenden, die Gelenkfläche nach hinten überragenden Fortsatzes sich mehr oder minder der Horizontalen nähert. In diesen Fällen stoßen hinteres Ende des Sustentaculum und gegenüberliegender Talusabschnitt bei der Adduktion allerdings aufeinander, aber da die einander gegenüberliegenden Oberflächen dieser Teile vielfach mit der Horizontale nur einen kleinen Winkel bilden, so ist die Hemmung durch das Aufeinandertreffen oft nur gering, bei fortgesetzter Wirkung der adduzierenden Kraft würden sich, falls keine andere Hemmung stattfindet, die beiden Flächen mehr oder minder leicht gegeneinander verschieben, die des Sustentaculum nach hinten und etwas nach abwärts, die des Talus nach vorn und etwas nach aufwärts. Bei der Untersuchung einer größeren Zahl von Fußskeletten im hiesigen anatomischen Institut überwogen die Sustentacula tali der letzterwähnten Gestaltung, also die Fälle geringer Knochenhemmung bei der Adduktion.

Wenn demnach in einer Anzahl von Fällen die Adduktion infolge der Gestaltung des hinteren Endes des Sustentaculum tali durch dieses stark gehemmt wird, so geschieht in der überwiegenden Mehrzahl der Fälle die Hemmung der Adduktion vorwiegend oder ausschließlich durch Bänder. Als solche kommen in Betracht das Lig. talocalc. posterius, das Lig. talo-calc. mediale und vor allem das starke Lig. talocalc. interosseum im Canalis tarsi.

In der größeren Zahl der Fälle wird also bei einer gewaltsamen Adduktion des Fußes die Drehung des Talus um eine mitten durch ihn gehende vertikale Achse durch das Sustentaculum tali nicht erheblich gehemmt, ja die Knochenhemmung kann gleich null sein, und der Talus über das Sustentaculum tali bzw. umgekehrt glatt hinweggleiten.

Daß ebenso wie in meinem Fall auch in anderen Fällen von Luxatio tali nach-vorn außen die Drehung des Talus um eine vertikale Mittenachse stattfindet, dafür scheinen mir die Fälle Middeldorpf I und III zu sprechen. Im Falle I Middeldorpf hatte eine geringe Rotation des Talus nach innen um seinen Diameter anterior posterior stattgefunden, ohne Zweifel wie in meinem Falle durch Hinaufschieben des Processus lateralis tali nach hinten auf der Calcaneusgelenkfläche, im Falle III lag der obere äußere

Rand des Talus nach vorn zu, wohl infolge noch stärkerer Drehung in demselben Sinne wie bei I, und an der Plantarfläche des Talus mußten bei der Exstirpation einige fibröse Stränge durchtrennt werden, die jedenfalls vom Lig. talocalc. inteross. erhalten waren.

Unter Berücksichtigung dieser Drehung des Talus um eine vertikale Mittenachse bei der Luxation nach vorn-außen und der erörterten Gestaltung des hinteren Endes des Sustentaculum tali werden uns besser verständlich die Fälle von Talusluxation, in welchen eine vollständige Umdrehung des Talus, sei es nur um eine sagittale, sei es gleichzeitig um eine vertikale Achse stattgefunden hat. Wird bei einer ausgiebigen gewaltsamen Adduktion das Caput tali stark auf den Proc. ant. calc. und der Processus lat. tali nach hinten-oben und medialwärts geschoben, so stemmt sich bei starker Spannung des Lig. calcaneo-fibulare der laterale Rand der Talusrolle gegen die Tibiagelenkfläche. Wird dabei gleichzeitig der Taluskörper durch die adduzierende Gewalt auf der medialen Seite stark zusammengedrückt und seine Höhe hier durch Absprengen von Knochenteilen erniedrigt, übt außerdem die plantarflektierende Gewalt noch einen besonders starken Druck auf die hintere mediale Talusecke aus, so kann es sich ereignen, daß der Talus gewissermaßen medialwärts umkippt, natürlich unter der Voraussetzung der vollständigen Trennung aller Bänder, auch des Lig. talocalc. inteross., der laterale Rand der Talusrolle sich an der Tibiagelenkfläche entlang medialwärts schiebt, während der mediale untere Rand des Talus auf der vom Proc. later. tali verlassenen Gelenkfläche des Calc. lateralwärts gleitet. Bei dem starken Andrängen des Taluskopfes nach vorn-außen wird dabei die Haut von demselben in der Regel durchbohrt werden. Dem entspricht der Befund im Falle Middeldorpf II, in welchem der Verletzte aus einem Wagen geschleudert wurde. Aus einer Wunde am lateralen Fußrande ragte der Talus in seiner ganzen Ausdehnung, die Rolle sah nach abwärts, am medialen hinteren Talusende fand sich starke Splitterung.

Schwieriger ist es, sich den Hergang bei der Luxation vorzustellen, wenn der Talus sich so umgedreht hat, daß nicht nur die Talusrolle nach unten, sondern auch das hintere Talusende nach vorn sieht, wie im Falle Fischer, in dem ein Hausierer von einem schnellfahrenden Wagen überfahren wurde. In diesem Falle war die Luxation vermutlich die Folge des Zusammenwirkens einer direkten und einer indirekten Gewalt. Das Rad war vor dem Fußgelenk über den Fußrücken gegangen, hier fand sich eine einer

Radspur entsprechende Exkoriation. Gleichzeitig mit diesem unmittelbar auf das vordere Talusende wirkenden Druck hat vermutlich eine adduzierende und plantarflektierende Gewalt (beim Umfallen?) eingewirkt. Der durch die adduzierende Gewalt bereits nach lateral- und rückwärts gedrängte Taluskopf wurde durch den direkten Druck vom Fußrücken her noch stärker rückwärts getrieben, und das infolge dieser Drehung des Taluskopfes bereits abgehobene hintere Talusende durch die plantarflektierende Gewalt vollends herumgehebelt, so daß es nach vorn zu liegen kam. An dem stark supinierten und plantarflektierten Fuße ragte aus einer Wunde vor dem äußeren Knöchel der scharfe Rand der hinteren unteren und ein Teil der äußeren Gelenkfläche (Fibularfläche) des Sprungbeins hervor. Das Wadenbein war nicht gebrochen. Bei der Exstirpation des Talus zeigte es sich, daß der hintere Teil des mit seiner unteren Fläche nach aufwärts gekehrten Knochens auf dem Würfelbein lag, der Taluskopf zwischen Schienbein und Fersenbein eingekeilt war. Bei dieser Lage des Talus ist es wahrscheinlich, daß nach einer voraufgegangenen Drehung um eine vertikale und sagittale Achse die Schlußdrehung, welche die schließliche Lage zustande brachte, um eine im wesentlichen transversale Achse erfolgte.

Diese eben erörterte ist übrigens nicht die einzige Möglichkeit, wie bei der Luxation des Talus nach vorn-außen seine Umdrehung um eine sagittale Achse erfolgen kann. In dem schon erwähnten Falle von Schlatter, in welchem die Luxation des Talus durch direkte Gewalteinwirkung auf die mediale Fußgelenksgegend erfolgte, trieb der auf diese ausgeführte Schlag die mediale Rollenkante unmittelbar lateralwärts, so daß sich der Talus um eine sagittale Achse nach dieser Seite drehte, und die obere Rollenfläche schließlich der Innenseite des Malleolus externus anlag.

Durch Leichenversuche gelang es bislang nicht, eine Umdrehung des Talus um die genannten Achsen bis zu den erwähnten Graden herbeizuführen.

Auch bei der Luxation des Talus nach vorn-innen scheint das Lig. talocalcan. interosseum die Drehung des Talus zu beeinflussen. Hierfür spricht der Fall v. Bergmanns, in welchem dieser bei einer Talusluxation ohne Durchbruch der Haut, die durch die üblichen Maßnahmen nicht zu reponieren war, zum ersten Male nach einem Schnitt die Reposition des Talus mit gutem Erfolge ausführte. Die Luxation nach vorninnen war beim Niedersprunge vom Barren dadurch entstanden,

daß der Fuß nach außen, in Pronationsstellung, umknickte. Bei der Operation fand sich eine Fraktur des Talus dicht über der Ansatzstelle der Kapsel des Gelenks zwischen Taluskörper und Calcaneus, dieses Gelenk selbst war geschlossen. „Die Bruchflächen sind voneinander im Sinne der Drehung um eine vertikale Achse und der Abweichung nach vorn, welche der ganze Talus erfahren hat, verschoben." Das Ligam. talocalc. interosseum war größtenteils erhalten. Wieweit Teile dieses Bandapparats bei der Drehung des luxierten Talus eingerissen wurden, mußte v. Bergmann dahingestellt sein lassen.

Sehr wahrscheinlich war die Horizontalfraktur des Taluskörpers dadurch entstanden, daß bei der gewaltsamen Pronation der Processus lateralis tali sich gegen den Processus anterior calcanei anstemmte, und bei dem Fortwirken der pronierenden Gewalt der den vorderen oberen Rand des Proc. ant. calc. überragende Teil des Taluskörpers infolge des Widerstandes dieses Randes abbrach. Nachdem die Fraktur erfolgt war, bildeten für die weitere Drehung des Talus medialwärts Teile des Lig. talocalc. inteross. gewissermaßen die Drehungsachse, während andere Teile naturgemäß einreißen mußten. Ich lasse es dahingestellt sein, ob auch bei dieser Luxationsform die Drehung des Talus um eine vertikale Mittelachse erfolgt.

Ohne Zweifel findet beim Einwirken einer pronierenden Gewalt der Talus an dem Proc. anter. calc. eine beträchtliche Hemmung. Es mag dies ein Grund sein, weshalb die Luxation des Talus nach vorn-innen verhältnismäßig viel seltener ist als die nach vorn-außen. Bei der Einwirkung einer supinierenden (adduzierenden) Gewalt erfolgt, wie erwähnt, eine stärkere Knochenhemmung am Sustentaculum nur in der kleineren Zahl von Fällen.

Es ist möglich, daß es sich bei dieser von v. Bergmann beschriebenen Luxation des Talus nach vorn-innen mit Horizontalfraktur des Taluskörpers um eine typische Verletzung[1]) handelt, ebenso wie bei der Zertrümmerung des hinteren Talusendes bei

1) Bei mehreren Fällen von Horizontalfraktur des Talus, so von Fräntzel (Med. Zeitschr. v. Ver. f. Heilkunde in Preußen 1835, Nr. 20), Hewett (Brit. med. Journ., May 15, 1869), Hemaning (Lancet I, 2. Jan. 1877) findet sich Luxation oder Dislokation des Fußes nach außen erwähnt. Ob gleichzeitig eine Luxation des Talus nach vorn-innen bestand, wird von den Autoren nicht angegeben, muß aber als wahrscheinlich angenommen werden. In diesem Falle dürfte die Mechanik für diese Horizontalfrakturen dieselbe sein, wie für den Fall v. Bergmann erörtert.

Luxation des Talus nach vorn-außen und dem Abbruch des Talus im Halse bei der Luxation des Talus nach hinten.

Die Mechanik der Verletzung bei der Luxation des Talus nach vorn-innen kann indes, bei Einwirkung einer ähnlichen Gewalt wie im Falle v. Bergmann, auch eine andere sein, so daß, etwa entsprechend dem Falle Schlatter, eine Drehung des Talus um eine sagittale Achse erfolgt. So beschreibt Seiler einen Fall, in welchem ein Bauschlosser aus einer Höhe von ungefähr 3 m senkrecht auf die Erde stürzte, wobei sein linker Fuß zuerst den Boden berührte und nach auswärts geschleudert wurde. Bei der Operation fand sich der Talus um 90° um eine sagittale Achse gedreht, so daß seine untere Gelenkfläche nach innen gerichtet war und senkrecht stand. Das Corpus tali war zwischen Tibia und Calcaneus eingepreßt, das Caput tali schaute nach innen und vorn. Das Ligam. tibio-calcaneum mediale war großenteils eingerissen, ferner fand sich eine Fraktur des Malleolus medialis in der Höhe der Gelenkfläche der Tibia, mit einer Diastase der Fragmente von einigen Millimeter und eine Fraktur des Sustentaculum tali. Das an einigen Ligament fetzen hängende Fragment des letzteren wurde entfernt. Seiler erklärt sich das Zustandekommen der Luxation folgendermaßen: „Durch die Heftigkeit der Pronationsbewegung des linken Fußes wurde der Malleolus abgerissen; der ganze Druck lag nun fast ausschließlich auf dem äußeren Rande der Talusrolle und preßte den Talus nach innen, durch die einseitige Druckwirkung auf den äußeren Rand ihm eine Rotationsbewegung mitgebend. Im Augenblick, wo der Talus, der bedeutend breiter als hoch ist, seine Rotation ausführte, eingepreßt zwischen Tibia und Calcaneus und zurückgehalten durch den Bandapparat des Sinus tarsi, mußte er fast unfehlbar eine Fraktur des Sustentaculum tali herbeiführen." Letzteres halte ich nicht für wahrscheinlich, ja nicht einmal für möglich. In dem Augenblick, wo der Talus nach Durchreißung des Lig. tibiocalcan. mediale seine Rotation ausführte, wurde infolge des starken Druckes auf den lateralen oberen Rollenrand der mediale untere Talusrand vom Sustentaculum abgehoben und rückte unter Zerreißung des Lig. talocalc. inteross. immer weiter aufwärts, während sich der laterale untere Talusrand medialwärts schob. Bei dieser Drehung konnte eine Fraktur des Sustent. tali schlechterdings nicht zustande kommen. Meiner Meinung nach handelte es sich bei der Fraktur des Sustentaculum tali ebenso wie bei der Fraktur des Tibiaknöchels um eine Rißfraktur. Seiler sagt nicht, an welcher Stelle des Sust. die Fraktur saß und wie groß das Bruchstück war.

Bei der guten Funktion des Fußes nach der Operation (Reposition des Talus) ist nicht anzunehmen, daß das ganze Sust. abgebrochen war, vermutlich handelte es sich nur um ein Randstück, dasjenige, an welchem sich das Lig. tibio-calc. ansetzt. Bei der gewaltsamen Pronation rissen zuerst, da dieses Ligament zunächst widerstand, die Knochenteile ab, an denen es sich ansetzte, bei dem Weiterwirken der pronierenden Gewalt zerriß schließlich auch das Ligament größtenteils.

Frakturen des Sustentaculum tali sind als Teilerscheinung des Ecrasement des Calcaneus mehrfach, als isolierte Fraktur am Calcaneus außerordentlich selten beobachtet worden. Wie widerstandsfähig das Sustentaculum gegen einen auf seine Gelenkfläche von oben und vorn her ausgeübten Druck ist, geht aus den angeführten Beschädigungen des Talus bei seiner Luxation nach außen und vorn hervor, namentlich in den Fällen Middeldorpf II und III und Löbker. Auf das Sustentaculum tali wird bei dieser Luxation in jedem Falle ein starker, manchmal sehr erheblicher Druck ausgeübt, aber eher zersplittert der Talus an seinem unteren Rande wie im Falle Löbker oder erleidet eine Querfraktur seines oberen medialen Randes wie im Falle Middeldorpf III, als daß das Sustentaculum tali nennenswert beschädigt wird. Wenigstens finden wir hierüber nichts in den Beschreibungen dieser Fälle, und bei der Operation hätte doch eine Fraktur des Sustentaculum nicht entgehen können. Nach den bisherigen Erfahrungen hat sich also das Sustentaculum tali bei einer Luxation des Talus nach vorn-außen gegenüber der adduzierenden Gewalt stets widerstandsfähiger erwiesen als der Talus.

Der einzige sicher beglaubigte Fall, in welchem das Sustentaculum tali unter der Einwirkung einer adduzierenden Gewalt isoliert gebrochen ist, ist nach meiner Kenntnis der Literatur der erste von den 3 Fällen Abels. In diesem handelte es sich nicht um eine Luxation des Talus, also nicht um eine gleichzeitige Einwirkung einer plantarflektierenden und adduzierenden Gewalt, sondern um die ausschließliche Einwirkung einer sehr starken adduzierenden (supinierenden) Gewalt.

Ein Soldat war von dem durchgehenden Pferde gesprungen und mit dem linken Fuße ohne Zweifel in forcierter Supinationsstellung auf den Boden aufgestoßen. Es fand sich bei seinem Zugang eine quere Hautwunde am unteren Rande des äußeren Knöchels, die Gelenke des Talus mit dem Unterschenkel und dem Calcaneus eröffnet. Bei der Obduktion nach dem

am 15. Tage infolge Erysipels erfolgten Tode zeigte sich der ganze Bänderapparat am äußeren Umfange des Fußgelenks zerrissen, so daß der Talus nur innen und außerdem vorn (in seiner Verbindung mit dem Kahnbein) noch an Bändern haftete. Das Sustentaculum tali war vollständig vom Körper des Calcaneus abgesprengt, etwas nach unten gesenkt. Hier war also augenscheinlich unter der ausschließlichen Einwirkung einer sehr starken supinierenden Gewalt das Sustentaculum an seiner Ansatzstelle an das Corpus calcanei abgebrochen, anscheinend ohne daß der Talus nennenswert beschädigt worden ist. Ob in den beiden andern Fällen Abels ebenfalls eine Fraktur des Sustentaculum tali vorgelegen hat, lasse ich dahingestellt.

Die Tatsache, daß sich das Sustentaculum tali im allgemeinen gegen Fraktur, besonders bei Einwirkung einer adduzierenden (supinierenden) Gewalt, außerordentlich widerstandsfähig erweist, erklärt sich durch seine Struktur. Durchschneidet man das Sustentaculum in Verbindung mit dem Corpus calcanei in frontaler Richtung, so zeigt sich 1., daß die Struktur des Sustentaculum, namentlich im Bereich seiner Gelenkfläche, außerordentlich dicht ist, und 2., daß die Verbindung des Sustentaculum mit dem Corpus calcanei sehr fest ist.

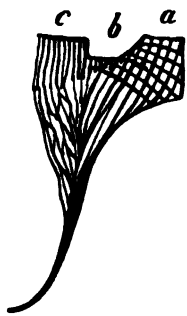

Fig. 1.



Fig. 2.

Frontalschnitte durch das Sustentaculum tali, 1. nahe dem hinteren Ende der Gelenkfläche (a), 2. in der Mitte des Sustentac. b = Rinne, c = Gelenkfläche für den Taluskörper. Bälkchenverlauf schematisch. Die Schnitte sind nicht genau frontal, sondern annähernd rechtwinklig zur Gelenkfläche des Sustentaculum.

Das Sustentaculum tali hat auf dem Frontalschnitt in seiner Gestalt und Struktur große Ähnlichkeit mit dem frontal durchschnittenen Kopf und Hals des Femur und dem an diese sich nächstanschließenden medialen Femurabschnitt. Dem Halsabschnitt beim Femur und dem Ausschnitt zwischen Femurkopf und Trochanter major entspricht der Abschnitt der oberen Rinne des Sustentaculum (Semicanalis tarsi) und an diesen schließt sich medial der Querschnitt des Gelenkflächenabschnitts des Sustentaculum

an, sehr ähnlich dem Femurkopf, nur an Stelle dessen oberer Rundung eckig. Ganz entsprechend den Bälkchen, welche beim Femur von der medialen Compacta nach oben in den Femurkopf hineinstrahlen, strahlen beim Sustentaculum Bälkchen gegen die Gelenkfläche hin, welche von einer ausgesprochenen Compacta in der medialen Wand des Calcaneuskörpers herstammen. Diese Compacta beginnt an der Umbiegungsstelle der plantaren in die mediale Calcaneusfläche, verdickt sich nach aufwärts bis etwa zur Mitte der medialen Calcaneusfläche auf 1,2 mm, um sich dann mit dem zunehmenden Ausstrahlen der Bälkchen allmählich zu verjüngen. Auch beim Sustentaculum haben wie beim Femurkopf diese Bälkchen zumeist die Richtung schräg aufwärts und medialwärts. Gekreuzt wird dieses Bälkchensystem von einem sekundären System, welches von einer Compacta unter der Rinnenoberfläche ausstrahlt und gegen die untere und mediale Fläche des Sustentaculum hinzieht, ähnlich wie beim Femur die unterhalb des Ausschnitts zwischen Kopf und Trochanter major herziehenden Bälkchen, das erstere System kreuzend, gegen die untere Fläche des Femurkopfes verlaufen. Diese Compacta unter der Rinnenoberfläche ist außerordentlich dicht und hart. Sie schließt sich an an die unter der Gelenkfläche des Calcaneus mit dem Taluskörper gelegene Compacta, welche namentlich gegen den Winkel dieser Gelenkfläche mit dem Proc. anter. calc. hin und in diesem Winkel besonders stark und dicht ist. Die Compacta unter der Rinnenoberfläche nimmt von dem oberen hinteren Ende des Sustentaculum nach dessen unterem vorderen Ende an Dicke zu und von dem lateralen nach dem medialen Rinnenrande an Dicke ab, so daß sie am letzteren Rande infolge Auflösung in Bälkchen aufhört. Die Dicke dieser Compacta beträgt am lateralen Rinnenrande etwa in der Mitte der Längsrichtung des Sustentaculum 2,5 mm, am vorderen Ende des Sustentaculum in seinem Ansatze an das Corpus calcanei 3 mm. Nach der Compacta unter der großen Gelenkfläche des Calcaneus lateral vom lateralen Rande der oberen Sustentaculum-Rinne verlaufen leicht bogenförmig und sich vielfach verschlingend sehr dichte Züge, die von dem unteren Abschnitt der Compacta in der medialen Calcaneuswand herkommen. Diese Züge entsprechen etwa den Zügen im oberen Femurabschnitt, welche von der medialen Compacta gegen den Trochanter major hinziehen.[1])

Wir sehen also, wie das Sustentaculum tali seiner Funktion entsprechend sehr feste Verbindungen mit dem Calcaneuskörper und sehr widerstandsfähige innere Verstrebungen besitzt. Nehmen wir hinzu, daß die Spongiosa sehr dicht ist, so daß sie unter der Gelenkfläche der Compacta nahe kommt, so ist es wohl verständlich, daß das Sustentaculum tali einem von oben und vorn her wirkenden, auch recht starken Druck nicht leicht nachgibt.

1) Anm. bei der Korrektur: Nachträglich finde ich, daß bereits W. Rasumowsky (Beitrag zur Architektonik des Fußskelettes, Internat. Monatsschrift f. Anat. u. Phys. 1889, S. 197) die Struktur des Sust. tali in ähnlicher Weise beschrieben und abgebildet und die Fasersysteme in demselben, welche auf dem Frontalschnitt zutage treten, mit den Fasersystemen im Schenkelhalse verglichen hat.

Auf dem Sagittalschnitt ist im Sustentaculum tali der Bälkchenverlauf entsprechend dem im Corpus calcanei: dicke Balken, welche dicht gedrängt in der Richtung von hinten-unten nach oben-vorn gegen die Gelenkfläche und Rinnenoberfläche des Semicanalis tarsi verlaufen, gekreuzt von ebenfalls sehr dichten dicken Balken, welche vom hinteren oberen Ende des Sustentaculum nach ab- und vorwärts nahe seiner unteren Fläche gegen die untere, vordere Ansatzstelle hinziehen.

Diesem Befunde entsprechend ist die Struktur des Sustentaculum tali am schwächsten an seinem hinteren Ende, und besonders in den Fällen, in welchen sich an die Gelenkfläche nach hinten noch ein mehr oder minder langer Fortsatz schließt. Um einen solchen Fall handelte es sich in dem beschriebenen Präparat. Der infolge gewaltsamer Plantarflexion heftig auf das hintere Ende des Sustentaculum aufstoßende hintere Rand der unteren Gelenkfläche der Tibia vermochte verhältnismäßig leicht dieses hintere Ende abzuschlagen.

Unter den sehr seltenen Frakturen des Sustentaculum tali haben wir also zu unterscheiden: 1. Abbruch des ganzen Sustentac. an seinem Ansatze an das Corpus calcanei; die Bruchrichtung ist sagittal; die Fraktur erfolgt durch eine ungewöhnlich starke adduzierende (supinierende) Gewalt. 2. Abbruch des hinteren Endes des Sustentac.; die Bruchrichtung ist frontal. 3. Rißfraktur an der Ansatzstelle des Lig. calcaneo-tibiale. Nr. 2 und 3 sind bei Talusluxationen beobachtet worden, Nr. 2, bei der Luxation nach vorn-außen, verursacht durch das Aufstoßen des hinteren unteren Tibiarandes auf den Calcaneus unter dem Einfluß der plantarflektierenden Gewalt, Nr. 3, bei der Luxation nach vorn-innen, verursacht durch übermäßige Spannung des Lig. calcaneo-tibiale infolge gewaltsamer Pronation.

Ergebnisse.

1. Es ist bislang nicht mit Sicherheit nachgewiesen, daß für das Zustandekommen einer Talusluxation nach vorn, außen oder innen, neben der adduzierenden oder abduzierenden eine dorsalflektierende Gewalt mitwirkt, und daß die Talusluxation nach hinten durch eine plantarflektierende Gewalt erfolgt. Es ist im Gegenteil im hohen Grade wahrscheinlich, daß die Talusluxation nach vorn ausschließlich durch eine plantarflektierende unter Mitwirkung einer adduzierenden oder abduzierenden Gewalt. die Talusluxation nach hinten ausschließlich durch eine dorsalflektierende Gewalt zustande kommt.

2. Für die Talusluxation nach vorn-außen ist typisch eine

Fraktur des hinteren Talusendes, namentlich der hinteren medialen Talusecke. Ob sich die plantarflektierende oder die adduzierende Gewalt stärker geltend macht oder beide gleich stark wirken, hängt von der Art des Traumas ab. Bei der häufigsten Ursache, Sprung oder Fall aus größerer Höhe, überwiegt anscheinend stets die Wirkung der plantarflektieren den Gewalt. Für gewöhnlich äußert sich die Wirkung der adduzierenden unmittelbar vor der Wirkung der plantarflektierenden Gewalt, die Luxation kann aber auch durch völlig gleichzeitige Wirkung beider Gewalten hervorgebracht werden. Unwahrscheinlich ist es, daß die Wirkung der plantarflektierenden der der adduzierenden Gewalt hervorgeht.

3. Für die Talusluxation nach hinten ist eine Fraktur im Talushalse typisch.

4. Die typische Luxation des Talus nach vorn-außen erfolgt durch Drehung desselben um die vertikale Mittelachse. Diese verläuft durch das vordere Ende des Lig. talocalcaneum interosseum. Die hier verlaufenden Fasern dieses Ligaments sichern die Drehung des Talus um jene Achse und werden bei der Luxation am längsten erhalten. Auch bei der typischen Luxation des Talus nach vorn-innen ist das Lig. talocalcaneum interosseum für die Drehung des Talus von Wichtigkeit.

5. Das Sustentaculum tali ist nur in einer kleineren Zahl von Fällen eine ausgesprochene Hemmung für die Adduktion, in einer größeren Zahl ist infolge der Gestalt seines hinteren Endes die Hemmung nur gering oder gar nicht vorhanden. Die Hemmung der Adduktion erfolgt in den letzteren Fällen wesentlich durch Bänder.

6. Leichenversuche, bei welchen zur Erleichterung der Luxation des Talus die Bänder desselben vorher durchtrennt sind, haben für das Studium der Mechanik dieser Luxation keinen Wert.

7. Das Sustentaculum tali besitzt vermöge seiner Struktur eine große Widerstandsfähigkeit gegen Bruch bei Einwirkung einer adduzierenden Gewalt. In sehr seltenen Fällen bricht es bei einem sehr starken derartigen Trauma an seinem Ansatz am Corpus calcanei ab. Außer dieser Frakturform sind, gleichfalls sehr selten, noch zwei andere Formen von isolierter Fraktur des Sustentaculum tali beobachtet: eine Querfraktur des hinteren Endes bei Talusluxation nach vorn-außen durch die gewaltsam plantarflektierte Tibia und eine Rißfraktur bei Luxation des Talus nach vorn-innen infolge übermäßiger Spannung des Lig. calcaneo-tibiale.

Literaturverzeichnis.

1. Abel, Der Bruch des Sustentaculum tali. Arch. f. klin. Chir., Bd. 22.
2. E. v. Bergmann, Reposition des luxierten Talus von einem Schnitte aus. Arch. f. klin. Chir., Bd. 43.
3. L. Dorsch, Über die Luxationen des Talus. Inaug.-Diss., Erlangen 1889.
4. J. Fischer, Verrenkung des Sprungbeines durch Umdrehung. Wiener med. Presse 1868, Nr. 29.
5. W. Henke, Die Luxationen der Fußwurzel. Zeitschr. f. ration. Med. III. Reihe, 2. Bd., 1858.
6. F. König, Lehrbuch der speziellen Chirurgie. 7. Aufl., 1900.
7. K. Loebker, Klinisch-anatomischer Beitrag zur Lehre von der Entstehung der kompleten Luxation des Talus. Mitteil. aus der chirurg. Klinik in Greifswald 1884.
8. Lossen, Fußgelenkluxationen in Kocher-Quervain, Enzyklopädie der gesamten Chirurgie. 1903.
9. Marey et Demeny, Locomotion humaine, mécanisme du saut. Compt. rend. d. S. de l'Acad. d. Sc. CI, Août 24, 1885.
10. G. Middeldorpf, Über seltenere Luxationen. III. Über den Mechanismus der Talusluxationen nach außen und vorn. Münchner med. Wochenschr. 1886, Nr. 51 u. 52.
11. Rochet, Revue d'orthopédie 1890, Nr. 4.
12. C. Schlatter, Zur Kasuistik der Talusluxationen. Beiträge zur klin. Chir., 11. Bd., 1894.
13. H. Seiler, Ein Fall von Luxatio tali completa mit Torsion des Talus um seine Längsachse. Korrespondenzblatt für Schweizer Ärzte 1893, S. 554.
14. Stetter, Kompendium der Lehre von den frischen traumatischen Luxationen. Berlin 1886.
15. L. Verebély, Zur Kasuistik der Talusluxationen mit Drehung der Längenachse. Wiener med. Wochenschr. 1869, Nr. 18.

VII.

Aus der königl. chirurgischen Universitätsklinik zu Kiel.
(Prof. Dr. Helferich.)

Beitrag zur Behandlung der supracondylären Humerusfrakturen.

Von

Marinestabsarzt Dr. **Knoke**,
kommandiert zur Klinik.

(Mit 1 Abbildung.)

Das zufällig in letzter Zeit häufigere Vorkommen von supracondylären Extensionsfrakturen des Humerus in hiesiger Klinik ist der Grund, weswegen ich auf Anregung meines hochverehrten Lehrers im folgenden die Behandlung genannter Knochenbrüche, wie sie schon seit Jahren in der Helferichschen Klinik angewandt wird, näher beschreiben möchte. Dieselbe zeichnet sich durch große Einfachheit aus, ist ohne besondere Hilfsmittel anzuwenden und erzielt dennoch, wie wir aus den am Schluß skizzierten Krankengeschichten ersehen werden, gute Resultate.

Bei der Durchsicht der neuesten Literatur[1]) über die Behandlung der supracondylären Frakturen des Humerus ersieht man sofort, daß sich die betreffenden Autoren in einem Punkt einig sind: es soll eine Extensionsbehandlung sein. Nur über die Art und

1) Bardenheuer, Über die Prinzipien der Behandlung der Frakturen mittels permanenter Extension. Zeitschr. f. ärztl. Fortbildung, II. Jahrgang, 1905, S. 313. — Helferich, Atlas und Grundriß der traumatischen Frakturen und Luxationen, München 1906. — Stolle, Über Epiphysenlösungen, Frakturen und Luxationen im Bereich des Ellenbogengelenkes und ihre Behandlung nach der Bardenheuerschen Extensionsmethode. Deutsche Zeitschr. f. Chir., Bd. 74, S. 65. — Sultan, Die ambulatorische Behandlung der Oberarmbrüche mit permanenter Extension. Langenbecks Arch. f. klin. Chir., Bd. 67, S. 757.

Weise, wie diese Extension ausgeführt werden muß, und über die Hilfsmittel, die man anzuwenden hat, gehen die Ansichten auseinander.

Bei der Behandlung dieser und ähnlicher Frakturen sind es besonders drei Punkte, auf die wir unser Augenmerk zu richten haben: zunächst auf die Beseitigung der verlagerten Fragmente, auf die Adaption, sodann auf die Fixation der Bruchstücke in der adaptierten Stellung, bis Konsolidation eingetreten ist, und schließlich auf die Mobilisation der verletzten Extremität.[1])

Je besser die Adaption und Fixation der Bruchstücke ist, desto geringer ist bekanntlich die Callusbildung. Zwar wird man auch ohne genaue Adaption der Fragmente nicht selten gute funktionelle Resultate erzielen können; nur tritt bei anatomisch guter Heilung die Konsolidation schneller ein, und die Callusbildung ist geringer. — Prima intentio der Knochenheilung nach Bardenheuer. —

Wohl nirgends macht sich eine übermäßige Callusbildung so unangenehm bemerkbar (in der Hauptsache Beweglichkeitsstörungen bei Beuge- und Streckbewegungen und nervöse Komplikationen) als gerade bei Brüchen in der Nähe des Ellenbogengelenkes. Hier gilt es vor allem, eine möglichst gute anatomische Heilung zu erzielen, damit auch die funktionellen Erfolge zufriedenstellend sein können.

In der Radiographie besitzen wir ja ein hervorragendes Mittel, uns über den Stand der Bruchstücke zueinander genau zu orientieren. Aber auch da, wo ein Röntgenapparat nicht zur Verfügung steht, wird es uns bei der leichten Zugänglichkeit der in Frage kommenden Knochenpunkte meist unschwer gelingen, die Stellung der Fragmente zu erkennen.

Nach unseren heutigen Kenntnissen über die supracondylären Humerusfrakturen ist es nicht mehr angängig, sich mit dieser allgemeinen Diagnose zu begnügen; wir haben nach Kocher zu unterscheiden zwischen einer Extensions- und einer Flexionsfraktur, je nachdem der Oberarm gebrochen ist durch übermäßige Extension oder Flexion im Ellbogen.

Als bekannt vorausschicken darf ich hier, daß die Bruchlinie am Humerus bei einer Extensionsfraktur von vorn-unten nach hinten-oben verläuft, umgekehrt die der Flexionsfraktur von vorn-oben nach hinten-unten.

---

1) Helferich, Über Gelenkbrüche und Luxationen. Die Deutsche Klinik am Eingang des XX. Jahrhunderts. 1904.

Hilgenreiner[1]), dem wir ausführliche und genaue Untersuchungen über supracondyläre Oberarmfrakturen verdanken, unterscheidet verschiedene Typen für die Lagerung und Verlagerung des unteren Fragmentes. Sehen wir ab von der im Vergleich zur Extensionsfraktur seltenen Flexionsfraktur, bei der übrigens die Verhältnisse analog liegen, so kommen nach Hilgenreiner folgende vier Grade von Kontinuitätstrennungen in Betracht: Zunächst der subperiostale Bruch ohne jede Verlagerung der Fragmente; die Extensionsform ist hier nur durch die Bruchrichtung gekennzeichnet. Zweitens der sog. I. Verlagerungsgrad: bei erhalten gebliebener Periost- oder Knochenbrücke an der Rückseite klafft die Knochenwunde deutlich nach vorn. Beim II. Verlagerungsgrad reiten die beiden Fragmente aufeinander und endlich beim III. und häufigsten Verlagerungsgrad ist das untere Bruchstück nach hinten und oben verschoben und jeder Kontakt der beiden Bruchflächen hat aufgehört.

Für die Behandlung ist es nun indifferent, ob es sich um einen subperiostalen Bruch oder um einen der drei Verlagerungsgrade handelt: wir werden stets den Verband anlegen, der ein Abgleiten der entweder noch nicht verlagerten oder vorher adaptierten Fragmente verhindern soll. Sowohl Hilgenreiner als auch Bardenheuer u. a. haben nun durch Untersuchungen gezeigt, welch großen Einfluß die Vorderarmstellung auf die Lagerung der Fragmente hat: je ausgedehnter bei einer Extensionsfraktur der Vorderarm gestreckt wurde, desto weiter klaffte die Knochenwunde, desto stärker wurde das untere Fragment nach hinten und oben verlagert. Ein analoger Einfluß der Armstellung auf die Dislokation der Bruchstücke macht sich bei der Flexionsfraktur geltend.

Diese Beobachtungen geben uns wichtige und praktische Weisungen zur Behandlung genannter Frakturen an die Hand: Der Verband muß bei jedem Extensionsbruch bei gebeugtem Vorderarm angelegt werden, und zwar wird nach den Untersuchungen von Hilgenreiner durch eine spitzwinklige Vorderarmstellung die Dislokation am besten ausgeglichen. Zu dem gleichen Resultat kommt auch Schulze in Duisburg, der die Stellung der Bruchstücke direkt unter dem Röntgenapparat beobachtete. Wenn übrigens Hilgenreiner sagt: „hat somit Bardenheuer die schädigende Wirkung der Streckstellung für die Adaption der Fragmente

1) Hilgenreiner, Zur supracondylären Fraktur des Oberarms. Bruns' Beiträge zur Chir., Bd. 39, S. 275.

bei der Extensionsfraktur erkannt, so finde ich bei ihm nirgends auf die dieser Beobachtung nahe liegenden andere der adaptierenden Wirkung der spitzwinkligen Beugung in diesen Fällen hingewiesen" so hat dieser Satz nach den neueren Arbeiten aus der Bardenheuerschen Klinik seine Berechtigung verloren; auch hier wird der Verband bei „gebeugtem Vorderarm" angelegt. Nur wenn es sich um eine hochgradige Seitenverschiebung der Bruchstücke handelt, so empfiehlt Bardenheuer für die ersten acht Tage einen Verband bei gestrecktem Vorderarm, bei dem dann durch Querzüge zunächst die Behebung der seitlichen Verschiebungen angestrebt wird.

Zur Vermeidung von Abweichungen im Sinne des Cubitus varus und valgus während der ersten Behandlung wird sogar von verschiedenen Seiten (u. a. Lauenstein, Heusner[1])) für die ersten Tage der Extensionsverband in gestreckter Stellung empfohlen, während Hilgenreiner allerdings hier gerade das umgekehrte Verfahren angewandt wissen will: zunächst Fixation des Armes bei spitzwinkliger Beugung und später erst die Streckung desselben.

Mag man nun den einen oder anderen Weg einschlagen — denn nach den mitgeteilten Fällen führen sie beide zum Ziel —, so wird man sich doch stets vergegenwärtigen müssen, daß entsprechend der Beeinflussung der Lage der Fragmente durch die Vorderarmstellung die Flexionsstellung im Ellenbogen bei den Extensionsbrüchen eigentlich die gegebene sein dürfte.

Meiner Ansicht nach soll man nicht gar zu sehr schematisieren. Haben wir eine Extensionsfraktur zu behandeln ohne Verschiebung der Bruchenden nach der Seite hin, so wird man am besten gleich in Flexionsstellung extendieren; zeigt sich dann beim ersten Verbandwechsel eine Seitenverschiebung, so muß zunächst diese durch entsprechende Behandlung gehoben werden, sei es durch eine Extension bei gestrecktem Vorderarm oder durch Anbringung von Querzügen. Umgekehrt erscheint es mir angebracht, bei bestehendem Cubitus valgus oder varus zunächst diese Stellungsanomalie zu beseitigen und hernach erst zum Verband in Flexionsstellung überzugehen.

Was nun weiter die Frage betrifft, zu welchem Zeitpunkt wir mit der Mobilisation im Ellenbogengelenk beginnen sollen, so wird

1) Heusner, Beiträge zur Behandlung der Knochenbrüche. Deutsche Zeitschr. f. Chir. 1905, Bd. 80, S. 401.

man auch hier von Fall zu Fall zu unterscheiden haben. Es ist bekannt, daß einerseits zu frühe Bewegungen in irgendeiner Form leicht Endzündungen der Weichteile und Gelenke bzw. Hypertrophie des Callus herbeizuführen vermögen, daß anderseits viele Fälle beschrieben sind, in denen nach recht spät begonnener Mobilisation, ja auch ohne jede passive Bewegung gute funktionelle Heilungen zu konstatieren waren. Im Mittel wird es vorteilhaft sein, den ersten Verbandwechsel nach 8—12 Tagen vorzunehmen und ihn zu kleinen, vorsichtigen Bewegungen zu benutzen: als Anhaltspunkt mag uns hierbei u. a. die Schmerzäußerung der Patienten dienen, die uns an zu ausgedehnter Mobilisation hindert. Für praktisch möchte ich auch die alte Regel halten, beim jedesmaligen Verbandwechsel den neuen Verband nicht genau in der bisherigen Stellung wieder anzulegen, sondern in veränderter, mehr oder weniger starken Flexion im Ellenbogengelenk.

Untersuchen wir nun zum Schluß, auf welche Weise der Verband bei den supracondylären Extensionsfrakturen des Humerus angelegt zu werden pflegt, so erwähne ich hier nur zwei Behandlungsarten, die mir bei der Durchsicht der neuesten in Frage kommenden Literatur aufgefallen sind.

In der „Technik der Extensionsverbände bei der Behandlung der Frakturen und Luxationen der Extremitäten" von Bardenbauer und Graeßner z. B. wird eine Schienenvorrichtung empfohlen — Ellenbogenschiene genannt —, die zweifellos zweckmäßig ist. Ein Nachteil desselben besteht jedoch darin, daß sie bei hohen Anschaffungskosten auch recht kompliziert ist; für den praktischen Arzt, der derartige Frakturen doch häufig genug zu behandeln hat, kommt sie aus diesem Grunde wohl kaum in Betracht, wenngleich dieselbe nach Bardenheuer auch bei sämtlichen Frakturen der oberen zwei Drittel des Vorderarms anwendbar ist.

Eine andere Schiene beschreibt Heusner in seinen „Beiträgen zur Behandlung der Knochenbrüche". Diese ist weniger kompliziert und auch nicht so kostspielig wie die oben angeführte Ellenbogenschiene.

Heusners Schiene — „Gurtenschiene" — läuft an der Innenseite des Oberarmes herab und geht am Ellenbogen zur Rückseite des Vorderarmes hinüber, bleibt jedoch von der Rückseite daumenbreit entfernt, um Spielraum für die Extension nach abwärts zu gewähren; an der Übergangsstelle beschreibt die Schiene eine U-förmige, nach abwärts gerichtete Schleife mit etwa 15 cm langen, 2—3 Finger breit voneinander abstehenden Schenkeln, welche Einrichtung dazu dient, der Schiene die zur Vornahme der Mobili-

sationsbewegungen notwendige federnde Biegsamkeit zu verleihen. Von einer am Oberarm angeklebten Zeugschlinge spannt sich ein elastischer Zug zum Scheitel der Schleife hin und zieht den Processus cubitalis nach abwärts. Der zweite Zug wird durch einen Gummischlauch bewirkt, welcher von einer am Vorderarm befestigten Schlinge über eine am vorderen Schienenende angebrachte Extensionsrolle gespannt wird. Ihren Stützpunkt findet die Schiene in der Achsel, wo sie eine gepolsterte Krücke trägt. Heusner gibt dabei an, daß die Herstellung eines solchen Apparates beim Vorhandensein des nötigen Schienenmaterials mit Hilfe eines Schlossers in kurzer Zeit besorgt werden kann.

Wie schon anfangs erwähnt, ist die Behandlung der supracondylären Extensionsfrakturen des Humerus in der Helferichschen Klinik einfacher und erfordert nur die gewöhnlichen chirurgischen Hilfsmittel.

Das Verfahren ist ja im Prinzip nicht neu: Bereits in der 4. Auflage von Helferichs Frakturen und Luxationen im Jahre 1898, S. 140 ist ein Schienenverband mit federndem Zug bei Oberarmfraktur angegeben, der der Forderung einer Extension gerecht wird. Noch bessere Resultate erreicht man aber m. A. nach, wenn man diese Schiene mit der in derselben Auflage angegebenen (S. 171) Vorderarmschiene kombiniert in der Weise, wie sie aus beifolgender Abbildung ersichtlich ist

Das Helferichsche Verfahren ist folgendes:

Nachdem der Vorderarm mit Benzin oder Äther abgerieben, eventuell noch vorher rasiert ist, wird zunächst je ein Klebeverbandstreifen an der Beuge- und Streckseite des Vorderarmes angelegt. Die Streifen weichen vom Ellenbogen ausgehend, etwas über die Fingerspitzen hinaus und liegen der Hand nicht an. Man erreicht letzteres am einfachsten dadurch, daß die Streifen — Klebefläche gegen Klebefläche — von den Fingerspitzen an bis zur Handwurzel umgeschlagen werden oder durch Einwicklung der Hand mittels einer Mullbinde. Zur Anbringung des später zu erwähnenden Gummischlauches werden diese Streifen entweder an ihren Umschlagsstellen durch einen kleinen Ring gezogen oder dort mit einem Loch versehen.

Wir benutzen entweder das übliche Collemplastrum zinci in einer Breite von 6 cm, machen an den Seiten einige Einkerbungen, damit sich das Pflaster überall, ohne Falten zu schlagen, der Haut anpassen kann und legen es dann durch quere Heftpflaster fest; oder wir verwenden rauhe Bindenstreifen, welche mit der Heusnerschen Harzklebemasse an die Haut geklebt werden. Darüber kommt noch eine schmale Mull- und Stärkebinde.

Nachdem darauf die Stellung der Bruchstücke und die gewünschte Flexion im Ellenbogengelenk nochmals kontrolliert sind, wird der ganze Arm bei supinierter Stellung des Vorderarmes gepolstert, wobei besonders

die Vorderseite des Oberarmes berücksichtigt wird, da hier nachher der stärkste Druck ausgeübt werden soll.

Als Schiene bedienen wir uns der biegsamen Cramer-Schiene, die die ungefähre Breite des gepolsterten Armes haben muß. Entsprechend gebogen, wird sie in der Weise an der Streckseite des Armes angelegt, daß sie einerseits die Fingerspitzen handbreit überragt, andererseits — über der Schulter gegen den Hals zu — rechtwinkelig gebogen wird, hier etwa handbreit von der oberen Schultergegend entfernt.

Jetzt wird die Schiene zunächst durch eine Binde mäßig fest am Vorderarm befestigt. Bei der dann folgenden Verbindung der Schiene mit dem Oberarm hat man ein doppeltes Ziel vor Augen: die Fixation der

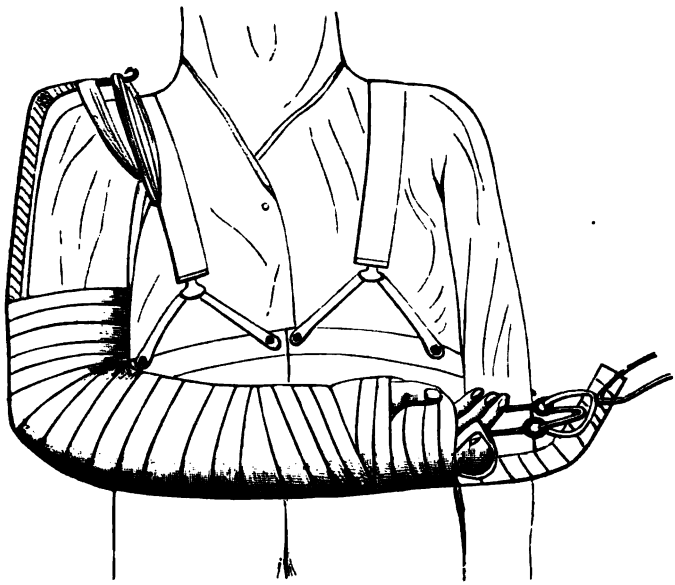

Fragmente und die Extension des Oberarmes nach abwärts. Die zirkulären Bindentouren in der Nähe des Ellenbogengelenks werden also etwas angezogen, um die reponierten Bruchstücke gut zu fixieren, und außerdem drücken gut gepolsterte Bindentouren, die von der Achselhöhle über den Scheitel der hier federnden Schiene verlaufen, die Schiene nach unten. Hierdurch wird der gebeugte Vorderarm fortgedrängt und es kommt so eine Extension des Oberarmes zustande.

Zum Schluß zieht man an der Fingerseite zwei Gummischläuche durch die Ringe der Heftpflasterstreifen, knotet sie mit einer gewissen Spannung an die vorderen Querleisten der Cramer-Schiene und bewerkstelligt auf diese Weise den erforderlichen Extensionszug in der Richtung des Unterarmes.

Daß der hier beschriebene Verband eine ambulante Behandlung ermöglicht und außerdem, entsprechend geändert, bei manchen

anderen Frakturen in der Nähe des Ellenbogengelenkes angewandt werden kann, ist selbstverständlich und sei nur der Vollständigkeit halber an dieser Stelle noch erwähnt.

Indem ich jetzt zu den Krankengeschichten übergehe, bemerke ich, daß der besseren Übersicht halber da, wo es angebracht erscheint, die Stellung der Fragmente nach dem Röntgenbild gemäß der Einteilung der supracondylären Humerusfrakturen nach Hilgenreiner in vier Grade (subperiostaler Bruch, I. bis III. Verlagerungsgrad) angegeben ist.

Fall 1. Martha Br., $5^1/_2$ J. 8. III. 1903. Fall auf die Erde infolge eines Stoßes. Röntgenbild zeigt III. Verlagerungsgrad. Am 21. VIII. 1903 mit Schienenverband bei guter Gelenkbeweglichkeit in ambulante Behandlung entlassen. Bei der jetzigen Nachuntersuchung normale Verhältnisse, die angeblich schon kurz nach der Entlassung eingetreten waren.

Fall 2. Hans R., 11 J. 18. V. 1903. Fall von einem Baum auf die flache Hand. III. Verlagerungsgrad. Komplikation: Fractura radii. Am 3. VII. entzog sich Pat. der weiteren Behandlung; Beugung damals bis 45^0, Streckung bis 160^0 möglich. Spätere Untersuchung ergab normalen Befund.

Fall 3. Heinrich P., 15 J. 13. I. 1904. Fall von einer Treppe. Verlagerung III. Grades; eine spätere Röntgenaufnahme läßt stärkere Callusbildung erkennen. Bei der Entlassung aus der Klinik am 17. III. konnte der Arm bis zu einem Winkel von 45^0 gebeugt und bis auf 20^0 voll gestreckt werden. Eine Nachuntersuchung mußte unterbleiben, da P.s jetziger Aufenthalt nicht zu ermitteln war.

Fall 4. Emil W., 7 J. 2. X. 1904. Ambulanz. Diagnose Extensionsfraktur des l. Humerus. Das Röntgenbild, nach Reposition im Verbande aufgenommen, zeigt gute Stellung der Fragmente. Der bei der jetzt angestellten Nachuntersuchung erhobene normale Befund besteht angeblich bereits seit Weihnachten 1904.

Fall 5. Willy W., $9^1/_2$ J. 12. VIII. 1905. Amb. III. Verlagerungsgrad. Bei der Entlassung am 1. XI. 1905 war vollständige Streckung möglich und eine Bewegung bis zu 60^0.

Fall 6. Emma E., 6 J. 31. VIII. 1905. Amb. Durchleuchtung im Verband zeigt gute Stellung des Bruches. Jetziger Befund konnte nicht ermittelt werden, da Pat. verzogen ist.

Fall 7. Max H., 50 J. 1. XI. 1905. Amb. Gute Stellung im Verband. Späteres Schicksal nicht zu erfahren.

Fall 8. August B., 10 J. 31. III. 1906. Amb. Durchleuchtung im Verband (11 Tage alte Fraktur) läßt geringe Dislokation des unteren Fragmentes nach hinten erkennen. Nach einer schriftlichen Mitteilung ist die jetzige Bewegung des Armes „nur noch um ein kleines Teil" behindert.

Fall 9. Heinrich Kl., 7 J. 3. IV. 1906. Amb. Im ersten Röntgenbild weicht das untere Fragment etwas nach hinten ab. II. Bild gute Stellung. Jetzige Nachuntersuchung: Bewegung normal, Streckung bis zu einem Winkel von 160° möglich. Die von Anfang an vorhandene Lähmung des N. ulnaris besteht auch zurzeit noch. Pat. befindet sich noch in Behandlung.

Fall 10. Bertha L., 7 J. 6. V. 1906. Amb. Durch Fall von einem Stuhl. III. Verlagerungsgrad. Reposition. Verband. Jetziger Befund konnte nicht ermittelt werden, da Pat. sich ihrem behandelnden Arzte später nicht wieder vorgestellt hat. Vielleicht (?!) darf man hieraus auf gute Funktion schließen.

Fall 11. Hans T., $9^1/_2$ J. 28. V. 1906. Amb. Stellung im Verband nach dem Röntgenbild gut. Jetzige Nachuntersuchung ergibt leichten Cubitus varus. Streckung normal, an vollständiger Beugung fehlen knapp 10°. Keinerlei Beschwerden.

Fall 12. Walther H., 5 J. 24. VI. 1906. Amb. Extensionsfraktur des r. Humerus. Reposition in Narkose. Extensionsverband. Eine Nachuntersuchung konnte nicht vorgenommen werden.

Fall 13. Jürgen St., 9 J. 24. VII. 1906. Amb. 14 Tage alte Fraktur mit Radialislähmung. Das untere Fragment weicht deutlich nach hinten ab. Nach einer Mitteilung des behandelnden Arztes ist die Lähmung gehoben und der Arm kann fast vollständig gestreckt, jedoch nur bis zu einem rechten Winkel gebeugt werden.

Fall 14. Käthe Sch., 6 J. 13. VIII. 1906. Amb. Nach Reposition zeigt das Röntgenbild gute Stellung im Verband. Kürzliche Nachuntersuchung ergibt normalen Befund.

Fall 15. Fritz A., 9 J. 27. VIII. 1906. Amb. Nach Reposition noch geringes Klaffen der Knochenwunde nach vorne im Röntgenbilde. Pat. befindet sich zurzeit noch in Behandlung: Streckung jetzt bis zu 160°, Beugung bis zum rechten Winkel möglich.

VIII.

Aus der medizinischen Klinik der tierärztlichen Hochschule in Budapest.

Über die Folgen des Verschlusses der Gekrösarterien.

Von

Prof. Dr. **Marek.**

(Mit 2 Abbildungen.)

Im 85. Band dieser Zeitschrift veröffentlichte Niederstein eine umfangreiche experimentelle Arbeit über die Zirkulationsstörungen im Mesenterialgebiet. Zu gleicher Zeit publizierte ich ebenfalls einen Artikel ähnlichen Inhaltes[1]), dem an 54 Hunden und an 11 Pferden vorgenommene Experimente zur Grundlage dienten und dessen Zweck vorwiegend die Klarstellung der Pathogenese jener Zirkulationsstörungen war, welche sich im Gefolge der bei Pferden ungemein häufigen Thrombose der vorderen (beim Menschen oberen) Mesenterialarterie zu entwickeln pflegen.

Die Verschließung der Mesenterialarterien wurde von Niederstein teils durch Ligatur, teils aber durch Injektion von Paraffin bewirkt und namentlich durch das letzterwähnte Verfahren ein vollkommener Abschluß der Kollateralen beabsichtigt. Auf Grund seiner Experimente gelangte Niederstein zu folgenden Schlußfolgerungen: Der einfache Verschluß eines arteriellen oder venösen Hauptstammes hat den hämorrhagischen Infarkt zur Folge, der dadurch zustande kommt, daß in das Ausschaltungsgebiet durch die Kollateralbahnen arterielles Blut einströmt, welches jedoch für den weitläufigen Bezirk nicht ausreicht; ein venöser Rückfluß erfolgt dabei nicht. Bei einem gleichzeitigen Verschluß des arteriellen Hauptstammes und seiner Kollateralen findet dagegen eine rückläufige Blutbewegung von den Venen her statt und es entsteht dann ein anämischer Infarkt, der sich durch eine ödematöse Aufquellung und leicht blutige

1) Közlemények az összehasonlító élet — és kórtan köréből. 1906, 14. April (ungarisch). Arch. f. wissenschaftl. u. prakt. Tierheilkunde, 33. Bd., 3. Heft.

Imbibition der Darmwand, sowie ferner durch eine leicht blutige Verfärbung des Darmbreies zu erkennen gibt. Erst der komplete Verschluß eines umschriebenen arteriellen Bezirkes bei gleichzeitiger Thrombosierung der entsprechenden venösen Zone hat die anämische Gangrän zur Folge. Außerdem unterscheidet Niederstein noch die hämorrhagische Gangrän, hervorgerufen durch einen gleichzeitigen Verschluß des Hauptstammes der Art. mesent. sup. und eines venösen Teilbezirkes beim Offenbleiben der arteriellen Kollateralen.

Bei meinen Experimenten wurde der Verschluß der Blutgefäße ausschließlich durch Ligatur bewirkt, dabei aber der Blutzufluß durch die kleinen Gefäßanastomosen oft durch die Durchtrennung des Darmrohres unmöglich gemacht. Außerdem wurde in einer Anzahl von Experimenten behufs Ermittelung irgendeines Blutzuflusses in das Ausschaltungsgebiet auch Indigokarminlösung intravenös injiziert. Diese Versuche ergaben nun, daß nach dem Verschluß von Arterien ein venöser Rückfluß nicht stattfindet, gleichgültig ob dabei ein kollateraler Zufluß überhaupt erfolgt oder nicht. Bleibt dabei das Einströmen von arteriellem Blut total aus, so wird das Ausschaltungsgebiet dauernd anämisch und stirbt ab. Beim gleichzeitigen totalen Verschluß aller arteriellen und venösen Bahnen wird der Darm zwar ebenfalls dauernd anämisch, doch ist da die Anämie weniger deutlich ausgeprägt als im vorigen Fall. Demgegenüber kommt es beim Vorhandensein eines nicht ausreichenden arteriellen kollateralen Zuflusses zur Ausbildung einer mehr oder weniger schweren hämorrhagischen Infarcierung der Darmwand, wozu dann bei einer etwas erheblicheren Zirkulationsstörung auch noch Nekrose hinzukommt, welche je nach dem Grade der Zirkulationsstörung verschieden weit vorschreitet; dabei hat die gleichzeitige Unterbindung der entsprechenden Vene stets eine Verstärkung der Veränderungen zur Folge. Auch wurde es ferner festgestellt, daß beim Hund der plötzliche Verschluß von höchstens in fünf Anastomosebogen (Randgefäße von Niederstein) auslaufenden Dünndarmarterien die Grenze bildet, bis zu welcher ein Ausgleich der Blutzirkulationsstörung noch möglich ist. Endlich wurde auch der Einfluß der Zirkulationsstörung auf die Darmbewegungen genau studiert.

Es stimmen somit die Niedersteinschen Versuchsergebnisse mit den meinigen insofern nicht überein, als Niederstein für gewisse Fälle („anämischer Infarkt") die Möglichkeit des venösen Rückflusses zugibt und außerdem das Zustandekommen einer anämischen Gangrän nur beim gleichzeitigen Verschluß aller arteriellen und venösen Bahnen für möglich angibt. Da nun diese Unterschiede allein durch die verschiedene Versuchsanordnung bedingt sein können, habe ich die Versuche von Niederstein mit Paraffininjektionen wiederholt, um die dabei sich entwickelnden Zirkulationsstörungen in ihren verschiedenen Stadien verfolgen und mit den von mir seiner Zeit auf anderem Wege hervorgerufenen Veränderungen vergleichen zu können.

Vor der Wiedergabe der Versuchsergebnisse sollen im nachstehenden

die anatomischen Verhältnisse der mesenterialen Blutgefäße beim Hund kurz gestreift werden, weil sich die diesbezüglichen Angaben von Niederstein nicht ganz mit der tierärztlicherseits bekannten Anordnung der mesenterialen Blutgefäße decken. Beim Hund gibt die Art. mesent. ant. (A. mesent. sup. beim Menschen) zunächst die A. ileocoecocolica ab und erst dieses Gefäß teilt sich dann in die A. colica media, dextra bezw. A. ileocolica, welche Arterien die orale Hälfte des Col. descendens, das Quercolon und das Col. ascendens, sowie ferner das Cöcum und das Endstück des Ileum mit arteriellem Blut versorgen. Mit der A. ileocoecocolica fast in gleicher Höhe entspringt aus dem nunmehr zur A. jejunalis gewordenen Stamm der Ramus duodenalis (A. pancreatico-duodenalis post. beim Men-

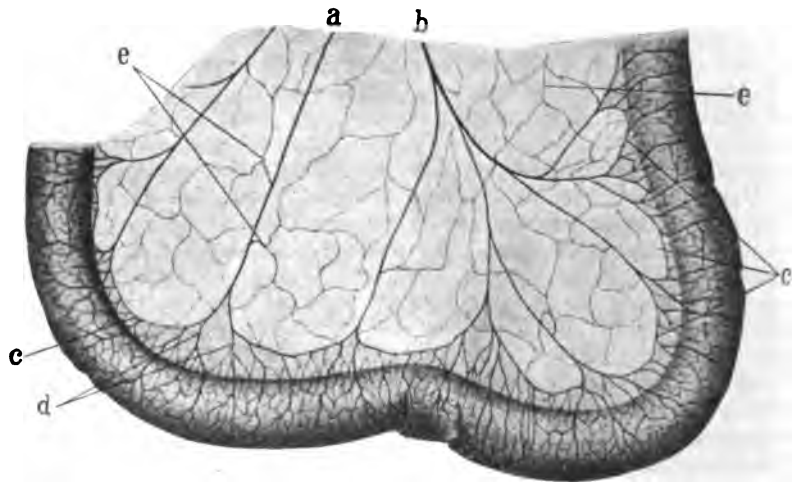

Fig. 1.

Dünndarmabschnitt mit Gekröse und Arterien vom Hund. (Nach einem Teichmann-Präparat gezeichnet). *a* in zwei, *b* in sieben Anastomosebogen auslaufender Ramus jejunalis: *c* Anastomosebogen; *d* aus dem Anastomosebogen abgehende Arterienäste (Radiärgefäße), die schon im Gekröse, viel reichlicher aber in der Darmwand miteinander anastomosieren (die ganz kleinen Anastomosen sind nicht eingezeichnet); *e* Arterien des Gekröses mit ihren Anastomosen.

schen) und nach einer kurzen Strecke gehen dann der Reihe nach 14 bis 16 Rami jejunales ab, welch letztere, wie es die beiliegende Figur zeigt, zwischen den Gekrösblättern dem Darm zu verlaufen, sich in ihrem Verlauf ein- oder mehreremal gabelig teilen und schließlich in verschieden lange, bogenförmige Anastomosen (Randgefäße von Niederstein) übergehen. Aus den Anastomosebogen entspringen dann die radiär zum Darm hinziehenden Arterienäste. Bei der Betrachtung eines gut gelungenen Teichmann-Präparates überzeugt man sich nun, daß die radiären Äste noch vor dem Übergehen auf den Darm zwar nur spärliche, dabei aber ziemlich weite Anastomosen bilden. Dagegen zahlreich, ein förmliches Wundernetz bildend sind die in der Darmwand selbst vorhandenen Anastomosen, wie das die vorher erwähnte Figur, in der nicht einmal alle Anastomosen einge-

zeichnet sind, deutlich wiedergibt. Wenn nun Niederstein bezüglich der Zahl und Anordnung der Anastomosen zu einem abweichenden Resultat gelangt ist, das mag davon herrühren, daß die von ihm angewendete Injektionsmasse wegen ihrer Konsistenz nicht genug weit in den Arterien vorzudringen vermochte.

Im großen ganzen ähnlich verhalten sich auch die mesenterialen Venen, mit dem Unterschied jedoch, daß die V. mesent. ant. auch die V. mesent. post. aufnimmt, und zwar mündet die letztere entweder gemeinsam mit der V. ileocoecocolica oder mindestens in derselben Höhe ein. Die V. ileocolica, welche somit nur einen Ast der V. ileocoecocolica darstellt, mündet nicht direkt in die V. mesent. ant. ein, wie das Niederstein haben will, und ebensowenig geht die Art. colica media direkt von der Art. mesent. ant. ab.

Die Versuche selbst wurden stets unter aseptischen Kautelen in tiefer Narkose ausgeführt. Gewöhnlich fand die Morphiumäthernarkose Anwendung; nur in einigen Versuchen wurden die Tiere mit Morphium allein oder aber mit Morphium und Chloroform narkotisiert. Statt Paraffin gelangte übrigens in vier Versuchen eine aus gleichen Teilen von Zinkoxyd und Sesamöl angefertigte Injektionsmasse zur Anwendung. Da mir die von Kantorowicz angegebene Paraffinspritze zu diesen Zwecken zu klein und insbesondere ihre Hohlnadel zu dünn erschien, wurde mit derselben nur in zwei Fällen die Paraffininjektion vorgenommen, in allen übrigen Versuchen dagegen eine viel größere Paraffinspritze mit einem Fassungsvermögen von 50 ccm verwendet, deren Abkühlung während der Injektion durch einen Kautschukmantel verhindert werden konnte. Die zugehörige Nadel besaß einen Querdurchmesser von 2 mm und war ihr freies gebogenes Ende abgestumpft, um das Durchstechen der Gefäßwand während der Injektion zu verhindern. Das Einführen der Hohlnadel in das Gefäßlumen gelang nach dem Anschneiden der Wand der vorher unterbundenen Arterie ohne weiteres. Bei der Wahl betreffend die Injektionsspritze ging ich von der Überlegung aus, daß man das flüssig gemachte Paraffin unter einem ziemlich hohen Druck und rasch in die nach der Unterbindung notwendigerweise stark kollabierte Arterie hineinpressen muß, um das Erstarren der Masse schon in den etwas größeren Gefäßen zu verhindern, wodurch dann das Vordringen derselben bis in die kleineren Arterienäste unmöglich gemacht wird.

Um den störenden Einfluß von postmortalen Veränderungen ausschließen zu können, machte ich die Obduktion in allen Fällen unmittelbar nach der Tötung mit Chloroform, bezw. in einem Fall nach dem natürlichen Tod des Versuchstieres. Die Angabe des Körpergewichtes der Tiere schien mir aus dem Grunde angezeigt, daß dadurch die Deutung und der Vergleich der Sektionsbefunde erleichtert wird. Schließlich fand ich es auch in dieser Versuchsreihe für notwendig, die Versuchstiere, mit Ausnahme eines Falles, nach einer verschieden langen Zeit zu töten, um die Entwicklung der Zirkulationsstörung in ihren verschiedenen Stadien verfolgen zu können.

Versuche.

I. Injektion in die Art. mesent. anterior.

A. Paraffinverschluß.

1. Versuch. Hund mit einem Körpergewicht von 10 000 g. Unterbindung der Art. mesent. ant. oberhalb der Abgangsstelle der Art. ileocoecocolica und des Ram. duoden. und 6 Minuten später Injektion von 8 ccm Paraffin (Schmelzpunkt 39°) peripheriewärts von der Abbindungsstelle, wobei das freie Ende der Hohlnadel sich etwa in gleicher Höhe mit der Abgangsstelle der genannten zwei Arterienäste befand. Nach der Operation zeitweise Stöhnen. Keine Stuhlentleerung, das Ende des in den Mastdarm eingeführten Thermometers aber von der 8. Stunde ab blutig gefärbt. In der 11. Stunde die Innentemperatur 39° und unmittelbar vor dem nach $14^1/_2$ Stunden erfolgten Tode 40,1° C.

Sektionsbefund: Bei der Eröffnung der Bauchhöhle starker Fäulnisgeruch. Die etwa mittelmäßig gefüllten Mesenterialvenen enthalten zumeist geronnenes Blut. Das Paraffin erscheint in vielen Arterienästen flüssig, erstarrt aber alsbald, wo dann die Rami jejunales sowie auch die Äste der Art. ileocoecocolica bis taubenfederkieldicke, weiße Stränge darstellen. Der Ram. duodenalis durchgängig. Durch Paraffin gefüllt außerdem sämtliche Anastomosebogen der genannten Arterien, ebenso wie auch die aus den ersteren abgehenden Radiärgefäße, welch letztere im ganzen Gebiet zwischen dem vordersten der Rami jejunales einerseits und der Art. mesent. post. andererseits auch noch in der unmittelbaren Nähe des konvexen Randes des Darmrohrs erstarrtes Paraffin enthalten; nur an der oralen bezw. aboralen Grenze dieses Gebietes blieb ein etwas größerer Abschnitt der Darmwandgefäße anscheinend frei von Paraffin. Das Jejunum, das Ileum, das Cöcum, das Colon ascendens und das C. transversum aufgebläht und gelblichweiß, an einzelnen bis markstückgroßen Stellen jedoch mit den Kadaverflecken ähnlichen Verfärbungen. In der Darmwand, sowie auch zwischen den Gekrösblättern zahlreiche Luftbläschen.

Der Darminhalt vom Col. desc. ab analwärts blutig und ebenso auch im Duodenum bis zur Höhe des ersten, mit Paraffin verlegten R. jejunalis, in dem dazwischen liegenden Abschnitt des Darmkanales dagegen nur ein grauweißer, schmieriger Brei. Das Col. descendens zusammengezogen, die Kuppe seiner Schleimhautfalten in den aboralen Abschnitten hellrot, in den oralen Partien dagegen dunkelrot gefärbt. Das Col. transversum schlaff, seine Schleimhaut ohne Falten und gleichmäßig blaugrau verfärbt. Die Wand des Col. ascend. sowie diejenige des Cöcum verdünnt, ganz schlaff, leicht zerreißlich, die Schleimhaut weißgrau. Die Wand des Dünndarmes 30 cm weit vom caudalen Ende des Pankreas beginnend ebenfalls verdünnt, schlaff und leicht zerreißlich. Die Schleimhaut in der ganzen Ausdehnung der oralen Hälfte des Dünndarmes gleichmäßig grauweiß; in der aboralen Hälfte zwar ebenfalls weißgrau, doch an einigen Stellen bläulichrot gefleckt und, ebenso wie auch in der oralen Hälfte, ganz leicht abstreifbar. Oral von dem ersten noch mit Paraffin verlegten Ramus jejunalis erscheint die Darmschleimhaut in einer Aus-

dehnung von 10 cm braunrot, weiter magenwärts, bis zum aboralen Ende des Pankreas, dagegen graurot und von einem hellgrauen Belag überzogen.

2. Versuch. 7200 g schwerer Hund. Unterbindung der Art. mesent. ant. oberhalb der Ursprungsstelle der Art. ileocoecocolica und des Ramus duoden. und 14 Minuten später Injektion von 10 ccm Paraffin (Schmelzpunkt 39°) unterhalb der Ursprungsstelle der letzterwähnten zwei Arterienäste. Nach der Operation geringe Bauchschmerzen; keine Kotentleerung; Innentemperatur während der ganzen Dauer der Beobachtung zwischen 36,2° und 37,7°. Tötung nach 14 Stunden in der Agonie.

Sektionsbefund: Bei der Eröffnung der Bauchhöhle starker Fäulnisgeruch. In der ganzen Ausdehnung des sonst mäßig geblähten Leerdarms, in der Darmwand ebenso wie auch in dem entsprechenden Gekröse, dicht nebeneinander gelagerte Luftblasen. Die Füllung der Mesenterialvenen etwa der normalen entsprechend. Die der Reihe nach aufgeschnittenen venösen Rami jejunales und ihre Darmäste enthalten flüssiges, stellenweise aber mit Luftbläschen vermischtes Blut; nur im Stamm der Vena jejunalis von flüssigem Blut umspülte dünne und weiche Blutgerinnsel, die sich zentralwärts auch in denjenigen Abschnitt der Vene verfolgen lassen, in welchen die aus den oralen, blaurot verfärbten Partien des Dünndarms herkommenden Venenäste einmünden. Durch Paraffin gefüllt sämtliche Rami jejun. mitsamt ihren Anastomosebogen und Radiärgefäßen. Gegen das orale und aborale Ende des Jejunum das Paraffin nur im Bereiche des proximalen Drittels der Darmwandgefäße, in dem dazwischen liegenden Abschnitt aber auch im Bereiche der ganzen proximalen Hälfte desselben nachweisbar. Im Ileum ist das Paraffin bloß bis unmittelbar an den Darm vorgerückt, mit Ausnahme eines einzigen arteriellen Astes, der bis zur Mitte des Darmrohres hinab durch Paraffin verlegt erscheint.

Die Darmserosa von der Mitte des Col. desc. ab bis zum aboralen Ende des Ileum von Blutungsflecken besetzt und der Darminhalt ebendaselbst blutig. Im Bereiche des verändert aussehenden Colonabschnittes, sowie auch im Cöcum, die Schleimhaut gerötet und läßt punktförmige Hämorrhagien erkennen. Die Schleimhaut des Ileum in einer Ausdehnung von 13 cm magenwärts immer intensiver braunrot gefärbt, dabei von dichtgelagerten schwarzroten Flecken durchsetzt und von einem weißgrauen Belag überzogen. Weiter oral ein 60 cm langer Dünndarmabschnitt von außen grünlichgrau, dabei aber braunrot gefleckt, die Schleimhaut daselbst gelbweiß und von schwarzroten Flecken ziemlich dicht durchsetzt. Der noch weiter magenwärts folgende, 100 cm lange Abschnitt dem vorigen ähnlich, seine Wandung aber ganz schlaff, verdünnt und leicht zerreißlich, außerdem aber die Blutungsflecke bloß auf die unmittelbare Umgebung der Venen beschränkt und auch kleiner, die Schleimhaut daselbst hellgrünlichgrau, unter der Ansatzstelle des Gekröses aber stellenweise bis stecknadelkopfgroße, dunkelrote Flecke enthaltend; der Darminhalt ein weißgrauer, schmieriger und mit abgelösten Schleimhautfetzen untermischter Brei. Seiner oralen Grenze zu das Jejunum immer deutlicher bläulichgraurot verfärbt und in seiner sonst graugelb erscheinenden Schleimhaut bis talergroße, dunkelrote Flecke, welche schließlich einer gleichmäßig hellbläulichen Färbung Platz geben. Dieser Bezirk schließt oral mit einem 3 cm breiten, gleichmäßig dunkelrot

gefärbten zirkulären Streifen ab. Die Schleimhaut der aboralen Hälfte des Duodenum stellenweise graurot verfärbt.

Histologischer Befund in dem mittleren, anämischen Abschnitt des Jejunum: Einige erweiterte und Paraffin enthaltende Arterien in dem zugehörenden Gekröse und in der Submucosa. Die Füllung der Venen mittelmäßig. Kapillaren bzw. extravasierte rote Blutkörperchen nirgends nachweisbar. Die Darmzotten fehlen fast durchweg, die drüsenführende Schicht der Schleimhaut ganz homogen, in der darunter folgenden Schicht sowie auch in der Submucosa und in der Muskelschicht nur hier und da gutgefärbte Kerne; demgegenüber erscheinen die in der Muskelschicht ab und zu wahrnehmbaren und zu kleinen Gruppen vereinigten Leukocyten gut gefärbt. Überall im Gewebe zerstreut größere leere Räume (Luftbläschen). Im Gebiete des dunkelrot gefleckten Ileum an mehreren ausgedehnteren Stellen erweiterte und thrombosierte Venen und Infiltration des Gewebes mit roten Blutzellen. Die Schleimhautschicht ganz homogen, in den übrigen Schichten die Zellkerne verhältnismäßig gut gefärbt.

3. Versuch. Bei einem 9500 g schweren Hund Injektion von 9 ccm Paraffin (Schmelzpunkt 42°) in die 9 Minuten vorher unterbundene Art. mesent. ant. oberhalb der Abgangsstelle der Art. ileocoecocolica und des Ram. duodenalis. Nach dem Erwachen aus der Narkose häufiges Stöhnen und Wechseln des Lagers. Tötung nach $7^1/_2$ Stunden.

Sektionsbefund: Mäßiger Fäulnisgeruch bei der Eröffnung der Bauchhöhle. Der ganze Dünndarm sowie auch der Blinddarm mäßig gebläht und etwas schlaff. Sämtliche Mesenterialvenen mit flüssigem Blut mittelmäßig gefüllt. Durch Paraffin verlegt die Art. mesent. ant. mitsamt ihren Ästen bis in das mittlere Drittel der Darmwand, und zwar von der Mitte des Col. desc. ab bis zum aboralen Ende des Pankreas. In den an den Seitenflächen des Cöcum verlaufenden Arterien endet das Paraffin mit dem ileocöcalen Gekröse, setzt sich aber dann auch in jenem Arterienast fort, der an dem konvexen Rand des Ileum entlang oral verläuft. Von dem oralen Anastomosebogen des Ram. duoden. her wurde auch die Art. pancreatico-duoden. sup. hom., sowie ferner die zu der großen Kurvatur des Magens bis zur oberen Grenze der Pylorusregion dahinziehende Arterie verstopft. Dabei wurden die Radiärgefäße des Duodenum bis zur Mitte des Darmrohres hinab mitverlegt. Der Darminhalt nirgends blutig. In der Schleimhaut des Colon, von der Mitte des Col. desc. ab magenwärts in immer geringerer Zahl, dunkelrote Längsstreifen. Im Cöcum erscheint die Schleimhaut hellgrau, läßt aber in den Grundpartien einen etwa bohnengroßen, dunkelroten Fleck erkennen. Die Schleimhaut des Ileum, sowie auch die des Jejunum überall grauweiß; nur an einigen Stellen desselben sieht man ganz blaßrote Querstreifen. Die Duodenalschleimhaut in ihrem aboralen Abschnitt gelbgrau, dabei aber von mehreren, bis markstückgroßen Hämorrhagien durchsetzt; dagegen erscheint ihr oraler Abschnitt gleichmäßig intensiv rot. In der Pylorusportion des Magens sowie auch im Pankreas zahlreiche, stecknadelkopfgroße Hämorrhagien.

Die histologische Untersuchung des anämischen Jejunalabschnittes ergab das Vorhandensein von erweiterten und mit Paraffin

gefüllten Arterien in der Submucosa und in den dem Darm anhaftenden Gekröspartien. Man sah ferner einen geschlängelten Verlauf der quer geschnittenen Wand der Venen. Der Epithelüberzug der Schleimhaut fehlte, die Zottenkuppen waren fast homogen und die Zellkerne auch in den übrigen Schichten weniger scharf hervortretend.

4. Versuch. Bei einem 4000 g schweren Hund Unterbindung der Art. mesent. ant. und 5 Minuten darnach Injektion von 10 ccm Paraffin (Schmelzpunkt 39°) oberhalb der Abgangsstelle der Art. ileocoecocolica und des Ram. duodenalis. Nach der Operation mäßige Bauchschmerzen. Innentemperatur stets unter 35°. Tötung nach $7^1/_2$ Stunden.

Sektionsbefund: Sämtliche Äste der Art. mesent. ant. 2 cm oral von der Art. mesent. post. ab bis zum aboralen Ende des Pankreas durch Paraffin gefüllt und zu dicken Strängen umgewandelt; in den Radiärgefäßen des Darmes fühlt man überall bis zum mittleren Drittel bzw. bis zur Mitte des Darmrohrs hinab erstarrtes Paraffin. Außerdem enthält aber auch die vom Pankreas umgebene Art. pancreatico-duoden. sup. sowie deren entlang der großen Kurvatur des Magens verlaufender Ast erstarrtes Paraffin. Die mesenterialen Venen zumeist dünner als normal, nur an einigen, sonst ganz regellos zerstreuten Stellen etwa mittelmäßig mit Blut gefüllt; das letztere in allen Venen, ebenso wie im Pfortaderstamm selbst, flüssig. Sonst weicht der Befund von demjenigen im Versuch 3 beschriebenen nur insofern ab, als der Darminhalt im Colon blutig verfärbt, die Wandung des ziemlich stark aufgeblähten Cöcum in ihrer ganzen Ausdehnung gleichmäßig gelbweiß verfärbt und verdünnt erschien, außerdem aber das Ileum mehrere Blutungsherde, die orale Hälfte des Duodenum bloß einige ganz kleine, die Pylorusportion des Magens dagegen bis markstückgroße Blutungsflecke wahrnehmen ließ. Bei der histologischen Untersuchung fand man im aboralen, anämischen Abschnitt des Duodenum, ferner im Jejunum, im Ileum und im Cöcum sehr schwache Kernfärbung in allen Schichten der Darmwand und außerdem durch Paraffin gefüllte Arterien in der Submucosa und in dem der Darmwand anhaftenden Gekröse. An mehreren Stellen des Ileum sah man ferner erweiterte Venen und in deren Umgebung extravasierte rote Blutkörperchen. In den übrigen Darmabschnitten war in der Umgebung von kleineren Venen stellenweise diffuse, grünlichgelbe Verfärbung (blutige Imbibition) wahrnehmbar.

5. Versuch. Bei einem 4400 g schweren Hund Injektion von 9 ccm Paraffin (Schmelzpunkt 39°) in die 6 Minuten zuvor unterbundene Art. mesent. ant. oberhalb der Abgangsstelle ihrer ersten zwei Äste. Bis zur Tötung nach $7^1/_2$ Stunden lag das Tier apathisch da.

Sektionsbefund: In den der Reihe nach aufgeschnittenen Mesenterialvenen und ihren Verzweigungen, sowie in der Pfortader selbst, flüssiges Blut; sämtliche Äste des V. mesent. ant. übrigens viel dünner als normal. Durch Paraffin gefüllt die Art. mesent. ant. mit ihren sämtlichen Ästen zumeist bis in die mittlere Partie des Darmrohres. Durch den oralen Anastomosebogen des Ram. duoden. setzt sich das Paraffin dem Duodenum und der großen Kurvatur des Magens entlang bis zur oberen Grenze der Pylorusregion fort. Da die Abbindung des Arterienstammes keine vollständige war, wurde ein Teil des Paraffins auch zentralwärts,

der Aorta zu, gepreßt und verlegte sämtliche Äste der Art. coeliaca bis zu ihrer Einpflanzung in die betreffenden Organe. Auch fand sich ferner ein Paraffinthrombus in beiden Art. iliacae vor. Im ileocöcalen Gekröse eine etwa $2^1/_2$ cm dicke und etwa $1^1/_4$ cm lange erstarrte Paraffinmasse und im Mesocöcum zwei erbsengroße Paraffinklumpen. Das Ileum und das Cöcum aufgetrieben, ihre von außen gelbgrau erscheinende Wand schlaff und verdünnt, die Schleimhaut des ersteren zumeist grünlichgrau, stellenweise aber rötlichgrau und mit einigen Blutungspunkten, die Blinddarmschleimhaut dagegen grauweiß, nur im Spitzenteil rötlichgrau infolge des Durchschimmerns der Blutgefäße. Das Jejunum fühlt sich elastisch an, erscheint gelblichgrau, während die zum größten Teil grauweiß gefärbte Schleimhaut an zwei, 40 cm bzw. 10 cm langen Stellen rötlich schimmernde Querstreifen erkennen läßt. Die Duodenalschleimhaut graurot, stellenweise aber lebhaft rot, die Magenschleimhaut in der Pylorusregion nur stellenweise, in den übrigen Abschnitten dagegen diffus und intensiv graurot gefärbt. Die Schleimhaut der oralen Hälfte des Col. descendens gerötet und mit streifenförmigen Hämorrhagien besetzt, diejenige des Col. transversum graurot und diejenige des Col. ascendens grauweiß. Der Darminhalt nur im Bereiche des Col. descend. rötlich, sonst grünlichgelb. Im Pankreas zahlreiche, dunkelrote Herde. Die Milz erheblich vergrößert, etrwas weicher als normal und ihre Schnittfläche dunkel braunrot.

Die histologische Untersuchung des Jejunum und des Cöcum ergab das Vorhandensein von Paraffin in den größeren und mittleren Arterien, in der Wand des Cöcum aber auch eine dem Jejunum gegenüber stärkere Füllung der Venen. Keine Blutextravasate. Die Cöcumschleimhaut ohne Kernfärbung, im Jejunum dagegen bloß die Kuppen der Zotten ganz homogen; von der Submucosa ab die Kernfärbung anstandlos.

6. Versuch. 8200 g schwerer Hund. Injektion von 10 ccm Paraffin (Schmelzpunkt 42°) in die 8 Minuten vorher abgebundene Art. mesent. ant., wobei das freie Ende der Injektionsnadel in die Höhe der Abgangsstelle der Art. ileocoecocolica und des Ram. duoden. zu liegen kam. Der einige Minuten später besichtigte Ramus duoden. präsentierte sich als ein dünner, nicht pulsierender, dabei aber Blut enthaltender Arterienast im Gegensatz zu dem weiße und starre Stränge darstellenden Jejunalästen. Tötung nach 6 Stunden.

Sektionsbefund: Bei der Eröffnung der Bauchhöhle schwacher Fäulnisgeruch. In den stellenweise mittelmäßig, an anderen Stellen dagegen weniger gefüllten oder sogar stark kollabierten Mesenterialvenen, ebenso wie in der Pfortader selbst, durchweg flüssiges Blut. Durch Paraffin prall gefüllt die Arterien des Cöcum, des Ileum und des Jejunum, mit Ausnahme von sieben, oral liegenden Rami jejunales, in denen ebenso wie in der Art. col. dextra und in dem Ram. duoden. aus erstarrtem Paraffin bestehende, dünne Zylinder durch flüssiges, schwarzrotes Blut voneinander getrennt sind. Dabei ist das Paraffin im Gebiete des Duodenum nicht über den Anastomosebogen hinaus vorgedrungen, während in den übrigen Gebieten die Radiärgefäße bis zur Mitte bezw. bis zum oberen Drittel des Darmrohrs hinab Paraffin enthalten. Sonst unterscheidet sich der Befund nur insofern von dem vorherigen, als die orale Hälfte des Col. descend. mit-

samt den weiter oral folgenden Colonabschnitten und der Grundportion des Cöcum deutlich hämorrhagisch erscheint. In der Schleimhaut des Ileum zwei graurote Streifen; in der aboralen Hälfte des Duodenum die Schleimhaut lebhaft gerötet und nach vorn von einem $1^1/_2$ cm breiten, dunkelroten, zirkulären Streifen begrenzt. Ein unmittelbar nach dem Duodenum folgender, 20 cm langer Abschnitt des Jejunum von zahlreichen, intensiv roten Punkten durchsetzt.

7. Versuch. Körpergewicht des Hundes 6500 g. Unterbindung der Art. mesent. ant. oberhalb der Ursprungsstelle der Art. ileocoecocolica und des Ram. duoden. und nach 9 Minuten Injektion von 5 ccm Paraffin (Schmelzpunkt 42°) unterhalb der Abgangsstelle der genannten zwei Arterienäste. Aus äußeren Umständen verging zwischen Laparotomie und Unterbindung der Arterie eine volle halbe Stunde. Acht Minuten später nach der Beendigung der Paraffininjektion Einverleibung von 70 ccm Indigokarminlösung durch die vorher dazu vorbereitete Jugularvene. (Die Indigokarminlösung wurde mit physiol. Kochsalzlösung angefertigt, durch Aufkochung sterilisiert und dann in der Dauer von 4 Minuten körperwarm eingespritzt.) Tötung nach 28 Minuten.

Sektionsbefund: Das Colon, die Grundportion des Cöcum, ferner das Duodenum und der Magen tief grünblau gefärbt. Der mittlere Abschnitt des Cöcum hellgrünblau, der Spitzenteil desselben dagegen nur stellenweise blaßgrünblau. Eine gleichmäßig hellgrünblaue Farbe zeigt auch der aborale, 8 cm lange Abschnitt des Ileum, während die Serosa des weiter magenwärts folgenden, etwa 40 cm langen Dünndarmabschnittes bloß blaßgrünlichblaue Flecke erkennen läßt. Ein noch weiter magenwärts liegender, 125 cm langer Abschnitt des Jejunum ganz frei von grünblauer Verfärbung, in den oralen Bezirken des Jejunum aber wiederum grünlichblaue Flecke wahrnehmbar. Durch Paraffin gefüllt sind die Rami jejunales mitsamt ihren Anastomosebogen und Radiärgefäßen, doch so, daß die letzteren stellenweise in ihrem der Darmwand angehörenden Abschnitt überhaupt keine Paraffinthromben erkennen lassen, zumeist aber auch noch ihr proximales Drittel Paraffin enthält. Die Schleimhaut des oralen Jejunalabschnittes, in einer Ausdehnung von 70 cm, außerdem aber auch diejenige des Ileum grünblau gefärbt, in den dazwischen liegenden Dünndarmabschnitten erscheint dagegen dieselbe graugelb und von zahlreichen rötlichen Flecken durchsetzt. Die vorderen Colonabschnitte, ferner das Cöcum und das Ileum, lassen eine intensive Rötung, die orale Hälfte des Jejunum sowie der aborale Abschnitt des Duodenum eine dunkelrote Verfärbung ihrer Schleimhaut erkennen.

B. Injektion von Zinkoxydmasse in die Art. mesent. anterior.

Die hier anzuführenden drei Versuche wurden an drei jungen, gleich großen und je 3800 g schweren Hunden desselben Wurfes mittels Injektion der in der Einleitung erwähnten Zinkoxydmasse ausgeführt. Die Unterbindung der Art. mesent. ant. fand in allen drei Versuchen oberhalb der Abgangsstelle der Art. ileocoecocolica und des Ram. duoden. statt, die Masse wurde aber unterhalb der erwähnten Abgangsstelle eingespritzt. Der

Zweck dieser Versuche war, eine verschieden weit gehende Verlegung der arteriellen Bahnen zu erzeugen, was jedoch nur zum Teil gelingen wollte, weil die nicht erstarrende Masse durch die ausgedehnte Arterienwand nachträglich weiter peripheriewärts getrieben wurde, als es beabsichtigt war.

8. Versuch. Injektion von 6 ccm Zinkoxydmasse in den 8 Minuten zuvor unterbundenen Arterienstamm. Keine Bauchschmerzen und keine Stuhlentleerung. Tötung nach 6 Stunden.

Sektionsbefund: In den der Reihe nach aufgeschnittenen Mesenterialvenen und ihren Verzweigungen, ebenso wie auch in der Pfortader selbst, flüssiges Blut. Zinkoxydmasse enthalten und infolgedessen als rein weiße Stränge erscheinen sämtliche Rami jejunales mitsamt ihren Anastomosebogen und Radiärgefäßen, welch letztere im ganzen Umkreis der Darmwand weiß gefärbt sind. Durch den Anastomosebogen zwischen dem letzten Ram. jejun. und der Art. ileocoecalis gelangte übrigens die Injektionsmasse auch in die größeren Äste der letzterwähnten Arterie, die sich jedoch nur als ganz dünne, weiße Stränge präsentieren und deren Radiärgefäße bloß in ihren proximalen Abschnitten verstopft sind. Von der Mitte des Col. descend. ab magenwärts die Schleimhaut des Dickdarmes und des Cöcum intensiv rot und von dunkelroten Flecken durchsetzt; der Darminhalt ebendaselbst mit Blut vermengt, in den weiter magenwärts folgenden Darmabteilungen dagegen durchweg von hellgelber Farbe. In einer Ausdehnung von 1 Meter vom Cöcum ab die Schleimhaut des Dünndarms gelblichgrau, jedoch von hellroten, durch die Serosa graurot durchschimmernden, pfenniggroßen Flecken durchsetzt. Weiter magenwärts folgt ein etwa 25 cm langer Abschnitt des Jejunum, wo die gelblichgrau verfärbte Schleimhaut bloß sechs bläulichgraue Flecke erkennen läßt, während der diesem sich anschließende vorderste, etwa 40 cm lange Abschnitt des Jejunum gleichmäßig gelblichgrau verfärbt und seine Wand schlaff erscheint. Nach vorn grenzt sich der letzterwähnte Abschnitt mit einem graurot verfärbten, etwa 2 cm breiten zirkulären Bezirk von dem aboralen, 15 cm langen, intensiver rot gefärbten Abschnitt des Duodenum ab.

Histologischer Befund in dem ganz anämischen Jejunumabschnitt: Zwischen den Mesenterialblättern mehrere, enorm erweiterte und einen schwärzlichen Inhalt darbietende Arterien, deren einige sich durch die Muskelschicht der angrenzenden Darmwand bis in die Submucosa fortsetzen und daselbst ebenfalls durch eine schwärzlich erscheinende Masse prall gefüllt sind. Sonst bringt die Submucosa im ganzen Umkreis der Darmwand zahlreiche, größere und kleinere Arterien zur Schau, die nicht kollabiert sind und eine schwärzliche Masse enthalten. An mehreren Stellen sieht man, wie sich diese Arterien der Drüsenschicht der Schleimhaut zu umbiegen und diese dann in ihrer unteren Hälfte durchsetzen, hier und da aber sogar bis zu ihrem oberen Drittel vordringen. Die Venen etwa mittelmäßig gefüllt. Die Kernfärbung in der Zottenschicht recht mangelhaft, in den übrigen Schichten dagegen anscheinend normal. Extravasierte Blutkörperchen nicht auffindbar.

9. Versuch. Injektion von 4 ccm Zinkoxydmasse. Recht intensive Bauchschmerzen. Keine Kotentleerung. Tötung nach 6 Stunden. Der

Sektionsbefund weicht von dem im vorigen Experiment in folgenden Punkten ab: Die Injektionsmasse ausschließlich auf die Rami jejunales und deren Verzweigungen beschränkt; dabei stellen die vordersten fünf und die letzten vier Rami bloß ganz dünne und weiße Stränge dar, in denen man stellenweise neben der Injektionsmasse auch dunkelrotes und flüssiges Blut findet. Übrigens drang die Injektionsmasse im aboralen Abschnitt des Ileum bloß bis zum Darmansatz und in einem weiter magenwärts folgenden, etwa 40 cm langen Abschnitt nur bis zum oberen Drittel bezw. bis zur Mitte des Darmrohrs vor, während weiter magenwärts die Radiärgefäße in den oberen zwei Dritteln der Darmwand und in einem 30 cm langen Abschnitt des oralen Drittels des Jejunum im ganzen Umkreis des Darmrohrs die Injektionsmasse erkennen lassen. Die aborale Hälfte des Duodenum, ferner ein 50 cm langer, aboraler Abschnitt des Dünndarms, ebenso wie auch das Coecum und Colon bis zur Mitte des Col. desc., diffus hämorrhagisch, verdickt und gleichmäßig mit Blut vermischten Kot enthaltend. Der dazwischen liegende, etwa 100 cm lange Abschnitt des Jejunum läßt in seiner oralen, kleineren Hälfte gelbgraue bezw. bläulichgraue, miteinander abwechselnde Inseln erkennen und enthält einen grauweißen, dicklichen Brei; die Schleimhaut seiner aboralen Hälfte dagegen graurot verfärbt und dabei dicht von braunroten Flecken durchsetzt. In dem letzterwähnten Bezirk der Darminhalt stellenweise leicht blutig. Histologisch in dem vordersten Abschnitt des Jejunum ein Unterschied gegenüber dem vorherigen Experiment nur insofern, als an einzelnen umschriebenen Stellen der Submucosa die Arterien keine schwärzliche Masse enthalten und die Venen daselbst deutlicher hervortreten. An einer dieser Stellen in der Umgebung einer Vene extravasierte rote Blutkörperchen und außerdem hier und da grünlichgelbe Verfärbung (blutige Imbibition).

10. Versuch. Injektion von 2 ccm Zinkoxydmasse. Mäßige Bauchschmerzen. Kein Stuhlabgang. Tötung nach 6 Stunden. Der Sektionsbefund deckt sich mit demjenigen im vorherigen Experiment fast vollständig, nur ist der Inhalt des Jejunum durchweg frei von Blut. In Schnitten, welche dem oralen Abschnitt des Jejunum entnommen wurden, findet man in der Submucosa keine vollständig durch schwärzliche Masse gefüllte Arterien.

C. Paraffinverschluß der Art. mesent. ant. mit gleichzeitiger Unterbindung der Vena mesent. ant. und ihrer mesenterialen Anastomosen.

11. Versuch. 4500 g schwerer Hund. Unterbindung sämtlicher im Mesenterium verlaufender venöser Anastomosen vom Darm angefangen bis zur Gekröswurzel hinauf an zwei Stellen, und zwar 8 cm weit vom Cöcum und etwa 10 cm weit vom aboralen Ende des Duodenum. Dabei blieb der abpräparierte arterielle Anastomosebogen frei. Danach Unterbindung der Art. mesent. ant. oberhalb der Abgangsstelle der Art. ileocoecocolica und des Ram. duoden. und 5 Minuten später Injektion von 15 ccm Paraffin (Schmelzpunkt 39°) ebenfalls oberhalb der Abgangsstelle der genannten zwei Seitenäste. Nach weiteren zwei Minuten Unterbindung der Vena

mesent. ant. oberhalb der Einmündungsstelle der V. lienalis. Da sich das Versuchstier trotz der recht tiefen Narkose unruhig verhielt, blieb die Bauchhöhle bis zur Beendigung der Injektion bezw. Unterbindung eine Stunde lang offen und der größte Teil der Darmschlingen außerhalb der Bauchhöhle, infolgedessen dann, trotz warmer Tamponade, eine erhebliche Abkühlung der Bauchorgane zustande kam. Zufolge der Unruhe des Tieres geriet ferner ein Teil des Paraffins in das Blinddarmgekröse. Nach der Operation recht deutliche Bauchschmerzen. Kein Stuhlabgang. Tötung nach 5 Stunden.

Sektionsbefund: Sämtliche Äste der V. mesent. ant. stark erweitert und von der Unterbindungsstelle ab bis zum Abgang der venösen Anastomosebogen nahe am Darm mit fest geronnenem Blut gefüllt, das sie umgebende mesenteriale Gewebe hämorrhagisch. Durch Paraffin gefüllt sämtliche Rami jejunales und deren Anastomosebogen; die aus den letzteren abgehenden Radiärgefäße dagegen frei. Außerdem findet man den Ramus duoden. bis zur Mitte seines oralen Anastomosebogens und ferner sämtliche Äste der Art. ileocoecocolica bis zum Abgang jenes Anastomosebogens verlegt. der die Art. col. media mit der Art. col. sin. verbindet; die zum Darm abgehenden Äste sind aber auch in diesen Gebieten frei von Paraffinthromben. Die Darmwand von der Mitte des Duodenum ab bis zur Mitte des Col. descendens verdickt, dunkel blaurot und von stark erweiterten Venen durchzogen. Der Darminhalt überall dunkelrot, die Darmschleimhaut von der Mitte des Duodenum ab bis zur Mitte des Col. descend. schwarzrot verfärbt. Die Intensität der Verfärbung im Gebiete zwischen den abgebundenen venösen Anastomosen ganz dieselbe wie außerhalb desselben. Im Magen ebenfalls blutiger Inhalt. Erhebliche Milzschwellung.

Die histologische Untersuchung des aboralen Abschnittes des Jejunum ergab strotzende Füllung der Venen in allen Schichten der Darmwand und hochgradige, blutige Infiltration, insbesondere in der Schleimhaut und in der Submucosa. Die Kernfärbung fehlte nur in der drüsenführenden Schicht der Schleimhaut.

12. Versuch. Bei einem 7800 g schweren Hund Injektion von 10 ccm Paraffin (Schmelzpunkt 39 °) in die 5 Minuten zuvor unterbundene Art. mesent. ant. oberhalb der Abgangsstelle der Art. ileocoecocolica und des Ram. duoden. Unmittelbar darauf Unterbindung sämtlicher mesenterialer venöser Anastomosen, einerseits unmittelbar hinter dem aboralen Ende des Pankreas und andererseits 10 cm weit vom Cöcum ab magenwärts, wobei die arteriellen Anastomosebogen freigeblieben sind. Hierauf Unterbindung der Vena mesent. ant. unterhalb der Einmündungsstelle der V. lienalis und dann im Verlauf von 5 Minuten intravenöse Injektion von 80 ccm Indigokarminlösung, wie im Experiment 7. Zwischen der Unterbindung der Art. mesent. ant. und der entsprechenden Vene vergingen 27 Minuten, während die Injektion von Indigokarmin unmittelbar der Venenunterbindung folgte. Schon einige Minuten nach der Beendigung der Injektion von Indigokarmin nahmen die außerhalb der Bauchhöhle besichtigten Jejunalschlingen eine grünlichblaue Farbe an. Tötung nachdem nach der Unterbindung der Art. mes. ant. 35 Minuten, nach der Beendigung der Indigokarmin-Injektion aber nur 3 Minuten vergangen waren.

Sektionsbefund: Vom aboralen Ende des Pankreas ab bis zur Mitte des Col. descend. sämtliche Gekrösarterien und ihre Äste bis unmittelbar an die Darmwand, in einem 8 cm langen Abschnitt des Ileum sogar auch noch das proximale Drittel der Darmwandgefäße durch Paraffin gefüllt. In den mesenterialen Venen flüssiges Blut. Die Serosa bis zur Mitte des Duodenum, bezw. von der Mitte des Col. descend. ab analwärts tief grünblau verfärbt, einwärts von diesen Stellen nimmt die grünblaue Farbe allmählich an Intensität ab, so aber, daß nur ein 20 cm langer Dünndarmabschnitt ungefärbt erscheint. Demgegenüber erscheint die Darmschleimhaut bloß in einer Ausdehnung von 30 cm vom Pankreas ab analwärts, bezw. in einer Ausdehnung von 25 cm vom Cöcum ab magenwärts grünlichblau verfärbt. In der aboralen Hälfte des Duodenum, ferner im Cöcum sowie in den vorderen Colonabschnitten dichtgelagerte, in den einwärts folgenden Darmabschnitten dagegen nur spärliche, schwarzrote Flecke.

D. Verschluß einzelner Rami jejunales.

13. Versuch. Bei einem Hund mit einem Körpergewicht von 26 500 g Unterbindung der Art. mesent. ant. oberhalb der Abgangsstelle der Art. ileocoecocolica und des Ram. duoden. und 7 Minuten später Einspritzung von $1^1/_2$ ccm Paraffin (Schmelzpunkt 42°) in einen vorher von der zugehörigen Vene sorgfältig abpräparierten und unterbundenen Ramus jejunalis. Während der Vorbereitungen zur Einspritzung und auch während der letzteren befand sich die zugehörige Darmschlinge in einer aus Baumwolle verfertigten Tasche, welche durch Aufkochen sterilisiert und dann auf die Körperwärme abgekühlt wurde. Dies geschah allein aus dem Grunde, um ein womöglich weitgehendes Vordringen des Paraffins zu ermöglichen. Durch den in Rede stehenden Ramus jejun. wurde übrigens ein 40 cm langer Abschnitt der oralen Hälfte des Jejunum mit Blut versorgt und war bei der Bildung von drei Anastomosebogen beteiligt. Der erste und der letzte dieser Anastomosebogen wurde auf die Dauer der Injektion durch Kompression undurchgängig gemacht. Nach der Operation Apathie und mehrmalige blutige Stuhlentleerungen. Tötung nach $13^1/_2$ Stunden.

Sektionsbefund: Bei der Eröffnung der Bauchhöhle starker Fäulnisgeruch. In der Bauchöhle rötliche Flüssigkeit in größerer Menge. In den der Reihe nach aufgeschnittenen Mesenterialvenen flüssiges, doch stellenweise Luftblasen enthaltendes Blut; die Füllung der Venen etwa normal und dabei überall gleichmäßig. Durch Paraffin gefüllt der betreffende Ramus jejunalis mitsamt seinen Ästen in dem ganzen Gebiet zwischen den Kompressionsstellen der zwei Anastomosebogen; bei genauer Betrachtung der Darmwand, insbesondere bei durchfallendem Licht, sieht man, daß die Radiärgefäße und ihre Verbindungsäste bis an den konvexen Rand der Darmwand verstopft wurden. Die zu dem mit Paraffin verlegten Ramus jejun. gehörende Darmschlinge stark aufgebläht, von weißgrauer Farbe und mit grünlichem Schimmer, unter ihrem Serosaüberzug und in dem zugehörenden Mesenterium bis linsengroße Luftbläschen. Oral geht die weißgrau verfärbte Darmschlinge, knapp unterhalb der Kompressionsstelle der oralen Anastomesebogen, mit scharfer Grenze in den benachbarten, etwas weniger aufgeblähten und dabei dunkelrot verfärbten

Abschnitt über. Demgegenüber liegt die Grenze am aboralen Ende der anämischen Darmschlinge 3 cm einwärts von der Kompressionsstelle des Anastomesebogens. Von dieser Stelle ab erscheint der analwärts folgende Darmabschnitt dunkelrot und aufgebläht, in einer Entfernung von 40 cm nimmt dann aber die dunkelrote Farbe bis zum Col. descend. allmählich ab. Das orale Ende des Jejunum läßt seinerseits ebenfals eine magenwärts allmählich erfolgende Abnahme der dunklen Verfärbung erkennen. Von der Mitte des Duodenum ab der Darminhalt ausgesprochen blutig, in der anämischen Darmschlinge aber nur rötlich gefärbt. Nach der Entfernung desselben aus dem anämischen Darmabschnitt unter dem Wasserstrahl tritt die Schleimhaut daselbst in weißgrauer und grünlich schimmernder Farbe in Erscheinung. Dabei ist die weißgraue Farbe in einer Ausdehnung von 26 cm ganz gleichmäßig, während man in einem weiter oral liegenden, 3 cm breiten Bezirk einige, bis pfenniggroße rote Flecke wahrnimmt und im aboralen Ende wiederum auf einen 9 cm langen Abschnitt trifft, wo die weißgraue Farbe der Schleimhaut in eine analwärts allmählich intensivere graurote Farbe übergeht. Die Abgrenzung von den weiter oral bzw. aboral folgenden Abschnitten mit schwarzrot verfärbter und geschwollener Schleimhaut erscheint aber dennoch scharf. Die Darmwand des anämischen Bezirkes verdünnt, ganz schlaff und ihre keine Zotten mehr tragende Schleimhaut von sehr vielen Luftbläschen durchsetzt. Demgegenüber bemerkt man in den benachbarten Abschnitten eine erhebliche Verdickung und blutige Infiltration der Wand, welch letztere keine Luftbläschen erkennen läßt.

Histologischer Befund im anämischen Dünndarmabschnitt: Mehrere, durch Paraffin gefüllte und erweiterte Arterien in dem der Darmwand anhaftenden Gekröse und in der Submucosa; alle Schichten der Darmwand ganz homogen, bloß die groben Umrisse des Gewebes noch erkennbar; unter der Serosa hier und da leidlich gut gefärbte Rundzellen; in allen Schichten viele leere Räume (Luftbläschen). In dem schwarzrot verfärbten Abschnitt des Jejunum der Befund insofern verschieden, als die noch erkennbaren Arterien stark kollabiert, die Venen dagegen mit Blut gefüllt und alle Schichten der Darmwand von dichtgelagerten roten Blutzellen durchsetzt erscheinen; bloß in der Submucosa vereinzelte, ganz kleine leere Räume.

14. Versuch. Bei einem Hund mit einem Körpergewicht von 4000 g Unterbindung der Art. mesent. ant. unterhalb der Abgangsstelle ihrer zwei ersten Äste und 15 Minuten später Einspritzung von Paraffin (Schmelzpunkt 42°) mittels der Kantorowiczschen Spritze in einen Ram. jejun., von welchem ein 25 cm langer Abschnitt des Jejunum mit Blut versorgt wurde. Das Paraffin drang bis in die Anastomosebogen vor, die Radiärgefäße sind aber frei geblieben. Tötung nach 4 Stunden.

Sektionsbefund: Dunkel braunrote Verfärbung der oralen Hälfte des Jejunum und der aboralen Hälfte des Ileum; in dem dazwischen liegenden Dünndarmabschnitt dagegen bloß dunkel braunrote Flecke, welche im Gebiete des mit Paraffin verlegten Ram. jejun. am spärlichsten sind.

15. Versuch. 6500 g schwerer Hund. Unterbindung eines Ram. jejun., darauf Pince-Kompression seines oralen und aboralen Anastomosebogens und schließlich Injektion von 0,5 ccm Paraffin (Schmelzpunkt 39°)

mittels der Kantorowiczschen Spritze. Nach der Einspritzung Beseitigung der Kompression der Anastomosebogen. Dem verlegten Arterienstamm entsprach ein 22 cm langer Abschnitt des Jejunum, welcher sich während der ganzen Dauer der Operation außerhalb der Bauchhöhle befand. Tötung nach 24 Stunden.

Sektionsbefund: Durch Paraffin gefüllt der Hauptast selbst und seine drei mittleren Seitenäste mitsamt den dazwischen liegenden Anastomosebogen, während der erste bzw. der letzte der Seitenäste bloß in ihrer proximalen Hälfte verlegt wurden. Die Arterien enthalten übrigens an mehreren Stellen neben dem Paraffin auch noch teils flüssiges, teils aber geronnenes Blut. Die zugehörige Darmschlinge mäßig gebläht, sie läßt einen mäßigen Fäulnisgeruch und in seiner Wandung Luftblasen erkennen. Die Darmschleimhaut in einer Ausdehnung von $1^1/_2$ cm einwärts von der Kompressionsstelle der zwei Anastomosebogen normal, weiter einwärts von kleinen Blutungsflecken durchsetzt und in einem 16 cm langen, mittleren Abschnitt diffus schokoladebraun verfärbt und leicht abstreifbar. Der Darminhalt bis zum Col. descend. deutlich blutig.

16. Versuch. Bei einem Hund, dessen Körpergewicht 17000 g betrug, Injektion von 3 ccm Paraffin (Schmelzpunkt 42^0) in einen zuvor unterbundenen Ram. jejunalis, der bei der Bildung von 6 Anastomosebogen beteiligt war und dem ein 32 cm langer Abschnitt des Jejunum entsprach. Versuchsanordnung wie vorher. Nach der Operation mäßige Bauchschmerzen. Tötung nach 16 Stunden. Der Sektionsbefund vom vorigen nur insofern verschieden, als in der Darmwand keine Luftblasen vorhanden waren und außerdem das Paraffin auch die Radiärgefäße bis in das mittlere Drittel des Darmrohres hinab verlegt hatte.

17. Versuch. Bei einem Hund mit einem Körpergewicht von 39000 g Injektion von 6 bzw. $4^1/_2$ ccm Paraffin (Schmelzpunkt 39^0) in zwei, voneinander durch ein 42 cm langes Darmstück getrennte Rami jejunales. Während der Vorbereitungen zur Injektion warme Tamponnade der Darmschlingen. Nach der Operation Apathie. Innentemperatur stets unter 35^0. Tötung nach 7 Stunden.

Sektionsbefund: Die beiden, den verlegten Arterienästen zugehörigen Darmschlingen zeigen ein ähnliches Verhalten, nämlich mäßige Blähung, blassere Farbe, insbesondere in ihren mittleren Partien, und Schlaffheit ihrer Wand. Die Schleimhaut des mittleren, 18 bzw. 25 cm langen Abschnittes hellgrau bis blaßrötlich, dabei aber von zahlreichen, bis linsengroßen Blutungsflecken durchsetzt; der Darminhalt daselbst von gelbweißer Farbe. Die Grenzbezirke der beiden Ausschaltungsgebiete diffus hämorrhagisch und der Darminhalt daselbst blutig. Peripheriewärts von der einen Injektionsstelle, wo ein Teil des Paraffins zwischen die Gekrösblätter geraten war, im zugehörigen Venenstamm ein frischer Thrombus. Im Gebiete des anderen Ausschaltungsgebietes sieht man zwischen der Darmwand und den Anastomosebogen mehrere, erbsengroße Paraffinextravasate, so aber, daß ein 10 cm langer Bezirk frei von denselben geblieben ist. Sonst waren die Darmwandgefäße in den Endbezirken bis zur Mitte, in den dazwischen liegenden Partien aber bis zum distalen Drittel der Darmwand hinab verlegt.

18. Versuch. 13500 g schwerer Hund. Injektion von 0,9 ccm Zinkoxydmasse in einen größeren Ram. jejun. in derselben Weise wie im vorigen Versuch. Tötung nach 6 Stunden. Sektionsbefund dem vorigen ähnlich, nur war hier der hämorrhagische Zustand der Darmwand noch deutlicher erkennbar und enthielten außerdem die zugehörigen Venenzweige mit flüssigem Blut vermischte Blutgerinnsel.

Zusammenfassung der Versuchsergebnisse.

Die Versuche mittels Injektion von Paraffin, bzw. einer Mischung von Zinkoxyd mit Sesamöl in die zuvor unterbundene Art. mesent. ant. ergaben vor allem, daß bei Behinderung jedweden arteriellen Blutzuflusses zu irgendeinem Darmbezirk im letzteren eine anämische Gangrän entsteht, ohne daß dabei in den zugehörigen Venen gleichzeitig oder nachträglich eine Blutgerinnung zustande kommen muß (vgl. Vers. 3—6, 8 und 13). Venenthrombose wurde insbesondere in allen jenen Versuchen vermißt, wo die Versuchstiere in der 6.—7 ½ten Stunde nach der Injektion getötet wurden, trotzdem in drei Fällen (Vers. 3, 6 u. 13) unmittelbar nach der Tötung bereits Anzeichen der im Ausschaltungsgebiet eingetretenen Fäulnis wahrgenommen werden konnten. Ausgedehnte Venenthrombose kam nur in einem Versuch (1) zur Ausbildung, wo der natürliche Tod des Tieres abgewartet wurde. Demgegenüber fand in einem anderen Versuch (2), wo das Tier erst nach Ablauf von 14 Stunden in der Agonie getötet und bei der Obduktion eine bereits weit vorgeschrittene Fäulnis konstatiert wurde, nur auf den Stamm der V. jejunalis beschränkte, ganz dünne und infolgedessen belanglose Blutgerinnsel.

Eine mehr oder weniger ausgedehnte anämische Gangrän der Darmwand entstand aber ausschließlich nur bei jenen Tieren, wo die Injektionsmasse sehr weit in die den Darm umgreifenden Radiärgefäße, namentlich mindestens bis in das mittlere Drittel derselben, vorgedrungen war und die histologische Untersuchung der Submucosa im ganzen Umkreise der Darmwand verlegte Arterien größeren und mittleren Kalibers zur Schau brachte. Dabei gelang es aber niemals, eine anämische Gangrän im ganzen Bereich jenes Gebietes zu erzeugen, dessen Arterien durch die injizierte Masse überhaupt verlegt wurden. Die beiden Randbezirke zeigten im Gegenteil stets eine mehr oder weniger schwere

blutige Infiltration in einer von Fall zu Fall wechselnden Ausdehnung, gleichgültig ob daselbst die Verstopfung der Radiärgefäße der Darmwand ebensoweit reichte wie im anämischen Gebiet oder nicht. Wenn in manchen Fällen (Vers. 3 u. 4) das Gebiet der anämischen Gangrän magenwärts mit dem Verzweigungsbezirk des vordersten Astes der injizierten Art. mes. ant. scharf absetzte, so gelang dann stets der Nachweis, daß von dem ersten Anastomosebogen der Art. mesent. ant. her auch die Art. parcreatico-duodenalis sup. mit ihren Radiärgefäßen, ja sogar auch noch die entlang der großen Kurvatur des Magens verlaufende Arterie verlegt worden ist. Die Ausdehnung der blutigen Infiltration in den Randbezirken des Ausschaltungsgebietes war übrigens um so größer, je weniger weit die Injektionsmasse in den Radiärgefäßen dieser Bezirke vorgedrungen war.

Demgegenüber hatte die Verlegung der Art. mesent. ant. mitsamt ihren Anastomosebogen und ihren Radiärgefäßen nur bis unmittelbar an den Darm oder noch etwas weiter peripheriewärts, eine bereits nach einer halben Stunde wahrnehmbare, etwa die Hälfte des Ausschaltungsgebietes einnehmende und gegen die mittleren Bezirke an Intensität allmählich abnehmende blutige Infiltration zur Folge. Dabei wurde durch die intravenöse Injektion von Indigokarmin festgestellt, daß in das Ausschaltungsgebiet tatsächlich ein arterieller Blutzufluß stattgefunden hat, indem ein großer Teil dieses Gebietes durch das Indigokarmin gefärbt erschien.

Interessant sind die Ergebnisse jener Versuche, wo unmittelbar nach dem Paraffinverschluß der Art. mesent. ant. mitsamt ihren Ästen bis unmittelbar an den Darm auch die Vena mesent. ant. mit ihren oralen und aboralen Anastomosebogen (Randvenen) unterbunden wurde. In einem Fall (Vers. 11), wo es übrigens bereits intra vitam zu einer fast bis zum Darm reichenden Thrombose in den Venen des Ausschaltungsgebietes gekommen war, konnte man schon nach fünf Stunden eine sich über das ganze Gebiet ausbreitende, hochgradige hämorrhagische Infiltration sämtlicher Schichten der Darmwand mit Kernschwund in der Schleimhaut feststellen. Dabei gestaltete sich der hämorrhagische Zustand der einwärts von der Unterbindungsstelle der venösen Randgefäße folgenden Bezirke, in diesem Fall ebenso wie in einem anderen, ganz so wie außerhalb derselben. Mittels intravenöser Injektion von Indigokarmin ließ sich ferner ein Zufluß von arte-

riellem Blut in das Ausschaltungsgebiet auch direkt nachweisen (Vers. 12).

Aus den letztgeschilderten Versuchsergebnissen folgt nun, daß die Verlegung der Abflußwege für das venöse Blut bei gleichzeitigem Paraffinverschluß der Art. mesent. ant. mitsamt ihren Ästen bis unmittelbar an den Darm nicht nur keine anämische Gangrän der Darmwand zur Folge hat, sondern im Gegenteil eine Verstärkung der blutigen Infiltration bewirkt.

Durch die Verlegung einzelner Rami jejunales gelang es, eine anämische Gangrän des Darmes selbst dann nicht hervorzurufen, wenn die den Darm umgreifenden Radiärgefäße mindestens bis in ihr mittleres Drittel hinab verstopft wurden. Man fand vielmehr in solchen Fällen (Vers. 17 und 18) einen von deutlich hämorrhagischen Randbezirken eingeschlossenen mittleren Abschnitt, der zwar im Vergleich zu den normalen Darmabteilungen blasser und sein Inhalt nicht blutig gefärbt erschien, dabei aber die Schleimhaut zahlreiche punktförmige oder auch etwas größere Hämorrhagien erkennen ließ. War aber die Injektionsmasse höchstens bis in das proximale Drittel der Radiärgefäße vorgedrungen (Vers. 15 und 16), so entstand eine diffuse hämorrhagische Infiltration, und dasselbe geschah auch dann, wenn vorher auch die Art. mesent. ant. selbst unterbunden wurde, nur war hier das dem injizierten Ramus jejun. entsprechende Gebiet weniger intensiv hämorrhagisch als die übrigen Darmpartien. Demgegenüber erzeugte eine bis zum konvexen Rand der Darmwand reichende Verlegung eines Ramus jejunalis durch Paraffin nach vorheriger Unterbindung der Art. mesent. ant. eine auf das Verzweigungsgebiet des betreffenden Ramus jejun. beschränkte, diffuse anämische Gangrän, während dabei in den benachbarten Darmabschnitten ein sehr ausgesprochener hämorrhagischer Infarkt zur Ausbildung gelangte.

Die angeführten Versuchsergebnisse liefern einen zwingenden Beweis dafür, daß an der Erzeugung der anämischen Gangrän ausschließlich die vollständige Behinderung des arteriellen Blutzuflusses zu irgendeinem Gewebsteil beteiligt ist, während die im zugehörigen Venensystem dabei etwa eintretende Blutgerinnung bloß eine Folgeerscheinung, nicht

aber die Ursache jener Blutstase darstellt, durch welche die anämische Gangrän bedingt wird. Durch die Tötung der Versuchstiere in verschieden langen Zeiträumen nach der Arterienverlegung und sofortige Eröffnung ihrer Bauchhöhle konnte nämlich ohne weiteres nachgewiesen werden, daß die Anämie mit der darauffolgenden Nekrose und sogar Fäulnis bereits vorhanden ist, noch bevor irgendwelche Anzeichen einer Blutgerinnung in dem zugehörigen Venenbezirk wahrgenommen werden können. Man fand sogar in einem Fall (Vers. 2) den anämischen Darm mitsamt seinem Gekröse bereits von reichlichen Fäulnisgasen durchsetzt, obwohl bloß im Stamm der V. jejunalis hinsichtlich der Behinderung der Blutströmung nach dieser oder jener Richtung hin so ziemlich belanglose Blutgerinnsel vorhanden waren. Damit die Venenthrombose den von Niederstein vorausgesetzten anämisierenden Einfluß durch die Behinderung des venösen Rückflusses geltend macht, wäre es aber notwendig, daß sie entweder zu gleicher Zeit mit der Arterienverlegung oder höchstens einige Viertelstunden später zustande kommt. Die in meiner bereits zitierten Arbeit veröffentlichten Versuche haben nämlich dargetan, daß nach einem Arterienverschluß die hämorrhagische Infarcierung bereits nach Ablauf einer Viertelstunde beginnt. Wäre somit ein Rückfluß von venösem Blut für gewisse Fälle überhaupt möglich, so wäre eine erst später eintretende Venenthrombose nicht mehr imstande, die Entstehung einer mehr oder weniger deutlichen blutigen Verfärbung der Gewebe zu verhindern.

In den Versuchen von Niederstein war übrigens das Verhältnis zwischen der diffusen Venenthrombose im verlegten Arterienbezirk einerseits und der anämischen Gangrän andererseits nicht derart regelmäßig, um einen zwingenden Beweis dafür zu liefern, daß zur Entstehung der anämischen Gangrän außer der Verlegung der arteriellen Bahnen auch noch eine solche des zugehörigen Venensystems erforderlich sei. Jenen zwei Fällen nämlich, wo gleichzeitig mit der anämischen Gangrän in der Tat auch eine ausgebreitete Thrombose in den Gekrösvenen zur Ausbildung gelangte, lassen sich andere gegenüberstellen, in welchen trotz dem Vorhandensein von anämischer Gangrän in umschriebenen Bezirken die Venenthrombose fehlte (Exp. 4, S. 738), sowie ferner auch solche, wo neben ausgesprochenem hämorrhagischem Infarkt nach Paraffininjektion in die Arterien auch eine ausgebreitete Venenthrombose festgestellt wurde (Exp. 3—8, S. 746 u. 747).

Da nun eigene Versuche ergaben, daß nach einer weit peri-

pheriewärts reichenden Verlegung der Art. mesent. ant. die Darmwand noch vor dem Zustandekommen der Venenthrombose der anämischen Gangrän anheimfällt, so lassen auch die einschlägigen zwei Fälle Niedersteins nur die Deutung zu, daß in denselben die Venenthrombose ebenfalls erst nachträglich, mithin als eine rein sekundäre Erscheinung zur Ausbildung gelangte, die dabei konstatierte anämische Gangrän aber ausschließlich die Folge der hier bis in die Darmwandarterien hinein sich fortsetzenden Verlegung durch Paraffin war. Niederstein gibt zwar an, das Paraffin sei auch in den in Rede stehenden zwei Fällen nur bis zum Darmansatz vorgedrungen. Da jedoch das injizierte Paraffin selbst bei konstant bleibender Versuchsanordnung sozusagen in jedem einzelnen Versuch verschieden weit in dem betreffenden Arterienstamm vordringt, außerdem aber die Verstopfung der Darmwandgefäße durch Paraffin bei nicht direkt hierauf gerichteter Aufmerksamkeit sich der Beobachtung leicht entziehen kann, dürfte die Verlegung der Darmwandgefäße und folglich die Absperrung des arteriellen Zuflusses durch die Kollateralen wohl nicht ausgeschlossen sein, zumal eine ausgesprochene hämorrhagische Randzone vermißt wurde. In eigenen Versuchen hatte übrigens der bloß zum Darmansatz reichende Paraffinverschluß der Art. mesent. ant. stets einen hämorrhagischen Infarkt zur Folge gehabt.

Eigene Versuche und die dabei gemachten Erfahrungen berechtigen mich ferner zu der Behauptung, daß in dem an der Sprengelschen Klinik beobachteten uud von Niederstein angeführten klinischen Fall die neben der anämischen Gangrän des Cöcum gefundene Venenthrombose ebenfalls eine rein sekundäre Erscheinung war. Es finden sich unter meinen Versuchen mehrere solche (Versuch 3, 4 und 5), wo der Sektionsbefund mit jenem im oben erwähnten klinischen Fall insofern übereinstimmte, als neben einer anämischen Gangrän des Cöcum in dem benachbarten Ileum bezw. Colon ein hämorrhagischer Infarkt nur mäßigen Grades, somit eine Art von anämischem Infarkt nach Niederstein, vorhanden war, eine Venenthrombose aber trotz alledem fehlte. Es sind übrigens die beim Menschen und beim Hund sehr ähnlichen anatomischen Verhältnisse der Ileocöcalgegend schuld daran, warum das Cöcum bei ausgebreiteter Arterienverlegung dauernd anämisch werden kann, trotzdem die benachbarten Darmabschnitte noch Hämorrhagien erkennen lassen. Die anastomotische Verbindung zwischen dem arteriellen System des Ileum einerseits und demjenigen des Cöcum andererseits wird nämlich durch jene den Radiärgefäßen des Dünn-

darms analogen Arterienäste vermittelt, welche aus den zu beiden Seiten des Cöcum verlaufenden und den Rami jejun. analogen zwei Arterienstämmen entspringen; es muß somit der vom Ileum her kommende kollaterale Strom die letzterwähnten Arterienstämme passieren. Bei einer diffusen Thrombose bezw. bei einer diffusen artifiziellen Verlegung der Gekrösarterien werden nun die genannten zwei Arterienstämme bis nahe an die Blinddarmspitze ebenfalls undurchgängig und demgemäß wird auch der kollaterale Blutzufluß vom Ileum her unmöglich. Es besteht zwar außerdem auch mit der Art. col. dextra an der Colongrenze eine anastomotische Verbindung, da jedoch diese ebenfalls verlegt wird, so erfolgt selbstverständlich auch von dieser Seite her je nach dem Grade des Arterienverschlusses entweder kein kollateraler Blutzufluß, oder aber bleibt derselbe so gering, daß höchstens an der Colongrenze des Cöcum eine mehr oder weniger deutliche hämorrhagische Infiltration entsteht.

Der Umstand, daß die totale Ausschaltung irgendeines Darmbezirkes aus der Blutzirkulation mittels Verlegung aller zu- und abführender Blutgefäße ebenfalls eine anämische Gangrän zur Folge hat, beweist durchaus nicht, daß bei der Erzeugung der anämischen Gangrän die Behinderung des venösen Abflusses irgendwie beteiligt ist. Aus meinen früheren Versuchen, wo bei ungehindertem venösen Abfluß nur der arterielle Zufluß unmöglich gemacht wurde, folgt ebenso wie aus den hier angeführten Versuchen, unzweideutig, daß zur Entstehung der anämischen Gangrän ausschließlich die Behinderung der arteriellen Blutzufuhr erforderlich ist. Die in letzterwähnter Weise entstandene Anämie ist übrigens viel markanter als jene, welche nach einer gleichzeitigen Verlegung von Arterien und Venen zustande kommt, worauf ich übrigens weiter unten noch zurückzukommen gedenke.

Die in den abführenden Venen des anämischen Bezirkes nach einer verschieden langen Zeit, aber noch intra vitam eintretende Blutgerinnung hat nichts Besonderes an sich. Die totale Absperrung der arteriellen Blutzufuhr hat nämlich ein allmählich erfolgendes Absterben des ganzen Bezirkes, einschließlich der Venen, zur Folge, worauf dann das in den betreffenden Venen dazu noch stagnierende Blut zufolge des Wegfalles des gerinnungshemmenden Einflusses der lebenden Gefäßwand früher oder später zur Gerinnung gebracht wird. Diese intravitale Blutgerinnung stellt sich jedoch, wie eigene Versuche gezeigt haben, erst nach mehreren Stunden, mithin zu einer Zeit ein, wo das von der Zirkulationsstörung be-

troffene Gewebe bereits längst anämisch und nekrotisch geworden ist. Eine derartige Blutgerinnung kommt übrigens auch bei einer gleichzeitigen Verlegung der arteriellen und venösen Bahnen zustande, wie es die Versuche von Niederstein und jene von mir gezeigt haben.

Die Folgen der Injektion von Paraffin in die Gekrösarterien liefern im weiteren einen Beweis für die Richtigkeit der auf meine früheren Versuche sich stützenden Auffassung, wonach bei einer in der Tat totalen Absperrung des arteriellen Blutzuflusses kein venöser Rückfluß stattfindet.

Bei der Behauptung, es stelle sich nach einer totalen Verlegung aller arteriellen Bahnen eines Bezirkes ein venöser Rückfluß und infolgedessen der sogenannte anämische Infarkt ein, ging Niederstein von der willkürlichen Annahme aus, es habe die von ihm ausgeführte Paraffininjektion in die Art. mesent. ant. stets einen vollkommenen Verschluß der Kollateralen herbeigeführt, und es sei ferner die Einflußsphäre der Darmwandgefäße in diesen Versuchen eine sehr beschränkte gewesen. Aus dem Wortlaut der Anmerkung zu der Deutung seiner Versuchsergebnisse nach Paraffinverschluß der Arterien muß man ferner auch darauf schließen, daß bei einer totalen Behinderung der arteriellen Blutzufuhr Niederstein ein Herabsinken des arteriellen Druckes auf null voraussetzt. Meine Versuchsergebnisse (Versuch 8, 12 und 13), lassen nun vor allem keinen Zweifel darüber bestehen, daß beim Paraffinverschluß der Art. mesent. ant. bis an den Darmansatz eine arterielle Blutzufuhr in das Ausschaltungsgebiet dennoch stattfindet. Das letztere wurde nämlich durch das intrajugular eingebrachte Indigokarmin selbst dann gefärbt, wenn nach der Paraffininjektion auch noch die V. mesent. ant. mitsamt ihren mesenterialen Anastomosen unterbunden wurde. Der letzterwähnte Eingriff hatte vielmehr eine bedeutende Verstärkung der blutigen Infiltration zur Folge, was ja nur bei stattgehabter arterieller Zufuhr denkbar ist. Andererseits wäre das Vorhandensein einer anämischen Gangrän trotz fehlender Venenthrombose in anderen, bereits erwähnten Versuchen unmöglich gewesen.

Da die Einströmung des arteriellen Blutes in das Ausschaltungsgebiet bei einer bloß nahe an den Darm reichenden Arterienverlegung nur durch die Darmwandgefäße selbst und außerdem durch die aus den mesenterialen Anastomosebogen abgehenden und in verschieden großer Ausdehnung offen gebliebenen Radiärgefäße erfolgt, so bleibt die blutige Infiltration selbstverständlich hinter derjenigen zurück, wo der Verschluß auf den Arterien-

stamm allein beschränkt bleibt und infolgedessen auch die mesenterialen Anastomosebogen durchgängig sind. Es bedarf ferner keiner weitschichtigen Erklärung, warum in solchen Fällen die Hämorrhagien um so mehr zurücktreten, die Ernährungsstörungen des Gewebes aber um so hochgradiger werden, je weiter periphärwärts die Arterienverlegung vorgeschritten ist. Die Verlegung kann schließlich so weit gehen, daß in einzelne Abschnitte überhaupt kein arterieller Blutzufluß mehr stattfindet und infolgedessen dieselben dann der anämischen Gangrän anheimfallen.

Obwohl nun die Darmwandgefäße ihren, die Zirkulationsstörung in ihrer Nachbarschaft beseitigenden Einfluß tatsächlich nur auf ganz kurze Entfernung auszuüben vermögen, genügen sie dennoch dazu, daß durch dieselben auf ziemlich weite Strecken hin eine gewisse, mit der Entfernung jedoch allmählich abnehmende Blutmenge gelangt, um dann teilweise in das mittlerweile in seiner Ernährung schwer geschädigte Gewebe auszutreten. In jenen Fällen nun, wo die Paraffininjektion in einiger Entfernung vom Darm Halt macht, erfolgt ein derartiger mangelhafter Blutzufluß in viel ausgedehntere Gebiete, als dies in den Niedersteinschen Versuchen nach der Abtrennung des Gekröses unmittelbar am Darm geschah. Im ersten Fall lassen nämlich auch die außerhalb der Darmwand liegenden und in verschieden großer Ausdehnung freigebliebenen Radiärgefäße, zufolge ihres verhältnismäßig weiten Lumens und ihrer Anastomosierung, eine nicht unbeträchtliche Blutmenge hindurchtreten, was aber nach der Abtrennung des Mesenterium unmittelbar am Darm nicht mehr möglich ist.

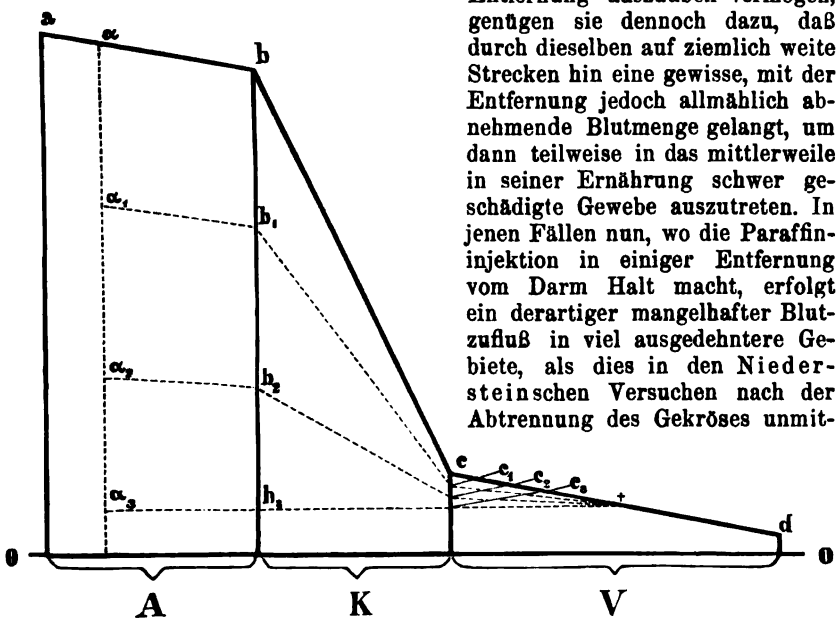

Fig. 2.

Betrachtet man auf Grund des beiliegenden, meinem bereits zitierten Aufsatz entnommenen Schemas die Druckverhältnisse im Blutgefäßsystem genauer, so werden die nach dem Verschluß von Blutgefäßen eintretenden Störungen leicht verständlich.

In dem Schema bezeichnet *a* den mittleren Blutdruck in der Aorta,

der dann weiter im arteriellen System (A) bis zu den kleinsten Arterien (b) nur verhältnismäßig wenig abnimmt (ab), weil eben auf dieser Strecke das Blut einen nur geringen Widerstand zu überwinden hat. Demgegenüber wird der größte Teil des arteriellen Druckes zur Überwindung jenes sehr großen Widerstandes verbraucht, auf welchen das Blut in den kleinsten Arterien und Kapillaren (K) stößt. Infolgedessen steht das weiter in das Venensystem (V) bei c übertretende Blut nur noch unter einem sehr niedrigen Druck, der dann weiter zentralwärts nur sehr langsam und unwesentlich abnimmt (cd). Der zwischen b und c bestehende große Druckunterschied (Druckgefälle) ist erforderlich dazu, damit das Blut durch das Kapillargebiet hindurch mit der normalen Geschwindigkeit hindurchströme.

Wird nun irgendein Arterienstamm, z. B. bei a, verlegt, so nimmt der Blutdruck peripheriewärts je nach dem Verhältnis zwischen dem Querschnitt der betreffenden Arterie einerseits und dem Gesamtquerschnitt der jeweilig zur Verfügung stehenden Anastomosen andererseits in verschiedenem Grade ab. (Der leichteren Übersicht zuliebe ist in der schematischen Darstellung nur eine Verschlußstelle angedeutet.) Es kann nämlich der arterielle Druck zwischen a und a_3 auf eine beliebige Stufe herabsinken, wenn die zugehörige Vene bezw. Venen bei $+$ in die dem Herzen zunächstfolgende Vene, bezw. in die benachbarten Venen einmünden. Liegen die Verhältnisse so, daß aus den benachbarten Gebieten durch die Anastomosen sofort eine gewisse Blutmenge einströmen kann, so wird der arterielle Druck nicht bis zu a_3 herabsinken, sondern es befindet sich derselbe je nach der Größe des Gesamtquerschnittes der Anastomosen irgendwo zwischen a und a_3, z. B. bei a_1 oder bei a_2. Da aber in diesem Fall das Blut bloß mit dem Druck b_1 bezw. b_2 zum Kapillargebiet gelangt, so muß im letzteren der Blutdruck ebenfalls niedriger werden, zugleich aber auch die Stromgeschwindigkeit um so mehr abnehmen, je geringer die Druckdifferenz zwischen b_1 und c_1, bezw. zwischen b_2 und c_2 gegenüber der normalen ($b\,c$) geworden ist. Infolge der Verlangsamung der Blutströmung gelangt dann auch in das zugehörige Venensystem in der Zeiteinheit weniger Blut, infolgedessen der venöse Druck ebenfalls abnimmt, ohne jedoch mit dem bei $+$ herrschenden ins Gleichgewicht zu kommen.

Anders gestalten sich die Verhältnisse in jenen Fällen, wo der kollaterale arterielle Blutzufluß total ausbleibt. Infolge der Kontraktion der im Moment der Verschließung noch stark ausgespannten Arterienwand fließt das Blut auch nach der Verlegung dem Kapillargebiet zu ab, demzufolge dann der arterielle Druck peripheriewärts von der Verschlußstelle ziemlich rasch von a bis zu a_3 herabsinkt und mit jenem bei $+$ herrschenden venösen Druck ins Gleichgewicht gelangt. (Der venöse Druck kann selbstverständlich eine sehr verschiedene Abnahme erleiden, je nach dem Verhältnis zwischen dem Gesamtquerschnitt der venösen Kollateralen einerseits und der Ausdehnung des Ausschaltungsgebietes andererseits.) Damit tritt aber auch ein Stillstand der Blutzirkulation ein, weil zwischen a_3 und $+$ kein Druckunterschied mehr vorhanden ist. Eine noch weiter gehende Entleerung der betreffenden Arterie und somit eine totale Entspannung ihrer Wand, so daß dieselbe auf die noch zurückgebliebene Blutsäule überhaupt keinen Druck mehr ausübt, ist unmöglich, weil eben zwischen a_3 und $+$ ein Druckausgleich zustande kam. Dieser Druckausgleich bringt

es andererseits mit sich, daß auch der Rückfluß des Blutes von + bis in das Kapillargebiet ausbleibt.

Die Abnahme des Druckgefälles zwischen *b* und *c* und somit die Stromverlangsamung im Kapillargebiet kann selbstverständlich auch die Folge eines auf die Venen beschränkten Verschlusses sein, falls dabei keine Kompensation durch die venösen Kollateralen erfolgt. Nach dem Verschluß irgendeines Venenstammes, beispielsweise bei +, muß der Blutdruck infolge des auch fernerhin ungehinderten arteriellen Zuflusses in der Richtung gegen die Arterien um so mehr anwachsen, je unvollständiger dabei eine Kompensation durch die venösen Kollateralen sich einstellt. Somit erfolgt auch da eine, je nach dem Gesamtquerschnitt der Kollateralen wechselnde Abnahme des Druckunterschiedes zwischen *b* und *c*, jedoch nicht infolge einer Drucksenkung vor *b*, sondern im Gegenteil wegen einer Druckerhöhung vor +, welch letztere nach einem totalen Verschluß sämtlicher Venen in irgend einem Gebiet selbst den Wert des Arteriendruckes erlangen kann, worauf dann auch die Blutströmung aufhört.

Während nun die durch die Gefäßverlegung bedingte Ernährungsstörung des betroffenen Gewebes allein von dem Grade und der Dauer der verminderten Strömungsgeschwindigkeit im Kapillargebiet wesentlich abhängt, wird die Färbung des betreffenden Bezirkes außer dem Grade der Ernährungsstörung auch noch durch den nach dem Verschluß der Blutgefäße im Kapillargebiet jeweilig herrschenden Druck wesentlich beeinflußt. Dieser kombinierte Einfluß macht sich in dem Sinne geltend, daß je schwerer die Ernährungsstörung und je geringer dabei die Drucksenkung im Kapillargebiet, um so markanter der hämorrhagische Zustand des Ausschaltungsgebietes wird. Dahingegen treten bei einer zu starken Druckerniedrigung im Kapillargebiet die Hämorrhagien neben den nunmehr sehr ausgeprägten Nekroseerscheinungen zurück. Eine nur unerhebliche Ernährungsstörung des Gewebes hat, ohne Rücksicht auf den intrakapillaren Druck, ebenfalls eine nur geringe Blutung zur Folge. Demgemäß trifft man die hochgradigsten Blutungen nach einer totalen Absperrung des venösen Abflusses, weil dabei die Stromgeschwindigkeit alsbald gleich null wird, die Gewebsbestandteile aber, in erster Linie die Blutgefäße selbst, die schwersten Ernährungsstörungen erleiden und dann den Blutbestandteilen, welche da unter einem dem arteriellen gleichkommenden Druck stehen, freien Durchtritt gestatten, außerdem aber auch vielfach Zerreißungen der Kapillarwände entstehen. Je mehr venöse Kollateralen beim Verschluß eines Venenstammes offen bleiben, um so geringer wird die Ernährungsstörung des Gewebes und um so weniger auffällig gestaltet sich auch die Blutung. Demgegenüber hat

die Verlegung eines Arterienstammes mit Ausschluß sämtlicher Kollateralen desselben eine anämische Gangrän zur Folge, weil dabei ebenfalls keine Blutströmung mehr stattfindet, der intrakapillare Druck aber so tief herabsinkt, daß er mit dem Gegendruck des umliegenden Gewebes ins Gleichgewicht kommt. Findet dagegen beim Verschluß eines Arterienstammes ein nur mangelhafter arterieller Kollateralkreislauf statt, so wird die Blutung in jenen, etwa die Mittelstelle einnehmenden Fällen am deutlichsten ausgebildet sein, wo die Abnahme der Stromgeschwindigkeit und infolgedessen auch die Ernährungsstörung der Gewebsbestandteile zwar schon recht erheblich, der intrakapillare Druck aber noch immer bedeutend höher ist als der Gegendruck der benachbarten Gewebe. Zufolge der fortwährenden Erneuerung des Blutes in den Kapillaren und Venen entstehen dann in solchen Fällen ebenfalls recht erhebliche Blutungen. In noch schwereren Fällen wird die Blutung immer geringer, dabei treten aber die Nekroseerscheinungen um so schärfer hervor, während in den ganz leichten Fällen zwar ebenfalls bloß geringe Blutungen zutage treten, die Ernährung des Gewebes aber nur wenig, bezw. höchstens in einem nicht nachweisbaren Grade leidet. Je engere Gefäße übrigens in allen Fällen die Blutzufuhr vermitteln, um so mangelhafter fällt dabei der Kollateralkreislauf aus, weil die Widerstände, welche einen Teil desjenigen Druckes, unter welchem das Blut in das Ausschaltungsgebiet gelangt, verbrauchen, proportional mit der Enge der Blutgefäße zunehmen.

Die im obigen skizzierten Verhältnisse liefern ferner auch eine Erklärung dafür, warum bei einem Arterienverschluß ohne totale Absperrung der Kollateralen der hämorrhagische Infarkt durch das Hinzutreten einer Venenthrombose gesteigert wird. Auch ist es nunmehr leicht verständlich, warum nach gleichzeitiger Verlegung eines Arterienstammes, der zugehörigen Vene und aller arteriellen und venösen Anastomosen die anämische Gangrän weniger deutlich hervortritt, als wenn die Vene offen bleibt; die Entleerung der Kapillaren kann hier eben nicht so weit gehen als im letzteren Fall. Da ferner ein Rückfluß von venösem Blut in das Kapillargebiet nicht stattfindet, so vermag eine dem totalen Arterienverschluß etwa später folgende Venenthrombose auf die Färbung des Darmes keinen Einfluß mehr zu haben. Schließlich muß das zu Anfang oft deutlichere Hervortreten der Blutung in den Randbezirken eines umfangreichen hämorrhagisch infarcierten Gebietes darauf zurückgeführt werden, daß zu den

Randbezirken von der Nachbarschaft her ein reichlicherer Blutzufluß erfolgt als an den weiter einwärts folgenden Abschnitten. Auf eine Erhöhung des venösen Druckes läßt sich das letzterwähnte Verhalten der Randbezirke nicht zurückführen. Es erscheint nämlich eine derartige Druckerhöhung in den Venen der Randbezirke deshalb nicht recht plausibel, weil im Ausschaltungsgebiet die Blutmenge, welche das Kapillargebiet in der Zeiteinheit passiert, verringert ist und infolgedessen daselbst auch der venöse Druck abgenommen hat. Wenn daher in dem unmittelbar benachbarten gesunden Gebiet auch eine etwas größere Blutmenge durch die Kapillaren hindurchgeht, so folgt daraus noch nicht, daß in dem zugehörigen und folglich auch in dem mit demselben anastomosierenden Venengebiet der Druck ebenfalls ansteigt. Zum ersten findet nämlich der Abfluß des Blutes gegen die zentralwärts folgende Vene, in welcher aus dem bereits erwähnten Grunde der Druck ebenfalls in Abnahme begriffen ist, viel leichter statt, zum zweiten trägt aber der kollaterale venöse Strom, indem sich sein Druck zu dem bereits gesunkenen venösen Druck des Ausschaltungsgebietes addiert, nur dazu bei, daß im letzteren der venöse Druck nicht so weit unter die Norm sinkt, als es beim Ausbleiben des venösen Kollatoralkreislaufes der Fall wäre.

Die soeben erwähnten Umstände bringen es mit sich, daß es selbst durch eine möglichst vollkommene Injektion der Arterien eines kleineren Bezirkes (beispielsweise eines Ramus jejun.) ohne vorherige Unterbindung des Hauptarterienstammes nicht gelingt, eine diffuse und wohl ausgebildete anämische Gangrän zu erzeugen, die vorherige Unterbindung des Hauptstammes aber eine diffuse anämische Gangrän des erwähnten Bezirkes zur Folge hat. Aus demselben Grunde findet man auch nach der Verlegung der Art. mesent. ant. durch eine beliebige Injektionsmasse den anämischen Bezirk durch eine verschieden breite Randzone von sehr wechselnder hämorrhagischer Beschaffenheit begrenzt. Die Verlegung der Arterien hört nämlich in allen Fällen noch verhältnismäßig weit vom Kapillargebiet entfernt auf und dringt infolgedessen das unter einem etwas erhöhten Druck stehende Blut aus dem nicht verlegten Bezirk durch die offen gebliebenen Gefäße in das Ausschaltungsgebiet hinein, um dann je nach der verschiedenen Weite der überhaupt durchgängig gebliebenen Blutgefäße, oder mit anderen Worten, je nach dem Grade der Reibungswiderstände, so weit nach den zentralen Partien des Ausschaltungsgebietes vorzudringen, bis seine Triebkraft durch

den Reibungswiderstand völlig aufgebraucht wird. Je näher somit dem Kapillargebiet die Verlegungsstelle liegt, um so weniger ausgedehnt und um so weniger markant sind die beiden hämorrhagischen Randbezirke. Bei der Verlegung von einem oder nur einigen Rami jejunales ist das Ausschaltungsgebiet zu wenig ausgedehnt, um bei einem normalen Druck in den Nachbargebieten eine vollständig anämische mittlere Partie entstehen zu lassen. Erzeugt man aber im letzterwähnten Fall mittels Unterbindung der Art. mesent. ant. eine bedeutende Blutdruckerniedrigung in den Nachbargebieten, so wird auch der wenig ausgedehnte Ausschaltungsbezirk dauernd anämisch.

Wirft man nun einen Rückblick auf die angeführten Versuchsergebnisse, so gewinnt man die Überzeugung, daß sich Injektionen von Paraffin oder sonstigen Substanzen in die Blutbahnen nicht gut eignen zu Versuchen behufs Beantwortung jener Frage, welche Folgen eine verschieden weitgehende Verlegung der Blutgefäße nach sich zieht. Erstens dringen alle diese Stoffe selbst bei Anwendung eines den normalen arteriellen übersteigenden Druckes nicht bis in die ganz feinen Arterien vor, weil das Paraffin infolge der stetigen Zunahme der Berührungsfläche bei der Verteilung in den Arterien schon früher erstarrt und bei der Anwendung von breiigen Massen wiederum der Reibungswiderstand zu groß wird. Preßt man nun derartige Stoffe unter einem sehr hohen Druck in die Blutgefäße, so zerreißen die größeren Arterien, ohne daß die kleineren Arterien verlegt wurden. Das Paraffin besitzt außerdem auch noch den Nachteil, daß es je nach der verschiedenen Abkühlung der Gewebe und je nach der Verschiedenheit des verwendeten Druckes, sowie der in der Zeiteinheit ausgepreßten Menge, verschieden weit von der Injektionsstelle erstarrt. Endlich kommt hierzu auch noch der Umstand, daß die zufolge der vorherigen Unterbindung kollabierten Arterien, insbesondere ihre feineren Äste, überhaupt nicht oder nur unwesentlich ausgedehnt werden, falls die Injektionsmasse unter einem nur geringen Druck, bezw. durch eine zu enge Hohlnadel hindurch eingespritzt wird. Da nun das erstarrte Paraffin nicht an der Gefäßintima klebt, so dringt in die kollabierten Arterien zwischen der Gefäßwand und dem Paraffinzylinder in allmählich steigender Menge Blut aus den Nachbargebieten ein. Eine Umspülung des Paraffinzylinders mit Blut wurde übrigens in einigen Versuchen selbst in etwas größeren Arterien direkt beobachtet.

Statt der in ihrer Wirkung unberechenbaren Paraffininjektion erscheint der Verschluß der Blutgefäße mittels Ligatur zu solchen Zwecken viel zweckmäßiger, weil man bei genauer Beachtung der anatomischen Verhältnisse imstande ist, nach Belieben verschieden große Blutgefäße in wechselnder Zahl zu verlegen, ohne dabei eine Torsion des Mesenterium befürchten zu müssen, insofern man die Ligatur in der Weise ausführt, wie ich es in meinen früheren Versuchen getan habe.

Zum Schluß meiner Auseinandersetzungen nur noch einige Bemerkungen zu Niedersteins Einteilung der Gewebsveränderungen.

welche sich im Gefolge der Zirkulationsstörung im Mesenterialgebiet zu entwickeln pflegen. Die Unterscheidung von vier Typen bezüglich dieser Veränderungen erscheint weder vom pathogenetischen noch vom pathologisch-anatomischen Standpunkte aus begründet, sondern es reicht im Gegenteil die Einreihung derselben unter den Begriff des hämorrhhgischen Infarktes einerseits und der anämischen Gangrän andererseits, wie dies auch von Sprengel ursprünglich vorgeschlagen wurde, vollständig aus. Mit Ausnahme der eine Sonderstellung einnehmenden anämischen Gangrän, entstehen alle übrigen Veränderungen bei Zirkulationsstörungen im Mesenterialgebiet dadurch, daß die Stromgeschwindigkeit abnimmt und infolgedessen in den Gewebsbestandteilen Ernährungsstörungen eintreten, deren Folgen sich zunächst und möglicherweise auch ausschließlich im Austritt von Blutbestandteilen in das umliegende Gewebe äußern. Maßgebend für den Grad der blutigen Infiltration bleibt dabei bloß der kombinierte Einfluß der jeweiligen Ernährungsstörung und der jeweiligen Höhe des Kapillardruckes, mag die Zirkulationsstörung aus dem Verschluß des arteriellen oder des venösen Systems allein oder aber aus der gleichzeitigen Verlegung beider Systeme hervorgegangen sein. Es bestehen somit in der letzterwähnten Gruppe von Veränderungen in pathogenetischer und pathologisch-anatomischer Hinsicht bloß graduelle Unterschiede, welche die Aufstellung von drei verschiedenen Typen nicht als begründet erscheinen lassen. Der von Niederstein als anämischer Infarkt bezeichnete Zustand stellt eigentlich nur eine der schwersten Formen des hämorrhagischen Infarktes dar, entstanden zufolge eines äußerst mangelhaften arteriellen Kollateralzuflusses. Dieser Veränderung steht auf der anderen Seite jene Form des hämorrhagischen Infarktes gegenüber, wo infolge eines nur unerheblich behinderten arteriellen Kollateralkreislaufes die Blutungen und Ernährungsstörungen gering oder die letzteren überhaupt nicht erkennbar sind. Die hämorrhagische Gangrän von Niederstein sollte ebenfalls nicht als ein besonderer Typus, sondern ebenfalls nur als eine der schwersten Formen des hämorrhagischen Infarktes aufgefaßt werden, die dadurch entsteht, daß infolge der Behinderung des venösen Abflusses bei Verlegung im arteriellen System die Stromgeschwindigkeit sozusagen zur Null herabsinkt, der intrakapillare Druck aber gleichzeitig etwas ansteigt.

Die Folgen der Zirkulationsstörungen im Mesenterialgebiet lassen sich nach alledem im nachstehenden zusammenfassen:

Die vollständige Absperrung des arteriellen Zuflusses zu irgendeinem Gebiet verursacht anämische Gangrän, die Verlegung von Arterien bezw. Venen gesondert oder gleichzeitig bei ungenügendem Kollateralkreislauf dahingegen hämorrhagischen Infarkt. Das Bild des letzteren gestaltet sich dann verschieden je nach dem Verhältnis zwischen dem Gesamtquerschnitt der jeweilig vorhandenen Anastomosen und der Ausdehnung des Ausschaltungsgebietes oder mit anderen Worten, je nach dem Grade der Stromverlangsamung und der Höhe des intrakapillaren Druckes.

IX.

Aus der kaiserlichen chirurgischen Universitätsklinik Kyoto, Japan.

Zur Behandlung der Facialislähmung durch Nervenpfropfung.

von

Prof. H. Ito und Dr. Y. Soyesima,
Assistent der Klinik.

Die Idee, die Facialisparalyse durch Nervenanastomose operativ zu heilen, scheint von Gluck konzipiert zu sein, indem er sich in einem am 9. Januar 1896 in der Hufelandschen Gesellschaft gehaltenen Vortrage über „Schädeltrepanation und Otochirurgie" bei Gelegenheit der Erörterung ausgedehnter Resektionen der Felsenbeinpyramide folgendermaßen aussprach:

„Die in gewissen Fällen unvermeidliche Lähmung des Nervus facialis erscheint zunächst irreparabel. Man könnte jedoch das periphere Facialisende, am Foramen stylo-mastoideum aufgesucht, direkt oder indirekt in einen intakten Nervenstamm einnähen und somit dem Facialis z. B. durch den Trigeminus zentrale Impulse nach Regeneration der Nervenfasern zuführen."

Zwei Jahre später veröffentlichten Faure und Furet zum erstenmal einen operativ behandelten Fall der Gesichtslähmung. Ihnen war augenscheinlich die eben angeführte Idee von Gluck unbekannt, indem Faure selbst sagte:

„L'idée première de remédier à la paralysie due à la section du facial par l'anastomose de ce nerf avec un nerf voisin appartient à mon vieil ami, le Dr. F. Furet. Il vient un jour, au début de 1898, me demander si je ne pensais pas qu'on pût tenter de guérir la paralysie faciale en anastomosant le nerf sectionné á un nerf voisin, en particulier l'hypoglosse. Je lui répondis immédiatement que cette idée parfaitement rationnelle, me séduisait beaucoup, mais que, *a priori*, le spinal, et en particulier sa branche trapézienne me semblait de beaucoup préférable à l'hypoglosse, à

cause de sa situation anatomique et aussi parce que, en cas d'échec, il n'y aurait pas grand mal á paralyser partiellement le trapèze, tandis que la paralysie des muscles de la langue présenterait au contraire les plus graves inconvénients. Il se rangea à mon avis; J'étudiai alors cette opération au point de vue technique et quelques jours après, je l'exécutai pour la première fois."

Es stellte sich aber nachträglich heraus, daß Charles A. Ballance schon im Jahre 1895, d. h. ein Jahr vor Gluck und drei Jahre vor Faure und Furet bei einem Knaben von 11 Jahren mit der linksseitigen Facialislähmung, welche infolge einer otochirurgischen Operation entstanden war, eine Facialis-Accessorius-Anastomose ausführte.

Kurz darauf beschäftigten sich Manasse und Barrago-Ciarella experimentell an Hunden mit der Pfropfung des Facialis und zwar unabhängig voneinander. Der erstere führte an 11 Tieren die Operation aus und konnte eine Anzahl von mikroskopischen Präparaten gewinnen, welche nach dem Autor überzeugend nachwiesen, daß der N. accessorius und der N. facialis an der Nahtstelle derartig miteinander vereinigt waren, daß Nervenbündel von dem einen in den anderen kontinuierlich hinüberzogen, obgleich die Experimente gerade in klinischer Hinsicht wohl wegen einer nicht genügenden Beobachtungszeit ein unbefriedigendes Ergebnis zeigten. Der letztere, welcher unter Anregung des Professors V. Cozzolino an 3 Hunden einschlägige Versuche anstellte, kam zum folgenden Schlusse: „Nei cani la sutura del moncone centrale dell' accessorio o del vago previamente resecati, col moncone periferico del facciale alla sua volta reciso, è suscettibile, se immediatamente eseguita, die ripristinare la funzione nei muscoli dallo stesso facciale innervati". Kürzlich anastomosierte Villar an einem Hunde den peripheren Stumpf des Facialis mit dem Hypoglossus und bekam ein befriedigendes Resultat.

Die Literatur über die operative Behandlung der Facialislähmung ist seit der ersten Veröffentlichung von Faure und Furet ziemlich angewachsen, und wir finden 45 derartig behandelte Fälle, soweit wir uns überblicken können. Die einen Operateure bedienten sich dabei des N. accessorius, die anderen des N. hypoglossus. Zur Facialis-Accessorius-Anastomose gehören: 5 Fälle von Charles A. Ballance, 3 Fälle von Cushing, 2 Fälle von Faure und je ein Fall von Gluck, Morestin, Sprengel, Hamilton A. Ballance, Hackenbruch, Keen, Sick, Drobonik, Szteyner, Mintz, Schröder, Villar, Elsberg, Pflaumer, Steiner, Alexander, Cunéo und Rocher. Zur Facialis-Hypoglossus-Anastomose gehören: 5 Fälle von Taylor, 2 Fälle von Bardenheuer und je ein Fall von Körte, Charles A. Ballance, Weir, Frazier, Alexander, Tilmann, Lafite-Dupont, Tubby, Alt und Duval. Nebenbei bemerken wir, daß Kennedy, Hartley, Nicoll

und Cushing je einmal die gleichen Operationen ausführten, um den Facialiskrampf zu beseitigen. Desgleichen bezieht sich der Fall von Abadie, bei welchem Cunéo die spinofaciale Anastomose vollendete, auf einen schweren Blepharospasmus. Diese Fälle gehören somit eigentlich nicht hierher.

Auch wir haben bislang 6 Fälle von Facialislähmung durch Nervenpfropfung behandelt und zwar 2 davon durch Facialis-Accessorius- und 4 durch Facialis-Hypoglossus-Anastomose. Als wir auf dem 7. Kongreß der japanischen Gesellschaft für Chirurgie, gehalten zu Tokyo im April 1906, einen von unseren Fällen vorstellten, teilte Prof. Miyake dabei uns mit, daß er selbst 4 Fälle durch Facialis-Accessorius-Anastomose behandelt hatte; ebendaselbst berichtete Hida über einen eigenen Fall, der gleicherweise operiert wurde. Kürzlich veröffentlichte Iwata einen Fall, bei welchem der Facialis auf den Hypoglossus gepfropft wurde.

Somit sind bisher im ganzen 57 Fälle der Facialislähmung durch Nervenpfropfung behandelt und zwar 35 davon durch Facialis-Accessorius- und 22 durch Facialis-Hypoglossus-Anastomose.

Im folgenden wollen wir über unsere 6 Fälle kurz referieren:

Fall I. T. S., 14 Jahre alter Knabe, aufgenommen am 21. XII. 1901. Vor einem Jahre bekam Patient im Anschluß an eine Erkältung eine rechtsseitige Gesichtslähmung mit partieller Entartungsreaktion.

Operation am 27. XII. 1901. Chloroform-Narkose. Schnitt 11 cm lang am Vorderrand des Sternocleidomastoideus. Der Accessorius wird bei seinem Eintritt in den ebengenannten Muskel teilweise quer durchtrennt, zentralwärts eine Strecke weit abgespalten, unter den hinteren Bauch des Digastricus geschoben, nach oben geschlagen und in den geschlitzten Facialisstamm eingepflanzt. Gazedrainage, fortlaufende Hautnähte, Kollodialstreifenverband.

3. I. 1902. Reaktionsloser Wundverlauf. Entfernung der Nähte. Prima intentio. Elektrische Behandlung verordnet.

22. I. Noch keine Besserung zu konstatieren. Entlassen und weiter ambulatorisch behandelt. Nach einigen Wochen läßt sich der Kranke nicht weiter sehen.

24. III. 1906 (4 Jahre und 3 Monate nach der Operation). Patient stellt sich wieder vor. Auf den ersten Blick scheint keine Asymmetrie des Gesichts mehr vorhanden zu sein. Beobachtet man aber genauer, so kann folgender Befund erhoben werden: Die Stirnfalten sind auf der rechten Seite weniger deutlich als auf der linken. Die rechte Augenbraue steht etwas tiefer als die linke. Die rechte Lidspalte ist ein wenig weiter als die linke. Zwar kann das Auge gut geschlossen werden, doch ist der Schluß nicht so fest, wie auf der anderen, gesunden Seite. Die Nasenspitze ist um eine Idee nach links abgewichen, ebenso das Philtrum. Die Nasolabialfurche ist rechts gegen links etwas verstrichen. Die betreffende Nasenseite kann nur mit Anstrengung gerümpft werden. Die rechte Wange

sieht ein wenig atonisch und gedunsen aus. Die Mundspalte erscheint etwas schief, indem der rechte Mundwinkel tiefer steht als der linke. Pfeifen und Zuspitzen des Mundes geht nicht ganz glatt vonstatten. Beim Versuche, ein Licht auszublasen, entweicht die Luft mehr aus der rechten Mundhälfte. Beim Zeigen der Zähne verzieht sich die Mundspalte nach der linken Seite. Überhaupt ist die Asymmetrie des Gesichts in der Ruhe kaum merklich; dieselbe tritt aber sofort deutlich auf, falls Patient lacht. M. sternocleidomastoideus und M. cucullaris der rechten Seite sind weniger voluminös und fühlen sich weicher an als die der linken. Der Kranke meint, daß das Erheben des rechten Armes etwas erschwert sei; dabei sieht man lebhafte klonische Zuckungen in der rechten Gesichtshälfte, Platysma mit inbegriffen, zustande kommen. Umgekehrt konstatiert man bei aktiven Kontraktionen der rechten Gesichtsmuskeln keinerlei Mitbewegungen von seiten der obengenannten Muskeln. Übrigens teilt Patient uns mit, daß er diese Mitbewegungen ca. ein Jahr nach der Operation an sich selbst bemerkt habe; wann die aktive Beweglichkeit der rechten Gesichtshälfte zurückgekehrt ist, kann er nicht mit Bestimmtheit angeben. Es besteht heute noch eine ziemlich erhebliche Herabsetzung der elektrischen Erregbarkeit sowohl des Nerven als auch der Muskeln für beide Stromesarten; die Kontraktionen sind aber nicht mehr träge, und die Anode überwiegt nicht mehr über die Kathode.

Fall II. T. M., 14 Jahre altes Mädchen, aufgenommen am 25. IX. 1905. Seit 8 Monaten leidet Patientin angeblich ohne nachweisliche Veranlassung an einer rechtsseitigen Facialislähmung mit partieller Entartungsreaktion. Ordination: Jodkali und elektrische Behandlung.

6. II. 1906 (ungefähr ein Jahr nach Beginn der Lähmung). Keine Besserung trotz der fortgesetzten galvanischen Behandlung konstatierbar. Chloroformnarkose. Operation genau so, wie beim Fall I.

7. II. Die Kranke kann schon das Auge ganz gut schließen, wenn auch in verschiedenen Absätzen und unter einer ziemlich großen Anstrengung.

9. II. Der Lidschluß ist nicht so vollständig, wie am Tage gleich nach der Operation.

15. II. Fieberfreier Wundverlauf. Entfernung der Hautnähte. Prima intentio. Patientin kann den rechten Mundwinkel nach rechts hin etwas verziehen. Elektrische Behandlung verordnet. Ferner wird ihr befohlen, sich täglich einmal über das andere vor einem Spiegel in mimischen Bewegungen zu üben und dazu manchmal eine schwere Last mit der rechten Hand emporzuheben.

27. VI. (142 Tage nach der Operation). Die rechte Stirnhälfte kann jetzt stärker gerunzelt werden als vor der Operation. Das Auge kann beinahe ganz und ziemlich fest geschlossen werden. Der rechte Mundwinkel kann ziemlich stark nach rechts hin verzogen werden, was vor der Operation nicht möglich war. Die Schiefheit der Mundspalte ist seit der Operation weniger auffällig geworden, ebenso die Gedunsenheit der Wangengegend. Die rechte Nasenseite kann noch nicht ordentlich gerümpft werden, und die Nase weicht immer noch mit der Spitze ein wenig nach links ab, ebenso das Philtrum. Im ganzen ist die Asymmetrie des Gesichts in der Ruhe sehr unbedeutend geworden; dieselbe tritt jedoch sofort wieder

hochgradig auf, falls Patientin lacht. Man weist keine Atrophie des M. sternocleidomastoideus und des M. cucullaris nach, ebensowenig Mitbewegungen der Gesichtsmuskulatur beim Erheben des Armes. Die elektrische Erregbarkeit der Gesichtsmuskeln hat zugenommen, und der träge Charakter der Kontraktionen bei direkter galvanischer Reizung ist verschwunden. Entlassung.

1. III. 1907 (13 Monate nach der Operation). Patientin stellt sich wieder vor. Die Stirne ist in der Ruhe beiderseits symmetrisch, und die rechte Hälfte derselben kann auf Befehl sofort gerunzelt werden, jedoch etwas schwächer als die andere gesunde Hälfte. Das rechte Auge kann beinahe ganz und ziemlich fest geschlossen werden, aber in langsamer Weise, indem sich der Augapfel dabei aufwärts rollt. Die Nase weicht immer noch mit der Spitze etwas nach links ab, ebenso das Philtrum. Die Nasolabialfurche ist immer noch verstrichen, die Nasenseite kann aber ein wenig gerümpft werden. Die rechte Wangengegend erscheint etwas gedunsen. Der rechte Mundwinkel kann ebenso stark nach rechts resp. nach rechts unten verzogen werden, wie der linke nach links resp. nach links unten, nach rechts oben aber kaum. M. sternocleidomastoideus der rechten Seite ist gar nicht atrophisch, dagegen fühlt sich der rechte M. cucullaris etwas schlaff an, so daß die rechte Schulter etwas niedriger steht als die linke und die gleichseitige Supraclaviculargrube ein wenig tiefer ist als die anderseitige. Die Bewegungen des Armes und des Halses sind nach allen Richtungen frei, und das Schulterblatt steht gar nicht vom Thorax ab. Beim Emporheben des rechten Armes bemerkt man, daß der rechte Mundwinkel nach rechts unten verzogen wird; ferner treten dabei klonische Zuckungen in der rechtsseitigen Kinngegend auf. Die sonstigen Gesichtsmuskeln bleiben von Mitbewegungen verschont. Zwar hat die elektrische Erregbarkeit der Gesichtsmuskeln in den letzten Tagen nicht merklich zugenommen, jedoch treten bei direkter galvanischer Reizung derselben immer blitzartige Zuckungen auf, niemals langsame.

Fall III. S. S., 53 Jahre alter Bauer, aufgenommen am 30. V. 1906. Vor 35 Jahren zog sich Patient plötzlich eine linksseitige Gesichtslähmung zu, welche unverändert bis zum heutigen Tage fortbestanden hat.

2. VI. 1906. Chloroformnarkose. Schnitt 11 cm lang, dicht hinter dem Ohrläppchen beginnend und bogenförmig nach unten und vorn dem Kieferrande parallel bis zur Gegend des großen Zungenbeinhorns verlaufend. Man schneidet den N. hypoglossus bei seinem Eintritt in die Zunge teilweise quer durch und spaltet von da an zentralwärts etwa 4 cm lang ab. Der so hergestellte Hypoglossuslappen wird unter den hinteren Bauch des M. biventer und den M. stylohyoideus geschoben, nach oben geschlagen und in eine $^1/_2$ cm lange Längswunde des Facialis mittels eines feinen Katgutfadens eingenäht. Gazedrainage, fortlaufende Hautnähte, Kollodialstreifenverband.

9. VI. Fieberfreier Wundverlauf. Entfernung der Nähte. Prima intentio. Ordination: Übungen vor dem Spiegel und elektrische Behandlung.

29. VI. In der Ruhe ist die linke Stirnhälfte glatter als die rechte, die gleichseitige Lidspalte weiter. Die Stirn kann links nur schwach gerunzelt, das linke Auge nicht ganz geschlossen werden. Die Augenbraue

steht links gegen rechts tiefer. Die Nase weicht mit ihrer Spitze nach rechts ab; die linke Nasolabialfalte ist nur angedeutet. Der linke Mundwinkel steht tiefer als der rechte und kann etwas nach links hin verzogen werden. Pfeifen und Zuspitzen des Mundes ist erschwert; beim Versuche, ein Licht auszublasen, entweicht die Luft aus der linken Mundhälfte. Beim Lachen wird das Gesicht nach rechts verzerrt.

Die eben erwähnten Symptome sind genau dieselben sowohl vor als auch nach der Operation, ausgenommen die Lidspalte, welche nach derselben entschieden schmäler geworden ist; das Auge kann jetzt aktiv beinahe fest geschlossen werden. An der Zunge weist man in Bezug auf die Beweglichkeit und den Ernährungszustand nichts Abnormes nach; ferner beobachtet man keine Mitbewegungen der Gesichtsmuskulatur beim Bewegen derselben. Weder Sprachstörung noch Schluckbeschwerden konstatierbar. Endlich reagieren die linken Gesichtsmuskeln sowohl auf den faradischen, als auch auf den galvanischen Strom direkt und indirekt nur bei höheren Stromstärken als die rechten, doch ist die Erregbarkeit in bedeutender Weise erhöht im Vergleich zu derselben vor der Operation.

Auf den dringenden Wunsch des Patienten entlassen; nicht ganz gebessert.

Fall IV. S. D., 20 Jahre alter Schüler, aufgenommen am 7. VI. 1906. Ein älterer Bruder von ihm starb an Lungentuberkulose, sonst ist keine hereditäre Belastung nachweisbar. Patient selbst wurde zum richtigen Termin glatt geboren und entwickelte sich in der Kindheit körperlich und geistig ganz normal. Im 8. Lebensjahre wurde ihm der Gesichtsteil vor dem rechten Ohr von einem der Mitschüler mit den Nägeln gekratzt. Zwar heilte die Wunde binnen einiger Tage unter dem Schorf vollständig aus, doch bemerkt man an ihm seit der Zeit eine rechtsseitige Gesichtslähmung, welche bisher allen möglichen Behandlungen getrotzt hat.

Befund vor der Operation: Rechtsseitige Stirnfalten sind verstrichen. Die Augenbraue steht rechts tiefer als links. Das rechte obere Augenlid sieht ein wenig geschwellt aus, und es besteht ein ziemlich starker Lagophthalmus. Zwar kann das betreffende Auge unter Anstrengung bis auf einen 3 mm schmalen Spalt geschlossen werden, doch ist der Schluß nicht fest. Die Nasenspitze weicht um eine Idee nach links ab, ebenso das Philtrum und das Kinn. Die rechte Nasenseite kann nicht gerümpft werden, und die Nasolabialfalte fehlt vollkommen. Die rechte Wangengegend ist leicht gedunsen und hypästhetisch. Der rechte Mundwinkel ist erheblich nach links unten verschoben und kann wohl nach außen resp. nach außen-unten verzogen werden, nach außen-oben aber gar nicht. Beim Lachen verzieht sich der linke Mundwinkel sehr weit zum linken Ohr hin. Zuspitzen des Mundes ist erschwert; beim Versuche, ein Licht auszublasen, entweicht die Luft dem rechten Mundwinkel. In bezug auf die Gehörs- und Geschmacksempfindung, sowie auf die Stellung der Uvula beim Intonieren ist nichts Abnormes zu konstatieren. Die Untersuchung der elektromotorischen Erregbarkeit ergibt, daß dieselbe an den Muskeln, welche vom oberen und vom mittleren Facialisaste innerviert werden, gänzlich vernichtet und von denen, welche vom unteren Aste versorgt werden, herabgesetzt ist. Die Kontraktionen sind jedoch stets blitzartig, wenn sie auftreten; ein Überwiegen der Anode über die Kathode ist nicht zu bemerken.

9. VI. 1906. Chloroformnarkose. Operation genau so, wie beim Fall III.

11. VI. Das rechte Auge kann schon etwas vollkomenener geschlossen werden als vor der Operation. Beim Hervorstrecken der Zunge weicht die Spitze nach rechts ab. Weder deutliche Schluckbeschwerden noch merkliche Sprachstörung nachweisbar.

16. VI. Reaktionsloser Wundverlauf. Entfernung der Hautnähte. Prima intentio. Der Lidschluß ist fast vollkommen ausführbar, wenn auch nicht fest. Die Zunge kann beinahe gerade nach vorne herausgestreckt werden.

9. VII. Der Lidschluß ist noch vollkommener geworden. Die Nasenspitze ist gerade nach vorn gerichtet, ebenso stehen das Philtrum und das Kinn in der Mitte. Die Bewegungen der Zunge nach oben und unten hin sind ein wenig beeinträchtigt, und Patient gibt an, daß er nicht sehr schnell sprechen könnte.

24. X. (137 Tage nach der Operation). Störungen der Zungenbewegungen sind bedeutend gebessert, so daß Patient selbst Zungenlaute sehr gut aussprechen kann. Keine Mitbewegungen der Gesichtsmuskulatur sind beim Bewegen der Zunge zu beobachten. Zwar ist die Asymmetrie des Gesichts in der Ruhe ein wenig korrigiert, doch tritt beim Lachen das Grinsen ebenso stark auf, wie vor der Operation. Die elektrische Untersuchung weist keinen deutlichen Unterschied von den Ergebnissen vor der Operation nach. Entlassung.

10. III. 1907 (274 Tage nach der Operation). Patient teilt uns auf die Anfrage brieflich mit, daß er zurzeit das kranke Auge vollkommen schließen könne, wenn auch unter Anstrengung und daß er sonst keine merkliche Besserung an sich wahrnehme.

Fall V. R. O., 25 Jahre alte Hebamme, aufgenommen am 11. X. 1906. Im 13. Lebensjahre bekam sie eine schmerzhafte Rötung der rechten Wangengegend mit ziemlich hohem Fieber und hütete das Bett für drei Tage. Kurz darauf bemerkte die Mutter, daß Patientin eine schiefe Stellung der Mundspalte und einen unvollkommenen Schluß des rechten Auges hatte. Diese Zustände verschlimmerten sich etwa 2 Wochen lang und wurden dann stationär.

Befund vor der Operation: Rechtsseitige Falten sind nur angedeutet. Die Augenbraue steht rechts tiefer als links. Zwar kommen beide Lidränder des rechten Auges zur Berührung, doch ist der Schluß sehr locker. Die rechte Wange ist gedunsen und ein wenig hypästhetisch. Die Nase weicht mit der Spitze etwas nach links ab, ebenso das Philtrum. Die Nasolabialfurche ist rechts verstrichen; die rechte Nasenseite kann nicht gerümpft werden. Der rechte Mundwinkel ist nach links unten verschoben und kann weder nach rechts noch nach rechts oben, wohl aber nach rechts unten verzogen werden; beim Lachen verzieht sich der linke gegen das gleichseitige Ohr hin. Pfeifen und Zuspitzen des Mundes ist unmöglich. Die Gesichtsmuskeln reagieren wohl faradisch und galvanisch direkt und indirekt, doch ist die Erregbarkeit rechts gegen links etwas herabgesetzt.

23. X. 1906. Chloroform-Narkose. Operation genau so wie beim Fall III.

1. XI. Reaktionsloser Wundverlauf. Entfernung der Hautnähte. Prima

intentio. Die Zunge weicht beim Herausstrecken nach rechts ab; keine grobe Sprachstörung ist zu konstatieren. Elektrische Behandlung. Massage und Übungen vor dem Spiegel verordnet.

25. I. 1907. Die rechte Zungenhälfte ist etwas schlaff, faltig und fühlt sich etwas weicher an als die linke.

30. III. (159 Tage nach der Operation). Die rechte Stirnhälfte kann stärker gerunzelt werden als vor der Operation. Auch der Lidschluß ist ein wenig fester geworden. Die rechte Nasolabialfurche ist deutlich ausgeprägt, und die Nasenseite kann etwas gerümpft werden. Der rechte Mundwinkel kann ziemlich stark nach rechts und ein wenig nach rechts oben verzogen werden, was vor der Operation unmöglich war. Man konstatiert eine leichte Atrophie der rechten Zungenhälfte, doch keine merkliche Störung der Sprache. Es treten keine Mitbewegungen der Gesichtsmuskulatur beim Bewegen der Zunge auf. Entlassung.

Fall VI. T. K., 28 Jahre altes Fräulein, aufgenommen am 18. X. 1906. Im 13. Lebensjahre zog sich Patientin ohne nachweisliche Ursache eine rechtsseitige Gesichtslähmung zu, welche mit den bekannten klinischen Symptomen ungeheilt bis zum heutigen Tage fortbestanden hat. Die rechtsseitigen Gesichtsmuskeln reagieren faradisch und galvanisch direkt und indirekt schwächer als die linksseitigen.

23. X. 1906. Chloroform-Narkose. Operation genau so wie beim Fall III.

1. XI. Reaktionsloser Wundverlauf. Entfernung der Hautnähte. Prima intentio. Die rechte Stirnhälfte wird schwächer gerunzelt als vor der Operation. Auch der Lidschluß ist mangelhafter geworden. Der rechte Mundwinkel kann nicht nach rechts verzogen werden, was vor der Operation möglich war. Zungenspitze weicht beim Herausstrecken nach rechts ab, Sprache ist nicht merklich gestört, keine Schluckbeschwerden.

23. I. 1907. Die rechte Zungenhälfte ist schlaff und fühlt sich weicher an als die linke.

27. II. Stirnrunzelung ist auf der rechten Seite ein wenig stärker geworden. Das rechte Auge kann gut geschlossen werden, doch ist der Schluß ziemlich locker. Die rechte Nasolabialfurche ist weniger ausgeprägt als die linke, auch die Nasenseite kann nur schwächer gerümpft werden. Der rechte Mundwinkel kann ebenso stark nach rechts verzogen werden, wie der linke nach links, aber nach rechts oben etwas schwächer.

25. IV. (185 Tage nach der Operation). Stirnrunzelung ist beiderseits gleich stark möglich. Das rechte Auge kann vollkommen geschlossen werden, doch ist der Schluß gegen links um ein geringes lockerer. Die rechte Nasolabialfurche ist fast ebenso deutlich ausgeprägt wie die linke, und die Nasenseite kann ebenso stark gerümpft werden. Die Nasenspitze ist gerade nach vorne gerichtet, das Philtrum weicht aber ein wenig nach links ab. Der Mundwinkel kann auf beiden Seiten gleich stark nach allen Richtungen verzogen werden. Zwar ist die Asymmetrie des Gesichts in der Ruhe kaum merklich, jedoch wird das Gesicht beim Lachen nach links hin verzerrt. Man konstatiert keine Mitbewegungen der Gesichtsmuskulatur beim Bewegen der Zunge, deren rechte Hälfte sich eine Spur atrophisch erweist. Die Zungenspitze weicht beim Herausstrecken etwas nach rechts ab, und die Bewegungen derselben nach oben und unten sind frei, nach

der linken Seite ein wenig beschränkt. Weder Sprachstörung noch Schluckbeschwerde. Die elektrische Erregbarkeit der Gesichtsmuskeln ist teils leicht herabgesetzt, teils erhöht im Vergleich zu derselben vor der Operation. Patientin verweilt noch in der Klinik.

Die Nervenpfropfung wurde in der überwiegenden Mehrzahl der oben zitierten Fälle wegen operativen bzw. traumatischen Facialisschädigungen angewandt. So äußerte sich jüngst Bernhardt:

„Bis jetzt ist wenig oder nichts darüber bekannt, ob es angebracht ist, unheilbare, sogenannte rheumatische Facialislähmungen, die nach den neueren Anschauungen auf toxischer oder infektiöser Basis entstehen, durch die in Rede stehende Operation zu heilen. Über die Frage sowie über die der Zweckmäßigkeit der Operation zentraler Gesichtslähmungen liegt zurzeit noch zu wenig tatsächliches Material vor, als daß man sie schon heute zu beantworten in der Lage wäre."

Hackenbruch operierte aber einen Fall mit Erfolg, wobei es nicht mit Sicherheit entschieden werden konnte, ob es sich lediglich um eine zentrale Lähmung des N. facialis handelte, oder ob auch nucleäre und periphere Fasern in Mitleidenschaft gezogen wären. Ferner erweiterte Taylor die Indikation der operativen Behandlung auch auf die rheumatische Form der Facialislähmungen, indem er meinte:

„It is justifiable in Bell's palsy when there is complete reaction of degeneration of the facial nerve after several months of faithful treatment, and there is no indication of volitional return of nerve power."

Unsere 6 Fälle gehörten sämtlich zur rheumatischen Lähmung.

In Bezug auf die Zeit, wann man operieren soll, sind die Ansichten der Autoren ziemlich weit auseinander. Von mancher Seite wird es gerügt, daß man zu früh die Operation vornehme. Man rät besonders in solchen Fällen, wo der Facialis im Fallopischen Kanal verletzt ist, mit der Nervenpfropfung möglichst lange zu warten, da der Nerv gewissermaßen in einer natürlichen Schiene liege, so daß die beiden Nervenenden, wenn sie zu wachsen anfangen, sich vereinigen können und bisweilen erst nach Jahren von selbst eine vollständige Regeneration eintrete. Charles A. Ballance hält die Fälle für die Operation geeignet, wobei die Lähmung etwa ein halbes Jahr gedauert hat, ohne irgendein Zeichen der Wiederherstellung erblicken zu lassen. Spiller empfiehlt vom neurologischen Standpunkte aus auch bei der nach Erkältung auftretenden Facialislähmung die Nervenanastomose, wenn nach sechs Monaten noch keine Besserung eingetreten ist, ebenso bei der nach Mittelohrerkrankung aufgetretenen Lähmung. Taylor will mit der

Anastomose etwa ein Jahr warten, Sachs ist ähnlicher Ansicht. Nach Alexander sei man derzeit in Ermangelung eines besseren Anhaltspunktes auf die Beobachtung der Veränderungen der quantitativen galvanischen Erregbarkeit angewiesen: nehme sie unter fortgesetzter galvanischer Behandlung im Verlauf der ersten Monate zu, so sei eine spontane Wiederherstellung der Funktion zu erwarten, nehme sie dagegen ab, so sei gewiß so früh als möglich die Pfropfung vorzunehmen. Wir führten frühestens 1 Jahr nach Eintritt der Lähmung die Operation aus (Fälle I und II), bei den Fällen IV und V war die Lähmung bei der Zeit der Operation 12, beim Fall VI 15 und beim Fall III sogar 35 Jahre alt.

Es ergibt sich nun die wichtige Frage, welchem Nerv wohl der Vorzug zu geben ist. Schäfer schlug vor, auch den N. glossopharyngeus zur Pfropfung zu verwenden, da sein motorischer Kern dem des Facialis viel näher gelegen und mit demselben offenbar serienweise homolog sei. Barrago-Ciarella vereinigte an einem Hunde das periphere Ende des Facialis mit dem zentralen des Vagus mit Erfolg. Sowohl N. glossopharyngeus als auch N. vagus kommen aber unseres Erachtens praktisch nicht in Betracht. Es ist somit unter Accessorius und Hypoglossus zu wählen. Wie bereits angegeben, ist zur Vereinigung N. accessorius tatsächlich häufiger benutzt worden als N. hypoglossus, da der erstere nach der Ansicht derjenigen Operateure, welche die Facialis-Accessorius-Anastomose ausführten, anatomisch in der Regel stärker als der letztere und vor allem leichter zu finden sei. Ferner sollen Paresen im Sternocleidomastoideus und Trapezius weniger schwer wiegen als solche in den Zungenmuskeln. Endlich müssen Zunge und Gesichtsmuskulatur bereits im normalen Leben, besonders beim Sprechen, zusammenarbeiten, und daher seien zwangsweise auftretende Mitbewegungen der Zunge bei Bewegung der Facialismuskulatur, welche nach der Vornahme der Hypoglossus-Anastomose vorkämen, überaus störend; eine so innige Synergie bestehe zwischen Facialis und Accessorius nicht. Mancher Operateur zieht aber den N. hypoglossus dem N. accessorius vor aus folgenden Gründen: die nach der Vereinigung des Facialis mit dem Accessorius auftretende Mitbeteiligung der Schultermuskulatur, seien es Atrophie oder Parese derselben oder Mitbewegungen, sei lästig und entstellend, zumal bei Frauen und Mädchen; dieselbe falle bei der Hypoglossus-Anastomose ganz weg. Außerdem können die beiden Nerven, Facialis und Hypoglossus, leichter aneinander bis zur bequemen Vereinigung genähert werden, als Facialis und Accessorius selbst. Vor allem

liege aber das Rindenzentrum für die Zungenbewegungen dem psychomotorischen Facialiszentrum näher als das Accessoriuszentrum; das Zungenzentrum könnte sich also leichter für seine neue Funktion umgewöhnen. Auch die Tatsache, daß gerade die für den Schließmuskel des Mundes bestimmten Fasern des Facialis immer oder oft aus dem Kern des Hypoglossus ihren Ursprung nehmen sollen, dürfte für die etwaige Wahl des Hypoglossus gegenüber dem Accessorius ins Gewicht fallen. Ferner könnte es eher gelingen, durch Übung in einer nach außen hin nicht zur Erscheinung kommenden Weise durch Manipulationen der Zunge innerhalb des Mundes den Facialis in Aktion zu versetzen. Und last, not least seien in vielen Fällen einseitiger Zungenlähmung die Störungen für den Patienten nur unbedeutende. Wir pfropften bei unseren zwei ersteren Fällen den Facialis auf den Accessorius. Da entstellende Mitbewegungen bei ihnen auftraten, wandten wir bei unseren vier letzteren die Facialis-Hypoglossus-Anastomose an.

Es kommt dann die Frage an die Reihe, welcher Operationsmethode der Vorzug gebührt. In der Art und Weise, wie die beiden Nerven mit einander anastomosiert wurden, gibt es unter den mitgeteilten Fällen ziemlich zahlreiche Variationen. Was zunächst die Facialis-Accessorius-Anastomose anbetrifft, so hat Faure empfohlen, den durchtrennten Facialis mit dem Ramus cervicalis des Akzessorius End-zu-End zu anastomosieren. Er hat auch empfohlen, im Falle, daß die Regeneration des Facialis möglich sei, den Ramus cervicalis in den Stamm des Facialis seitlich einzupflanzen. Endlich hat er es für möglich gehalten, den Stamm des durchtrennten Facialis mit dem nicht durchtrennten Accessorius seitlich zu vereinigen. Hackenbruch erhoffte durch die Einpflanzung des abgespaltenen Accessoriusstammes in den geschlitzten Facialis ein leichteres und zahlreicheres Einwachsen von Primitivfasern des Accessorius in die schlitzförmige Facialiswunde, als dies bei der einfachen seitlichen Vernähung der in Betracht kommenden Nervenstämme der Fall sein könnte. Keen und Szteyner nähten den peripheren Facialis mit einem Lappen des zentralen Accessoriusstumpfes zusammen. Nach Cushing wäre es besser, den Stamm des Accessorius ganz zu durchtrennen. Zwar opfere man dadurch M. cucullaris und M. sternocleidomastoideus, doch bekomme man dafür keine Mitbewegungen. Steiner schnitt den Accessorius vollständig durch und vernähte das zentrale Accessoriusende mit dem peripheren Facialisstamm; sodann lagerte er das periphere Accessoriusende in die Nähe der so hergestellten

Nervenanastomose. Taylor schlug vor, im Falle, daß der Pfropfnerv durchschnitten werde, das distale Ende desselben in die nächste spinale motorische Nervenwurzel seitlich zu implantieren.

Was dann die Facialis-Hypoglossus-Anastomose angeht, so sei nach Frazier die Durchtrennung des ganzen Hypoglossus der teilweisen Abspaltung vorzuziehen, weil die Umwandlung des Hypoglossuszentrums zum Facialiszentrum dann leichter vor sich gehen könne. Bardenheuer will die Mitbewegungen der Zunge nach der Operation dadurch vermeiden, daß er den Hypoglossus durchschneidet und nicht den Facialis in den intakten Hypoglossus einpflanzt. Taylor pflanzte dagegen das keilförmig geschnittene periphere Ende des durchtrennten Facialis in den geschlitzten Hypoglossus ein und will darnach in beinahe allen Fällen ein befriedigendes Resultat erzielt haben.

Nach Rothmann seien nach Durchtrennung des Facialis und Vereinigung seines peripheren Endes mit einem anderen Hirnnerven der Facialiskern und die supranucleäre Facialisbahn von der Funktion völlig ausgeschaltet. Der Teil der Hirnrinde, der mit dem Accessorius- resp. Hypoglossuskern in Verbindung steht, müsse, soll ein befriedigendes Resultat zustande kommen, von seiner bisherigen Funktion zur Facialisfunktion umlernen. Das sei aber jedenfalls leichter möglich, wenn das betreffende Hirnrindenzentrum von seinem früheren Muskelbezirk ganz abgetrennt sei. Ob der Ersatzkern dem alten Facialiskern näher oder entfernter liege, das sei demnach für die Wiedererlangung der Funktion von keiner Bedeutung. Alexander meint endlich, das funktionelle Endresultat am N. facialis selbst sei von der verwendeten Methode der Pfropfung nicht abhängig, und in der Zahl der lange genug beobachteten Fälle habe der Facialis, welche Methode der Operation immer angewendet wurde, seine Funktion mehr oder minder vollständig wieder erlangt.

Wie bereits angegeben, waren unsere Fälle sämtlich rheumatischer Natur. Zwar betraf die Lähmung alle Facialiszweige, doch war sie nicht vollständig. Somit konnten wir uns nicht entschließen, den noch teilweise funktionierenden Facialis gänzlich zu durchtrennen; wir bedienten uns dafür der zentralen Implantation, indem wir den Accessorius- resp. Hypoglossuslappen mit zentraler Basis in einen Längsschlitz des Facialis mittels feiner Katgutfäden einpflanzten. Der Facialis wurde dabei zwischen Foramen stylomastoideum und Parotis leicht ausfindig gemacht, wenn wir die letztere Drüse nach vorn und aufwärts schlugen. Wir suchten den

Accessorius zwischen Biventer und Sternocleidomastoideus, der beim Eintritt in den letztgenannten Muskel teilweise quer durchschnitten und zentralwärts eine Strecke weit abgespalten wurde. Der N. hypoglossus wurde an der Innenseite des oberen Teiles des Biventer und an der Kreuzungsstelle der Carotis externa und interna aufgesucht und nach vorn möglichst weit bis in die Zunge verfolgt, oder lieber suchten wir ihn oberhalb des großen Zungenbeinhorns an der Außenfläche des M. hypoglossus auf, präparierten ihn zentralwärts ab und bildeten aus ihm einen Lappen mit zentraler Basis. Der so hergestellte Accessorius- resp. Hypoglossuslappen wurde unter den hinteren Bauch des Digastricus geschoben und nach oben gegen den geschlitzten Facialis geschlagen, was in der Regel ohne weiteres sich bewerkstelligen ließ. In die sonstigen technischen Details der Nervenpfropfung wollen wir hier nicht eingehen. Dieser teilweisen Abspaltung des zu benutzenden Nerven wird unter anderem vorgeworfen, daß sie das Auftreten der Mitbewegungen begünstige. Das scheint aber auch nach unseren Erfahrungen nicht immer der Fall zu sein. Andererseits fehlt es ja nicht an Veröffentlichungen, wo trotz vollkommener Durchschneidung der Pfropfnerven Mitbewegungen aufgetreten sind.

Die Nachbehandlung bestand bei unseren Fällen wie üblich in Elektrizität und Massage, vor allem aber in methodischen Übungen vor dem Spiegel. Was nun das Endresultat des Eingriffes anbetrifft, so ist wohl als sicher hinzustellen, daß das Alter der Facialislähmung von großem Einfluß auf dasselbe ist. Auf der anderen Seite müssen wir doch zugestehen, daß eine lange Zwischenzeit zwischen Eintritt der Lähmung und Ausführung der Operation ein gutes Ergebnis nicht immer ausschließt. Der letzte endscheidende Moment scheint in der Beziehung offenbar in der Beschaffenheit der Gesichtsmuskeln selbst zu liegen. Von unseren Fällen wollen wir vom Fall III einstweilen absehen, da die Beobachtungszeit nach der Operation bei demselben zu kurz war. Bei den Fällen II und IV trat auffälligerweise eine Reaktion wenigstens in einigen Gesichtsmuskeln schon sehr frühzeitig nach der Operation auf. Es wird bei ähnlichen Fällen von anderer Seite auf das Alter des Patienten aufmerksam gemacht, indem die Wachstumsenergie eines jungen Individuums eine viel lebhaftere und intensivere sei, als die eines erwachsenen Individuums. Auch unsere Patienten befanden sich beide im jugendlichen Alter, indem sie 14 resp. 20 Jahre alt waren. In den übrigen Fällen erfolgte die teilweise Wiederherstellung der einmal gelähmt ge-

wesenen Gesichtsmuskeln erst nach einigen Monaten (Fälle V und VI) resp. nach einem Jahre (Fall I). Der günstige Einfluß der Operation machte sich überhaupt nur in der Ruhelage geltend, indem die Gesichtsasymmetrie darnach wesentlich gebessert wurde; bei emotionellen Gesichtsbewegungen kam hingegen die Asymmetrie sofort wieder deutlich zum Vorschein. Außerdem hatten wir in den Fällen I und II, wobei wir die Facialis-Accessorius-Anastomose vorgenommen hatten, über die entstellenden Mitbewegungen zu klagen. Die Ausfallserscheinungen bezüglich des Sprechens und des Schluckens, welche kurz nach der Facialis-Hypoglossus-Anastomose aufgetreten waren, schwanden nach einigen Wochen fast vollständig.

Kann somit bei einseitigen Gesichtsmuskelbewegungen der Willensimpuls durch Übung dahin gelenkt werden, wie Bernhardt ganz mit Recht bemerkt, daß er in das neue Gebiet des zur Operation benutzten Nerven allmählich hineingelangt und für das Gesicht wirksam wird, so können die unwillkürlich oder reflektorisch erfolgenden Ausdrucksbewegungen bei der zerstörten Leitungsbahn des einen Facialis den Weg zu ihm kaum finden. Freilich können wir zurzeit nicht ganz ausschließen, daß eine weitere Besserung in der Beziehung zu erwarten wäre. Im ganzen und großen glauben wir jedoch nicht viel fehl zu gehen, wenn wir behaupten, daß die operative Behandlung der Facialislähmung mittels der Nervenpfropfung, welche Taylor selbst zu „the standard surgical procedures" zählt und welche Bréavoine sogar „une opération rationnelle, scientifique, parfaitement réglée" nennt, wesentlich, wie Munch richtig bemerkt, eine ästhetische Operation ist und wohl bleibt. Folglich ist unsere ideale Aufgabe, dem Patienten durch die Operation wieder die Möglichkeit zu gewähren, seinen Gemütsbewegungen durch das Mienenspiel den normalen Ausdruck zu geben, noch nicht erreicht; dessenungeachtet möchten wir einstweilen des eben erwähnten ästhetischen Vorteils wegen ihm raten, sich der Operation, insbesondere der Hypoglossus-Anastomose, zu unterwerfen, deren Indikation wir auch auf die rheumatische Form von Gesichtslähmungen erweitert wissen wollen.

Literaturverzeichnis.

1. Abadie, Ch. und Cunéo, Traitement du blépharospasme grave par l'anastomose spino-faciale. Archives d'ophtalmologie 1905, tome 25.
2. Alexander, G., Demonstration. Offizielles Protokoll der k. k. Gesellschaft der Ärzte in Wien. Sitzung vom 26. Februar 1904. Winer klin. Wochenschr. 1904, Nr. 9.
3. Derselbe, Zur chirurgischen Behandlung der peripheren Facialislähmung: Pfropfung des Facialisstammes an den Nervus hypoglossus. Archiv für Ohrenheilkunde 1904, Bd. 62.
4. Derselbe, Demonstration. Offizielles Protokoll der k. k. Gesellschaft der Ärzte in Wien. Sitzung vom 16. Februar 1906. Wiener klin. Wochenschrift 1906, Nr. 8.
5. Alt, Ferdinand, Ein Beitrag zur operativen Behandlung der otogenen Facialislähmung. Ebendaselbst 1906, Nr. 43.
6. Ballance, Charles A., St. Thomas-Hospital Reports 1905, S. 310.
7. Derselbe, The operative treatment of chronic facial palsy of peripheral origin. The British Medical Journal 1903, May 30.
8. Derselbe, Hamilton, A. Ballance und Purves Stewart, Remarks on the operative treatment of chronic facial palsy of peripheral origin. Ebendaselbst 1903, May 2.
9. Bardenheuer, Die Implantation des durchtrennten Hypoglossus in den peripheren Teil (Pes anserinus) des linken Nervus facialis wegen einer 16 Jahre alten totalen Lähmung des ganzen Facialis. Allgemeiner ärztlicher Verein zu Köln. Sitzung vom 6. Juni 1904. Münchner med. Wochenschr. 1904, Nr. 28.
10. Derselbe, Implantation des N. hypoglossus in den N. facialis. Niederrheinische Gesellschaft für Natur- und Heilkunde in Bonn. Medizinische Sektion. Deutsche med. Wochenschr. 1904, Nr. 51.
11. Derselbe und Sambeth, Zwei Fälle von Facialis-Hypoglossus-Anastomose. Festschrift zur Eröffnung der Akademie für praktische Medizin in Köln. Köln 1904.
12. Barrago-Ciarella, Oliviero, La sutura dell' accessorio di Villis col facciale, nella paralisi del facciale. Il Policlinico. Sezione chirurgica 1901, Volume 8.
13. Bernhardt, M., Zur Pathologie veralteter peripherischer Facialislähmungen. Berliner klin. Wochenschr. 1903, Nr. 19.
14. Derselbe, Diskussion. Berliner Gesellschaft für Psychiatrie und Nervenkrankheiten. Sitzung vom 11. Mai 1903. Ebendaselbst 1903, Nr. 34.
15. Derselbe, Über Nervenpfropfung bei peripherischer Facialislähmung vorwiegend vom neurologischen Standpunkte. Mitteilungen aus den Grenzgebieten der Medizin u. Chirurgie 1906, Bd. 16.
16. Brasch, Martin, Diskussion. Berliner Gesellschaft für Psychiatrie und Nervenkrankheiten. Sitzung vom 11. Mai 1903. Berl. klin. Wochenschr. 1903, Nr. 34.
17. Bréavoine, G., Traitement chirurgical de la paralysie faciale d'origine traumatique par l'anastomose spino-faciale. Thèse de Paris 1901.

18. Bréavoine, Dasselbe. Travaux de neurologie chirurgicale et orthopédique 1902, Année 6.
19. Cunéo, zitiert nach F. Furet, Traitement chirurgical de la paralysie faciale. Revue hebdomadaire de laryngologie, d'otologie et de rhinologie 1905, No. 32.
20. Cushing, Harvey, The surgical treatment of facial paralysis by nerve anastomosis. Annals of Surgery 1903, Vol. 37.
21. Derselbe, The special field of neurological surgery. Bulletin of the Johns Hopkins Hospital 1905, March.
22. Destelle, Contribution à l'étude du traitement chirurgical des paralysies faciales par l'anastomose du nerf facial avec le nerf spinal ou le nerf grand hypoglosse. Thèse de Bordeaux 1905.
23. Dollinger, Diskussion. Verhandlungen der Deutschen Gesellschaft für Chirurgie. 32. Kongreß. Berlin 1903.
24. Drobonik, T., Pologne par Bronislas Sawicki. L'état actuel de la chirurgie nerveuse par A. Chipault. Tome 2. Paris 1903.
25. Duval, Pierre, zitiert nach F. Furet, Traitement chirurgical de la paralysie faciale. Revue hebdomadaire de laryngologie, d'otologie et de rhinologie 1905, No. 32.
26. Elsberg, Ch. A., Journal of nervous and mental diseases 1905, Vol. 32.
27. Faure, J.-L., Traitement chirurgical de la paralysie faciale par l'anastomose spino-faciale. Douzième Congrès de Chirurgie. Paris 1898.
28. Derselbe, Sur le traitement chirurgical de la paralysie faciale par traumatisme intra-rocheux, l'anastomose du facial et de la branche trapézienne du spinal. Bulletin de l'académie de Medecine 1898, Tome 39. Séance du 1er Mars.
29. Derselbe, Traitement chirurgical de la paralysie faciale d'origine traumatique par l'anastomose spino-faciale. Quatorzième Congrès de Chirurgie. Paris 1901.
30. Derselbe, La cure chirurgicale de la paralysie faciale. Bulletins et mémoires de la société de chirurgie de Paris, tome 29, Nr. 28. Séance du 22 juillet 1903.
31. Derselbe und F. Furet, Sur le traitement chirurgical de la paralysie faciale d'origine intra-rocheuse. L'anastomose du facial et de la branche trapézienne du spinal. Gazette hebdomadaire de médecine et de chirurgie 1898, No. 12.
32. Dieselben, Traitement chirurgical de la paralysie faciale consécutive à un traumatisme intra-rocheux. L'anastomose du facial et de la branche trapézienne du spinal. Gazette des hôpitaux 1898, No. 28.
33. Frazier, Ch. H., Journal of nervous and mental diseases 1905, vol. 32.
34. Derselbe und W. G. Spiller, The surgical treatment of facial palsy; preliminary report of one case. University of Pennsylvania Medical Bulletin 1903, November.
35. Fuchs, Diskussion. Offizielles Protokoll der k. k. Gesellschaft der Ärzte in Wien. Sitzung vom 16. Februar 1906. Wiener klin. Wochenschr. 1906, Nr. 8.
36. Furet, F., Bulletins et memoires de la Société française d'otologie et de laryngologie. Séance du 5 mai 1898.

37. Furet, F., Traitement chirurgical de la paralysie faciale. Revue hebdomadaire de laryngologie, d'otologie et de rhinologie 1905, No. 32.

38. Gluck, Th., Schädeltrepanation und Otochirurgie (Vortrag, gehalten in der Hufelandschen Gesellschaft zu Berlin am 9. Januar 1896). Berliner klin. Wochenschr. 1896, Nr. 26, 27 und 29.

39. Derselbe, Über Nervenplastik, insonderheit die Greffe nerveuse bei Facialislähmung. Berliner Gesellschaft für Psychiatrie und Nervenkrankheiten. Sitzung vom 11. Mai 1903. Ebendaselbst 1903, Nr. 34.

40. Derselbe, Diskussion. Freie Vereinigung der Chirurgen Berlins. 128. Sitzung am 8. Dezember 1902. Zentralblatt für Chirurgie 1903, Nr. 7.

41. Derselbe, Diskussion. Berliner otologische Gesellschaft. Sitzung am 10. März 1903. Deutsche med. Wochenschr. 1903, Nr. 35.

42. Derselbe, Demonstration. Berliner medizinische Gesellschaft. Sitzung vom 13. Juni 1904. Berliner klin. Wochenschr. 1904, Nr. 32.

43. Derselbe, Demonstration. 76. Versammlung Deutscher Naturforscher und Ärzte in Breslau vom 19. bis 23. September 1904. Ebendaselbst 1904, Nr. 43.

44. Derselbe, Nervenplastik (Greffe nerveuse) nebst Bemerkungen über Übungstherapie bei Lähmungen. Zeitschrift für physikalische und diätetische Therapie 1906, Bd. 9.

45. Gradenigo, Giuseppe, The surgical treatment of otitic facial paralysis. The Laryngoscope 1906, No. 1.

46. Hackenbruch, P., Zur Behandlung der Gesichtslähmung durch Nervenpfropfung. Verhandlungen der Deutschen Gesellschaft für Chirurgie. 32. Kongreß. Berlin 1903.

47. Derselbe, dasselbe. Archiv für klin. Chirurgie 1903, Bd. 71.

48. Hartley, zitiert nach Alfred S. Taylor und L. Pierce Clark. The surgical treatment of facial palsy, with the technique of facio-hypoglossal nerve anastomosis. Medical Record 1904, No. 9.

49. Herzfeld, Diskussion. Berliner otologische Gesellschaft. Sitzung am 10. März 1903. Deutsche med. Wochenschr. 1903, Nr. 35.

50. Hida, H., Diskussion. Verhandlungen der Japanischen Gesellschaft für Chirurgie (japanisch). 7. Kongreß. Tokyo 1906.

51. Hochhaus, Diskussion. Allgemeiner ärztlicher Verein zu Köln. Sitzung vom 6. Juni 1904. Münchner mediz. Wochenschr. 1904, Nr. 28.

52. Ito, H., Über die chirurgische Behandlung der Facialislähmung. Verhandlungen der Japanischen Gesellschaft für Chirurgie (japanisch). 7. Kongreß. Tokio 1906.

53. Iwata, H., Demonstration eines mittels der Nervenpfropfung erfolgreich behandelten Falles von Facialislähmung. Medizinische Gesellschaft zu Tokio. Sitzung am 14. Januar 1907. The Tokyo Medical Journal (japanisch) 1907, February 2.

54. Keen, W. W., zitiert nach Francis Munch, Le traitement chirurgical de la paralysie faciale. La Sémaine Médicale 1904, No. 10.

55. Kennedy, Robert, On the restoration of co-ordinated movements after nerve-crossing, with interchange of function of the cerebral cortical centres. Philosophical Transactions of the Royal Society of London 1901, Series B, vol. 194.

56. Kennedy, The operative treatment of chronic facial palsy of peripheral origin. The British Medical Journal 1903, May 16.
57. Koerte, W., Vorstellung eines Falles von Nervenpfropfung des Nervus facialis auf den Nervus hypoglossus. Freie Vereinigung der Chirurgen Berlins. 128. Sitzung am 8. Dezember 1902. Zentralblatt für Chirurgie 1903, Nr. 7.
58. Derselbe, Ein Fall von Nervenpfropfung: des Nervus facialis auf den Nervus hypoglossus. Mit Nachwort von Prof. M. Bernhardt. Deutsche med. Wochenschr. 1903, Nr. 17.
59. Derselbe, Diskussion. Verhandlungen der Deutschen Gesellschaft für Chirurgie, 32. Kongreß. Berlin 1903.
60. Derselbe und M. Bernhardt, Ein Fall von Nervenpfropfung des Nervus facialis auf den Nervus hypoglossus. Berliner otologische Gesellschaft. Sitzung am 10. März 1903. Deutsche med. Wochenschr. 1903, Nr. 35.
61. Lafite-Dupont, J.-A., Méningite dans un cas de labyrinthite fongueuse. Trépanation du labyrinthe. Craniectomie; guérison. Paralysie faciale consécutive. Suture du facial à l'hypoglosse. Revue hebdomadaire de laryngologie, d'otologie et de rhinologie 1905, Nr. 52.
62. Derselbe, Suture du nerf facial au nerf hypoglosse, résultats functionnels. Ebendaselbst 1906, No. 42.
63. Laurens, Georges, Chirurgie du nerf facial et de l'aqueduc de Fallope. Archives internationales de laryngologie, d'otologie et de rhinologie 1905, tome 18, No. 2.
64. Lehr, Diskussion. Berliner otologische Gesellschaft. Sitzung am 10. März 1903. Deutsche med. Wochenschr. 1903, Nr. 35.
65. Manasse, Paul, Über Vereinigung des N. facialis mit dem N. accessorius durch die Nervenpfropfung (Greffe nerveuse). Archiv für klinische Chirurgie 1900, Bd. 62.
66. Derselbe, Kurze Demonstrationen zur Neuroplastik. Berliner Gesellschaft für Psychiatrie und Nervenkrankheiten. Sitzung vom 14. Januar 1901. Berliner klin. Wochenschr. 1901, Nr. 33.
67. Mintz, W., Durch Nervenanastomose geheilte traumatische Facialislähmung. Zentralblatt für Chirurgie 1904, Nr. 22.
68. Miyake, H., Diskussion. Verhandlungen der Japanischen Gesellschaft für Chirurgie (japanisch). 7. Kongreß. Tokio 1906.
69. Morestin, Quatorzième Congrès de chirurgie. Paris 1901.
70. Derselbe, Anastomose spino-faciale. Quinzième Congrès de chirurgie. Paris 1902.
71. Munch, Francis, Le traitement chirurgical de la paralysie faciale. La Sémaine médicale 1904, No. 10.
72. Derselbe, The surgical treatment of facial paralysis. The medical press 1905, January 18.
73. Neumann, Heinrich, Die otitischen Facialisparesen. Wiener mediz. Wochenschr. 1906, Nr. 25—27.
74. Nicoll, James H., Remarks on a case of „Facio-Hypoglossal Anastomosis" (The Koerte-Ballance operation). The Lancet 1903, October 3.
75. Oppenheim, Diskussion. Berliner Gesellschaft für Psychiatrie und Nerven-

krankheiten. Sitzung vom 14. Januar 1901. Berliner klin. Wochenschr. 1901, Nr. 33.
76. Pflaumer, Tratamiento quirúrgico de la parálysis facial. Revista de la soc. med. Argentina 1905, No. 75. Referiert in Zentralblatt für Chirurgie 1906, Nr. 17.
77. Remak, Diskussion. Berliner Gesellschaft für Psychiatrie und Nervenkrankheiten. Sitzung vom 14. Januar 1901. Berliner klin. Wochenschr. 1901, Nr. 33.
78. Derselbe, Diskussion. Berliner Gesellschaft für Psychiatrie und Nervenkrankheiten. Sitzung vom 11. Mai 1903. Ebendaselbst 1903, Nr. 34.
79. Rocher, Anastomose spino-faciale pour paralysie faciale droite durant de dix ans. Société d'anatomie. Séance du 22 octobre 1906. Journal de Médecine de Bordeaux 1907, No. 1.
80. Rothmann, Max, Diskussion. Berliner Gesellschaft für Psychiatrie und Nervenhrankheiten. Sitzung vom 14. Januar 1901. Ebendaselbst 1901, Nr. 33.
81. Derselbe, Diskussion. Berliner Gesellschaft für Psychiatrie und Nervenkrankheiten. Sitzung vom 11. Mai 1903. Ebendaselbst 1903, Nr. 34.
82. Derselbe, Diskussion. Berliner otologische Gesellschaft. Sitzung am 10. März 1903. Deutsche med. Wochenschr. 1903, Nr. 35.
83. Sachs, B., Journal of nervous and mental diseases 1905, vol. 32.
84. Sambeth, Zwei Fälle von Facialis-Hypoglossus-Anastomose. Inaugural-Dissertation. Bonn 1904.
85. Schäfer, E. A., zitiert nach Charles A. Ballance, Hamilton A. Ballance und Purves Stewart, Remarks on the operative treatment of chronic facial palsy of peripheral origin. The British Medical Journal 1903, May 2.
86. Schröder, Demonstration. Freie Vereinigung der Chirurgen Berlins. 141. Sitzung am 11. Juli 1904. Zentralblatt für Chirurgie 1904, Nr. 40.
87. Sick, Anastomose des peripherischen Facialisendes und des Accessorius. Ärztlicher Verein in Hamburg. Sitzung am 10. Januar 1905. Deutsche med. Wochenschr. 1905, Nr. 16.
88. Sprengel, Diskussion. Verhandlungen der Deutschen Gesellschaft für Chirurgie. 32. Kongreß. Berlin 1903.
89. Stacke, Diskussion. Berliner otologische Gesellschaft. Sitzung am 10. März 1903. Deutsche med. Wochenschr. 1903, Nr. 35.
90. Steiner, Diskussion. Allgemeiner ärztlicher Verein zu Köln. Sitzung am 6. Juni 1904. Münchner med. Wochenschr. 1904, Nr. 28.
91. Derselbe, Facialisplastik] mit Demonstration. Verhandlungen der Deutschen Gesellschaft für Chirurgie. 35. Kongreß. Berlin 1906.
92. Stewart, Purves, Westminster Hospital Reports 1905, vol. 14.
93. Stöckel, Diskussion. Berliner otologische Gesellschaft. Sitzung am 10. März 1903. Deutsche med. Wochenschr. 1903, Nr. 35.
94. Szteyner, Über die Facialislähmung, bei welcher der Facialis mit dem N. accessorius zusammengenäht wurde. Pamietnik towarzystwa lekarskiego 1902. Referiert in Fortschritte der Medizin 1903, Nr. 31.
95. Taylor, Alfred S., Special instruments for facio-hypoglossal nerve anastomosis. Medical Record 1905, March 4.
96. Derselbe und L. Pierce Clark, The surgical treatment of facial palsy,

with the technique of facio-hypoglossal nerve anastomosis. Ebendaselbst 1904, February 27.

97. Dieselben, Results of facio-hypoglossal anastomosis for facial palsy. The Journal of the American Medical Association 1906, March 24.

98. Tilmann, Vorstellung eines Falles von Facialis-Hypoglossus-Anastomose. Niederrheinische Gesellschaft für Natur- und Heilkunde in Bonn. Sitzung am 11. Dezember 1905. Deutsche med. Wochenschr. 1906, Nr. 10.

99. Tubby, A. H., The Hunterian oration on recent surgical methods in the treatment of certain forms of paralysis. The British Medical Journal 1906, March 3.

100. Villar, Francis, Traitement chirurgical de la paralysie faciale par l'anastomose du spinal et du facial. Société de médecine et de chirurgie de Bordeaux. Séance du 15 janvier 1904. Gazette hebdomadaire des sciences médicales de Bordeaux 1904, No. 7.

101. Derselbe, Anastomose chirurgicale entre le tronc du nerf facial et le grand hypoglosse chez un chien. Retour de la motilité dans les muscles de la face. Société de médicine et de chirurgie de Bordeaux. Séance du 25 novembre 1991. Ebendaselbst 1904, No. 51.

102. Derselbe, Technique de l'anastomose du facial avec le spinal ou l'hypoglosse, dans les cas de paralysie faciale. 7. Congrès international d'otologie. Bordeaux, du 1er au 4 août 1904. Revue hebdomadaire de laryngologie, d'otologie et de rhinologie 1904, No. 34.

103. Derselbe, Technique de l'anastomose du facial et du spinal, du facial et de l'hypoglosse dans le traitement des paralysies faciales. Ebendaselbst 1904, No. 41.

104. Weir, zitiert nach Alfred S. Taylor und L. Pierce Clark, The surgical treatment of facial palsy, with the technique of facio-hypoglossal nerve anastomosis. Medical Record 1904, February 27.

105. Zesas, D. G., Die bisherigen Ergebnisse der Nervenpfropfung bei Facialislähmung. Fortschritte der Medizin 1904, Nr. 25.

X.

Aus der chirurg. Abteil. des k. k. Kaiser Franz-Joseph-Spitals in Wien.
(Vorstand: Primarius Doc. Lotheißen.)

Novokain als Lumbalanästhetikum.

Von

Dr. Otto Füster,
Assistent der Abteilung.

Den Erfahrungen, die ich an der v. Hackerschen Klinik in Graz im Jahre 1904 mit Tropakokain zu machen und zu veröffentlichen Gelegenheit hatte, jene entgegenzustellen, die uns der Gebrauch des Novokains Höchst, und zwar des Präparats in Tablettenform als Lumbalanästhetikum an der hiesigen Abteilung an die Hand gab, halte ich um so mehr für gerechtfertigt, als sowohl bezüglich der Wahl des zu verwendenden Anästhetikums als auch betreffs der Wirkungsweise des einzelnen derselben in der diesbezüglichen Literatur große Meinungsverschiedenheiten zutage treten. Welchem der drei jetzt gebräuchlichsten Präparate, dem Tropakokain, Stovain und Novokain und welcher Form dieser die Vorzüge einer geringeren Giftigkeit einerseits, einer sicheren analgetischen Wirkung aber andererseits zuzuerkennen sind, darüber divergieren heute die Ansichten vielfach noch vollständig. Decken sich auch bezüglich der Form die intra- und postoperativen schädlichen Wirkungen der drei Präparate mehr oder weniger, so scheinen doch bezüglich der Schwere der Erscheinungen graduelle Unterschiede zu bestehen, die teils für, teils gegen das eine Präparat mehr in die Wagschale fallen, ebenso scheint auch die Sicherheit der analgetischen Wirkung der einzelnen noch eine verschiedene zu sein, die von einem zugunsten dieses, vom anderen zugunsten jenes Präparates entschieden wird. Nur in einer Beziehung scheint wohl schon bei allen Autoren volle Einigkeit zu herrschen, darin nämlich, daß fast alle zu dem Schluß gekommen sind, die Wirkungs-

weise jedes einzelnen Anästhetikums sei in erster Linie mit von der fehlerlosen Injektionstechnik abhängig und stehe die Sicherheit des Verfahrens in direktem proportionalem Verhältnis zur richtigen Ausführung der Injektion selbst. Ebenso wird andererseits wieder der Beckenhochlagerung nach der Injektion ein Einfluß auf die Schwere der Nachwirkungen zugeschrieben, während wieder dem Quantum der zu injizierenden Menge heute wieder von allen ein ebensolches Gewicht beigemessen wird, als in der ersten Zeit der Anwendung der Lumbalanästhesie. Der direkte Vergleich zweier der gebräuchlichsten Präparate nun, des Tropokokains und des Novokains, den ich anzustellen Gelegenheit hatte, hat uns nun in mehr als einem Punkte tatsächlich auffallende Verschiedenheiten der Wirkungsweise beider Präparate ergeben und soll deshalb über die von uns beobachtete Wirkungsweise des Novokains Höchst zunächst des Näheren berichtet werden.

Bis heute wurden an der hiesigen Abteilung seit Juni vorigen Jahres eine Serie von 126 operativen Eingriffen unter Lumbalanästhesie vorgenommen und sei gleich vorweggenommen, daß unter diesen kein einziger Fall einer schweren Nachwirkung von uns beobachtet werden konnte. Verwendet wurde als Anästhetikum ausschließlich Novokain, in der überwiegenden Mehrzahl der Fälle das uns direkt von der Fabrik zur Verfügung gestellte Präparat, das von dieser in Form von Tabletten, enthaltend je 0,05 Novococain, 0,000108 Suprarenin. boric. dargestellt wird. Außerdem verwandten wir, jedoch nur in zwei Fällen, die fünfprozentige Lösung, die in je 3 ccm 0,15 gr Novokain — 0,000325 gr Suprarenin enthalten. Weiteres ist hervorzuheben, daß in einer kleinen Zahl der Fälle — 18 — nur eine Tablette — 0,05 N. —, in dem größten Teil — 104 — zwei Tabletten = 0,1 N. —, in zwei Fällen schließlich drei Tabletten — 0,15 N. — zur Analgesierung in Verwendung kamen. Betreffs der Technik der Punktion und Injektion trat gegenüber der früher von mir an der Grazer Klinik beschriebenen Methode, nur insofern ein Unterschied ein, als wir auf unserer hiesigen Abteilung die Punktion in der Regel in der Mittellinie selbst ausführen, ein Verfahren, das technisch entschieden leichter ist, an Sicherheit aber gegenüber dem seitlichen Einstich in nichts zurückbleibt. Eine vorhergängige Hautincision, wie Hackenbruch sie vornimmt und angibt, wurde der Incision in keinem der Fälle vorausgeschickt, wohl aber wurden einige Punktionen zwecks Vermeidung des Anstechens der Kaudanervenfasern und von Gefäßen nach Dönitz in der Weise aus-

geführt, daß vor dem Anstechen der Dura der Mandrin entfernt wurde. Die sonstigen Details blieben auch hier dieselben. Exakte Vorbereitung des Operationsfeldes in üblicher Weise, linke Seitenlagerung der Kranken bei heraufgeschlagenen Beinen und auf die Brust gebeugtem Kopfe desselben. Ein paarmal wurde der Kranke zur Einrichtung schwer dislozierter Frakturen des linken Beines auf die rechte Seite gelegt. Infiltration der Einstichstelle mit Schleichscher Lösung, hierauf Vornahme der Punktion und Injektion des in 10 ccm Liquor, der in einem titrierten Gläschen aufgefangen wird, gelösten Novokains. Dabei konnten auch wir, ebenso wie dies Haberer von der Klinik Eiselsberg berichtet, immer gleichwie beim Tropakokain die Erfahrung machen, daß ein Mehrabfluß von Liquor in keiner Weise irgendwelche schädlichen Folgen nach sich ziehe. — Als Lösungsmittel wurde ausschließlich Liquor und zwar jedesmal ca. 10 ccm desselben verwendet, auch bezüglich des Instrumentariums trat eine Änderung gegen das an der v. Hackerschen Klinik in Verwendung gestandene nicht ein, und zwar benutzten wir dazu ebenso eine 8 cm lange Hohlnadel mit abnehmbarem Griff, die 10 ccm haltende Punktionsspritze und das zum Auffangen des Liquors bestimmte Gläschen, das mit der darin befindlichen Novokaintablette, bzw. deren zwei auf trockenem Wege bei 100° C. sterilisiert worden war. Betreffs letzterer Manipulation wurde auch darauf geachtet, ein und dasselbe Präparat höchstens einer zweimaligen Sterilisation zu unterwerfen, da wir von einer öfteren Vornahme dieses eine geringere Wirksamkeit des Präparates befürchteten, analog der u. a. von Busse ausgesprochenen Ansicht, der in mehreren (7) Fällen von Versagern des Novokains der vielfachen Sterilisation des Präparates die Schuld zu geben geneigt ist. Als Einstichsstelle wählten wir fast ausnahmslos die Mitte zwischen zweitem und drittem Lendenwirbel.

Die nun von uns beobachtete Art und Dauer der Anästhesierung war nach den verschiedenen von uns angewandten Dosen des Präparates eine auffallend verschiedene.

Während von 18 anfangs mit einer Tablette (gleich 0,05 Novokain + Supraren.) vorgenommenen Spinalanalgesierungen in elf Fällen volle Analgesie eintrat, in drei Fällen dieselbe eine mangelhafte blieb, versagte die Methode in einem Falle überhaupt ganz, in den restierenden drei Fällen aber konnte zweimal die Punktion wegen Unruhe des Patienten überhaupt nicht ausgeführt werden, das dritte Mal aber kam es zu keinem Liquorabfluß. Auf Grund

der Erfahrungen anderer mit größeren Dosen, gingen wir nun zum Gebrauch von zwei Tabletten = 0,10 Novokain über, steigerten ferner diese Dosis in zwei weiteren Fällen noch bis auf drei Tabletten (0,15 N.) und verwandten schließlich zweimal noch die oben angegebene 5proz. Lösung, von der das ganze Quantum = 0,15 Novokain in 3 ccm injiziert wurde. Von den beiden letzteren sei gleich bemerkt, daß in einem Falle volle Anästhesie eintrat, im zweiten aber die Anästhesie eine so mangelhafte war, daß der Eingriff (Radikaloperation einer chronischen Appendicitis im anfallsfreien Stadium) mit Schleichscher Infiltrationsanästhesie beendet werden mußte, außerdem aber traten im ersten Fall (Hernia cruralis libera) Nachwirkungen in so stürmischer Weise auf (acht Tage lang anhaltendes Erbrechen, starke Kopfschmerzen, Temperatursteigerung), daß wir von einer weiteren Verwendung des gelösten Präparates entgegen anderen (Sonnenburg u. a.) ein für allemal Abstand nahmen.

Um so besser aber waren die Resultate bei Verwendung von 0,1 Novokain, welche Dosis bisher in 104 Fällen zur Anwendung kam. Von diesen war die Anästhesie in 98 Fällen (94,2 Proz.) absolut vollständig, und zwar in mehr als einem Drittel dieser Fälle so, daß die Ausführung der Operation den Patienten überhaupt nicht zum Bewußtsein kam; in zwei Fällen (1,9 Proz.) hatten wir mangelhafte Anästhesie zu verzeichnen, und in den restierenden vier Fällen endlich (3,8 Proz.) trat eine Anästhesie überhaupt nicht ein.

Die beiden mit 0,15 Novokain = 3 Tabletten ausgeführten Lumbalanästhesien waren auch vollständig, die Verwendung dieses Quantums wurde aber mit Rücksicht auf die obigen, fast ideal zu nennenden, mit zwei Tabletten erzielten Anästhesien nicht weiter fortgesetzt, und kamen diese Mengen in beiden Malen überhaupt nur deshalb zur Anwendung, weil oberhalb des Nabels operiert wurde (es handelte sich in dem einen Fall um eine Gastroenterostomie bei inoperablem Ca. pylori, im zweiten um eine fast faustgroße Ventralhernie nach einer vor Jahren ausgeführten Cholecystektomie) und wir, wenn irgend möglich, auch da noch sichere Lumbalanästhesierung erzielen wollten, um die beiden sehr herabgekommenen Individuen nicht einer Inhalationsnarkose aussetzen zu müssen.

Ich möchte nun bei vorläufiger Ausschaltung der übrigen Anästhesien auf das Gros unserer bisherigen Fälle, jener mit 0,1 Novokain ausgeführten Analgesierungen des Näheren eingehen.

Schon ein ganz oberflächlicher Vergleich der hier gewonnenen Resultate läßt einen ganz auffälligen Unterschied gegen jene erkennen, die mit dem Tropakokain an der Grazer Klinik erzielt wurden. Volle Anästhesie trat dort in 79,2 Proz., hier in 94,2 Proz. ein. Keine Anästhesie wurde erzielt beim Tropakokain in 4,8 Proz., in unseren Fällen mit Novokain in 3,8 Proz. teilweise ausreichend, mangelhaft endlich blieb die Analgesierung beim Tropakokain in 11,9 Proz., beim Novokain in 1,9 Proz. aller Fälle.

Läßt sich nun aber schon aus diesen Zahlen eine ganz bedeutende „Verschiebung in der Wirksamkeit beider Präparate zugunsten des Novokains konstatieren, so ergibt andererseits die Betrachtung der beobachteten intra- und postoperativen Neben- und Nachwirkungen beider Präparate folgendes: intraoperative Störungen: Kollapse, Erbrechen, Inconinentia alvi, Abkürzung der analgetischen Periode finden sich beim Tropakokain in 13,2 Proz., beim Novocain in unseren Fällen konnten wir beobachten: Erbrechen in sieben Fällen, Brechreiz zweimal, in Summa inklusive der beiden Fälle mit abgekürzter analgetischer Dauer also 10,5 Proz.

Die postoperativen Störungen endlich scheinen sich für beide Versuchsreihen so ziemlich die Wage zu halten, nur bezüglich des Grades besteht vielleicht auch hier ein Unterschied zugunsten des Novokains, da wirklich schwerere Nachwirkungen in keinem unserer Fälle sich beobachten ließen. Dafür scheinen aber leichte Temperatursteigerungen an den ersten Tagen nach der Analgesierung ebenso häufig, wie bis mehrere Tage anhaltende Kopfschmerzen, in denen bei uns mehrmals Phenacetin uns gute Dienste leistetete und hin und wieder einsetzendes postoperatives Erbrechen beiden Präparaten gemeinsam als Folgeerscheinung zuzukommen. Schwerere solche Zufälle hatten wir aber, wie gesagt, nicht zu verzeichnen, ein einziger unmittelbar nach Vollendung der Operation aufgetretener Kollaps bei einem 31jährigen Mann mit Leistenhernie schwand in der kürzesten Zeit, Paresen und Lähmungen aber, wie sie heute hauptsächlich für den Abducens schon von einer verhältnismäßig großen Zahl von Autoren beschrieben und erwähnt werden, zeigten unsere Fälle, mit Ausnahme einer kurzdauernden Parese der unteren Extremitäten, nicht.

Ad 2. Die Fälle von Versagen (bei Tropakokain 4,7 Proz., Novokain 3,8 Proz.) betrafen ausnahmslos jüngere Individuen, im Alter von 18, 26, 30 und 46 Jahren. Alle Male war Liquor in vollständig normaler und genügender Weise abgeflossen, trotzdem aber war keine Spur einer Anästhesie erzielbar und zeigte im Gegenteil der

eine der Patienten, ein 30jähriger Mann mit einer komplizierten Unterschenkelfraktur eine sehr stark ausgesprochene Hyperästhesie des verletzten Beines bei gleichzeitig bestehender vollkommener Anästhesie des gesunden, ein Fall, der den von Trautenroth beschriebenen „Halbseitenanästhesien" zu vergleichen wäre, ohne daß jedoch hier die Injektion an der betreffenden Seite vorgenommen worden wäre. Die beiden weiteren Patienten, ein 26jähriger Mann mit Leistenbruch und ein 18jähriger Patient mit Varicen der Vena epigastrica, zeigten auffallende allgemeine Hyperästhesie bei völligem Fehlen der anästhetischen Wirkung; der letzte der Kranken endlich ein 46jähriger Mann, der wegen eines Carc. pylori gastroenterostomiert wurde, wies ebenfalls starke Hyperästhesie auf, war jedoch, analog wie beim Tropakokain, sehr rasch und mit hehr geringen Mengen Äthers in das Stadium der Toleranz zu bringen.

Ad 3. Mangelhaft endlich erwies sich die Anästhesie bei einem 19jährigen Patienten, der wegen Caries metatarsi II. plombiert wurde, und bei einem 65jährigen Mann mit einer incarcerierten großen Inguinalhernie, bei dem während der Reposition der incarceriert gewesenen Darmschlingen resp. behufs dieser die Inhalationsnarkose zu Hilfe genommen werden mußte (1,9 Proz. beim Novokain, 11,9 Proz. beim Tropakokain).

Vergleichsweise und zur Ergänzung unseres Berichtes möchte ich, bevor ich aus obigem weitere Schlußfolgerungen ableite, nur noch kurz die bei der Dosis von 0,05 Proz. Novokain gemachten Erfahrungen heranziehen.

Volle Anästhesie trat in 11 Fällen, mangelhafte in 3 Fällen ein, und völlig versagt hat die Methode in einem Fall. In einem weiteren Fall konnte die Punktion wegen Unruhe des Patienten überhaupt nicht ausgeführt werden, in 2 Fällen schließlich, die aber wohl wahrscheinlich der Technik zur Last zu legen sein dürften, kam es nicht zum Abfluß von Liquor. Der Fall, in dem hier die Methode versagte, betraf einen 33jährigen Mann mit einer freien Leistenhernie, der auch bereits ante operationem eine sehr stark ausgeprägte Hyperästhesie zeigte. Abstrahieren wir hier nun von jenen drei Fällen, in denen es überhaupt nicht zur Injektion des Analgetikums gekommen war, so stellen sich die Verhältniszahlen wie folgt: vollständige Anästhesie in 73,3 Proz., mangelhafte in 20 Proz. und Versager der Methode in 6,6 Proz., und wäre, wenn man aus dieser kleinen Versuchsreihe einen Schluß ziehen dürfte, die Behauptung zulässig, daß hier wieder das Tropakokain gegen-

über dem Novokain in dieser kleinen Dosis entschieden überlegen sei. Dagegen sahen wir bei Anwendung dieser Dosis in keinem Falle irgendwelche intra operationem auftretende Störungen, wohl aber blieben die post operationem sich zeigenden Nachwirkungen sowohl qualitativ als quantitativ ungefähr dieselben, wie wir sie bei der Dosis von 0,1 Novokain zu sehen Gelegenheit hatten.

Ich möchte nun wieder nach Anführung dieser mit der kleinsten Dosis des Analgetikums gewonnenen Erfahrungen auf unsere größere Versuchsreihe, jener mit 0,1 Novokain vorgenommenen Anästhesierungen zurückkommen. Während sich Hofmann bei der Anwendung von **Lösungen** die Tatsache ergeben hat, daß man bei dünneren Lösungen mit unverhältnismäßig kleineren Dosen eine mindestens ebenso gute Anästhesie erzielen könne wie früher mit größeren Dosen, war der von uns eingeschlagene Weg ein gerade umgekehrter, wir stiegen von 0,05 auf 0,1 und konnten mit dem Erfolge dieses Schrittes auch vollauf zufrieden sein. Was die analgetische Kraft des Novokains anbelangt, so resultiert schon aus dem früher Gesagten, daß sie die des Tropakokain um ein ganz Beträchtliches übersteigt und in der überwiegenden Mehrzahl der Fälle das Präparat in unseren Fällen wenigstens eine geradezu ideal zu nennende Anästhesie im Gefolge gehabt hat. Die schädlichen Neben- und Nachwirkungen aber zeigen wieder eine Herabsetzung der giftigen Wirkung des Novokains in dieser Dosierung gegenüber dem Tropakokain. Hinsichtlich der Dauer der analgetischen Wirkung dürften die beiden Präparate ungefähr auf dieselbe Stufe zu stellen sein, im Mittel betrug sie in unseren Fällen ca. 45 Min., die längste Anästhesie währte 1 Stde. 40 Min. Ergibt also unsere Versuchsreihe in obigen Punkten ein wohl sehr gut zu nennendes Resultat, so stimmt mit diesem unserem Urteil das mehrerer anderer Autoren vollständig überein.

Zu ähnlichen Folgerungen kam u. a. Stein: unter 59 Fällen 53 vollkommene, 4 ausreichende und 2 unzureichende Anästhesien, Läwen kommt bei den vergleichenden experimentellen Untersuchungen über die örtliche Wirkung von Novokain und Stovain zu dem Ergebnis, daß die Entgiftung resp. Wiederherstellung der Erregbarkeit beim Novokain am frühesten wieder eintrete, Sonnenburg spricht sich allerdings entgegen uns für die Lösung dahin aus, daß nur große Gaben und Beckenhochlagerung beim Novokain gefährlich seien, Rosthorn ist für Novokain, mit Ausnahme jener Fälle, bei denen es sich um entzündliche Bauchfellveränderungen und sehr starke Zerrung an den Beckeneingeweiden handelt, Hermes gelangt bei 162 Fällen mit Novokain zu durchaus günstigen Erfahrungen, Steinthal berichtet über gute Erfolge, bei Schmidt hat sich das Präparat

auch bestens bewährt, andererseits aber wieder verwendet Bier nur Tropakokain, sagt, daß Novokain gefährlich werden könne. Strauch, der jedoch hauptsächlich mit isotonischen Lösungen arbeitet, erscheint in einer in allerjüngster Zeit erschienenen zusammenfassenden Darstellung über die Spinalanalgesie das Tropakokains als das beste Anästhetikum und hält er den Zusatz von Adrenalin nicht allein für überflüssig, sondern sogar für schädlich, und meint, daß erst weitere Beobachtungen ergeben werden, ob das Novokain, dessen relative und absolute Toxizität geringer ist als die des Kokains und Stovains, dessen Lösungen haltbarer und nicht reizend sind, ein ideales Anästhetikum für die Medullaranästhesie ist —, Heinecke und Läwen sagen, daß die Nebenwirkungen der Lumbalanästhesie beim Novokain $2^1/_2$ mal so häufig seien als beim Stovain, während wieder andere gerade letzteres als das gefährlichste Anästhetikum bezeichnen und vor dessen Anwendung warnen. Lindenstein findet wieder, daß das Novokain keinerlei nachteilige Wirkungen auf die Gewebe ausübe, und ist mit dem Präparat zufrieden, im Gegensatz zu Lang, der wieder nach Novokain zwei Abducenslähmungen beobachten konnte, die allerdings, sowie die meisten auch von anderen (Mühsam, Adam, Ach, Sandberg, Respirationsparese nach Stovain) beschriebenen Paresen in Heilung ausgingen, schließlich konnte Goldmann von einem Fall berichten, in welchem nach Lumbalanästhesierung mit 2 cm^3 der Novokain-Lösung trophische Hautgangrän an den Fersen aufgetreten war.

Resultiert also schon aus obiger durchaus nicht den Anspruch auf Vollkommenheit machender Gegenüberstellung der einzelnen Meinungen über das auch von uns verwandte Präparat mancher Widerspruch, so glaube ich doch, daß bei noch engerer und genauerer Indikationsstellung zur Lumbalen überhaupt, sowie bei sorgfältiger Auswahl des zu injizierenden Mittels, sowohl was dessen Aggregatzustand, das möchten wir ausdrücklichst betonen, als auch seine Dosis betrifft, allmählich eine Einigkeit zu erzielen wäre, und komme ich damit zu einem weiteren Punkte, dem vielleicht gerade in der Beziehung eine ausschlaggebende Bedeutung zugemessen werden könnte. Während nämlich, um auf die Indikationen und Kontraindikationen zur Lumbalanästhesie zu sprechen zu kommen, in hauptsächlich 2 Punkten fast völlige Einigkeit zu herrschen scheint, — Alter unter 15 Jahren und bestehende septische und eitrige Prozesse, allgemein als strikte Gegenanzeige zur Lumbalanästhesierung aufgefaßt werden widersprechen sich bezugs der oberen Altersgrenze die Meinungen vollständig. Erst in jüngster Zeit vertritt Hofmann den Standpunkt, daß namentlich alte Leute, „die ganz entgegen der bisherigen Annahme der Giftwirkung besonders ausgesetzt sind", wenn schon, dann die kleinsten Dosen erhalten müssen. Betrachten wir nun die mit unserer Novokaindosis von 0,10 erzielten Erfolge, so kommen wir zu einem ganz entgegen-

gesetzten Resultat, dazu nämlich, daß gerade bei alten Leuten die Wirkung des Anästhetikums eine meistens geradezu tadellose zu nennen ist, daß andererseits die Nachwirkungen bei diesen Leuten an Schwere die der früheren Altersklassen durchaus nicht übersteigen. Von den 104 Anästhesien mit 0,1 Novokain-Suprarenin betreffen 22 Leute zwischen 50 und 60, 12 solche zwischen 60 und 70, und endlich 9 solche von über 70 Jahren, und hatten wir in allen diesen Fällen, bei Operationen, die außerhalb des Bereiches des Peritoneums vorgenommen wurden — ich komme auf diesen letzteren Punkt noch zurück —, als Nachwirkungen nur 2 maliges Erbrechen — die leichten Temperatursteigerungen unberücksichtigt — zu verzeichnen, bei sonstigem völligen Fehlen anderweitiger Neben- und Nachwirkungen übler Art. Wenn also, wie von Chaput u. a. vor der Anwendung der Lumbalanästhesie bei herabgekommenen und vor allem schwer kachektischen Individuen gewarnt wird, so stimmen wir ja damit mehr weniger überein, obwohl auch bei solchen ein Eingriff unter Inhalationsnarkose vorgenommen, gewiß öfters noch deletärer wirken dürfte, als die Lumbalanästhesie, anderenteils aber scheinen uns gerade jene alten Leute, die eine Narkose erfahrungsgemäß schlecht vertragen, bei nur leidlichen sonstigem Befinden diejenigen zu sein, bei denen eine Spinalanalgesierung vollauf indiziert ist, ohne daß man dabei von vornherein schon mit der Wahrscheinlichkeit des Eintrittes schwerer Komplikationen rechnen muß und stimmen wir da auch vollständig mit Strauß überein, der ebenso der Ansicht ist, daß die Lumbalanästhesie von älteren schwächlichen Personen besser vertragen wird als von jüngeren. Betreffs der oben erwähnten intra- und postoperativen Erbrechens jedoch glaube ich, daß diese Erscheinung in weit geringerem Maße der lumbalen als solcher allein zur Last fällt, als heute vielfach angenommen wird. Jeder Reizzustand des Peritoneums löst doch in einer großen Menge von Fällen das Phänomen des Erbrechens per se aus, und zeigt sich nun auch, daß der Brechakt oder der Brechreiz als dessen Vorstufe am häufigsten doch nur bei jenen unter Lumbalanästhesie ausgeführten operativen Eingriffen eintritt, bei denen eben von vornherein ein Reizzustand des Peritoneums ein die Krankheit beherrschendes Symptom ist. Zum Beleg dessen möchte ich erwähnen, daß sowohl intra- als postoperatives Erbrechen in allen unseren Fällen 15 mal auftrat, und davon waren es nur 4 Fälle, in denen ein Eingriff außerhalb des Abdomens und außer dem Bereiche des Peritoneums ausgeführt wurde. Erbrechen während der Operation sahen wir aber auch bei Strumaoperationen unter Schleichscher

Lokalanästhesie (Vagusreizung?). Die Mehrzahl der Fälle bildeten incarcerierte Hernien, bei denen es während der Operation wohl regelmäßig zum Erbrechen oder wenigstens zum Brechreiz gekommen war, und diese Fälle wenigstens sind doch gewiß der lumbalen nicht allein zur Last zu legen. Daß ein Teil der Fälle gewiß derselben zuzuschreiben ist, ist ja ohne weiteres zugegeben, nur möchte ich eben im allgemeinen nicht die Giftwirkung des Lumbalanästhetikums allein dafür verantwortlich machen, sondern sagen, daß diese Art der Neben- oder Nachwirkung meistens erst dann ausgelöst wird, wenn Verhältnisse eintreten, die an und für sich schon den Brechakt herbeiführen können, wie das eben jede Reizung des Peritoneums, ob dieselbe nun in Form eines artifiziellen Zuges oder aber einer bestehenden pathologischen Veränderung des Organs oder seiner Nachbarorgane vorliegt, mit sich bringt.

Im Gegensatz zu den Verhältnissen in den vorgeschrittenen Lebensjahren aber scheinen uns gerade jene Fälle die für die Lumbalanästhesie am wenigsten geeigneten zu sein, bei denen es sich um Personen handelt, die im Alter unter 35 Jahren stehen, eine Behauptung, deren Berechtigung ich durch die schon oben angeführten Versager der Methode und mangelhaften Erfolge derselben erweisen möchte. Wir hatten unter unseren Fällen 10 solche zu verzeichnen (die gesamten Analgesierungen sind hier in Betracht gezogen), und gibt es meines Erachtens doch zu denken, daß unter diesen 10 sich 7 Fälle vorfinden, = 70 Proz., die Patienten betreffen, die unter der Altersgrenze von 35 Jahren standen, wobei ich ausdrücklich noch hervorheben möchte, daß Geschlechtsunterschiede hier nicht leicht in Betracht kommen können, da alle 10 Fälle überhaupt nur Männer betrafen.

Was die unmittelbar der Injektion folgende Beckenhochlagerung anlangt, so haben auch wir dieselbe nur höchst selten und zwar nur dann angewandt, wenn es sich um Eingriffe gehandelt hatte, die über Nabelhöhe vorgenommen werden sollten und bei denen eine Inhalationsnarkose wegen der in den betreffenden Fällen fast unvermeidlichen unangenehmen Konsequenzen derselben vermieden werden sollte. Ein Schaden wurde dabei übrigens in keinem Falle gestiftet, nur hat uns das eine Mal die Methode versagt und mußte der schon angeführte Patient doch mit Äther narkotisiert werden. Er wurde übrigens geheilt entlassen.

Der Zeitpunkt des Eintrittes der Anästhesie scheint bei den beiden Präparaten nicht wesentlich zu differieren, für das Novokain aber ziemlich konstant zu sein, da in fast allen unseren Fällen

das Operationsfeld noch 5—7 Min. post injectionem volle Analgesie aufwies.

Anzuschließen wäre nun noch das Verzeichnis der gesamten von uns unter Lumbalanästhesie ausgeführten Eingriffe, die sich auf folgende verteilen:

3 Gastroenteroanastomosen,
1 Jejunostomie,
2 Radikaloperationen einer chronischen Appendicitis,
2 Ventralhernien,
3 Colostomien,
1 Vorlagerung der Flexur,
15 einseitige
3 doppelseitige } Inguinalhernien,
5 incarcerierte
2 einseitige
1 doppelseitige } Cruralhernien,
2 incarcerierte
6 Operationen wegen Hydro- und Varicocele,
4 Kastrationen,
3 Operationen an den Harnwegen und am Scrotum,
2 Operationen nach Kocher wegen Ca. recti,
31 Eingriffe wegen Hämorrhoiden, Analfisteln, Periproktitiden,
2 Kolporraphie und Dammplastik,
1 Excochleation eines Vaginalcarcinoms,
1 Paraphimose,
1 Exstirpation von Varicen der Vena epigastrica,
4 Fälle von Exstirpation maligner Tumoren der unteren Extremitäten,
4 Bursitis praepatellaris, Sehnenscheidenhygrom,
8 Plastiken nach Krause, Thiersch usw. wegen Ulcera usw.
10 Fälle von Enukleationen, Resektionen und Amputationen im Bereich der unteren Extremitäten,
7 Fälle von Frakturen der unteren Extremitäten (Knochennähte),
1 Osteotomie wegen Genu valgum,
1 Redressement eines Pes valgus.

Wie aus oben angeführter Reihe ersichtlich, hielten auch wir uns im allgemeinen daran, hauptsächlich wohl nur Eingriffe unter Nabelhöhe bei Lumbalanästhesie auszuführen, obwohl uns eben auch in den paar an erster Stelle verzeichneten Eingriffen das Anästhetikum sich 6 mal unter 8 mal sehr gut bewährt hatte. Vollständig stimmen wir aber mit Neugebauer überein, der bei Erkrankungen

des Rektums und Anus nicht nur die therapeutische, sondern auch die diagnostische Bedeutung der Spinalanalgesierung hervorhebt und es ganz einleuchtend findet, daß die durch den halbgelähmten Sphinkter geschaffene Parese und Paralyse das Sehen und Arbeiten innerhalb des Muskelringes und knapp oberhalb desselben außerordentlich fördert.

Ein Zurückgehen von incarcerierten Hernien, wie er es 3 mal nach der zum Zweck der Herniotomie vorgenommenen Analgesierung erlebt hat, konnten wir allerdings bisher bei Anwendung unseres Präparates nicht mitmachen.

Schließlich noch ein paar Worte über jene Ereignisse, die als Spätfolgen der Lumbalanästhesie zu bezeichnen wären. In erster Linie gehören zu diesen die schon erwähnten, im Bereich verschiedener Muskelgruppen auftretenden Lähmungen und konnten wir ebenso wie beim Tropakokain auch beim Novokain, allerdings nur in einem Falle und in dem auch nur eine 4 Tage lang dauernde Parese im Bereich beider unteren Extremitäten beobachten, die aber ohne jede Therapie eben schon nach dieser Zeit geschwunden war. In einem zweiten Falle hielten wieder die Kopfschmerzen sehr lange an und zwar durch 3 Wochen hindurch; hier erzielte auch das Phenacetin keine merkliche Besserung.

Außerdem aber möchte ich ausdrücklich hervorgehoben haben, daß wir in toto 4 Patienten, die unter Lumbalanästhesie operiert worden waren, verloren haben, in keinem dieser Fälle aber auch nur der geringste Anhaltspunkt dafür vorlag, daß an dem eingetretenen Exitus das Anästhetikum irgendwie schuldtragend beteiligt gewesen war. Um hierin volle Objektivität zu wahren, führe ich im folgenden in extenso die betreffenden Befunde an:

1. 47jähr. Mann; Ca. flex. sigm.; Puls ante op No. 132, weich, Art. schlecht gefüllt. Deutliche Zeichen von bestehender Peritonitis. Rektal typischer Befund eines exulcerierten, hochsitzenden Carcinoms.

Operiert unter Lumbalanästhesie (0,1). Es findet sich ein exulceriertes, durchgebrochenes Flexur-Carcinom, bei bereits bestehender universeller Peritonitis. Daher lediglich Tamponade der Bauchhöhle.

Exitus 2 Tage postoperat. Bakteriolog. Befund des Eiters Coli- und Streptokokken. Obduktionsbefund ergibt die Bestätigung des obigen.

2. 55jähr. Mann. Ca. pylori. Operiert unter Lumbalanästhesie (0,1). Dabei finden sich unter dem großen, die ganze Pars pylorica einnehmenden Carcinom mehrfache Metastasen in der Leber. Ausführung der Gastroenteromia retrocol. post. Exitus 4 Tage, post operat. Obduktionsbefund: Exulcerierender Scirrhus des Pylorus mit kompleter Stenose; Metastasen in der Leber; Gastroenterost. reaktionslos geheilt; Tbc. pulmonum, Myodegeneratio cordis.

3. 50jähr. Mann. Ca. ventriculi cum stenos. pylori. Patient elend, vollständige Kachexie-, nur auf dringendes Verlangen der Angehörigen Operation unter Lumbalanästhesie (0,1). Ergibt Ca. pylori mit Verwachsungen mit der Leber, Gallenblase und Netz, außerdem multiple Metastasen in der Leber. Wegen bestehender Kachexie einerseits und Infiltration der ganzen Magenwand andererseits lediglich Ausführung der Jejunostomie mit Witzelscher Schrägkanalfistelbildung. Exitus 2 Tage nachher in Kollaps. Obduktionsbefund: Ca. exulcerat. part. pylor. ventric. cum metast. hepatis; Jejunostomia ante dies II facta; kleine Dehiszenz am unteren Rand des durchtretenden Jejunums im Mesocolonspalt durch die Kuppe des Drainrohrs — Decubitus —, im Abdomen ca. $^1/_2$ l milchiger Flüssigkeit.

4. 68jährige Frau, Ca. vesicae felleae. Die Operation, die schon mehrmals als aussichtslos abgelehnt worden war, da man zudem stets Narkose verlangte, wurde nur auf dringendes Verlangen der Kranken und der Familie ausgeführt. Schleichsche Infiltrationsanästhesie hatte die Kranke verweigert, daher Lumbalanästhesie (0,15). Ausgedehntes, auf die Pars pylorica übergreifendes, teilweise bereits exulceriertes Carcinom der Gallenblase. Ausführung der Gastroenterostomia retrocolica post. Exitus 2 Tage post operationem unter Zunahme des bereits früher bestehenden Kollaps.

Ebenso wie also einerseits die Spätfolgen der Chloroformnarkose in manchen Statistiken unseres Erachtens zu wenig berücksichtigt werden, ebenso glauben wir durch direkte Anführung der obigen Fälle wohl erwiesen zu haben, daß man andererseits wieder doch zuweit ginge, wenn man auch nur in einem der obigen Fälle die Lumbalanästhesie als Ursache des Exitus ansehen und damit einen oder den anderen dieser Todesfälle als eine Spätfolge derselben hinstellen würde. Daß uns obige Fälle in der Ansicht bestärkt haben, in Fällen maximaler Kachexie einen Eingriff nicht unter Lumbalanästhesie auszuführen, sondern höchstens noch unter Schleichscher Infiltrationsanästhesie, sei gern zugegeben, wenn wir auch sonst betreffs des Alters des Patienten und der Dosierung des Präparates den von Hofmann eingenommenen Standpunkt eben keineswegs teilen konnten.

Wie es sich mit den von Schwarz für das Stovain in jüngster Zeit beschriebenen postoperativen Harnbefunden, also auch Spätfolgen, bei unserem Präparate verhält, sind wir leider nicht anzugeben in der Lage, da diesbezügliche Untersuchungen in unseren Fällen bisher noch nicht angestellt worden waren.

Die Schlußfolgerungen, die aus unseren Erfahrungen wir zu ziehen uns für berechtigt halten, möchte ich nun folgendermaßen formulieren:

1. Das Novokain übertrifft in der Dosis von 0,1, in Form von Tabletten angewandt, das Tropakokain um ein ganz Bedeutendes

in der analgetischen Kraft, bei gleichzeitiger geringerer Giftigkeit und daraus resultierenden weniger üblen Nach- und Nebenwirkungen.

2. Versager kommen bei beiden Präparaten ungefähr in gleichem Ausmaße vor, dürften sich aber bei noch exakterer Indikationsstellung, vor allem bei Rücksichtnahme auf das Alter des Patienten auf einen noch kleineren Prozentsatz herabdrücken lassen, als dies bisher der Fall ist.

3. Das Attribut der Vollkommenheit haftet der Methode bisher allerdings auch bei Verwendung des Novokains noch nicht an, zweifelsohne aber ergibt das Präparat heute bereits so gute Erfolge, daß es noch weit mehr wie das Tropakokain mit der Inhalationsnarkose wirksam zu konkurrieren imstande ist.

4. Bei sorgfältiger Auswahl der Fälle und strikter Beobachtung der Kontraindikationen — Alter unter 15 Jahren, eitrige Prozesse und höchstgradige allgemeine Kachexie — besitzen wir im Novokain ein quoad vitam ungefährliches Präparat.

5. Als Form des Präparates empfehlen wir ausschließlich nur die von demselben hergestellten Tabletten, keinesfalls die Lösung.

Der Forderung Penkerts aber, der für Laparotomien eine vollständige Entspannung der Bauchdecken und Ausschaltung aller äußeren Wahrnehmungen verlangt, kann ja zum Teil wenigstens schon durch psychische Hilfsmittel, Ablenkung des Kranken usw. Rechnung getragen werden und kann man wohl mit B. Müller mit Recht von der Methode erhoffen, daß sie wirklich dazu berufen ist, bei entsprechender Auswahl uns einen großen Teil der gefährlichen Inhalationsnarkosen in vollwertiger Weise zu ersetzen.

Endlich sei noch, wenn auch nur nebenbei, einer Tatsache Erwähnung getan, die gewiß auch für die Brauchbarkeit der Methode spricht, des Umstandes nämlich, daß sich in letzter Zeit an unserer Abteilung, ähnlich wie das Opitz erlebte, die Fälle immer öfter wiederholten, in denen die Patienten selbst von vornherein die „Narkose vom Kreuz“ verlangten, ein Faktor, der die Methode auch vom Standpunkt des Kranken selbst im günstigsten Lichte erscheinen läßt.

Literaturverzeichnis.

1. Ach, Augenmuskellähmungen nach Lumbalanästhesie. Münchner med. Wochenschr. 1907, Nr. 13.
2. Adam, Abducenslähmung nach Lumbalanästhesie. Münchner med. Wochenschrift 1906, Nr. 8.
3. Bier, Chirurgenkongreß. 26. IV. bis 29. IV. 1905.
4. Derselbe, Rückenmarksanästhesie. Ref. Zentralbl. f. Chir. 1907, Nr. 4.
5. Busse, Über die Verwendung von Morphium-Skopolamin-Injektion mit Rückenmarksanästhesie bei gyn. Operationen. Münchner med. Wochenschrift 1906, Nr. 38.
6. Chaput, L'anesthésie à la stovaïne lombaire. Ref. Zentralbl. f. Chir. 1906., Nr. 26.
7. Dönitz, Wie vermeidet man Mißerfolge bei der Lumbalanästhesie? Münchner med. Wochenschr. 1906, Nr. 28.
8. Füster, Erfahrungen über Spinalanalgesie. Bruns' Beiträge 1905, Bd. 46, H. 1.
9. Goldmann, Eine ungünstige Folgeerscheinung nach Lumbalanästhesie. Zentralbl. f. Chir. 1907, 2—55.
10. v. Haberer, Versammlung deutscher Naturforscher und Ärzte zu Meran 1905.
11. Hackenbruch, Zur Technik der Rückenmarksanästhesie. Zentralbl. f. Chir. 1906, Nr. 14, S. 393.
12. Heinecke und Läwen, Experimentelle Untersuchungen und klinische Erfahrungen über die Verwertbarkeit von Novokain für die örtliche Anästhesie. Ref. Zentralbl. f. Chir. 1906, Nr. 10, S. 276.
13. Dieselben, Erfahrungen über Lumbalanästhesie mit Stovain und Novokain. Beiträge zur klin. Chir. (Bruns) Bd. 50, H. 2.
14. Hermes, Weitere Erfahrungen über Rückenmarksanästhesie mit Stovain und Novokain. Med. Klinik 1906, Nr. 13.
15. Hofmann, Über die Dosierung und Darreichungsform der analgesierenden Mittel bei der Lumbalanästhesie. Münchner med. Wochenschr. 1896, Nr. 52.
16. Lang, Lähmungen nach Lumbalanästhesie mit Novokain und Stovain. Ref. Zentralbl. f. Chir. 1906, Nr. 41, S. 1102.
17. Läwen, Vergleichende experimentelle Untersuchungen über die örtliche Wirkung einiger neuer Lumbalanästhesien auf die motorischen Nervenstämme. Bruns' Beiträge, Bd. 50, H. 2.
18. Lindenstein, Erfahrungen mit der Lumbalanästhesie. Deutsche med. Wochenschr. 1906, Nr. 45.
19. Mühsam, Augenmuskellähmung nach Rückenmarksanästhesie. Freie Vereinigung deutscher Chirurgen Berlins, 11. VI. 1906.
20. Müller, B., Über Rückenmarksanästhesie und deren Bedeutung für den Arzt. Wiener klin. Rundschau 1906, Nr. 18, 19, 21.
21. Neugebauer, Über die Bedeutung der Spinalanalgesie für die Diagnose und Therapie der Erkrankungen des Rektums und Anus. Zentralbl. für Chir. 1905, Nr. 44, S. 1169.

22. Opitz, Über Lumbalanästhesie mit Novokain bei gyn. Operationen. Münchner med. Wochenschr. 1906, Nr. 18.
23. Penkert, Zur Technik der Lumbalanästhesie in Morphium-Skopolamin-Dämmerschlaf usw. Münchner med. Wochenschr. 1907, Nr. 4, S. 165.
24. v. Rosthorn, Umfrage über die Bewertung der Rückenmarksanästhesie. Ref. Zentralbl. f. Chir. 1907, Nr. 1, S. 26.
25. Sandberg, Respirationsparese after stovain. Ref. Zentralbl. f. Chir. 1906, Nr. 16, S. 470.
26. Schmidt, E., Über Novokain. Höchst. Münchner med. Wochenschrift 1906, Nr. 5, S. 46.
27. Schwarz, Über Urinbefunde nach Lumbalanästhesie mit Stovain. Zentralbl. f. Chir. 1907, Nr. 13 u. 23.
28. Sonnenburg, Die Rückenmarksanästhesie mittels Stovain und Novokain nach eigenen Erfahrungen. v. Leutholds Gedenkschrift, Bd. 2.
29. Stein, Unsere Erfahrungen mit Novokain. Münchner med. Wochenschrift 1906, Nr. 50.
30. Steinthal, 78. Versammlung deutscher Naturforscher und Ärzte. Stuttgart 1906.
31. Strauß, Der gegenwärtige Stand der Spinalanalgesie. Deutsche Zeitschr. f. Chirurgie, Bd. 89, H. 1—4, S. 275, 1907.
32. Trautenroth, Ein Fall von schwerer Stovainvergiftung nach Lumbalanästhesie nebst Bemerkungen über halbseitige Anästhesie. Ref. Zentralblatt f. Chir. 1906, Nr. 19.

XI.

Aus der chirurg. Universitätsklinik zu Kiel. (Prof. Helferich.)

Einige Bemerkungen zur Zerreißung der Kniekehlengefäße.

Von

Dr. Paul Graf,
Assistenzarzt der Klinik.

(Mit 2 Abbildungen.)

Am 21. II. 1907 war der 46jährige Arbeiter Wilhelm W. aus Karlberg bei Karby damit beschäftigt, Holz über einen Graben zu ziehen, der 4 m breit und $1^1/_2$ m tief von einem Brett überbrückt war. Die Grabensohle bestand aus Sand, der etwa 15 cm hoch vom Wasser bedeckt war. Der Mann fiel von der Brücke herunter nach der rechten Seite hin auf den Grabenabhang. Genaueres über die Lage des r. Beines ist nicht zu erfahren. Er konnte nach dem Sturz aus der geringen Höhe nicht mehr allein aus dem Graben kommen, das r. Bein schwoll sofort an und ließ eine blaue Stelle oberhalb des Knies erkennen. Im Unterschenkel erlosch rasch das Gefühl, andererseits traten sehr heftige Schmerzen ein. Der herbeigerufene Arzt schickte ihn möglichst bald in die Klinik, wo er 28 Stunden nach dem Unfall ankam.

Der Befund war folgender: Kräftiger, gut genährter Mann. Das r. Kniegelenk steht in stumpfwinkliger Beugestellung von ca. 125°. Sowohl das Gelenk ist durch einen Erguß aufgetrieben, als auch die Umgebung desselben durch ein die Haut weithin blaurot verfärbendes Hämatom bretthart infiltriert, etwa von der Mitte des Unterschenkels bis zum mittleren Drittel des Oberschenkels reichend. Die Infiltration betrifft vor allem die Kniekehle, die Wade und die Außenseite des Beines und endigt nach oben hin mit einer scharfen Grenze, die als brettharte Treppe sich gegen das nichtbeteiligte Gewebe abhebt. Die Femurcondylen prominieren stark nach vorn, das obere Tibiaende scheint nach hinten gerichtet zu sein, es besteht durchaus der Eindruck einer Subluxation der Tibia nach hinten. Der Unterschenkel ist livide verfärbt, fühlt sich kalt an, ist vom Kniegelenk ab anästhetisch. Zehen und Fuß können nicht bewegt werden.

Nach Anweisung von Prof. Helferich wurde folgendermaßen vorgegangen: 1. Versuch der Korrektur der Luxationsstellung durch starke Beugung, direkter Zug an der Tibia nach vorn und langsame Streckung.

In Streckstellung scheint dann das Gelenk normale Konturen zu haben. 2. Versuch, das Gelenk zu punktieren, hat keinen Erfolg, da das Blut geronnen ist. 3. Werden lange Entspannungsschnitte angelegt. Überall finden sich diese Cruormassen, die nach Möglichkeit ausgeräumt werden. die Muskulatur liegt teilweise von Fascie entblößt frei da, die laterale Gelenkkapsel ist samt dem Bandapparat zerfetzt, so daß die Knorpelfläche der Tibia in der Wunde sichtbar wird. Schienenverband.

Das vor der Reposition aufgenommene Röntgenbild beweist, daß es sich, wenn überhaupt, nur um minimale Verschiebung der Tibia nach hinten gehandelt hat.

4. III. 1907. Allmählich hatte sich bei kontinuierlichen Temperaturen zwischen 39^0 und 40^0 eine Demarkationslinie etwas oberhalb des Fußgelenks gebildet. Keine Infektion im Kniegelenk. Die Sensibilität war oberhalb dieser Demarkationslinie wieder vorhanden. Absetzung des Oberschenkels zwischen mittlerem und unterem Drittel.

Die Präparation der Gefäße ergab: Die A. poplitea war dicht an der Gelenklinie fast völlig quer durchrissen, das zentrale Ende durch einen $1^1/_2$ cm langen Thrombus verschlossen. Von zwei die Arterie begleitenden Venae popliteae war die laterale vollständig in gleicher Höhe quer zerrissen. die mediale unversehrt. Nerven desgl. intakt. Keine Atheromatose. Weitere Heilung ohne Zwischenfall. Wurde mit tragfähigem Stumpfe entlassen.

Wäre die Zerreißung der Kniekehlengefäße häufiger, so würde ihre Diagnose spielend leicht sein, so bezeichnend und konstant sind ihre Symptome und ihr Verlauf. Bei der großen Seltenheit derselben — es ist mir nicht gelungen, aus dem immerhin umfangreichen Verletzungsmaterial der hiesigen Klinik der letzten sieben Jahre einen zweiten Fall zu finden — mag die Diagnose häufig offen gelassen oder nur zaghaft gestellt werden. Auch unser Fall weist alle die Symptome auf, die nach den Arbeiten von Konrad Brunner, Schulz u. a. als charakteristisch für die Ruptur der genannten Gefäße ein für allemal festgelegt sind. Es tritt fast immer sofort eine starke Schwellung in der Kniekehle und den benachbarten Gebieten ein. Durch das rasch der durchrissenen Arterie entströmende Blut kommt es zu einer brettharten Infiltrierung der Haut und des lockeren Zellgewebes zwischen den Muskeln. Die Gewebe werden mit Blut durch den arteriellen Druck bis zum Bersten der Cutis vollgepumpt; die Grenze des Hämatoms markiert sich als harte Stufe. Es ist klar, daß derartig veränderte Gewebe die Vene komprimieren und die Bildung von Kollateralen unmöglich machen. Es ist daher bei den bisher beobachteten Fällen von totaler Zerreißung der Arterie stets zur Gangrän gekommen. Der Fuß wird rasch blau, kalt, bewegungslos und gefühllos. Die Anästhesie des Unterschenkels ist nicht überall ausdrücklich in den bisher veröffentlichten Kranken-

geschichten erwähnt, doch wird diese Unterlassung nicht den Schluß erlauben, daß sie überhaupt in den betr. Fällen nicht vorhanden gewesen ist. Uns schien die gefühllose Zone bei späteren Prüfungen nach Anlegung der Entspannungsschnitte weniger weit ausgedehnt zu sein als im Anfang, so daß man an eine Störung der sensiblen Leitung in den nicht der Gangrän verfallenden Bezirken durch die Kompression von seiten des Blutextravasates denken muß. Doch ist auch denkbar, daß der immerhin recht mitgenommene Pat. im ersten Augenblicke keine ganz präzisen Angaben machte. Die großen Entspannungsschnitte, wie sie auch von Jannsen neben der Unterbindung der Poplitea empfohlen wurden, vermochten den Fuß nicht mehr zu retten. Wegen der Verletzung des Kniegelenks wurde die Oberschenkelamputation gemacht.

Die Frage, die nach der Klarlegung der Verhältnisse, wie sie durch die Präparation des amputierten Beines erst ermöglicht wurde, am meisten interessierte, war die nach der Entstehungsart der Gefäßverletzung. Schulz teilt die Rupturen ein in solche nach direkter und solche nach indirekter Gewalt. Der Pat. selbst vermag über den Mechanismus der Verletzung gar nichts anzugeben, wir sind nur auf den Befund angewiesen. Da der laterale Bandapparat und die Kapsel des Kniegelenks ohne Verletzung der Haut quer eingerissen war, dürfen wir als sicher annehmen, daß dabei eine indirekte, eine hebelnde Gewalt im Spiele war. Es fragt sich nun, ob die Gefäße zerreißen konnten durch eine im Moment des Unfalls zustande gekommene Subluxation der Tibia nach hinten, die sich dann sofort wieder ausgeglichen hatte.

A priori möchte man einer Luxation der Tibia nach hinten einen sehr unheilvollen Einfluß auf die Gefäße zuschreiben, um so mehr überrascht es, daß in der Zusammenstellung von Brunner, Schulz und Herzog auch nicht ein Fall angezogen ist, bei dem die Zerreißung der Kniekehlengefäße auf die erwähnte Luxation nach hinten zu schieben wäre, dagegen eine ganze Reihe von Fällen, bei denen eine Luxation der Tibia nach vorne schuld hatte. Um mir ein Urteil über den Verlauf und die Spannung der Gefäße bei den verschiedenen pathologischen Stellungen des Gelenkes zu bilden, habe ich an frischen Leichen[1]) des pathologischen Instituts zehn Kniekehlen präpariert und sechsmal teils vor, teils nach der Präparation die Tibia nach vorn und hinten luxiert so weit, daß

1) Für das freundliche Entgegenkommen des Direktors des patholog. Instituts, Herrn Geheimrats Heller, sage ich meinen verbindlichsten Dank.

sich die Ränder der Gelenkfläche von Tibia und Femur eben noch berührten, also eine unvollständige Luxation bis zur äußersten Grenze hergestellt. Da es auch für zwei kräftige Personen schwer ist, ein intaktes Kniegelenk durch Überstreckung zu luxieren, so wurden stets die lateralen und medialen Gelenkbänder subkutan durchschnitten.

Die von Sonnenburg zuerst erwähnte, für diese Verhältnisse sehr wichtige Tatsache der Fixierung der Gefäße im Adduktorenkanal und im Schlitz der Wadenmuskulatur konnte durchaus bestätigt werden. Wenn man mit der Pinzette an der präparierten A. und V. poplitea die Verschiebbarkeit und Dehnbarkeit des Gefäßrohres in der Längsrichtung prüft, so hat man in der Mitte des Planum popliteum einigen Spielraum, aber dicht unterhalb des Adduktorenschlitzes und oberhalb des M. soleus ist die Verschiebbarkeit der Gefäße nach unten bzw. nach oben gleich null. Besonders im Adduktorenkanal stecken die Gefäße wie eingemauert. Zweifellos spielt nun die Fixierung der Gefäße bei ihrem Eintritt unter den M. soleus eine größere Rolle bei einer Verrenkung des Kniegelenks, da dieser Punkt nur 4—5 cm von der Gelenkspalte ab liegt, während das untere Ende des Adduktorenkanals etwa dreimal soweit davon entfernt ist.

Bei Streckstellung des Beines bildet die Gegend des Kniegelenks normalerweise einen kleinen Berg, über den die Gefäße dicht am Femur herunterkommend ziehen müssen. Auf dem Wege dahin und auf den Abhängen dieses Berges sind die Gefäße beiderseits durch ihre Äste und durch fibröses Fett locker fixiert. Das was nun an der Leiche bei Luxation der Tibia nach hinten stets eintrat, war folgendes: der ganze lange femorale Teil der A. poplitea vom Adduktorenschlitz bis zur Gelenkspalte hob sich allmählich vom Femur ab und stieg sanft zur hinteren Kante der Tibia empor, über die sie in einem sehr stumpfen Winkel unter mäßiger Spannung zog. Das war dann der Fall, wenn die Achse der Tibia parallel derjenigen des Femurs gebracht wurde. Stellte man jedoch, wie es bei diesen Luxationen nicht selten der Fall sein soll (Hoffa), eine geringe Flexion her, so gingen die Gefäße ohne Knick glatt über den Tibiarand weiter, ja es könnte bei vermehrter Flexion die Spannung der Gefäße sogar weniger stark sein als bei der Streckstellung des normalen Gelenks.

Ganz anders lagen die Verhältnisse, wenn man die Tibia nach vorn luxierte. Die hintere Gelenkkapsel, quer eingerissen, spannte sich zwischen den beiden Kondylen des Femur als Brücke über

die Fossa intercondyl. Über diesen scharfen Kapselrand zog nun die Poplitea zum Bersten gespannt in einem Winkel von ca. 100—110° abgeknickt steil nach unten zum Wadenmuskelschlitz. Die Kosten der Niveaudifferenz mußten fast ganz von der nur 4—5 cm langen Strecke des tibialen Anteils der Poplitea getragen werden. Mitunter glitt diese Kapselbrücke nach oben zurück und die Gefäße kamen in die Fossa intercondyloidea zu liegen, aber auch so war

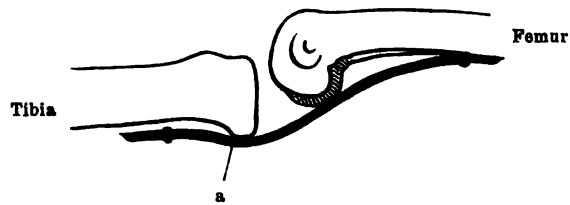

Fig. 1.

a: Die Arterie zieht in stumpfem Winkel über die hintere Tibiakante.

ihre Abknickung noch immer erhebliche ungünstiger als bei der Luxation der Tibia nach hinten. Tritt nun beim lebenden Menschen etwa eine vollständige Luxation ein, so reitet im einen Falle das Femur auf dem Lig. patellae proprium, im anderen aber auf den Poplitealgefäßen.

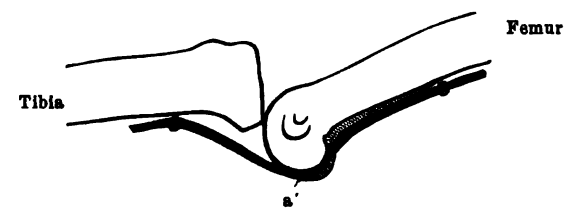

Fig. 2.

a: Die Arterie zieht in einem Winkel von 100—110° über die zwischen den Condyli femoris sich spannende Kapselbrücke.

Am besten illustrieren die beiden schematischen Zeichnungen das Gesagte.

Unter Berücksichtigung der anatomischen Verhältnisse scheint es nun nicht mehr verwunderlich, daß die runde hintere Femurfläche für die Gefäße bei Luxationen viel gefährlicher ist als die scharfe Tibiakante und infolgedessen Luxationen der Tibia nach vorn viel häufiger zur Zerreißung der Poplitea führen, als solche nach hinten. Um auf unseren Fall wieder zurückzukommen, so dürfen wir ebenfalls annehmen, daß eine so geringe Verschiebung

der Tibia nach hinten, wie sie bei der Einlieferung in die Klinik zu konstatieren war, bei einer Beugung von 125° den Gefäßen sicher nicht gefährlich war.

Auch wenn man annimmt, daß im Moment des Unfalls eine Verschiebung der Tibia nach hinten in weiterem Umfange vorübergehend bestand, so wäre eine derartige Dislokation jedenfalls nur bei extremer Streckstellung des Gelenks imstande, die Gefäße zu zerreißen. Nicht in der Luxation der Tibia nach hinten, in dem Druck der scharfen Tibiakante, liegt die Gefahr für die Gefäße, sondern in der Überstreckung. Und die Überstreckung scheint ja gerade im Mechanismus der Verschiebungen der Tibia nach hinten eine geringe Rolle zu spielen, so daß das Zusammentreffen von Gefäßzerreißungen und Luxation des Schienbeins nach hinten mit gutem Grunde offenbar zu den größten Seltenheiten gehört. Wir sind deshalb geneigt anzunehmen, daß in unserem Falle das Gelenk ohne Luxation überstreckt wurde, wobei vielleicht noch eine perverse Adduktion zuhilfe kam, um den lateralen Bandapparat, die laterale Begleitvene und die A. poplitea zu zerreißen.

Literaturverzeichnis.

1. Bötticher, Über den Mechanismus der subkutanen Gefäßrupturen usw. Deutsche Zeitschr. f. Chir. 1898, Bd. 49.
2. Konrad Brunner, Zur subkutanen Verletzung der A. poplitea. Deutsche Zeitschr. f. Chir. 1886, Bd. 25.
3. Helferich, Frakturen und Luxationen. 7 Aufl.
4. Hoffa, Frakturen und Luxationen. 4. Aufl.
5. Herzog, Über traumatische Gangrän durch Ruptur der inneren Arterienhäute. Bruns' Beitr. z. klin. Chir. 1899, Bd. 23.
6. Jannsen, Eugen, Inaug.-Diss., Dorpat 1881. Untersuchungen über die Verletzungen der Arterien des Unterschenkels.
7. Mulert, Ein Fall von Ruptur der A. poplitea durch Überstreckung Deutsche Zeitschr. f. Chir. 1898, Bd. 48.
8. Schulz, Die totalen Rupturen der A. poplitea. Deutsche Zeitschr. f. Chir. 1897, Bd. 46.
9. Sonnenburg, Die Exstirpation des Aneurysma popliteum. Berliner klin. Wochenschr. 1886.

XII.

Über Knochentransplantation bei ausgedehntem Kontinuitätsdefekt der langen Röhrenknochen.

Von

Dr. Chutaro Tomita (Japan).

(Mit 5 Abbildungen.)

Um einen traumatisch oder operativ entstandenen Knochendefekt zu füllen, wird die Implantation freier Körper oder gestielter Periostknochen- oder Hautperiostknochenlappen angewandt. Die letzteren Methoden können nur in solchen Fällen Verwendung finden, wo man genügende Knochen- resp. Periostsubstanz aus der Nachbarschaft herausnehmen kann.

Seit Ollier unterscheidet man bei der Implantation freier Körper solche aus organischer oder anorganischer Substanz (Heteroplastik), oder frische lebende Knochenstücke vom menschlichen (Homoplastik) bezw. von demselben Individuum (Autoplastik). Bei Schädeldefekten wird die primäre Deckung mit bei Debridément gewonnenen Knochenstücken empfohlen, wenn die Wunden als aseptisch angesehen werden können (Garré, Bramann). Tritt aber Vereiterung hinzu, so werden nach Vernarbung der Wunde die Exzision der Narbe und osteoplastische Operation mit Verschiebung von Periostknochen- oder Hautperiostknochenlappen aus dem angrenzenden Teile ausgeführt. Nach Barth[1]) gibt die Einpflanzung von Knochenkohle oder -asche ebenso gute Resultate, wie die von frisch lebenden Knochenstücken.

In Fällen, wo die oben erwähnte Knochenpfropfung nicht ausführbar ist, z. B. bei ausgedehntem Kontinuitätsdefekt der langen Röhrenknochen sind die Verhältnisse etwas anders, als bei flachen dünnen Schädelknochen. Hier muß nicht eine knöcherne Deckung, sondern eine tragfähige starke Verbindung des Knochens und zu-

1) Berliner klin. Wochenschr. 1896. Nr. 1.

gleich eine feste Stütze geschaffen werden, während man bei Schädeldefekt hauptsächlich eine Schutzvorrichtung des Inhalts gegen äußere Schädigung erreichen will. Es scheint mir, daß für die meisten Fälle von Kontinuitätsdefekt der Röhrenknochen die Osteoplastik mit gestielten Periostknochen- oder Hautperiostknochenlappen nicht sehr geeignet ist, weil nicht genügend viel Knochensubstanz aus einem oder beiden Knochenenden entnommen werden kann. Die Fragmentenden sind in den meisten Fällen, anstatt daß sie sich durch Callusbildung verdickt hätten, konisch verdünnt und dem Resorptionsvorgang unterworfen, weil solche Teile von osteogenetischen Geweben meistens Mangel haben. So sagt Reichel[1]) mit Recht in seinen Fällen von kongenitaler Pseudoarthrose, daß die Müllersche Plastik sich deswegen nicht eignet, weil selbst das kräftige obere Fragment der Tibia meist so grazil ist, daß es gewagt erscheint, seine Tragfähigkeit durch Fortnahme eines Stückes seiner Corticalis noch zu schwächen. Er hat in seinen Fällen die Einpflanzung eines gestielten Hautperiostknochenlappens von der anderen gesunden Tibia gemacht, nachdem alle anderen möglichen Methoden ihm versagten und erhielt schöne Resultate. Tietz[2]) verlagerte in den Knochendefekt der Tibia die einfach durchgetrennte Fibula in Verbindung mit ihren Weichteilen medianwärts und sagt, daß diese verlagerte Fibula später durch Calluswucherung sich verstärkt und funktionell hypertrophiert. Mikulicz hält diesen Versuch für verunglückt und rät zu dem Vorgehen Bramanns.[3]) Nach Bramanns Vorgang sägt man nach der Resektion der oberen Tibia eine dünne Knochenlamelle von den Femurcondylen und treibt die zugespitzte Fibula so weit in ein Bohrloch des Femurs, bis Tibia- und Femursägefläche sich berühren. In Fällen von Diaphysendefekt kann diese Methode ohne weiteres nicht anwendbar sein.

Klapp[4]) hat in der Klinik von Bier bei einem ausgedehnten Kontinuitätsdefekt des Humerus, der nach Resektion entstand, ein losgetrenntes Periostknochenstück aus der Tibia von demselben Individuum mit gutem Resultat implantiert. v. Bramann[5]) erzielte ebenfalls in seinem Fall durch Implantation eines völlig aus der Kontinuität gelösten Periostknochenstückes aus der Tibia in einen

1) Langenbecks Archiv, Bd. 7I, S. 639.
2) Zitiert nach Klapp, Deutsche Zeitschr. f. Chir., Bd. 54, S. 576.
3) Ebenda.
4) Deutsche Zeitschr. f. Chir., Bd. 54, S. 576.
5) Zitiert nach Reichel, Langenbecks Archiv, Bd. 71, S. 639.

Defekt des Humerus einen schönen Erfolg. Dagegen hat Reichel[1]) eine vollkommene Resorption des aseptisch eingepflanzten Periostückes erlebt und sagt:

„In meinem Falle war das Resultat einer zweimaligen Einpflanzung eines ganz aus der Kontinuität gelösten Knochenstückes aus der anderen Tibia des gleichen Patienten nur das gewesen, daß beide Male der transplantierte Knochen aseptisch resorbiert wurde und die Pseudoarthrose bestehen blieb. Meine Resultate bestätigen also die Ergebnisse der Tierexperimente Barths."

Ich will nun meine Fälle von ausgedehnter Knochentransplantation folgen lassen. In allen Fällen handelt es sich um Knochenschüsse, welche ich während des russisch-japanischen Krieges 1904 bis 1905 im Reservespital zu Nagoya zu behandeln hatte. Gegenüber der ungeheuren Anzahl von Knochenschußwunden überhaupt sind solche mit vollständiger Kontinuitätstrennung selten. Schon daraus kann man ersehen, daß die Wirkung des Kalibergeschosses keine sehr zerstörende ist. Wir haben gewiß mehrere Hundert Fälle von Schußfrakturen, aber von ausgedehnten Kontinuitätsdefekten, welche infolge von Knochensplitterung und nachfolgender Vereiterung entstehen, verhältnismäßig wenig gesehen. Die meisten Knochenschüsse heilten so glatt wie subkutane Fraktur. Unser Behandlungsprinzip, alle Schußwunden trocken aseptisch zu verbinden, gab in den meisten Fällen volle Garantie für den späteren Wundverlauf. In dieser Beziehung sind die modernen Geschosse tatsächlich als humane Waffe anzusehen. Es würde den Rahmen dieser Arbeit überschreiten, wollte ich auf die einzelnen Fragen der Knochenschüsse näher eingehen. Ich lasse nun die Krankengeschichten folgen und erwähne im voraus, daß bei den folgenden Fällen ausschließlich freie Plastik ausgeführt worden ist.

Fall I. Kumasawa, Infanteriegefreiter. Am 17. XII. 1904 durch Granatsplitter am rechten Unterschenkel verwundet. Der Einschuß liegt an der vorderen seitlichen Fläche der Tibia in der Mitte der Länge, Wundränder mäßig gequetscht; Ausschuß an der hinteren Fläche in gleicher Höhe, zweimarkstückgroß, Wundränder unregelmäßig und teilweise zerrissen. Beide Unterschenkelknochen frakturiert. Blutung mäßig.

Im Laufe der Zeit Vereiterung der Wunde und diffuse Anschwellung. Daher wurde in der Narkose die Incision gemacht, die Tibia zeigte an der betreffenden Stelle hochgradige Zermalmung. Herausnahme von zahlreichen verschiedengroßen losgetrennten Splitterchen, Resektion beider scharfen, spitzigen Fragmentenden. Drainage. Nach der mehrere Monate dauernder

1) Zitiert nach Reichel, Langenbecks Archiv, Bd. 71, S. 639.

Behandlung verheilte endlich die Wunde, aber es blieb ein Kontinuitätsdefekt von über 12 cm zurück und das Bein war völlig unbrauchbar.

24. I. 1906. Der rechte Unterschenkel mager, Umfang an der Mitte der Wade 4,5 cm weniger, als auf der gesunden Seite, wahre Verkürzung des Beines 0,5 cm. An der vorderen und hinteren Fläche sieht man je eine 20 cm lange längsverlaufende Narbe, welche mit unterliegenden Weichteilen fest verwachsen und in der Mitte trichterförmig eingezogen ist. Gerade an dieser Stelle fehlt der Tibiaknochen in einer Ausdehnung von 10—12 cm. Das betreffende Bein ist an dieser Stelle nach innen verbogen; der Fuß nimmt einen mäßigen Grad von Varusstellung.

Fig. 1. Fall I (17. Woche.)
Implantation eines 18 cm langen Kalbsknochenstücks in einem Tibiadiaphysendefekt. Deutliche Callusbildung am unteren Ende.

Operation: Da der Defekt ziemlich ausgedehnt ist, versuchte ich, ihn mit frischem lebenden Knochen von einem jungen Kalbe zu füllen. Vom Oberschenkelknochen des frisch geschlachteten Tieres wurde unter der strengsten Asepsis ein 15 cm langes, 3 cm breites Stück samt Periost und Mark mit der Säge herausgenommen und während der Operation mit trockner Gaze aufbewahrt. Jetzt wurde eine etwa 20 cm lange Incision entlang der vorderen Tibiakante ausgeführt und alle Narbengewebe der Haut exzidiert. Das obere und untere Fragmentende ist mit dem umgebenden Bindegewebe fest verwachsen. Die bloßgelegten Stümpfe der Fragmente sind konisch verdünnt und wurden je 1 bis 1,5 cm reseziert. Das Narbengewebe wurde möglichst vom gesunden Gewebe teils mit dem Skalpell teils mit der Schere scharf herausgeschnitten. Die parenchymatöse Blutung aus der so entstandenen Wundhöhle steht nach einer kurzdauernden Gazekompression. In den Defekt zwischen den angefrischten Fragmentenden wurde das trocken aufbewahrte Kalbsknochenstück implantiert, dessen beide Enden mit der Knochenschere zugespitzt worden sind. Bei der Implantation wurde der Fuß stark nach unten und zugleich auch nach außen extendiert, um die Verbiegung des Beines zu korrigieren. Beide zugespitzten Enden des implantierten Knochens wurden einfach in das Mark der angefrischten Fragmentenden eingeschlagen und ohne Knochennaht gelassen. Das Bein ist schon nach dem Einlegen des Knochenstückes so fest geworden, daß eine Schiene nicht nötig schien, sie wurde aber gleichwohl angelegt. Die Haut darüber am oberen und unteren Wundwinkel bis auf kleine Öffnungen für Einführung der Gazestreifen genäht. Druckverband und Fixierung mit Volkmanns Schiene.

Verlauf: Nach der Operation fühlt Patient sich wohl, weder Schmerz noch Fieber. Am 4. Tag erster Verbandwechsel, beim Herausziehen der Tampongaze floß blutig gefärbte Flüssigkeit, ungefähr 100 g, heraus.

Keine Rötung und Schwellung der Wunde. Nach 10 Tagen heilte die Hautwunde größtenteils per primam, aber aus den Fisteln beider Wundwinkel noch immer mäßige Sekretion von dünnblutiger Flüssigkeit. Nach 20 Tagen Fisteln geschlossen. Das Bein eingegipst.

Am Ende der 7. Woche wurde ein abnehmbarer Gipsschienenverband angelegt und täglich Lokalbad mit Massage und Faradisation verordnet; 9. Woche: Atrophie des Beines allmählich zurückgegangen. Patient kann ohne Gipsschiene aufstehen. Man fühlt eine leichte Callusneubildung an beiden Enden und keine abnorme Beweglichkeit. 17. Woche: Patient geht mit Hilfe eines Stockes langsam. Der Fuß nimmt dabei die richtige Stellung ein. 27. Woche: Patient geht ohne Stock eine Strecke Weges. Atrophie des Beines bedeutend gebessert. Mit diesem zufriedenstellenden Operationsresultat wurde der Kranke aus dem Spital entlassen.

Fall II. Ohba, Infanterierekrut, wird am 31. VIII. 1904 in der Schlacht von Shuzanpo in Entfernung von 300 m vom Feindesfeuer mit Kleinkalibergeschoß verwundet. Der Einschuß liegt an der vorderen inneren Fläche des rechten Unterschenkels an der Grenze des mittleren und unteren Drittels; Ausschuß an der hinteren Fläche und etwas abwärts. Mäßige Blutung aus beiden Schußöffnungen. Tibia in entsprechender Stelle frakturiert. 26. IX.: Reichlicher Eiterausfluß, schlaffe Granulationen, zahlreiche Splitter wurden aus der Fistel herausgenommen. 1. X.: Immer noch mäßiger, stinkender Eiterausfluß mit nekrotischen Splittern. Retentionsfieber. Am 2. X. ausgiebige Incision entlang der vorderen Tibiakante. Gegenöffnung an der abhängigen Stelle, Drainage, Schienenverband. Am 6. sieht die Wunde gut aus. Eitersekretion hat bedeutend abgenommen.

30. II. 1905: Wunde mit Vernarbung ausgeheilt, Incisionsnarbe furchenartig eingezogen und mit der Unterlage fest verwachsen. Beinmuskulatur atrophisch, Umfang an der Mitte der Wade magerer, 6 cm, als die gesunde Seite. Fußgelenk ist in leichter Plantarflexion ankylotisch, Zehengelenke ebenfalls kaum beweglich. Tibiaknochen fehlt etwa 5 cm an der Grenze des mittleren und unteren Drittels. Deutliche abnorme Beweglichkeit an dieser Stelle.

30. XI.: Operation in Narkose vorgenommen, entlang der früheren Incisionsnarbe an der vorderen Fläche des rechten Unterschenkels etwa 15 cm lange Incision und Excision des Narbengewebes, Bloßlegung der verdünnten Fragmentenden und Anfrischung derselben. Zwischenliegendes hartes, fibröses mit umgebender Muskulatur verwachsenes Narbengewebe möglichst scharf herausgenommen. Der entstandene Defekt beträgt ca. 6 cm. Um diese Lücke zu füllen, wird ein 8 cm langes, 2 cm breites Knochenstück aus dem oberen Teil der betreffenden Tibia, entfernt vom Fragmentende, mittels der bogenförmigen Säge und des Meißels in Zusammenhang mit Periost und Mark herausgenommen. Das Knochenstück wurde in den Defekt derart eingepflanzt, daß seine beiden Enden in die Markhöhle der angefrischten Stümpfe eingeschlagen wurden. Die Hautwunde bis auf eine kleine Öffnung am oberen Wundwinkel geschlossen, die zur Einführung der Gazestreifen benutzt wurde. Fixierung auf Schiene.

Verlauf: 1. XII.: In der Mitte der Nähte die Haut dunkelviolett verfärbt, daraus dünnblutiges Wundsekret, sonst keine entzündliche Erscheinung. Am 6. Tage die Wunde größtenteils per primam ausgeheilt, aber an

der verfärbten Stelle entstand eine daumengroße Granulationshöhle, die leicht blutigen Eiter sezernierte.

13. XII. Die genähte Stelle klafft und es ist eine große Wundhöhle entstanden, in deren Boden das eingepflanzte Knochenstück 2—3 cm lang bloßgelegt und an den beiden Enden von Granulationen bedeckt ist. Geringe Sekretion.

19. XII.: Die bloßgelegte Knochenfläche größtenteils mit guter Granulation bedeckt, nur in der Mitte noch eine taubeneigroße Knochenfläche sichtbar.

Fig. 2. Fall II (23. Woche.)

Defekt der Tibia. Implantation eines aus derselben Tibia entnommenen Knochenstücks. Feste callöse Verwachsung zwischen dem Fragment und dem eingepflanzten Stück.

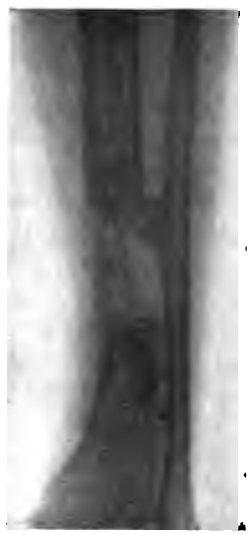

Fig. 3. Fall III (6. Woche.)

Defekt der Tibia. Implantation eines Knochenstücks aus der anderen Tibia desselben Individuums. Synostosen zwischen den Tibiafragmenten und der Fibula.

7. I. 1905.: Die Knochenflächen sind allmählich mit Granulationen bedeckt, doch ist immer noch eine taubeneigroße Stelle nicht überhäutet, die Knochenfläche daselbst noch bloßgelegt.

12. I.: Aus dieser entblößten Knochenfläche wird ein kleines flaches nektrotisches Stück abgestoßen. Die Wunde heilte darnach rasch.

Als Nachbehandlung Gipsverband, Gehbewegung, Lokalbad mit Massage usw. verordnet. Nach etwa 14 Wochen langer Behandlung ist der implantierte Knochenteil so fest fixiert, daß man keine abnorme Beweglichkeit wahrnehmen kann. Patient steht ohne Hilfe von Schiene und Stock auf, konnte aber nicht wegen der Schwäche des Beines gehen. Dieser Zustand besserte sich auch allmählich und in der 23. Woche geht er fast ohne Stock etwas hinkend eine kurze Strecke Wegs, dabei nahm das betreffende

Bein eine leichte Außenrotationsstellung an. Die Inaktivitätsankylosen des Fußgelenkes und der Zehengelenke gingen auch allmählich zurück.

Fall III. Hattori, Infanteriesergeant. Am 31. VIII. 1904 wurde er verwundet mit Kleinkalibergeschoß am rechten Unterschenkel. Der Einschuß liegt an der hinteren Fläche im mittleren Teile, fingerspitzengroß. Der Ausschuß an der vorderen Fläche in der Grenze des mittleren und unteren Drittels, walnußgroß, Wundränder unregelmäßig. Tibia anscheinend stark zersplittert.

Im Verlauf vereiterte die Wunde, mit dem Eiter entleerten sich manchmal sandkorngroße Knochenteilchen. Diffuse phlegmonöse Schwellung. Eiterfieber, allgemeiner Schwächezustand. Daher wurde am 10. X. in allgemeiner Narkose die Operation vorgenommen. Ein- und Ausschußwunde wurden nach oben und unten durch Längsschnitte erweitert. Die Tibia ist an der Stelle stark zersplittert. Alle losen nekrotischen Knochensplitter waren herausgenommen, Drainage, Schienenverband. Es blieb eine Zeitlang eine Fistel zurück, die am 3. I. 1905 endlich ausgeheilt war. Aber wegen des etwa 5 cm großen Diaphysendefektes der Tibia konnte der Patient weder stehen noch gehen. Deutliche abnorme Beweglichkeit.

Operation. Am 29. VI. wurde in allgemeiner Narkose ein 12 cm langer Schnitt entlang der längsverlaufenden Incisionsnarbe geführt. Excision der Hautnarbe, ebenso des in der Diastase liegenden Bindegewebes, Anfrischung des oberen und unteren Fragmentendes, hierauf wurde von der Vorderfläche der anderen Tibia ein 2 cm breites, 7 cm langes Knochenstück samt Periost entnommen und in den Defekt eingepflanzt. Die Haut darüber wurde ganz geschlossen. Am 5. VI. war die Operationswunde per primam intent. ausgeheilt.

Als Nachbehandlung Massage, warme Bäder usw. verordnet. Am 2. X. zeigte das betreffende Bein keine abnorme Beweglichkeit mehr. Implantiertes Knochenstück fest eingeheilt. Oberes Fragmentende durch Synostosenbildung mit der Fibula verstärkt. Röntgenbild zeigt wenig Callusbildung zwischen eingepflanztem Knochen und Fragmenten. Wahre Verkürzung des rechten Beines 1 cm, Umfang in der Mitte der Wade 5 cm weniger als auf der gesunden Seite. Patient kann mit Hilfe eines Stockes etwas hinkend und langsam gehen. Dabei kein Schmerz an der betreffenden Stelle, immer Schwäche und Spannungsgefühl an der Wade.

Fall IV. Hasegawa, Infanteriegefreiter. Am 7. III. wurde er in der Schlacht bei Mukden auf eine Entfernung von 500 m vom Feindesfeuer durch Granatsplitter verwundet. Das Geschoß ist im mittleren Teile der Vorderseite des rechten Oberarmes aufgetroffen. Der Humerus ist an der Stelle stark zersplittert. Im Laufe der Zeit stellte sich profuse Eiterung ein und wurden mehrmals Incisionen mit Entfernung von nekrotischen losgelösten Splittern gemacht. Endlich heilte die Wunde aus mit Zurücklassung eines großen Knochendefektes in der Kontinuität. Wegen der lang dauernden Schienenfixierung ist Inaktivitätsankylose des Ellenbogengelenkes und Handgelenkes zustande gekommen. Am 27. II. 1906 wurde die Operation mit der Absicht vorgenommen, an der entstandenen Knochenlücke ausgekochte Rindsknochen einzupflanzen. Aber dabei wurden einige in eingekapselter Abszeßhöhle liegende Sequester gefunden und daher die Im-

plantation bis zur Vernarbung der Operationswunde verschoben. Am 15. V. neuerliche Operation (vom Stabsarzt Nanba); es wurde frischer lebender Oberschenkelknochen von Kaninchen in einer Länge von 7 cm eingepflanzt. Beide Enden desselben wurden mit angefrischten Fragmentenden mittels Silberdrahtes fixiert. Vollkommene Hautnaht. Operationswunde heilte nach 10 Tagen per primam intent. In der 23. Woche nach der Operation fand man, daß das untere Fragmentende unter mächtiger Callusbildung fest fixiert war. Dagegen zeigte das obere Fragmentende noch geringe Verschiebbarkeit, wenn auch im Röntgenbild deutliche Callusbildung entlang

Fig. 4. Fall IV (23. Woche.)

Einpflanzung eines Kaninchenfemurs in einen Humerusdiaphysendefekt. Neben dem eingepflanzten Knochenstück sieht man mächtige von beiden Seiten gegeneinander wachsende Callusmasse, welche sich in der Mitte beinahe berühren.

Fig. 5. Fall V (3. Woche.)

Pseudoarthrose des Oberarms. Knochennaht mit schienenartig eingepflanztem Knochenstück, welches aus der Tibia desselben Individuums entnommen ist.

dem eingepflanzten Knochen stattfindet. Weitere Nachuntersuchung fehlt bei diesem Fall, weil der Patient wegen seiner häuslichen Verhältnisse im obigen Zustand das Spital verlassen mußte.

Fall V. Ogura, Infanteriegefreiter. Am 3. IX. 1904 wurde er mit Kleinkalibergeschoß am linken Oberarm verwundet. Der Einschuß am oberen Teil des Vorderarmes, bohnengroß; Ausschuß am mittleren Teil der Hinterfläche des Oberarmes, daumengroß, Wunde spaltförmig gerissen. aus der Wundfläche tritt Muskelgewebe aus. Humerus an der Stelle frakturiert.

Verlauf: Die Wunde heilte ohne Eiterung, aber Fraktur des Humerus trotz der $1\frac{1}{2}$ Monate langen Fixierung nicht konsolidiert, Zurückbleiben

von Pseudoarthrose. Gegen Pseudoarthrose nach Bierscher Methode in Pausen von 7—10 Tagen defibriniertes venöses, aus der V. basil. des Patienten durch Aderlaß entnommenes Blut von 10—30—50 g injiziert, das jedesmal ohne Reaktion resorbiert wurde.

Am 20. IV. 1905 unter allgemeiner Narkose Anfrischung der atrophisch verdünnten Fragmentstümpfe und Knochennaht. Fixierung mit Middeldorfschem Triangl. Diese Operation blieb aber ohne Resultat. Am 10. VI. nochmals operiert, Bloßlegung der Knochenstümpfe, Excision von zwischenliegendem fibrösen Bindegewebe, treppenförmige Anfrischung, daneben aus der Tibia entnommenes Periostknochenstück 4:1,5 cm schienenartig angelegt und mit Silberdraht befestigt. Nach etwa 7 Wochen heilte das angepflanzte Knochenstück ohne Resektion fest ein. Fragmente mit leichtem Grad von Dislocatio ad axin fixiert. Mäßige Verdickung durch Callusbildung an der Stelle konstatierbar.

Von oben erwähnten Fällen sind die Knochendefekte bei drei Fällen mit losgetrenntem Periostknochenstück samt Knochenmark aus der gleichen oder anderen Tibia desselben Individuums, 2 Fälle mit frischem lebendem Tierknochen ausgefüllt. Bei 4 Fällen handelte es sich um Kontinuitätsdefekt einer 5—12 cm großen Diastase, bei einem Fall einfach um eine Pseudoarthrose.

Es muß hier hervorgehoben werden, daß so ausgedehnter Kontinuitätsdefekt besonders bei Tibiafraktur vorkommt. Die Tibia ist einer der härtesten Knochen im Körper und liegt direkt unter der Haut. Das Geschoß bewirkt desto hochgradigere Zersplitterung, je härter der Knochen ist.

Bei Fällen mit über 5 cm langen Knochendefekt wollten wir nicht nach Bergmanns Methode die Resektion des entsprechenden Stückes von Fibula und Knochennähte der Tibiafragmente versuchen, weil die Verkürzung durch notwendige Anfrischung der in Resorption begriffenen atrophischen Fragmente noch zunehmen würde. Es mußte an beiden Knochenenden wenigstens je 1—1,5 cm reseziert werden. So große Verkürzung des Beines würde nicht ohne Belang sein, wenn man auch später durch passende Prothese oder orthopädische Hilfsmittel die Verkürzung ersetzen könnte. Um solche unangenehme Nachteile zu vermeiden, — denke ich —, ist die Osteoplastik mit freiem Knochenstück unter Einbeziehung von Periost und Mark die beste Behandlungsmethode. Wir wissen, daß meistens diese in unserem Körper eingebrachten relativ großen Fremdkörper seit Einführung der aseptischen Wundbehandlung ohne nennenswerten Schaden gut einheilen können.

Man wird leicht verstehen, daß das sogenannte primäre Debridément, d. h. frühzeitige Incision, Reinigung der Wunde, Replanta-

tion der losgetrennten Splittern in ihre ursprüngliche Stelle, im Feldlazarett schwer ausführbar ist. Da in blutigen Schlachten, wie im letzten russisch-japanischen Kriege, der Andrang der Verwundeten ungeheuer ist, muß man mit Nothilfeleistung sich begnügen. Aus dem Grunde kann das primäre Debridément kriegschirurgisch nicht in Betracht kommen. Wenn bei solcher Knochenzersplitterung später Eiterung hinzutritt, so muß man lange warten, bis richtige Callusbildung stattfindet. Man muß vor frühzeitiger Entfernung der Splitter warnen, da die Callusbildung sich sonst verzögert oder ausbleibt. Es kamen Fälle vor, wo Callusbildung überhaupt ausbleibt, das sind solche Fälle, wo so hochgradige Knochenzersplitterung vorliegt, daß alle knochenbildenden Gewebe bei Zutritt von akuter Eiterung von den zuführenden Ernährungsgefäßen abgeschlossen und zerstört werden.

Man wird schwer begreiflich finden, daß aus einem dünnen eingepflanzten Fibulastück, wie es Tietz angegeben hat, so mächtige tragfähige Verdickung zustande kommen kann. Es käme vor, daß das verlagerte Fibulastück später nach längerer Zeit schließlich vom wuchernden Callus ganz umschlossen wird und dem Bein eine feste Stütze abgibt, vorausgesetzt, daß es sich nicht um einen ausgedehnten Defekt handelt und zugleich an der Stelle knochenneubildende Substanz genügend vorhanden ist. Bei Pseudoarthrose oder Diastase, welche infolge von vereiterter Splitterfraktur zustande gekommen ist, wird meistens wegen der hochgradigen Zerstörung das osteogene Gewebe fehlen. An solcher Stelle, wie Chirurgen bei der Operation oft zu sehen Gelegenheit haben, bleibt jede Callusbildung aus; die Lücke des Knochens ist nicht mit osteoidem Gewebe, sondern mit rein fibrösem Bindegewebe gefüllt. Da der verlagerte Knochenweichteil schon durch die Verlagerung von dem ursprünglichen Orte mehr oder weniger seine Vitalität verliert, so ist aus dem implantierten Gewebe allein mächtige Calluswucherung nicht zu erwarten. Dabei sollen also die Fragmentenden die Hauptrolle spielen, was aber, wie erwähnt, kaum der Fall sein kann.

Um das Bein tragfähig zu halten und nicht bedeutende Verkürzung zurückzulassen, muß man solchen Defekt mit freier Plastik füllen. Solch freier Körper soll entsprechend der Ausdehnung des Defekts groß und mächtig genug sein. Dünne Stücke werden sehr bald resorbiert und können keinen genügenden Reiz für Knochenneubildung abgeben. Es ist sehr wichtig, gleich nach der Operation feste Fixierung und Einklemmung des implantierten Stückes zu

erhalten. Dadurch wird Entstehung von Pseudoarthrose und dann auch verzögerte Callusbildung vermieden.

Wie schon erwähnt, scheint mir die Heteroplastik mit toter Substanz kein gutes Resultat zu geben, weil so feste mächtige Körper in großer Wundhöhle verhältnismäßig schwer einheilbar sind und außerdem eine innige substantielle Verbindung mit den Fragmentenden und mit den umgebenden Weichteilen schwer möglich ist. Zelluloidplatte, Elfenbein, Knochenkohle u. a. gleiten von den Knochen leicht ab und geben keine feste Stütze. Um aus dem angrenzenden Teile genügende Knochenbildung unter gleichzeitiger Ausnützung der implantierten Stoffe zu erhalten, muß man sehr lange Zeit warten und während dieser Zeitdauer immobil halten. Das würde im günstigen Falle doch noch jahrelang dauern, bis das Bein oder der Arm durch vollkommene Substitution der Fremdkörper und zugleich durch neugebildetes definitives Knochengewebe fest tragfähig wird. Jedenfalls ist heteroplastische Füllung bei ausgedehntem Knochendefekt der langen Röhrenknochen von keinem praktischen Wert, da besonders an solchem Orte, wie schon erwähnt, keine Neubildungsfähigkeit des Knochengewebes mehr vorhanden ist.

Péan[1]) resezierte bei einem Kranken subperiostal die obere Hälfte des Humerus, an dieser Stelle des Defektes setzte er eine komplizierte, aus Kautschuk und Platina bestehende Prothese ein, welche nach Art eines Gelenkes in sich selbst beweglich war. Patient trug die Prothese $2^1/_2$ Jahre, während zugleich eine Fistel bestand. Nach dieser Zeit zeigte sich, daß das erhaltene Periost neuen Knochen gebildet hatte, die Prothese wurde entfernt, die Fistel heilte.

Berndt[2]) hatte bei einer einseitigen Resektion des Unterkiefers eine Prothese aus Zelluloid eingelegt. Diese Prothese wird $4^1/_2$ Jahre reaktionslos getragen. Das vordere Ende derselben ist in geringen Grenzen gegen die frühere Sägefläche des Unterkiefers verschiebbar. Der Mund kann bequem geöffnet und geschlossen werden. Er sagt zum Schluß: „Daß ein so großer Fremdkörper — ein der resezierten Unterkieferhälfte entsprechender Zelluloidring — nicht nur fistellos einheilt, sondern ohne Fistel $4^1/_2$ Jahre liegen bleibt, ist bemerkenswert."

Glück[3]) machte eine Mitteilung über Versuche, bei welchen mit eingeheilten Metallteilen Hunde jahrelang in völliger normaler Weise umher gelaufen waren und weder Reizung noch Fistelbildung verursachten. Er berichtet ferner über Kranke, bei denen eine Elfenbeinprothese an Stelle entfernter Knochen, wie Phalangen, Ulna, Tibia usw. eingeheilt waren.

Kronacher[4]) berichtet über einen Fall eines 5 jährigen Knaben,

1) Zitiert nach Prévot, Thèse de Paris 1896.
2) Langenbecks Archiv, Bd. 56 u. 63.
3) Archiv für Kinderheilkunde. 1896.
4) Münchner med. Wochenschr. 1896, Nr. 13,

welchem er wegen Sarkoms der Fibula $^3/_4$ dieses Knochens reseziert hatte und dem er 5 Tage später eine 15 cm lange solide Elfenbeinprothese zwischen die restierenden Knochenteile einfügte. Zirka 3 Monate später Amputation wegen Rezidivs. Dabei zeigte sich, daß das invaginierte Elfenbeinstück an den oberen Diaphysenrest von 4—5 mm dicker Knochenschicht umgeben war, allseits von einer periostähnlichen, 1 mm starken Membran bekleidet wurde und am Malleolus von einer walnußgroßen knorpelähnlichen Schicht umwachsen war.

Prévost[1]) hatte einen Defekt in der Tibia, entstanden nach Ausräumung eines tuberkulösen Herdes mit kleinen entkalkten Knochenstücken ausgefüllt. Naht der Weichteile, glatte Heilung. Im Röntgenbilde später kein Unterschied zwischen neuem und altem Knochen bemerkbar.

Nach Barths[2]) Untersuchung führt aber kalkfreies Material (entkalkter Knochen, Schwamm) in der Regel nur zu einem bindegewebigen Verschluß des Defektes.

Seit Einführung der aseptischen Operation sind wir imstande, ziemlich große Fremdkörper im Körpergewebe einheilen zu lassen. Aber unresorbierbares Material soll lebenslang als solches liegen bleiben und kann nie zur festen substantiellen Verwachsung kommen. Es wird vom Bindegewebe eingekapselt, und dieses kann nur bei vorhandenem osteogenen Gewebe späterhin gelegentlich verknöchern, wie Péans Fall zeigt. An Stellen, wo keine knochenbildende Fähigkeit mehr vorhanden ist, wo anstatt der Callusbildung mehr Resorptionsvorgänge der Fragmente herrschen, soll auch resorbierbares Material ohne Knochenproduktion vollkommen resorbiert werden und die Lücke bindegewebig verschlossen werden. Große resorbierbare Körper können ferner nur vereinzelt zur Einheilung kommen, in den meisten Fällen aber mußten sie schließlich wegen der langdauernden Fistelbildung wieder entfernt werden.

Aus den oben auseinander gesetzten Gründen sprechen unsere Fälle vielleicht dafür, daß die Methode mit homoplastischer oder autoplastischer Füllung die bessere ist. Bei Fall 1 legte ich die ganze Corticalschicht samt Periost und Knochenmark vom jungen Kalb ein. Dieses Stück war 15 cm lang und 3 cm breit. Durch die Einpflanzung wurde das Bein in der Kontinuität schon so fest, daß man ohne Schienen verbinden konnte. Bei Fall IV wurde in die Oberarmdiastase eine ganze Femurdiaphyse vom Kaninchen eingelegt. Da daselbst parallel stehender als Schiene benutzbarer Knochen fehlte, so war die Fixierung in richtiger Stellung während

1) Contribution à l'étude de la prothése osseuse. Thèse de Paris 1896.
2) Berliner klin. Wochenschr. 1896, Nr. 1.

der langen Zeit schwer. Trotz vorsichtiger Behandlung entstand eine Pseudoarthrose zwischen dem oberen Fragment und dem eingepflanzten Knochenende, während das untere Fragment sehr gut fixiert war. Im Röntgenbild sieht man, daß das eingepflanzte Kaninchenknochenstück die Neigung hat, durch die Calluswucherung an beiden Enden allmählich umschlossen zu werden. Diese Calluswucherung am oberen und unteren Ende schien nach weiterer Fortsetzung der Immobilisierung endlich ineinander zu greifen. Es war also zu hoffen, schließlich definitive feste Verwachsung des gegeneinander wuchernden Callus zu erzielen. Leider war die Beobachtung zu kurz. Patient wurde mit diesem unbefriedigenden Zustand aus dem Spital entlassen. Nach den oben angegebenen Tatsachen kann man behaupten, daß die Implantation mit frisch lebendem Tierknochen, wenn auch das Stück groß ist, zur glatten Einheilung kommt, was beim toten Material nicht der Fall sein kann. Nach Barths Experiment soll zwar ein solches Tierknochenstück schließlich auch nach längerer Zeit resorbiert werden. Aber mir scheint das lebende Tierknochenstück eine Zeitlang seine Vitalität zu behalten, welche für die Einheilung im Körpergewebe eine wichtige Bedingung sein wird. Ein großer toter Körper kann nicht so reizlos einheilen, wie der lebende Tierknochen, er übt mehr oder weniger Reizung auf die Umgebung aus. Er regt Sekretion an und läßt in der Folge Fisteln zurück, was endlich wieder den eingepflanzten Teil zu entfernen nötig macht. Wir können also wohl bestimmt sagen, daß jener eingeheilte große Tierknochen, Barths Experiment als richtig angenommen, sehr lange Zeit brauchen wird, um völlig durch menschlichen Knochen ersetzt zu werden.

Bei anderen Fällen wurde freie Autoplastik ausgeführt. Das Knochenstück war von der vorderen Fläche der gleichen oder anderen Tibia mit Periost und Knochenmark entnommen. Da der Tibiaknochen sehr hart ist und gewöhnlich mit dem Meißel ein genügend großes und unversehrtes Stück nicht herausgenommen werden kann, da dabei im Stück sehr leicht unregelmäßige zackige Ränder oder Fissuren entstehen und sogar eine Fissur oder Fraktur am Grundknochen künstlich erzeugen kann, so muß man möglichst schonend vorgehen. Ich präpariere also zuerst vorsichtig die Haut ab. ohne dabei das Periost zu verletzen. Die Messerklinge muß flach oder mehr nach der Haut zu gerichtet werden. Wenn man genügend große Periostflächen entblößt hat, so wird in das Periost ein längliches Viereck bis zum Knochen geschnitten und dann mit bogenförmiger oder kreisförmiger Säge in allen Rändern tief bis

zum Knochenmark durchsägt. Mit einigen Schlägen auf den Meißel kann man dann sehr leicht ein auf allen Seiten schon ausgelöstes Stück herausnehmen. Ein auf solche Weise gewonnenes Stück hat glatte regelmäßige Ränder. Zerquetschte unregelmäßige Ränder oder Fissuren im Stück muß man deswegen möglichst vermeiden, weil solche Teile am Stück frühzeitig absterben und der Resorption unterliegen. Sie sind also in der Vitalität beschädigt. Um glatte Einheilung des Stückes zu erzielen und zugleich dem eingeheilten Stück möglichst lange seine Vitalität zu erhalten, soll man ein intaktes, alle Teile des Knochens in sich einbeziehendes Stück wählen.

Was den Verpflanzungsherd betrifft, so werden alle Narbengewebe der Haut und der Weichteile auf scharfem Wege herausgeschnitten, damit das implantierte Stück von frischem gesundem Gewebe umgeben und durch rasche Verwachsung mit demselben genügend ernährt wird. Die Wundhöhle, welche nach Excision des zwischenliegenden Bindegewebes und durch Anfrischung der Fragmente entsteht, zeigt gewöhnlich mäßige parenchymatöse Blutung. Die Blutung steht meistens nach kurz dauernder Gazekompression von selbst. Ich lege gewöhnlich vor der Operation keinen Esmarchschen Schlauch an, weil die Operation selbst nicht sehr blutig ist und keine stärkere Blutung nach Abnehmen der Schläuche stattfindet.

Über den Verlauf der Wundheilung und die Ausgänge des eingepflanzten Stücks möchte ich noch folgendes hervorheben.

Wie aus der Krankengeschichte ersichtlich, klaffte in Fall II infolge von Sekretretention in der Mitte die Wunde und es entstand eine große Wundhöhle, woraus immer dünnflüssiger Eiter abfloß. Aber mit der Zeit entwickelte sich Granulation aus der Umgebung, bis schließlich an der Mitte noch eine erbsengroße Knochenfläche entblößt war; dieser entblößte Teil des eingepflanzten Stückes ist aber nach Abstoßung des flachen nekrotischen Stückchens sehr rasch von Granulationen bedeckt und dann vernarbte die Wunde schließlich. Dieses Beispiel erinnert mich an den Fall von Klapp.[1]) Klapp meint, daß ein solcher Vorgang den Beweis von weiterer Lebensfähigkeit des eingepflanzten Knochens liefert. Lebensfrisches Periostknochenstück aus demselben Individuum kann als solches einheilen und bleibt weiter leben. Man kann nicht annehmen, daß solch großes Stück in verhältnismäßig kurzer Zeit ganz von den angrenzenden Teilen substituiert wird. Aus diesem Grunde will Klapp

1) Deutsche Zeitschr. f. Chir., Bd. 54, S. 576.

nicht ganz Barths Behauptung annehmen, daß alle eingepflanzten organischen Substanzen endlich unter Ausnützung für die Knochenbildung aufgesaugt werden. Ich will später noch darauf zurückkommen und hier nur sagen, daß ein großes Knochenperioststück sicher während einer Zeit seine Lebenskraft nicht verliert. Jedenfalls ergab das Röntgenbild in diesen Fällen, daß zwischen Fragmentenden und Implantatum eine mächtige Callusbildung stattfand und diese Stücke fest miteinander verwachsen waren. Die Funktion des Beines stellte sich auch wieder her. Patient ging etwas hinkend und trug seine Körperlast mit dem betreffenden Beine eine kurze Zeit.

Bei Fall III wurde wegen des unvollkommenen Durchsägens aller Seiten das Knochenstück mit Periost, aber teilweise ohne Knochenmark herausgenommen und implantiert. Der Wundverlauf war tadellos. Trotzdem das implantierte Stück relativ dünn und klein war, wurde das Bein ziemlich fest. Diese Festigkeit wird aber durch die breite Synostose zwischen dem oberen Fragmentende und der Fibula verstärkt, wie das Röntgenbild uns zeigt. Es zeigt fast keine Callusbildung am oberen Ende des Implantatums, während mäßiger Callus am unteren Ende desselben zu sehen ist.

Bei Pseudoarthrose des Humerus (Fall V) habe ich öfters nach Bierscher Vorschrift Injektion von defibriniertem Blut in die betreffende Stelle gemacht. Jedesmal wurde das Blut ohne besondere Reaktion resorbiert. Vorläufig kann ich mich nicht von der Wirksamkeit dieser Methode überzeugen und nur sagen, daß sie bei Pseudoarthrose, wo es teilweise an Knochensubstanz fehlt und wo ein Wucherungsprozeß nicht stattfand, ohne Wirkung blieb. Hierfür habe ich mit Erfolg das Periostknochenstück mit Markgewebe an den treppenförmig angefrischten Fragmenten schienenartig mittels Draht implantiert.

Es ist besonders bemerkenswert, daß das Periost im Stück eine große Neigung hat, mit dem darüber liegenden Weichteile frühzeitig fest zu verwachsen. Ich habe bei einem Schädeldefekte ein ausgelöstes Periostknochenstück aus der Tibia implantiert; dieses Stück wurde aber durch prolabierende Hirnsubstanz abgehoben. Am 3. Tag mußte ich daher die noch nicht vernarbten Hautnähte wegnehmen; die Wunde klaffte, das Knochenstück blieb durch feste Verwachsung des Periosts mit darüber liegender Haut im Zusammenhang. Die Versuche, dasselbe von dieser Verwachsung abzulösen, bewirkte eine Blutung aus der Wunde. Das Periostknochenstück war nicht leicht mit der Pinzette abzulösen. Aus dieser Be-

obachtung kann man wohl schließen, daß das Periost des implantierten Stücks mit den Weichteilen sehr frühzeitig in feste Verbindung kommt.

In der Frage, ob der herausgeschnittene oder losgelöste Knochen seine Lebenskraft behalten kann oder nicht, wurde die Ansicht Barths[1]) auf Grund seiner experimentellen genauen Untersuchung (1893) im allgemeinen von allen als einwandfrei angenommen. Seine Versuche ergaben übereinstimmend, daß einmal ausgelöste Knochenstücke in jedem Fall absterben und nur mit Verlust ihrer Vitalität einheilen können. Das implantierte Knochenstück bleibt nicht lebensfähig und zeigt gewisse regressive Veränderungen, denen sehr bald regenerative Vorgänge folgen. Es wird mit der Zeit allmählich aufgesaugt, bildet jedoch die Unterlage und das Nährmaterial für die neue Knochenbildung. Diese Tatsachen wurden von Mertens[2]) (1906) und Möller[3]) vielfach nachgeprüft. Die Resultate dieser beiden stimmen mit Barths Untersuchung überein. Ein Unterschied zwischen Transplantation lebender oder toter Knochen entweder der gleichen oder anderen Spezies besteht histologisch nicht. Das frische Fragment stirbt auch ab und dient nur zum Aufbau des neuen Knochens, was auch beim toten Knochenstück der Fall ist. Wenn man diese Anschauungen in allen Fällen von Knochentransplantation als Wahrheit gelten lassen könnte, so müßte ohne Frage die Implantation des toten gekochten Knochens aus dem anderen Körper bevorzugt werden, weil damit kostbarer lebender Menschenknochen erspart wird. Auf Grund meiner klinischen Beobachtungen scheint es mir aber, daß das lebende Knochenstück, wenn Periost und Knochenmark mitgenommen werden, sehr lange im Körper seine Lebensfähigkeit behält. Diese Zeitdauer der Lebensfähigkeit des abgelösten Periostknochenstückes ist lang genug, um mit angrenzendem Knochen in feste Verwachsung zu kommen resp. vom Callus umgewachsen zu werden.

Bei langen Röhrenknochen ist ferner das lokale Verhältnis ganz anders als am Schädel, weil beim Schädeldefekt in den meisten Fällen Dura vorhanden ist und dem eingepflanzten Knochenstück sehr nahe liegt. Die Dura hat, wie bekannt, eine ähnliche histologische Eigenschaft wie das Periost, d. h. sie besitzt knochenbildende Fähigkeit, mit der gleichzeitig Knochenresorption Hand in Hand

1) Zieglers Beiträge, Bd. 17.
2) Mertens, Inaug.-Dissert. Königsberg 1890.
3) Möller, Dissert. aus der Hallenser chirurg. Klinik. 1895.

geht. Im allgemeinen wird das transplantierte Stück am Schädel in größerer Ausdehnung mit Knochen oder knochenbildendem Gewebe in Berührung sein, als am langen Röhrenknochen.

Auf Grund der Entstehung der Nekrose in einem kleinen Teile des großen implantierten Knochens, wie Fall II uns zeigt, kann man also sicher annehmen, daß lebender intakter Knochen wenigstens während des Zeitraumes, in welchem die Fragmentenden durch Callusbildung konsolidiert werden, sehr gut seine Vitalität behalten kann. Weitere Vorgänge am implantierten Knochen müssen aber durch experimentelle Beobachtung bestätigt werden. Es müßte auf diesem Wege untersucht werden, ob an lebend eingeheiltem, in seiner Vitalität geschädigten Knochen Nekrose des ganzen Stückes eintritt — mit nachfolgender Resorption und Knochenneubildung natürlich, — oder das Stück im ganzen am Leben bleibt und nur an seinen Rändern allmählich resorbiert und durch neugebildete Knochen ersetzt wird.

Ich will zum Schluß meine Ergebnisse kurz zusammenfassen:

1. Zur Füllung eines ausgedehnten Kontinuitätsdefektes der langen Röhrenknochen eignet sich freie Autoplastik und Homoplastik.

2. Das eingepflanzte Stück soll schonend in Einbeziehung des Periosts und Marks herausgenommen werden. Es muß groß genug sein und sich am Orte gut einkeilen lassen.

3. Das Narbengewebe muß möglichst vollkommen excidiert werden. Dabei ist scharfe Abtrennung wichtig, damit keine Quetschung am Gewebe zustande kommt.

4. Die Blutung muß exakt gestillt werden.

5. Die Haut muß möglichst vollkommen oder höchstens bis auf einen kleinen Wundwinkel für einige Tage dauernde Einführung von Gazestreifen geschlossen werden.

Was den implantierten Knochen betrifft, möchte ich folgendes betonen:

1. Ein intaktes großes Knochenstück aus demselben Individuum behält seine Lebensfähigkeit so lange, daß es mit dem Fragment gut konsolidiert.

2. Tierknochen resp. Periost selbst zeigt keine Wucherungsfähigkeit und scheint weniger Anlaß zur Callusbildung vom Fragmentende aus zu geben.

3. Das Periost am Stück aus demselben Individuum verwächst sehr frühzeitig mit den Weichteilen.

4. Ein lebensfrisches Knochenstück gleichwohl, ob es aus demselben Individuum oder aus dem Tiere entnommen wird, heilt glatt ein, selbst wenn es ziemlich groß ist. Auch bei gestörtem Wundverlauf besitzt das aus demselben Individuum entnommene Knochenstück noch die Fähigkeit, gelegentlich nach Abstoßen von partieller Nekrose, einzuheilen.

5. Der eingepflanzte Tierknochen muß im menschlichen Körper natürlicherweise schließlich absterben und resorbiert werden, weil fremdartige Knochenzellen als solche nicht weiter leben. Aber lebendes Tierknochengewebe heilt im menschlichen Körper besser ein, als die tote Substanz und gibt dem Knochen zunächst eine feste Stütze ab, die dann allmählich durch menschliche Knochen (Callusbildung) ersetzt wird.

XIII—XIV.

Kleinere Mitteilungen.

XIII.

Aus der II. chirurgischen Klinik der k. k. Universität Wien.
(Vorstand: Hofrat Prof. Dr. J. Hochenegg.)

Ein Fall von Basedow mit Tuberkulose einer Glandula parathyreoidea.

Von

Dr. **Emil Stumme**,
Operationszögling.

(Mit 2 Abbildungen.)

Interessenten der Epithelkörperchenfrage erstatte ich Bericht über einen klinisch beobachteten Fall von tuberkulöser Läsion einer Glandula parathyroidea, der im klinischen Bilde ein deutlich ausgeprägtes Facialisphänomen entsprach.

Eine stets wachsende Struma, Herzklopfen, Atembeschwerden und entstellender Exophthalmus veranlaßten am 16. I. 1907 eine 26jährige, aus Mähren gebürtige Magd, sich an unserer Klinik aufnehmen zu lassen.

Anamnese: Als Kind täglicher Infektion durch die phthisische Mutter ausgesetzt, vermochte sie ihrer ersten Erkrankung im 10. Lebensjahr, den Masern, nur wenig Widerstand entgegenzusetzen und blieb 6 Wochen unter Husten, Fieber und Schwäche bettlägerig. Zwei Jahre brauchte sie, sich völlig zu erholen. Seit dem 16. Jahr dreiwöchentlich beschwerdefreie Menses. Im gleichen Jahr durch mehrere Monate Blutspucken, einmal profuse Hämoptöe. Ihr ganzes 17. Lebensjahr hindurch war Patientin vollkommen arbeitsunfähig; sie litt an heftigen Schmerzen in den Schultern und im Kreuz, begleitet von Fieber, Husten und äußerster Hinfälligkeit; der Arzt konstatierte Phthise und Pleuritis und stellte infauste Prognose. Patientin erholte sich aber bis auf gelegentliches Herzklopfen rasch und vollständig. Erst im 20. Jahr bot sie wieder ein neues Krankheitssymptom, eine schmerzlose blasse Schwellung der Füße an den Knöcheln, die bei Nacht wieder ablief; sie war als Kindsmagd damals den ganzen Tag auf den Beinen, worauf sie dieses Symptom, das nie vorher oder später

vorhanden war, zurückführt; im übrigen hatte sie damals keine Beschwerden und versah ungestört ihren Dienst.

Im 22. Jahr zeigte sich zuerst ein „erbsengroßer" Knoten im linken Schilddrüsenlappen, der stetiges gleichmäßiges Wachstum verriet, dem auch andere im linken und besonders im rechten Lappen sich anschlossen. 2 Jahre darauf setzte der Exophthalmus ein, der gleichfalls konstant zunahm, und ununterbrochenes Herzklopfen; hinzutraten vor einem Jahre Beklemmungen, Aufregungszustände, Zittern der Hände und Füße, Schwächegefühl, Schweißausbrüche und Durchfälle, in den letzten Wochen Erschwerung des Atmens und Schmerz beim Schlucken. Patientin war nie gravid, hatte nie spontane Krämpfe. Die erwähnten Atembeschwerden vor allem führten sie an die Klinik.

Status: Große, kräftige, gut genährte Patientin von blasser Hautfarbe. Leichte Cyanose. Puls rhythmisch, äqual, frequent (120) bei auffallend weicher Arterie, Temperatur normal. Braune Pigmentierung der Augenlider und ihrer Umgebung. Bulbi stark vorgetrieben. Stellwag, Möbius, Gräfe positiv, Cornea unterempfindlich. Beim Beklopfen der Wange etwas unterhalb des vorderen Teiles des Jochbogens deutliches Zucken des betreffenden Mundwinkels. Rachenreflex erhalten. Hals hochgradig verdickt durch eine weiche knotige Struma, die rechterseits vom Zungenbein bis zum Sternum reicht, auch unter dieses noch einen perkutorisch nachweisbaren Fortsatz entsendet. Über den oberen Pol zieht die starke schwirrende Thyroidea superior. Median unterhalb des Isthmus sitzt ein walnußgroßer, harter, empfindlicher Knoten, im Parenchym des linken Lappens ein ebenso großer, doch ganz weicher Knoten. Trachea nach links verdrängt.

Über der rechten Lungenspitze deutlich verkürzter Schall, feines Rasseln im Exspirium; an der rechten Basis rückwärts drei Finger breite resistente Dämpfung bei mangelhafter Verschieblichkeit und abgeschwächtem Atmen. Herz nach beiden Seiten mäßig verbreitert, Spitzenstoß hebend im 5. I.-R. in der Mammillarlinie; über allen Ostien ein leises systolisches Geräusch. Abdomen normal, abgesehen von ausgeprägter Empfindlichkeit in scrobiculo. Hyperästhesie der sensiblen Stämme, besonders des Ulnaris. Tremor der Finger, Patellarreflexe gesteigert.

Der Urin enthält deutliche, wenn auch nach Esbach nicht meßbare Eiweißmengen, doch keine pathologischen Formbestandteile; er ist frei von Aceton und reduzierenden Substanzen.

Operation am 19. I. 1907: Ruhige Billroth-Mischungsnarkose. Kocherscher Kragenschnitt am rechten Kopfnicker beginnend, bis über die Mittellinie reichend. Die subkutanen Venen stark erweitert. Durchtrennung der Längsmuskulatur, Spaltung der Kapsel und Auslösung des rechten Strumalappens; Resektion. Ein walnußgroßer accessorischer Knoten, der mit einem langen in die Tiefe führenden Stiel versehen ist und sich unterhalb des Isthmus befindet, wird exstirpiert, ein dem linken Lappen angehöriger ebensogroßer Knoten enukleiert. Kapsel- und Muskelnähte. Vollkommene Hautnaht.

Decursus: Die Heilung erfolgte per primam. Am Abend des Operationstages wurden 37,5° erreicht, späterhin blieb die Patientin durchaus afebril. Vorübergehend konnte ein Zurückbleiben des rechten Stimmbandes

bei der Phonation festgestellt werden. Nach 11 Tagen konstatierte man schon Abnahme des Exophthalmus, die übrigen Symptome, namentlich die Palpitationen blieben aber zunächst unbeeinflußt, Chvostek unverändert positiv. Nach mehreren Wochen trat — vielleicht unter der Einwirkung des verabreichten Rodagens — deutliche Abnahme der Pulsfrequenz und Besserung des Allgemeinbefindens ein, so daß Patientin am 4. III. 1907 gebessert entlassen werden konnte.

Am 30. V. suchte ich sie in ihrer Heimat auf, um eine Nachuntersuchung vorzunehmen. Sie hatte ein durchaus verändertes Aussehen: Sichtlich gekräftigt, gut gefärbt, zeigte sie kaum mehr Spuren von Exophthalmus; beim Beklopfen des Facialis zeigte sich immer erst nach ein paar Schlägen eine kaum merkliche aufs Lippenrot beschränkte Zuckung. Der Hals, links etwas voller als rechts, war von nahezu normaler Konfiguration; der linke Schilddrüsenlappen etwas größer als normal, ohne fühlbare Knoten. Der Lungenprozeß war zum Stillstand gekommen, wenigstens zeigte Patientin kein Fieber und das Rasseln in der Spitze war geschwunden. Die Herzdämpfung anlangend konnte kein Unterschied gegenüber der Zeit ihres Spitalsaufenthaltes nachgewiesen werden; doch schien der Herzstoß nicht so verbreitert, der Spitzenstoß nicht so hebend wie damals, vom systolischen Geräusch war nichts mehr zu hören. Sehr manifest war die Veränderung der Pulsfrequenz, die mit 90 Schlägen bei ruhiger Rückenlage von hochnormalen Werten kaum abwich; allerdings war der Puls sehr labil und stieg bei raschem Erheben leicht auf 112. Die sensiblen Stämme schienen noch etwas druckempfindlicher als de norma. Keine Tremores. Keine Durchfälle, Urin vollkommen normal.

Patientin war mit ihrem Zustand sehr zufrieden, gab spontan an, nicht mehr an den beängstigenden Palpitationen zu leiden und konnte, wie ich mich überzeugte, lange Strecken Wegs zurücklegen und rasch bergauf gehen, ohne einer Rast bedürftig zu werden. Die strumaverkleinernde Operation war also von einer an Heilung grenzenden Besserung der Basedow-Symptome und einem nahezu vollständigen Schwinden des Chvostekschen Phänomens gefolgt; der Harn wurde eiweißfrei.

Das Operationsprodukt besteht, abgesehen von einem walnußgroßen, von fibröser Kapsel bekleideten, accessorischen Knoten und einem ebenso großen aus dem linken Lappen enukleirten Knoten, die beide kleinfollikullären kolloiden Charakter zeigen, aus dem fast mannsfaustgroßen durch Exzisions-Resektion gewonnenen rechten Strumalappen. Die Resektionsebene durchsetzt das Parenchym im Bereich der Thyroidea inferior derart, daß das obere rechte Epithelkörperchen kranialwärts dieser Arterie am Präparat zu finden, vom unteren aber nichts daran zu sehen ist; es dürfte an dem schmalen an der Trachea belassenen Streifen strumösen Gewebes zurückgeblieben sein.

Die Oberfläche der Struma ist grobhöckerig, am Querschnitt zeigt sie sich zum größten Teil aus hasel- bis walnußgroßen Knoten zusammengesetzt, die in ein gefäßreiches graugelbes Parenchym eingelassen erscheinen. Mikroskopisch sind die Knoten aus recht großen kolloidgefüllten Follikeln aufgebaut; die Grundsubstanz zeigt nur spärlich intrafollikuläre Kolloidentwicklung, vielfach kolloidfreie Bläschen und solide Häufchen kubischer Zellen, sie ist normale Thyroidea; an den der histologischen Untersuchung

zugeführten Strumateilen konnten dem Basedow zukommende Veränderungen nicht aufgedeckt werden; nirgends Zeichen einer Entzündung.

Das Epithelkörperchen liegt lose in der Kapsel der Struma; freigelegt erscheint es von gewöhnlicher Größe, annähernd nierenförmig, rötlichgelb gefärbt; äußerer Aspekt also normal. Histologischer Befund (Hämalaun-Eosin, Mallory, Ziel-Neelsen): Kapsel, soweit erhalten, zart; ebenso das Stroma an dem einen von Veränderungen freigebliebenen Pol, im übrigen zuerst und am stärksten betroffen. Gefäße stark gefüllt. Die Drüsensubstanz selbst entspricht in allen Kriterien durchaus dem jugendlichen Alter der Patientin: sie besteht der Hauptmasse nach aus kleinen, lichten, noch scharf begrenzten Hauptzellen und spärlichen im Mallory rotbraun gekörnten Oxyphilen, die sich subkapsulär in kleine Gruppen, im Innern einzeln nur in wenigen Exemplaren finden; ins Parenchym eingeschlossen in geringer Zahl einzeln oder zu zweien und dreien stehende Fettzellen. Hier und da beginnende intrafollikuläre Kolloidentwicklung. An der Peripherie des Organs und an größeren Bindegewebszügen Pallisadenstellung der Zellen mit zu einem Saum geordneten Kernen.

Der tuberkulöse Prozeß, der weniger an den Polen, vorwiegend in der Mitte des Epithelkörperchens lokalisiert ist, wo er nahezu dessen ganze Dicke betrifft, umfaßt von der eben beginnenden Auswanderung mononukleärer Rundzellen über Vermehrung des Stromas durch Fibroblastenbildung und konzentrische Anordnung epitheloider Zellen bis zum wohlentwickelten Riesenzellenknötchen alle mannigfaltigen Stadien und Formen der Tuberkelbildung: hier eine strangförmig die Gefäße begleitende, dort eine dichte häufchenartig perivaskuläre Rundzellenansammlung bei noch ruhendem Stroma anderwärts schon Lockerung des Lymphocyten-Extravasats durch einwachsende Fibroblasten; an wieder anderem Orte gruppieren sich die wuchernden Stromaelemente als Epitheloidzellen in kreisförmig konzentrischen, Schichten zu kleinsten Knötchen, das Drüsenparenchym räumlich verdrängend (Fig. 1). Fast stets sind die einzelnen das Knötchen aufbauenden Epitheloidzellen auseinander gedrängt durch Rundzellen, so daß kaum irgendwo zusammenhängende Verbände epitheloider Zellen zu sehen sind; an der Peripherie der größeren Tuberkel sind die Rundzellen ganz besonders reichlich zur Stelle und geben sich dort durch einen schwarzen Kranz (Hämalaun) dichtgelagerter Kerne zu erkennen. Gerade in den größten Knötchen fällt das eigentümlich lockere Gefüge auf, dadurch hervorgerufen, daß weniger Verdrängung oder Substituierung als vielmehr Durchwachsung des spezifischen Drüsengewebes zur Tuberkelbildung führte: denn mit epitheloiden und lymphocytären Elementen sehen wir bis nahe ans Zentrum hin kaum veränderte Drüsenzellen brüderlich in den Aufbau des Knötchens sich teilen (Fig. 2). Nach außen folgt dann die dichtere Lage mononukleärer Rundzellen, ganz peripher eine nahezu allen Knötchen benachbarte helle Zone geschädigten Drüsengewebes, gekennzeichnet durch gequollenes, kaum färbbares Protoplasma bei intakten Kernen, wie mehrere Mitosen (Fig. 1) beweisen, auch zu regenerativer Reaktion bereit. Im Zentrum des Knötchens liegen teils Riesenzellen mit peripher angeordneten Kernen, teils Epitheloidzellen allein oder mit lymphoiden gemengt, öfters verquollen mit nur schwach tingiblem Kern, nirgends aber vollendeter Nekrose anheimgefallen.

Serienschnitte aus verschiedenen Schichten des Organs lassen mich

die Zahl der Epitheloidzellentuberkel auf etwa 40 schätzen; der Durchmesser schwankte zwischen 60 und 700 μ. Eine größere Anzahl von Schnitten wurde nach Ziel-Neelsen gefärbt, doch gelang es an keiner Stelle, Tuberkelbazillen nachzuweisen.

In jüngster Zeit hat Chvostek, gestützt auf systematische Beobachtungen an reichem Krankenmaterial, der Überzeugung Ausdruck verliehen, daß das Vorhandensein des Facialis-Phänomens eine Insuffizienz der Parathyroideae bedeute und er hat seine bestechende These bereits mit dem



Fig. 1. Zwei junge Epitheloidzellentuberkel.

a = Zentrum des Knötchens; vorwiegend Epitheloid-, vereinzelt Rundzellen. b = Rundzellenanhäufung. c = Drüsenparenchym, bei c' verdrängt und gequollen, c'' besonders stark gequollene Drüsenzellengruppe. d = Milose in einer Drüsenzelle. e = flächenhaft getroffenes Endothel. (Vergr.: 210/1).

vorliegenden Fall illustriert. Bei der großen, auch von Chvostek wieder konstatierten Häufigkeit der Kombination von Phthisis pulmonum und Facialisphänomen — Schlesinger fand es bei 133 Tuberkulösen 64 mal und hält es geradezu für ein Frühsymptom der Lungentuberkulose — bildet aber diese Art von Epithelkörperchenläsion zweifellos eine seltene Ausnahme gegenüber der großen Mehrzahl der anderen Fälle, sei es nun, daß wir für diese eine auf dem Wege der Blutbahn erfolgte toxische Schädigung annehmen, sei es, daß wir eine vermehrte Toxinbildung supponieren, die die Leistungsfähigkeit der Epithelkörperchen übersteigt; eine durch die lokale Nachbarschaft der Lungenspitzen zu erklärende Läsion, wie Chvostek sie annimmt, etwa durch direkte Propagierung des Prozesses oder durch

lokale Verbreitung des Giftes auf dem Lymphwege bewirkt, erscheint jedoch durch die Lage der Epithelkörperchen und den Verlauf der Lymphgefäße ausgeschlossen; speziell in unserem Fall handelt es sich um ein oberes Epithelkörperchen, so daß ein derartiger Entstehungsmodus erst recht undenkbar erscheint.

Die Literatur enthält nur wenige unser Thema betreffende Angaben. Bei Benjamins fand ich die flüchtige Erwähnung, daß er bei Miliarer auch

Fig 2. Größerer Epitheloidzellentuberkel.

a = Zentrum des Knötchens, Epitheloid- und Rundzellen enthaltend, bei a' Beginn fibröser Umwandlung (Bildung einer streifigen Zwischensubstanz). b = Zone dichtgedrängtet Rundzellen, zwischen ihnen einzelne Epitheloid- und Drüsenzellen. c = Drüsenzellen, bei c etwas gequollen. d = Drüsenzellen im Inneren des Knötchens, umgeben von Epitheloidzellen und durch ihren dunkleren Kern kenntlichen Rundzellen. (Vergr.: 210/1).

im Epithelkörperchen Tuberkel gesehen habe. Schmorl gab gelegentlich einer Diskussion an, unter verschiedenen Veränderungen einmal auch bei akuter Miliarer Knötchen im Epithelkörperchen gefunden zu haben. Auch Königstein sah einmal miliare Knötchen. Einen genauen, auch mit klinischen Beobachtungen versehenen Bericht verdanken wir Carnot und Delion: Eine 24jährige, hochgradig tuberkulöse Frau wurde acht Stunden ante mortem von typischen Krämpfen befallen, die bis zum Tode dauerten.

Die Obduktion ergab Pneumothorax und ausgebreitete tuberkulöse Infiltration der Lungen. Die oberen Epithelkörperchen äußerlich normal, histologisch Vermehrung des Stromas und Rundzelleninfiltration; das rechte untere konnte nicht gefunden werden, das linke untere war eine von bindegewebiger Schwarte umhüllte käsige Masse, nur an den Polen war noch etwas Parenchym übrig. Die Autoren führen bei Ausschluß anderer Ursachen die Krämpfe auf die Epithelkörperchenläsion zurück.

Die pathologisch-anatomischen Beziehungen unseres Themas finden die eingehendste Besprechung in Peperes fleißiger Monographie: Le ghiandole paratiroidee. Trotz jahrelanger, darauf gerichteter systematischer Untersuchungen an großem Material konnte dieser Autor nur sechs Fälle menschlicher Epithelkörperchentuberkulose beobachten, ein Beweis, wie selten man auch bei Phthise auf eine Lokalisation des spezifischen Prozesses in den Parathyroideae wird zurückgreifen dürfen; reichen doch die Finger aus, die bekannt gewordenen positiven Befunde herzuzählen.

Bei Pepere schien einmal das rechte obere Epithelkörperchen die ausschließliche Lokalisation der Tuberkulose zu bilden; wenigstens war auch bei der Obduktion kein anderer Herd im Körper aufzudecken; zweimal gab es ulcerierende Lungenherde, zweimal tuberkulöse Halslymphdrüsen, einmal Miliare von einer verkästen peribronchialen Drüse ausgehend. Hierzu kommen zwei Fälle von Epithelkörperchentuberkulose bei Kälbern, denen er zu Immunisierungszwecken eine bazillenhaltige Masse in die Jugularis gespritzt hatte. Meist fand er die Epithelkörperchen bestehend aus käsigen Massen, die einen größeren Herd oder zahlreiche kleine Knötchen bildeten, oft Riesenzellen enthaltend, dazwischen verdrängtes und infiltriertes Parenchym; dem unseren sehr ähnlich aufgebaut war sein Fall von primärer parathyroidealer Tuberkulose, dessen Histologie er im Bilde bringt; nur an einem der vorhandenen Knötchen gelang es ihm, in äußerst geringer Zahl Kochsche Bazillen darzustellen. Schließlich weist er auf die Neigung zu diffuser Sklerosierung des Bindegewebes im tuberkulösen Epithelkörperchen hin, eine Beobachtung, die auch für unseren Fall Geltung hat.

Zugleich mit den Basedow-Symptomen sehen wir auch die auf Epithelkörpercheninsuffizienz zurückzuführenden Erscheinungen, deren Verständnis wir Biedl, Erdheim und Pineles verdanken, trotz des Verlustes eines teilweise noch funktionierenden Epithelkörperchens einer wesentlichen Besserung teilhaftig werden: So die Übererregbarkeit des Facialis und die Hyperästhesie der sensiblen Stämme. Vielleicht können wir auch die eigentümliche Pigmentierung im Gesicht, nach Jellinek dem Basedow zugehörig, von Kocher aber lieber auf Läsion der Parathyroideae bezogen, hierherstellen. v. Frankl-Hochwart tut einer solchen „rauchgrauen" Verfärbung als einer häufigen Begleiterscheinung der Tetania mehrfach Erwähnung; bekannt ist auch die von Hoffmann bei chronischer Tetanie gemachte Beobachtung, daß nach jedem Krampfanfalle die Pigmentierung dunkler wurde. In unserem Falle hatte dieses Symptom allerdings bis zur Nachuntersuchung noch keine Zeit zu augenfälliger Veränderung gehabt.

Ich glaube, daß mehrere Umstände zusammenwirken, die Funktion der Epithelkörperchen wieder ausreichend zu gestalten; das wirksamste Moment scheint mir die Aufhebung des Hyperthyroidismus, der an und

für sich schon Übererregbarkeit der Nerven mit sich bringt, so daß es nur einer relativen Insuffizienz der Epithelkörperchen bedarf, das Facialisphänomen in Erscheinung treten zu lassen. Dieser Vorgang würde ein Pendant bilden zur Beobachtung Lusenas, daß die Entfernung der Schilddrüse bei parathyroidektomierten Tieren den Krankheitsverlauf günstig beeinflußt, eine Tatsache, die von Vassale und Generali bestätigt und durch die dem Basedow eigentümliche Stoffwechselsteigerung und die daraus resultierende Erhöhung der von den Epithelkörperchen zu bindenden Toxinmenge erklärt wurde. Einen extremen Standpunkt nehmen Gley und Moussu ein, die aus der Analogie der Störungen nach Parathyroidektomie und bei Basedow geradezu den Schluß zogen, der Basedow käme auf dem Umwege einer Epithelkörpercheninsuffizienz zustande. Auch Mac Callum, der die Parathyroideae beim Basedow mehrfach histologisch untersucht hat, denkt an die Möglichkeit, sie könnten an dessen Zustandekommen beteiligt sein. Die Angabe Moussus, daß er durch parathyroideale Organtherapie den Basedow günstig beeinflussen konnte, und die Heilerfolge Marinescus, der durch Verabreichung von Nebenschilddrüse des Ochsen die Symptome der Tetanie und des Basedow in einem kombinierten Fall zum Schwinden brachte, passen sehr gut zu alledem. Eine Stütze unserer Auffassung sehen wir auch in den Resultaten der interessanten Untersuchungen Loewenthals und Wiebrechts; Verabfolgung eines Gemisches von Schilddrüse und Nebenschilddrüse vom Ochsen brachte bei einer Frau, die an chronischer Tetanie und Basedow litt, Sistierung der Krämpfe und allmähliche Steigerung des Gewichtes, Verminderung der Pulsfrequenz und Besserung der nervösen Beschwerden, während, sobald experimenti causa Schilddrüse allein gereicht wurde, sofort Verstärkung des Krampfgefühles auftrat.

Über systematische Untersuchung Basedowkranker auf das Facialisphönomen konnte ich nichts in Erfahrung bringen; doch wurde schon mehrfach manifeste Tetanie als Komplikation des Basedow beobachtet (Mannheim, Steinlechner, Jakobi, Fraisseix, Marinescu, Loewenthal und Wiebrecht, Hirschl). Dieser letztere Autor macht auch auf die Häufigkeit von Struma und strumöser Belastung bei Tetanie aufmerksam; ebenso v. Frankl-Hochwart, der die Trias: Chvostek, Struma und vasomotorische Übereregbarkeit geradezu als neues Krankheitsbild anerkannt wissen will.

Es ist aber recht wohl denkbar, daß die Funktion der Epithelkörperchen in unserem Falle auch absolut genommen eine Steigerung erfahren hat, dank der Befreiung von der immer mehr beengenden Nachbarschaft, dank der Hebung des Allgemeinzustandes und der damit einhergehenden Ausheilung der parathyroidealen Tuberkulose, wenn wir auch für die übrigen drei Teilorgane eine solche annehmen wollen; ob wir es dürfen, darüber kann man nicht einmal Vermutungen äußern. Auch der bei Thiemich zu findende Passus: „Wir haben keine Veranlassung anzunehmen, daß eine nicht durch Operation gesetzte Erkrankung einige Epithelkörperchen ergreifen, andere verschonen könnte", gibt uns keinen Anhaltspunkt zur Beantwortung dieser Frage, denn es hat sich, wenigstens was die Tuberkulose anbelangt, geradezu in allen, darauf bezügliche Angaben enthaltenden Publikationen gezeigt, daß nur ein Teil der Epithelkörperchen in den Prozeß einbezogen gefunden wurde; so waren in den sechs Fällen Peperes

einmal nur die beiden unteren Epithelkörperchen tuberkulös verändert, fünfmal gar nur ein einziges.

Erwähnenswert scheint mir noch der Umstand, daß die Albuminurie mit den übrigen Symptomen verschwand. Daraus wie aus dem Mangel eines Sediments und dem Verhalten des Pulses ließ sich eine von früher her bestehende Nephritis ausschließen und es blieb nur die Deutung übrig, daß ein vorübergehend vorhandenes Toxin die Niere schädige, mit dessen Fortfall auch die Eiweißausscheidung aufhörte. Wieviel davon dem Basedow, wieviel der mangelhaften Funktion der Epithelkörperchen zuzuschreiben ist, bleibt zweifelhaft: Auch bei unkompliziertem Basedow sah man gelegentlich Albuminurie; so fand Mannheim unter 41 Fällen 2 mal, Päßler bei 58 Patienten 4 mal, Mackenzie bei 52 Fällen 6 mal, Murray bei 120 Fällen 4 mal Eiweiß im Harn. Allein auch bei der Tetanie wurde häufig Albuminurie beobachtet, ja bei manchen Formen, wie bei der nach akuter Autointoxikation entstandenen Tetanie (Löbl) und der Graviditätstetanie (Zanfrognini) gehört sie geradezu zum klinischen Bilde. Dieser Zusammenhang wurde in jüngster Zeit auch zum Gegenstand experimenteller Untersuchungen gemacht: Capobianco und Mazziotti berichten genau über die nach isolierter Parathyroidektomie auftretenden Nierenveränderungen, wie Degeneration des Parenchyms, Rundzelleninfiltration, Hämorrhagien und Gegenwart von Zylindern.

Auch die Versuche Caros, der nach Schilddrüsenexstirpation Nephritis nur dann fand, wenn die Tiere an Tetanie zugrunde gingen, sind in dem Sinne zu verwerten, daß die Albuminurie eine häufige Folgeerscheinung der Epithelkörpercheninsuffizienz darstellt (Zanfrognini). Albuminurie bei sogenannter idiopathischer Tetanie finden wir bei Hoffmann, Loos und v. Frankl-Hochwart erwähnt.

Wir werden also, wollen wir uns die Genese und gegenseitige Abhängigkeit der Symptome zurechtlegen, kaum fehlgehen mit der Annahme, daß die durch die Tuberkulose geschädigten Epithelkörperchen in der Erfüllung ihrer physiologischen Pflicht beeinträchtigt waren, um so mehr, als der vorhandene Basedow gesteigerte Ansprüche an sie stellte, und daß das auf solche Art der Bindung entgangene Toxin zu mechanischer Übererregbarkeit des Facialis, zu Hyperästhesie der sensiblen Nervenstämme und zu Alteration der Nieren führte; die Verkleinerung der Struma brachte Reduktion der Anforderungen, die Hebung des Allgemeinzustandes beeinflußte aufs günstigste die vorhandene Tuberkulose und die Epithelkörperchen wurden ihrer Aufgabe wieder gerecht.

An dieser Stelle danke ich nochmals meinem Chef, Herrn Hofrat Professor Dr. Hochenegg, für die Überlassung des Falles zur Publikation und Herrn Professor Dr. Paltauf für die gütige Durchsicht der histologischen Präparate.

Literaturverzeichnis.

1. Benjamins, Über die Glandulae parathyroideae. Zieglers Beiträge, Bd. 31.
2. Capobianco und Mazziotti, Le lesioni renali seguite alla paratiroidectomia, L'arte medica II.
3. Carnot et Delion, Parathyroïdite tuberculeuse. C. R. de la Soc. de Biol. LIX.

4. Caro, Schilddrüsenresektionen und Schwangerschaft in ihren Beziehungen zu Tetanie und Nephritis. Grenzgebiete der Medizin u. Chirurgie, Bd. 17.
5. Chvostek, Beiträge zur Lehre von der Tetanie. Wiener klin. Wochenschrift 1907, Nr. 17 u. 21.
6. Fraisseix, Goître exophtalmique et Tétanie. Thèse de Paris 1900.
7. Frankl-Hochwart, Über mechanische und elektrische Erregbarkeit der Nerven und Muskeln bei Tetanie. Deutsches Archiv f. klin. Med., Bd. 43.
8. Derselbe, Die Tetanie in Nothnagels Handbuch, 1907.
9. Derselbe, Die Tetanie der Erwachsenen in: Deutsche Klinik im Eingang des 20. Jahrhunderts.
10. Gley, C. R. de la Soc. de Biologie 1897, 1898, 1899.
11. Hirschl, Wiener klin. Wochenschr. 1904, S. 608.
12. Hoffmann, Weitere Beiträge zur Lehre von der Tetanie. Deutsche Zeitschrift f. Nervenheilkunde, Bd. 9.
13. Derselbe, Zur Lehre von der Tetanie. Deutsches Archiv f. klin. Med., Bd. 43.
14. Jacobi, Struma und Tetanie. Wiener klin. Wochenschr. 1904, Nr. 27.
15. Jellinek, Über ein bisher nicht beachtetes Symptom der Basedowkrankheit. Wiener klin. Wochenschr. 1904, Nr. 43.
16. Kocher, Verhandlungen des Kongresses für innere Medizin, 1906, S. 77.
17. Königstein, Wiener klin. Wochenschr. 1906, S. 779.
18. Löbl, Tetanie und Autointoxikation. Wiener klin. Wochenschr. 1903, Nr. 33.
19. Loewenthal und Wiebrecht, Über Behandlung der Tetanie mittels Nebenschilddrüsenpräparaten. Deutsche Ztschr. f. Nervenheilk. 1906, Bd. 31.
20. Loos, Über Vorkommen und Bedeutung des Facialisphänomens bei Kindern. Wiener klin. Wochenschr. 1891, Nr. 49.
21. Lusena, Gli effetti dell'abolizione della fonzione tiroidea sul decorso della tetania paratireopriva. La Riforma medica 1899.
22. Mc. Callum, Med. News 83. Ref. in Schmidts Jahrbücher, Bd. 282.
23. Mackenzie, Lancet 1902 und Schmidts Jahrbücher, Bd. 277.
24. Mannheim, Der Morbus Gravesii. Gekrönte Preisschrift, Berlin 1894.
25. Marinescu, Tetanie. Sém. méd. 1905.
26. Mikulicz, Die chirurgische Behandlung der Basedowkrankheit. Berliner klin. Wochenschr. 1895, Nr. 19.
27. Le Monde médical 275. Le goître exophtalmique.
28. Moussu, C. R. de la Soc. de Biologie 1797, 1898, 1899.
29. Murray, The clinical history and symptoms of 120 cases of exophtalmic goiter. Lancet 1902. Ref. in Schmidts Jahrbüchern, Bd. 277.
30. Päßler, Erfahrungen über Basedowsche Krankheit. Deutsche Zeitschr. f. Nervenheilkunde, Bd. 6.
31. Pepere, Le ghiandole paratiroidee. Turin 1906.
32. Schlesinger, Über einige Symptome der Tetanie. Ztschr. f. klin. Med., Bd. 19.
33. Schmorl, Münchner med. Wochenschr. 1907, S. 494.
34. Steinlechner, Über das gleichzeitige Vorkommen von Morbus Basedow und Tetanie an einem Individuum. Wiener klin. Wochenschr. 1896, Nr. 1.
35. Thiemich, Anatomische Untersuchungen der Glandula parathyroideae bei der Tetanie der Kinder. Monatsschrift f. Kinderheilkunde 1906, Nr. 4.
36. Zanfrognini, Insufficienza paratiroidea e gravidanza. Boll. della Accad. Med. di Genova XX.

XIV.

Aus dem Krankenhause der Diakonissenanstalt Neumünster-Zürich.

Descensus des rechten Ureters ins Scrotum, eine Hernia inguino-scrotalis vortäuschend.

Von

Dr. **Friedrich Brunner**,
Chefarzt der chirurg. Abteilung.

(Mit 1 Abbildung.)

Wegen eines Abszesses in der rechten Glutäalgegend, der nach Injektion eines Quecksilberpräparates durch einen Spezialisten entstanden war, befand sich ein 41jähriger Herr in unserer Anstalt. Derselbe wollte die Gelegenheit benützen, sich einen rechtsseitigen Leistenbruch operieren zu lassen.

Der Bruch bestand seit der Kindheit. Er füllte besonders beim Stehen die rechte Scrotalhälfte in der Größe einer Faust ganz aus, konnte leicht reponiert werden und ging im Liegen immer von selbst zurück. Beim Gehen verhielt er sich verschieden, bald war er groß, bald kleiner, ohne Suspensorium konnte Patient nicht lange gehen, seit 10 Jahren trägt er ein solches, da er ein Bruchband nicht vertrug.

Patient ist sonst gesund, der Urin ist klar ohne pathologische Bestandteile, wird ohne Beschwerden gelöst. Beim Stehen fühlt man im Scrotum eine Anzahl dicker Stränge, die aus dem Annulus inguinalis subcutaneus herabkommen und sich leicht in den Leistenkanal zurückschieben lassen. Nach unten über dem Testikel fühlt man scheinbar deutlich die abgerundete untere Grenze eines Bruchsackes. In gefülltem Zustande bekam ich den Bruch nie zu sehen, da Patient wegen des Abszesses nicht längere Zeit stehen konnte. Anfangs dachte ich an Varicocele, der angeblich freie Rand des Bruchsackes brachte mich aber dazu, eine Inguinoscrotalhernie anzunehmen und auf den Wunsch des Patienten die Radikaloperation auszuführen, einzugehen.

Die Operation wurde am 11. März 1907 nach Bassini vorgenommen. Nach Spaltung der Fascie des M. obliquus ext. und Isolieren des Funiculus fühle ich in letzterem wieder den angeblichen Bruchsack mit seinem untern freien Rand. Nach Spaltung der Tunica vaginalis communis versuche ich den Bruchsack zu isolieren und halte nun plötzlich, da es mit den Gebilden des Samenstranges nur locker verbunden ist und auch mit dem Testikel nicht verwachsen ist, ein langes, dünnes Gebilde in der Hand. Es sieht aus wie eine etwa kleinfingerdicke Darmschlinge samt Mesenterium, allein es ist nirgends mit Peritoneum überzogen, liegt überhaupt vollständig extraperitoneal. Das Bauchfell ist nirgends eröffnet, auch bei genauer Revision ist keine Spur einer Peritonealausstülpung, eines Bruchsackes zu finden. Die beigefügte Skizze, welche unmittelbar nach der Operation angefertigt wurde und die relativen Größenverhältnisse exakt wiedergibt, stellt diesen

Moment der Operation dar und läßt deutlich das Aussehen des Gebildes (a, b) erkennen. Ich bin mir sofort klar, daß es sich um den Ureter handelt. Derselbe liegt innerhalb der Tunica vaginalis communis im Funiculus, tritt aus dem Annulus inguinalis abdom. heraus, bildet im Funiculus eine ca. 20 cm lange Schlinge und tritt wieder in den abdominellen Leistenring ein. Der laterale Schenkel (a) der Schlinge ist etwa bleistiftdick, erweitert sich aber bald zur Dicke eines kleinen Fingers.

Am lateralen dünnen Teil bemerkt man deutliche von lateral nach medial fortschreitende Einschnürungen, die in dem bekannten Rhythmus

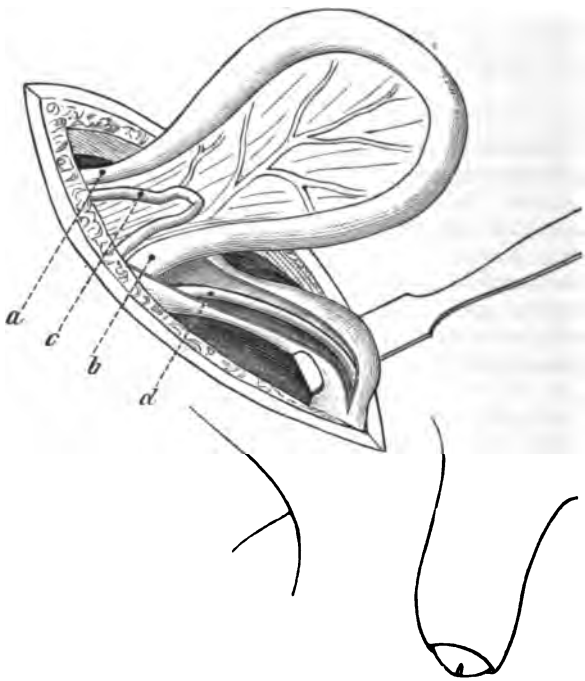

der Ureterenkontraktionen auftreten. Der dickere Teil der Schlinge (b) zeigt keine fortschreitenden Kontraktionen, sondern wird von Zeit zu Zeit in toto hart. Beim Anziehen der Ureterschlinge und nähern Zusehen gewahrt man an der Basis der Schlinge in dem mesenteriumähnlichen Blatte noch einen etwa 4 mm dicken Strang (c), der sehr schöne Zusammenziehungen und wurmförmige Bewegungen seiner ganzen Länge nach zeigt. Dieser Strang ist nur halb so dick wie die große Schlinge, seine Wandungen scheinen dick, sein Lumen verhältnismäßig eng zu sein. Er steigt nicht gegen das Scrotum herab, liegt vielmehr innerhalb der Bauchhöhle und ist nur durch den starken Zug nach außen gezerrt. Es handelt sich offenbar um einen zweiten nicht erweiterten Ureter. Das Vas deferens (d) tritt mit keinem der beiden Harnleiter in Beziehungen.

Ich versuchte nun die Ureterschlinge durch den Annulus ing. abd. hindurch in die Bauchhöhle zu reponieren, was aber nicht gelang, der Ureter wurde hierbei mehrfach abgeknickt und fand überhaupt keinen Platz. Die Schlinge einfach wieder an der alten Stelle liegen lassen, mochte ich auch nicht, da Patient dann seinen „Bruch" behalten hätte. Da mir die Verhältnisse günstig schienen, entschloß ich mich zur Resektion und Naht des Ureters.

Der zuführende (laterale) Schenkel der Schlinge wurde mit einer Klemme abgeschlossen und unter sorgfältiger Abtrennung des „Mesenteriums" 12 cm des Ureters reseziert, wobei sich etwas klare Flüssigkeit (Urin) entleerte. Der Schnittrand des zuführenden Schenkels wurde an zwei diametral einander gegenüberliegenden Stellen mit Schlingen (Zügeln) aus dünner Darmseide versehen, deren beide Enden nach Armierung mit dünnen drehrunden Darmnadeln etwa 1—1½ cm unterhalb des Schnittrandes des abführenden Ureterschenkels durch die Wand des letztern von innen nach außen durchgeführt wurden. Um das Lumen klaffen zu machen und festhalten zu können, wurden auch durch den Rand des abführenden Schenkels einige Fadenschlingen gelegt, die dann nachher zur Naht benutzt wurden. Durch Zug an diesen Fadenschlingen konnte nun leicht der zuführende Ureterschenkel ca. 1 cm weit in den abführenden invaginiert und durch lose Knotung der Schlingen vorläufig fixiert werden. Die Invagination geschah um so leichter, als der zuführende Schenkel dünner war als der abführende. Der Schnittrand des abführenden Schenkels wurde ringsum mit etwa 8 Nähten mit dem invaginierten Ureterstück mittels ganz feiner Darmseide und Darmnadeln vernäht, so daß keine Schleimhaut mitgefaßt wurde und die Wand des Invaginatum nicht ganz durchstochen wurde. Zwischen je zwei solchen Nähten wurde je noch eine gelegt, welche nach Art der Lembertschen Naht die Muskularis beider Schenkel vereinigte, ohne durch die ganze Dicke der Wand zu dringen. Die Zügel, die zur Invagination gedient hatten, wurden nach Fertigstellung der Naht wieder entfernt, um keine Seide in Kontakt mit dem Urin zu bringen. Die Wand des Ureters war dick und es konnte deshalb leicht eine solide Naht angelegt werden. Die Ureterenenden lagen ohne jede Spannung ineinander und es gelang nun leicht den genähten Ureter durch den Annulus ing. abd. unters Peritoneum zu reponieren.

Bis zur Nahtstelle wurde ein langer Jodoformgazestreifen geführt, der Samenstrang reponiert, die Fascie des M. obliquus ext. genäht, ebenso die Haut bis auf den medialen Wundwinkel, wo der Jodoformdocht und ein kurzer Glasdrain herausgeleitet wurden.

Der Verlauf war durchaus normal, höchste Temperatur 37,8 am 2. Tag nach der Operation. Schon der erste Urin, der einige Stunden nach der Operation gelöst wurde, war stark bluthaltig, auch später war mehrmals ziemlich viel Blut im Urin, so daß er nur mit Mühe durch die Harnröhre entleert werden konnte. Ganz verschwand das Blut erst nach 14 Tagen. Die Wunde heilte bis auf die Drainstelle ohne jede Eiterung, nach 8 Tagen wurde die Drainage entfernt, sie war vollständig trocken ohne Uringeruch. Am 30. III. war alles verheilt. Der Urin wurde wieder klar, seine Menge und Beschaffenheit völlig normal. Eine Hydronephrose auf der rechten Seite ließ sich nicht nachweisen.

Der Fall ist entwicklungsgeschichtlich interessant insofern, als es sich um einen wirklichen, offenbar zugleich mit dem Testis erfolgten Descensus des Ureters ins Scrotum ohne gleichzeitige Hernienbildung handelt. Daß eine kongenitale Anomalie vorliegt, folgt aus dem Operationsbefund und aus dem Unstand, daß der „Bruch" seit früher Kindheit bestand. Der Hoden hat den Harnleiter auf seiner Wanderung mit ins Scrotum genommen. Daß dies möglich ist, leuchtet aus entwickelungsgeschichtlichen Gründen ein und es ist eigentlich eher verwunderlich, daß diese Anomalie eine solche Seltenheit ist und nicht häufiger angetroffen wird. Daß der Testikel oder das Vas deferens nicht mit dem Ureter verwachsen waren, spricht nicht gegen diese Erklärung. Die Verwachsung, die in der embryonalen Zeit wohl vorhanden war, hat sich eben bei der späteren Entwickelung wieder gelöst. Man könnte auch nach Analogie der unten erwähnten Ureterenhernien annehmen, daß die Verengerung des vesicalen Ureterendes (siehe unten) Ursache des Deszensus war; dagegen spricht aber die, im Vergleich zu jenen Fällen, viel zu geringe und sich nicht einmal auf die ganze Länge erstreckende Dilatation des Harnleiters, ebenso das Fehlen jeder Schlängelung und Abknickung; es lag vielmehr, wie ich noch besonders betonen möchte, eine schöne glatte Schlinge vor.

Einige Punkte bleiben, da es sich um eine Beobachtung am Lebenden handelt, unaufgeklärt, so namentlich das Verhalten der beiden Ureteren am Ursprung in der Niere und an der Einmündung in die Blase. Über letzteres Verhältnis hätte eine cystoskopische Untersuchung vielleicht Aufschluß verschafft, doch mochte ich diese Prozedur dem Patienten nicht zumuten. Ich bin nicht einmal sicher, ob der resezierte Ureter in die Blase einmündete oder in den anderen Ureter oder ob er gar medialwärts obliteriert war, da eine Sondierung während der Operation unterlassen worden war und da, weil das Peritoneum absichtlich nicht eröffnet wurde, eine nähere Untersuchung über den Verlauf der Ureteren durch Palpation nicht vorgenommen werden konnte. Das schnelle Auftreten des Blutes im Urin nach der Operation und der ungestörte Verlauf sprechen zwar dafür, daß der Ureter offen war; allein eine Stenose, wenn auch geringen Grades, scheint doch bestanden zu haben wegen des eigentümlichen Verhaltens bei der Kontraktion und wegen der Erweiterung des Ureters. Letztere könnte allerdings auch nur Folge des Herabhängens der Schlinge und der Lagerung außerhalb der Bauchhöhle sein, wofür auch sprechen würde, daß der innerhalb des Abdomens gelegene laterale Teil wenig ausgedehnt war. Wahrscheinlich haben beide Momente, eine mäßige Stenose und die extraperitoneale Lage, Anteil an der partiellen Erweiterung des Harnleiters.

Die histologische Untersuchung des resezierten Stückes ergab den typischen Bau des Ureters mit stark hypertrophischer Ringmuskulatur und sehr ausgesprochener Fältelung der Mucosa an der erweiterten Stelle.

Die vorliegende Beobachtung stellt ein Unikum dar, ich kann wenigstens in der Literatur keinen gleichen Fall finden. Noch Carli[1]) sagt 1905: „nach dem gegenwärtigen Stande unseres Wissens herniert (sic) der Ureter nie allein, sondern begleitet stets einen inguinalen oder cruralen

1) Über die Harnleiterhernie. Arch. f. klin. Chir., Bd. 76, S. 1078.

Darm- oder Netzbruch, sich dabei außerhalb des Bruchsackes haltend." Dieser Ausspruch ist nun nicht mehr zutreffend.

Am nächsten stehen unserer Beobachtung die drei bisher veröffentlichten Fälle von inguinalen „Harnleiterhernien", bei welchen zugleich mit einem Leistenbruch der Ureter ins Scrotum getreten war. Die Krankengeschichten zeigen aber, daß es sich hier um etwas ganz anderes handelt. Der Ureter ist nicht, wie in unserem Fall, mitten im Funiculus spermatic. enthalten, es liegt kein Deszensus, sondern ein Prolaps des Ureters vor, der zu verschiedenen Zeiten (vor oder nach der Geburt) und aus verschiedenen Gründen erfolgt ist. In zwei Fällen (von Reichel[1]) und von Meißner[2]) war ein bedeutendes Hindernis am vesicalen Ureterende vorhanden, infolgedessen dehnte sich der Ureter gewaltig aus (bei kleinen Knaben von $3\frac{1}{2}$ resp. 9 Jahren auf $1\frac{1}{2}$—2 cm Durchmesser!), verlängerte sich und trat durch den innern, schon durch eine Hernien ausgedehnten Leistenring heraus. Im Falle Hartwell[3]) fand sich bei einem 26jährigen Manne eine große Cöcalhernie. Das Cöcum hatte sich allmählich ins Scrotum herabgesenkt und den Ureter mit herabgezogen. Obwohl letzterer nicht erweitert war, bestand doch eine Hydronephrose der entsprechenden Niere. In diesem Falle ist der Ureterprolaps im extrauterinen Leben erworben, im Falle Meißner entstand er intrauterin, auch in Reichels Fall, der mit dem Meißners große Ähnlichkeit hat, dürfte die intrauterine Entstehung nicht unwahrscheinlich sein, wenn schon Reichel eine andere Erklärung gibt.

Auch bei Blasenbrüchen ist der Ureter außerhalb der Bruchpforten gesehen worden; allein hier war eben die Blase primär ausgetreten oder künstlich bei der Operation herausgezerrt worden und hierbei die Eintrittsstelle des Ureters in die Blase und ein Stück des Ureters zu Gesicht gekommen. Bei Leistenbrüchen, wo Carli (l. c.) vier Fälle gesammelt hat, muß man sich übrigens vor Verwechslungen mit dem Lig. lat. vesicae hüten, das in der Wand eines Leistenbruches, wie ich mich mehrfach überzeugt habe, gefunden und für den Ureter angesehen werden kann. In dieser Beziehung sind gerade die Fälle von Carli nicht ganz unverdächtig; ich halte es nicht für erwiesen, daß es sich bei ihnen um den Ureter gehandelt hat mit Ausnahme des Falles Imbert[4]), wo eine Autopsie vorgenommen wurde.

Carli hat ferner fünf Fälle von cruralen Harnleiterhernien, sämtliche italienischen Autoren angehörend, beschrieben, auch Gelpke[5]) hat

1) Verhandlungen der Deutschen Gesellschaft für Chirurgie. 1892, Bd. 2, S. 68.

2) Der Ureter als Inhalt eines Leistenbruches. Beiträge z. klin. Chir., Bd. 54, S. 712.

3) Ureter in an inguinal Hernia. Annals of surgery, 1904, Vol. 39, S. 1017.

4) Annales des maladies des organes génito-urinaires, 1897, S. 101.

5) Korrespondenzblatt für Schweizer Ärzte, 1897, S. 265.
Siehe auch meine Arbeit über Harnblasenbrüche in dieser Zeitschrift Bd. 47, S. 121.

bei einem cruralen Blasenbruche den Harnleiter vorliegend gefunden. In letzterem Falle wurde unabsichtlich die Blase eröffnet und die Diagnose sichergestellt. Bei den italienischen Fällen kann man sich aber des Eindruckes nicht erwehren, daß bei manchen (es waren alles Frauen!) das Lig. rotundum für den Ureter gehalten wurde. Jedenfalls ist in keinem (etwa den zweiten Fall von Muscatello ausgenommen) der sichere Beweis geleistet, daß man es mit dem Ureter zu tun hatte. Zu diesem Nachweis gehört die zweifellose Feststellung, daß der als Ureter angesprochene Strang in die Blase einmündet, durch Eröffnung der Blase oder des Stranges oder dann die Konstatierung der Ureterkontraktionen! Auf letzteres Erkennungszeichen wird in dieser Arbeit zuerst hingewiesen.

Das chirurgische Interesse des Falles liegt darin, daß man mit der Tatsache des Deszensus des Ureters bei der Diagnose und Operation von Scrotalhernien von nun an zu rechnen hat.

Die Diagnose wäre wohl mit einiger Wahrscheinlichkeit vor der Operation zu machen gewesen, indem man offenbar die Ureterschlinge von außen im Scrotum fühlen konnte und ihre wechselnde Füllung hätte konstatieren können. Allein es war mir nicht bekannt, daß so etwas überhaupt vorkommt, wie denn auch vor mir noch niemand einen solchen Fall gesehen zu haben scheint. In Zukunft wird man daran denken müssen und auch ohne chirurgischen Eingriff die Diagnose stellen können. Hätte ich vorher die Sachlage richtig erkannt, so hätte ich wohl, da keine ernstlichen Beschwerden vorhanden waren, die Operation abgelehnt. Während der Operation befand ich mich in einer Zwangslage. Es ist nicht immer leicht und angenehm, einem Patienten nachher klar zu machen, daß man in seinem Interesse gezwungen war, die Operation abzubrechen und den früheren Zustand zu belassen. Ich zog deshalb vor, den Versuch einer Radikaloperation zu wagen, trotzdem ich voraussah, daß der Patient über die Veränderung seines Urins etwas erstaunt sein werde. Er hat übrigens die Sache nachher recht gut begriffen.

Für die Ureterenresektion und -naht lagen in unserm Falle die Verhältnisse außerordentlich günstig. Ich habe die Naht etwas ausführlicher beschrieben, weil man auf gleiche Weise, wie ich mich an der Leiche überzeugte, auch den normalen Ureter sicher von Ende zu Ende vereinigen kann, wenn er wenigstens nicht gar zu dünn ist. Eine Hauptsache bei der Ureternaht scheint die Invagination zu sein und diese läßt sich in der beschriebenen Weise, wenn man statt nur zwei Zügel deren drei nimmt, ausführen ohne seitliches Schlitzen des Ureters. Sind die Enden einmal invaginiert, so ist es möglich, auch am nicht erweiterten Ureter eine zirkuläre Lembertsche Naht so solide anzulegen, daß man die Fixationsnähte der Zügel wieder entfernen kann. Eventuell bei starker Spannung müssen letztere mit Katgut angelegt werden und können dann liegen bleiben.

Der frei ins untere Ureterenstück hineinragende Ureterstumpf bleibt natürlich nicht unverändert, sondern seine äußere wunde Fläche wird schrumpfen und die Schleimhaut nach außen krempeln, bis sie mit der Schleimhaut des vesicalen Ureterstückes in Berührung kommt, wie man das direkt bei in die Blase implantierten Harnleitern sehen kann. Viel-

leicht ist auf diesen Schrumpfungsprozeß und dadurch hervorgerufene Zirkulationsstörungen im Stumpf die lange Dauer und Stärke der Blutungen zurückzuführen. Es wäre deshalb vielleicht auch besser gewesen, weniger weit zu invaginieren, ich glaubte aber durch tiefe Invagination vor einem gänzlichen Auseinanderweichen der Ureteren-Enden sicherer zu sein.

Zum Schluß möchte ich nochmals hervorheben, wie wunderbar schön die Kontraktionen des Ureters zu beobachten waren, ich habe nicht versäumt, sie meinem internen Kollegen Dr. W. Schultheß zu demonstrieren. Sie sind wohl noch nie so leicht und schön am lebenden Menschen zu sehen gewesen.

XV.

Besprechungen.

1.

Prof. Dr. G. Perthes in Leipzig, Die Verletzungen und Krankheiten der Kiefer. Deutsche Chirurgie, Lief. 33a. F. Enke, Stuttgart 1907.

Die vorliegende Lieferung der deutschen Chirurgie behandelt auf 359 Textseiten in 17 Kapiteln die Frakturen, Luxationen und Schußverletzungen, die Geschwülste, periostitischen und osteomyelitischen Prozesse, sowie die spezifischen, toxischen und neuropathischen Erkrankungen der Kiefer und des Kiefergelenkes. Die beiden Schlußkapitel beschäftigen sich mit den Resektions- und Exartikulationsmethoden. Zahlreiche Abbildungen, darunter viele eigene und aus der Klinik Trendelenburgs stammende Abbildungen und 4 Tafeln mit Röntgenbildern illustrieren den Text. Die Arbeit enthält ein ausführliches, 56 Seiten umfassendes Literaturverzeichnis.

Noeßke-Kiel.

2.

Prof. Dr. Th. Kocher, Chirurgische Operationslehre. Fünfte, vielfach umgearbeitete Auflage. G. Fischer, Jena 1907. Brosch. 20 Mk., geb. 22,50 Mk.

Das Werk hat in der vorliegenden fünften Auflage eine wesentliche Erweiterung und Umarbeitung erfahren. Von 626 Seiten der vierten Auflage ist der Text auf 1072 Seiten gestiegen, die Abbildungen von 255 auf 412 vermehrt worden.

Was in früheren Auflagen von manchem Freunde des Werkes ungern vermißt wurde, hat die neue Auflage in reichem Maße gebracht. Zahlreiche Kapitel der speziellen Chirurgie haben jetzt eine breitere Würdigung in trefflicher Darstellung erfahren. Besonders dankenswert empfinden wir die eingehende Berücksichtigung der allgemeinen Operationslehre (Vorbereitung, Nachbehandlung, Methoden örtlicher und allgemeiner Schmerzstillung, Wundbehandlung u. dergl.).

Das Werk des geistvollen, auf dem Gebiete der allgemeinen wie speziellen Chirurgie an gründlicher persönlicher Erfahrung ungewöhnlich reichen Chirurgen trägt ein durchaus originelles Gepräge. Ihm eine besondere Empfehlung zu geben, kann nicht Zweck dieser Zeilen sein. Es ist ein klassisches Meisterwerk, das uns Bewunderung und Dankbarkeit einflößt.

Noeßke-Kiel.

3.

Bosse, Die Lumbalanästhesie. Verlag von Urban & Schwarzenberg. Berlin 1907. 76 Seiten. Preis 2 Mk.

Sammelreferat über die bisher veröffentlichten Fälle von Lumbalanästhesie; Zweck desselben, festzustellen, ob die Methode so vervollkommnet und ihre Gefahren sich so verringert haben, daß man sie als vollgültigen Ersatz der Inhalationsnarkose ansehen kann. Ergebnis der Untersuchung: die Lumbalanästhesie ist auch heute noch eine unfertige Methode und kann nur da mit der Allgemeinnarkose konkurrieren, wo diese aus bestimmten Gründen völlig kontraindiziert ist. Sie ist ferner auf Operationen an den unteren Extremitäten und der Darmgegend zu beschränken.

Baum-Kiel.

4.

Dr. Felix Terrieu, ehem. 1. Assistent der Pariser Universitätsaugenklinik, Die Chirurgie des Auges und seiner Adnexe. Ins Deutsche übertragen von Dr. Eugen Kauffmann, Augenarzt in Cannstatt. München, Ernst Reinhardt. Paris, Georges Steinheil. 1906. Preis 12 Mk.

Das Buch bietet eine erschöpfende übersichtliche Behandlung sämtlicher Augenoperationen.

Die Einleitung wird der Schilderung der Asepsis, der Vorbereitung der Instrumente, des Verbandsmaterials, des Operateurs sowohl wie der Patienten gewidmet. Sodann wird eine spezielle chirurgische Anatomie der Augenhöhle gegeben.

Im ersten Teile werden in fünf Abschnitten die Operationen der einzelnen Teile des Bulbus selbst abgehandelt, wobei auf die Staroperation, sowie auch die Indikationen zu den einzelnen Operationen besonderer Wert gelegt wird.

Der zweite Teil behandelt dann ebenfalls in fünf Abschnitten die Operationen am Augapfel und die Chirurgie der Augenhöhle, besonders auch der Lidoperationen. Die Darstellung der Operationen ist eine klare und leichtfaßliche, und wird durch die große Anzahl der beigefügten schönen Abbildungen das Studium derselben sehr erleichtert. Interessant ist auch das Kapitel über die Anästhesierung und die verschiedenen anzuwendenden Desinfizientien des Auges.

Dr. Florange-Kiel.

5.

Dr. Peter Bade, Spezialarzt für orthopädische Chirurgie, Die angeborene Hüftgelenksverrenkung. 189 Abbildungen im Text. 330 Seiten. Stuttgart, Ferdinand Enke 1907.

Die Arbeit bringt zunächst auf 56 Seiten eine kritische Zusammenstellung der verschiedenen Theorien und Hypothesen, welche zur Erklärung

der kongenitalen Hüftluxationen aufgestellt worden sind. Der Autor sieht für seine Person auf Grund eigener Studien die Luxation als ein Produkt eines Vitium primae formationis des Hüftgelenkes an. Seine Befürchtung, daß er bei der Besprechung der Ätiologie zu ausführlich gewesen sei, können wir nicht bestätigen, glauben vielmehr, daß die einschlägigen Kapitel zu den besten des Buches gehören. Ferner wird ausführlich besprochen die pathologische Anatomie der Verrenkung unter Abbildung von Präparaten und Zeichnungen nach eigenen Röntgenbildern, im Anschluß daran die Diagnose vom lebenden Kinde. In einem weiteren Kapitel setzt er sich kritisch mit den verschiedenen modernen Methoden der unblutigen Einrenkung auseinander, um am Schlusse sein eigenes Verfahren unter Beigabe typischer Krankengeschichten zu schildern. Eigentümlich ist seinem Verfahren die Reposition des Kopfes auf dem Wege der Gleitfurche, die er sich bei einer Flexion von ungefähr 45^0 im Hüftgelenk erst tastend sucht. Eine vorausgehende Extensionsbehandlung von Tagen oder Wochen je nach der Art des Falles wird sehr befürwortet. Den Schluß bildet eine kurze Übersicht der blutigen Verfahren, deren Gebiet er nach Möglichkeit eingeschränkt wissen will. Viele Abbildungen unterstützen das Verständnis, die Röntgenbilder sind alle durch Zeichnungen nach den Negativen ersetzt. Das Badesche Buch wird allen denen, die sich für anborene Hüftgelenksluxationen interessieren, ohne in der Lage zu sein, sich rasch eigene große Erfahrung zu sammeln, ein wertvoller und gewissenhafter Ratgeber sein. Dr. Graf-Kiel.

6.

E. Kaufmann, Lehrbuch der speziellen pathologischen Anatomie für Studierende und Ärzte. 4. Auflage. Berlin, Verlag von Georg Reimer. 1907. Preis 22 Mk.

Dieses längst geschätzte Lehrbuch des inzwischen von Basel nach Göttingen berufenen Verfassers liegt hier in der vierten Auflage vor, neu bearbeitet und vielfach vermehrt. Es bedarf nicht der Versicherung des Verfassers, daß er eine fast unausgesetzte Arbeit auf diese Neubearbeitung verwandt hat; eigene und fremde Arbeiten der neuesten Zeit sind dabei verwertet. Auch wurden die Literaturangaben durch Einführung von Literaturzusammenfassungen außer den speziellen Zitaten im Text erheblich vervollständigt, „so daß im ganzen über $2\,^1/_2$-tausend neue Angaben hinzugefügt wurden“. Von besonderem Wert sind die Abbildungen, welche jetzt die Zahl 683 erreichen, deren Herstellung fast sämtlich nach Originalzeichnungen des Verfassers erfolgte. So steht das Buch auf voller Höhe und wird sich neue Freunde unter den Ärzten und Studierenden erwerben.

Helferich.

7.

Dr. Arnold Wittek, Die Olliersche Wachstumsstörung. Stuttgart, Schweizerbartsche Verlagsbuchhandlung (E. Nägele) 1906. Preis 26 Mk.

Es handelt sich hier um das zuerst von Ollier aufgestellte und beschriebene Krankheitsbild, dem er den Namen „Dyschondroplasie" beilegte. In der deutschen Literatur ist das Leiden als Erkrankung sui generis nicht bekannt, und da bisher histologische Untersuchungen fehlen, ist es besser, die obige Bezeichnung zu wählen.

W. gibt zunächst die von H. Molin beschriebenen 3 Ollierschen Fälle, fügt nach Lenormant die Fälle von multiplen Chondromen, bei welchen Wachstumsstörungen bestanden, hinzu und gibt dann eine sehr genaue Darstellung seines eigenen, in Graz beobachteten Falles, mit einer Fülle von Abbildungen, welche auf 9 Tafeln dem Werke beigefügt sind. Zum Schlusse kommt eine eingehende, monographische Zusammenfassung alles dessen, was bisher über diese Krankheit bekannt ist. Helferich.

8.

Dr. Joseph Okinczyc, Traitement chirurgical du Cancer du Colon. 212 S. Paris, G. Steinheil éditeur, 1907.

Das Buch zerfällt in zwei Teile. Im ersten bespricht der Verfasser sehr ausführlich die Diagnose des Dickdarmcarcinoms. Aus diesem Teil möchte ich die Abhandlung über Röntgendiagnostik hervorheben; es sind hier einige ganz instruktive Bilder beigegeben. Bei engen Stenosen schlägt O. den Versuch vor, mit einer feinen Sonde unter Leitung des Proktoskops die enge Stelle zu durchdringen und so in die oberen Darmpartien Wismutbrei zu gießen.

Der zweite Teil betrifft die chirurgische Therapie. Es ist im großen und ganzen eine Darstellung der Gesichtspunkte, die für das operative Vorgehen maßgebend sind. Ausführlich behandelt wird das Für und Wider der ein- und zweizeitigen Operation. Die erstere Methode hält O. für die ideale, glaubt aber, daß zurzeit die zweizeitige Methode als die bei weitem ungefährlichere vor allem in Betracht komme, da die Patienten meist erst in einem Stadium zur Operation kommen, in dem die einzeitige Methode zu große Gefahren in sich birgt.

Im ganzen ist das kleine Buch eine lesenswerte Abhandlung.

Kappis-Kiel.

9.

Dr. H. Miehe, Die Bakterien und ihre Bedeutung im praktischen Leben. Leipzig, Quelle & Meyer. Preis geb. 1.25 Mk.

Das 141 Seiten starke Bändchen gehört zu der unter dem Titel: Wissenschaft und Bildung von Dr. Paul Herre herausgegebenen

Sammlung von Einzeldarstellungen aus allen Gebieten. Es behandelt in zehn Kapiteln: Geschichte der Bakteriologie, Morphologie, Leben, Untersuchungsmethoden und Verbreitung der Bakterien, ihre Rolle in Technik und Landwirtschaft und als Krankheitserreger, zum Schluß die natürlichen und künstlichen Hilfsmittel des Menschen im Kampf gegen die Bakterien.

Kappis-Kiel.

10.

H. Tillmanns, Lehrbuch der allgemeinen Chirurgie. 10. Aufl. Verlag von Veit & Co. Leipzig 1907. Preis 20 Mk.

Das bekannte Lehrbuch der Chirurgie des verdienten Verfassers, aus welchem Ärzte und Studierende seit langen Jahren ihr Wissen geschöpft und bereichert haben, liegt in neuer Auflage des allgemeinen Teiles vor. Derselbe enthält die allgemeine chirurgische Pathologie und Therapie, sowie die allgemeine Operations- und Verbandtechnik in klarer, dem modernen Standpunkt entsprechender Darstellung. Die Ausstattung des 840 Seiten, mit 787 zum Teil farbigen Abbildungen umfassenden Bandes ist vorzüglich. Helferich.

11.

Prof. J. Hochenegg, Lehrbuch der speziellen Chirurgie. I. Band. 1. u. 2. Hälfte. Verlag von Urban & Schwarzenberg, Berlin und Wien 1906 und 1907. 1075 S. mit 433 Abbildgn. Preis 20 Mk.

Das Werk entsprang dem Wunsche, das bekannte Lehrbuch Professor Alberts neu herauszugeben. So haben sich unter der Führung von J. Hochenegg seine eigenen und andere Schüler Alberts so in die Arbeit geteilt, daß in rascher Folge der erste Band vollendet wurde. Der Inhalt ist sehr reich, streng sachlich gehalten, durch viel Kleindruck zusammengerückt, auch durch gute Abbildungen in großer Zahl bereichert, so daß ein interessantes Buch entstanden ist. Der Wunsch der Verfasser war, die Art der Behandlung des Stoffes speziell den Bedürfnissen des Studenten und praktischen Arztes anzupassen. Der Erfolg wird beweisen, daß das Buch dieser Aufgabe gerecht wird. Helferich.

12.

Cron-Raschofsky, Kriegswaffen und Feldsanitätsdienst. II. Aufl. Wien. Verlag von J. Safar, 1907. Preis 2 Mk.

Das Heft ist die II. Auflage der vom Regimentsarzt Dr. Cron verfaßten Schrift, revidiert und ergänzt von Dr. W. Raschofsky. Sie beschäftigt sich nicht mit der kriegschirurgischen Seite der Beziehungen

zwischen der ärztlichen Tätigkeit und den Kriegswaffen, sondern mit der taktischen Seite, indem sie die rationelle Verwendung der Sanitätsformationen am Gefechtsplatze behandelt. Den Inhalt bildet nach einer allgemein orientierenden Einleitung der I. Abschnitt: Elementare Waffenlehre (die explosiven Präparate, die Geschosse, Rohre und Gestelle, die Bewegung des Geschosses und endlich der Typus moderner Feuerwaffen). Dann folgt der Abschnitt: Angewandte Waffenlehre (Waffenwirkung), welcher als einzelne Kapitel die mechanische Geschoßwirkung, auch in chirurgischer Beziehung, die Leistungsfähigkeit der Feuerwaffen (Treffwahrscheinlichkeit und Raumgefährdung), Gefechtsverluste und Folgerungen für den Sanitätsdienst umfaßt. Die Schrift (66 S.) verdient wegen ihres reichen Inhalts bei vollendet klarer, knapper Ausdrucksweise allgemeine Beachtung.

Helferich.

13.

Graf und Hildebrandt, Die Verwundungen durch die modernen Kriegsfeuerwaffen, ihre Prognose und Therapie im Felde. II. Band. Berlin 1907. Verlag von A. Hirschwald. Preis 12 Mk.

Der Band bildet den II. Teil des im Titel genannten Bandes und umfaßt den zugehörigen speziellen Teil. Der Inhalt dieses Bandes zerfällt in fünf Abschnitte, welche jeweils einen der beiden Autoren, Stabsarzt Dr. Graf in Düsseldorf und Dr. Hildebrandt in Berlin, zum Verfasser haben. Der erste Abschnitt, die Schußverletzungen des Kopfes in zwei Kapitel gegliedert; die Schußverletzungen des behaarten Kopfes sind von Hildebrandt, diejenigen des Gesichtes von Graf bearbeitet (S. 1—200). Abschnitt 2: Die Schußverletzungen des Halses (S. 202—225) und 3: diejenigen der Wirbelsäule (S. 230—237) sind von Graf, Abschnitt 4: Die Schußverletzungen des Rumpfes (S. 256—401) von Hildebrandt verfaßt. Die Schußverletzungen der Extremitäten von Graf bilden den 5. Abschnitt (S. 406—562). Zur Illustration dienen 180 meist gute Abbildungen. Der Text ist sehr übersichtlich und in knapper Fassung mit einer Fülle statistischen Materiales aus den Kriegen der letzten Jahrzehnte und mit vielen interessanten Einzelbeobachtungen besonders aus Charité und Kaiser Wilhelms-Akademie bereichert, auch rein chirurgisch auf modernem, kritisch geläutertem Standpunkt. Das Buch gereicht der von Exzellenz Schjerning herausgegebenen Bibliothek v. Coler, welcher es als 22. Band angehört, zur Ehre.

Helferich.

Anzeigen literarischer Neuigkeiten, welche der Redaktion zugeschickt worden sind:

Archivio di Ortopedia, 1907, Heft 3.

Rombolà: Sulla funzione dei muscoli sottoposti a compressione.

Guaccero: Sull' osteite di Paget.

Almerini: Sull' azione osteogenetica della gelatina.
Codivilla: Sulla cura della pseudo-artrosi congenita della tibia.
Galeazzi: Contributo alla cura chirurgica della lussazione anteriore congenita del radio.

Archives générales de Chirurgie, Bd. I, Heft 1.

Grégoire: Tumeur sarcomateuse de l'intestin grêle d'origine vitelline.
Mauclaire: Contribution à l'étude chirurgicale des tumeurs de la tête du pancréas.
Druebert: Deux cas de jejunostomie par un nouveau procédé.

Revue de Chirurgie, XXVII, 8.

Estor: De la subluxation congénitale du poignet.
Gayet: Note sur une tumeur mixte de la joue.
Mally: Etat actuel de la Photothérapie.
Pichon: Les myocèles.
Baumgartner et Huguier: Les luxations sous-astragaliennes.

American Journal of Surgery, XXI, 8.

Neu: Report of eight cases of Brain Tumor.
Miller: Subcutaneous Section of the Facial Muscles to Eradicate Expression Lines.
Lanphear: Post-operative Obstruction of the Bowels.
Valentine-Townsend: Failures in Emergency Dilatations of Urethral Strictures.
Ware: Surgical Postures.
Wile: Blood Examination in Surgical Diagnosis.

The Bulletin of the University of Nebraska College of Medicine, Bd. II, Heft 3.

Senn: The Choice of a Profession.
Lyman: The Teaching of Pharmacology.
Pilsbury: A case of Pulmonary Stenosis.

The St. Paul Medical Journal, Bd. IX, 8.

Valin: Renal Pathology.
Stumm: Some Remarks on Gastric Ulcer.
Foster: Pruritus ani.
Strickler: Rectal Ulcer.
Valentine: Hemorrhoids.

Bulletins et Mémoires de la Société de Chirurgie de Paris, Bd. XXXIII, 29.

Revue française de Médecine et de Chirurgie, V. année, No. 15 et 16.

Kappis-Kiel.

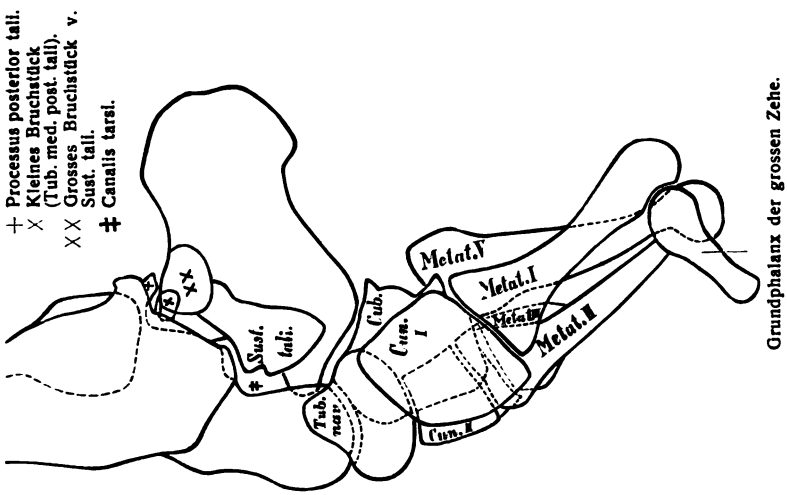

Die Umrisse der Knochen nach dem Röntgenbilde, Ansicht von der medialen Seite. Die Umrisse der verdeckten Teile sind gestrichelt. Von den Metatarsalien ist IV nicht eingezeichnet, da es die Platte nicht deutlich wiedergibt.

XVI.

Aus der Basler chirurgischen Klinik. (Prof. Dr. Enderlen.)

Ein Fall von erworbener Nierendystopie mit Hydronephrose.

Beitrag zur Kenntnis der Nierendystopie.

Von

Dr. H. Schaad,
gewesener Assistenzarzt, z. Z. Spitalarzt in Herzogenbuchsee (Schweiz).

(Mit 7 Abbildungen.)

Mit dem Terminus technicus „Nierendystopie" bezeichnet der Kliniker eine angeborene oder stabil gewordene falsche Lage einer oder beider Nieren.

Wir unterscheiden demnach eine angeborene und eine erworbene Nierendystopie und scheiden davon aus, was wir als Wanderniere bezeichnen. Letzteres ist eine Niere, die stets zu Lageveränderungen befähigt ist (48, S. 288). Beim Studium der schon recht zahlreichen Literatur über diese Lageanomalie der Niere ist mir vor allem bei den älteren Arbeiten aufgefallen, daß zwischen Nierendystopie und Wanderniere oft keine scharfe Grenze gezogen ist. Aus diesem Grund halte ich die obige Definition nicht für überflüssig. — Die Mehrzahl der Arbeiten über Nierendystopie behandelt nur die kongenitalen Formen; der erworbenen Nierendystopie ist oft nur kurz Erwähnung getan. Die ersten Beschreibungen über Nierendystopie stammen aus dem 16. Jahrhundert, waren gewöhnlich zufällige Sektionsbefunde und sind von Anatomen wie Bartholinus, Eustachius, Bauhin, Weisberg, Botallo mitgeteilt.

Erst mit der Entwicklung der Bauch- und Nierenchirurgie und der Gynäkologie wurde die Nierendystopie auch von Klinikern beschrieben. Die einen konstatierten sie als Nebenbefund bei Eingriffen in der Bauchhöhle (z. B. Fall 1, Strube(45); andere fanden bei der Operation eines vermeintlichen Tumors eine verlagerte Niere vor

(Hochenegg, Alsberg, Mundé, Ludwig, Strube, Kehrer usw. und unser Fall). Öfters war die verlagerte Niere Geburtshindernis und wurde bei dieser Gelegenheit diagnostiziert (Fälle von Hohl, Cragin, Albers-Schönberg u. a.), und nur in den wenigsten Fällen war vor dem operativen Eingriff die Diagnose auf Nierendystopie gestellt worden (Hochenegg, Müllerheim, Israel). Die meisten Veröffentlichungen von Klinikern stammen erst aus dem letzten Dezenium des vorigen Jahrhunderts und aus den letzten Jahren. Dies dürfte der Grund sein, daß in den gebräuchlichen Lehrbüchern für Chirurgie der so verhängnisvoll werdenden Erkrankung kaum Erwähnung getan wird.

Ein hierher gehörender Fall von Nierendystopie wurde im Laufe vorigen Jahres auf der chirurgischen Abteilung des Bürgerspitals Basel operiert. Da die Krankengeschichte in mehreren Beziehungen interessant ist, sowohl in bezug auf den Befund bei der Operation, wie auch auf den Heilungsverlauf, halte ich es für notwendig, sie in extenso wiederzugeben.

Krankengeschichte. 17 Jahre alter Patient, von Beruf Konditor, wurde am 16. Januar 1906 mit dem Krankenwagen ins Spital gebracht. Die Diagnose des behandelnden Arztes lautete: Akuter Anfall von Appendicitis. Patient macht bei der Aufnahme die Angaben, daß er heute morgen bei der Arbeit plötzlich kolikartige Schmerzen im Bauch — besonders auf der rechten Seite — bekommen habe. Die Schmerzen sollen so heftig gewesen sein, daß er halb ohnmächtig am Boden liegen blieb und ins Bett transportiert werden mußte.

Der herbeigerufene Arzt diagnostizierte Blinddarmentzündung und sandte Pat. sofort zur Operation ins Spital. Hier kam er ca. 3 Stunden nach Beginn des „Anfalles" an. Die Schmerzen bestehen bei der Aufnahme noch, sollen aber weniger heftig sein.

Letzter Stuhlgang gestern abend, soll immer regelmäßig gewesen sein. Winde sind seit Beginn der Erkrankung noch abgegangen.

Kein Erbrechen.

Von seiten der Urinentleerung ist dem Patienten nichts Abnormes aufgefallen. Der Urin soll nie blutig gewesen sein. Insbesondere hat er nicht beobachtet, daß er ab und zu wenig und dann auffallend viel Urin lassen mußte. Nie Beschwerden bei der Miction. Nie Schmerzen in der Nierengegend.

In Bezug auf durchgemachte Krankheiten macht Patient die Angabe, daß er vor 4 Jahren Blinddarmentzündung gehabt habe und deswegen 5 Wochen lang zu Bett gelegen sei. Einen zweiten Anfall von Appendicitis habe er vor 2 Jahren durchgemacht. Seither sei er stets gesund gewesen.

Nachträglich wurde vom Patienten und von dessen Angehörigen über den Verlauf dieser Perityphlitisanfälle noch folgendes eruiert: Während eines Ferienaufenthaltes vor 4 Jahren fiel der damals 14 Jahre alte Knabe

beim raschen Hinunterspringen an einem steilen Abhang heftig nach vorwärts auf den Leib und kam in dieser Lage noch ins Gleiten. Bei diesem Fall zog er sich eine starke Quetschwunde am l. Knie zu und hatte etwas Schmerzen im Leibe, die er aber wenig beachtete. Er ging gleich nachher — hauptsächlich wegen der Wunde am Knie — zu Bett. Gegen Morgen bekam er sehr starke krampfartige Schmerzen im Leib, so daß der Arzt geholt werden mußte. Dieser diagnostizierte Blinddarmentzündung, verordnete heiße Umschläge und Bettruhe.

Die Schmerzen nahmen allmählich wieder ab und nach 5 Wochen konnte Patient wieder aufstehen.

Ein ganzes Jahr lang fühlte sich Pat. wieder völlig gesund; bekam aber dann wieder Schmerzen im Leib, die krampfartig auftraten. Dabei soll etwa in der Mitte zwischen Nabel und Symphyse ein beweglicher, ca. faustgroßer Tumor gesehen und gefühlt worden sein. Dieser zweite Anfall dauerte ca. 2 Wochen.

Auch im Verlaufe dieser Erkrankung ist dem Pat. in Bezug auf die Urinentleerung nichts Abnormes aufgefallen.

Ungefähr ein Jahr später trat wieder ein leichter Schmerzanfall auf, der auf warme Umschläge nach 2 bis 3 Tagen zurückging. Damals hat er nichts von einer Geschwulst bemerkt.

Von da ab war er gesund bis zum Beginn der jetzigen Erkrankung.

Als Kind stets gesund gewesen. Keine Kinderkrankheiten durchgemacht. Normale Geburt.

Familienanamnese o. B. Insbesondere kein Nierenleiden in der Familie und auch keine Mißbildungen.

Status praesens: Großer gut entwickelter Pat. Haut und Schleimhäute etwas blaß. Er macht den Eindruck eines Schwerkranken. Leichte Facies hypocratica. Pupillen reagieren gut auf Licht und Konvergenz. Sinnesorgane und Nervensystem normal. Zunge leicht grauweiß belegt, feucht.

Thorax: etwas lang, symmetrisch. Lungengrenzen an normaler Stelle. Lungenschall beidseitig gleich, sonor. Über der ganzen Lunge Vesikuläratmen. Herz: normale Grenzen. Spitzenstoß im 5. Intercostalraum deutlich sicht- und fühlbar, etwas innerhalb der Mammillarlinie. Töne rein. Keine Geräusche. Temperatur 38,0. Puls 110; etwas weich.

Lokalstatus: Das Abdomen des Pat. ist stark aufgetrieben. Bei der Atmung gehen die Bauchdecken nur wenig mit. Auf der rechten Bauchseite kaum eine respiratorische Bewegung zu konstatieren. Die Auftreibung des Abdomens ist rechts gegen die Linea alba zu am stärksten. Die Perkussion ergibt mit Ausnahme einer ca. handtellergroßen Partie rechts von der Linea alba zwischen Symphyse und Nabel gegen die Ileocöcalgegend zu Dämpfung; sonst überall tympanitischen Schall. Schon die Perkussion verursacht dem Pat. besonders in der Gegend der Dämpfung starke Schmerzen.

Palpation: Bei der starken Spannung der Bauchdecken, die auf der rechten Seite deutlicher ist, ergibt die Palpation keinen deutlichen Befund. In der Ileocöcalgegend gegen die Linea alba zu ist eine Resistenz zu fühlen. In dieser Gegend exquisite Druckempfindlichkeit. Per rectum nichts Abnormes fühlbar. Genitaltraktus vollkommen normal und gut entwickelt.

Pat. läßt noch ca. 120 cm^3 Urin bei der Aufnahme. Die chemische Untersuchung des gelben, klaren Urins ergibt keinen abnormen Befund.

Diagnose: Perityphlitis acuta.

Therapie und Verlauf: Gleich nach dem Eintritt (ca. 4 Stunden nach Beginn des „Anfalles") Operation (Prof. Enderlen). Chloroform-Äthernarkose. Bei der Untersuchung in Narkose fühlt man bei den jetzt schlaffen Bauchdecken etwas rechts von der Linea alba zwischen Nabel und Symphyse einen deutlichen Tumor, ca. kindskopfgroß, von leicht elastischer Konsistenz, mit den Bauchdecken nicht im Zusammenhang; auf seiner Unterlage in keiner Richtung zu verschieben. Der Tumor grenzt sich gegen die Ileocöcalgegend zu ab. — Dieser Befund berechtigte zu der Annahme, daß wir es hier mit einem retroperitonealen, unverschieblichen Tumor zu tun haben, der wohl nicht mit der Appendicitis im Zusammenhang steht. Über die Natur des Tumors und die Antwort auf die Frage, ob neben diesem noch eine Erkrankung des Wurmfortsatzes vorliegt, sollte uns die gleich vorzunehmende Laparotomie Aufschluß geben.

Hautschnitt am rechten Rektusrand ca. 15 cm lang in der Höhe zwischen Nabel und Symphyse. Gleich nach Eröffnung der Peritonealhöhle wird der Wurmfortsatz aufgesucht. Dieser ist ca. 8 cm lang, zeigt weder alte Verwachsungen noch irgendwelche frische Veränderungen. Infolgedessen wird er wieder reponiert.

Dagegen ist die Gegend rechts vom Promontorium stark vorgewölbt. Die Serosa daselbst unverändert. Die Oberfläche des Tumors regelmäßig, von rundlicher Form, ca. 15 cm im Durchmesser haltend.

Um besser an die Geschwulst heranzugelangen, wird der Bauchschnitt nach oben verlängert.

Der Tumor erweist sich nun ferner als mit der Unterlage fest verwachsen, von prall-elastischer Konsistenz, zeigt deutlich Fluktuation.

Von der leicht gefüllten Blase zieht sich nach oben an den Tumor, an dessen innere Seite, ein deutlich sichtbarer Strang, der nach dem Betasten als Ureter angesprochen werden muß. Nun wird die rechte Nierengegend abgetastet und an dieser Stelle keine Niere gefunden. Auch die linke Nierengegend wird nachgefühlt und an normaler Stelle eine eher etwas vergrößerte, normal sich anfühlende Niere nachgewiesen. Der retroperitoneale Tumor rechts vom Promontorium wird als stark hydronephrotisch veränderte rechte Niere gedeutet. Ob noch normales Nierengewebe vorhanden ist und wieviel, kann nicht festgestellt werden, da nur der prall gefüllte, mit äußerst dünner Wandung versehene Sack abzutasten ist. Der Ureterwulst verschwindet an der medialen Seite des unteren Poles in der Tiefe.

Nach reiflicher Überlegung — ich werde später noch auf diesen Punkt zurückkommen — wird zur Exstirpation der verlagerten hydronephrotischen Niere geschritten. Auf der Höhe des Tumors wird das Peritoneum eingeschnitten — auch dies ist äußerst dünn —, dann sorgfältig die Niere herausgeschält. Der eigentliche Hilus — der Eintritt des Ureters, Arteria und Vena renalis — liegt etwas nach vorn und medial. Oben die Vene, dann die Arterie und zuhinterst der Ureter. Der Ureter bildet beim Eintritt ins Nierenbecken eine ungefähr rechtwinklige Abknickung. Die Arterie und Vene kommen von oben aus der Aorta resp. Vena cava inf.; ihr Abgang ist

in gleicher Höhe wie der Abgang der Nierengefäße auf der linken normalen Seite. Die Gefäße werden freigelegt und doppelt mit Seide unterbunden. Der Ureter wird so weit wie möglich nach unten isoliert, durchtrennt und der Stumpf mit feiner Seide übernäht. Nachdem von allen Seiten das Nierenbecken freipräpariert ist, gelangt man an die Niere. Diese ist etwa um $^1/_3$ kleiner wie ein entsprechend normales Organ und liegt mit ihrer Hinterfläche rechts vom Promontorium der Wirbelsäule auf. Die Kapsel der Niere ist ziemlich fest mit dem retroperitonealen Bindegewebe verwachsen. Es gelingt aber doch die Niere in toto herauszuschälen. Bei dieser Manipulation reißt die dünne Wand des erweiterten Nierenbeckens ein. Die kleine Öffnung wird aber gleich mit einer Klemme geschlossen. Trotzdem kann das Ausfließen von Urin nicht vollständig verhindert werden. Nach Unterbindung einiger kleiner Blutgefäße, die bei dem Lösen der Nierenkapsel gefaßt wurden, wird die retroperitoneale Höhle mit Jodoformgaze austamponiert, ein Glasdrain hineingelegt und hernach das Peritoneum parietale mit dem Peritoneum der Bauchwand bis auf die Stelle für den Durchtritt des Drainrohres und der Mèchen vereinigt. Etagennaht der Bauchwand. Zwei durchgreifende Silberdrähte. Die Haut wird mit Aluminium-Bronzedraht genäht. Verband.

Pat. erholt sich gut von der Operation, läßt ca. 3 Stunden nach dem Erwachen aus der Narkose 300 ccm klaren Urin. Kein Blut im Urin. Probe auf Albumen negativ. Auffallend viel Phosphate.

17. I. Pat. hat im Laufe der Nacht wenig geschlafen, klagt über Schmerzen im Leib. Winde sind noch keine abgegangen; etwas Aufstoßen. Pat. läßt spontan Urin ohne pathologische Bestandteile.

18. I. 24 stündige Urinmenge beträgt v. 17. I. 1600 mit 1024 spez. Gew. Subfebrile Temperaturen. Gestern 37,5 morgens, 37,7 abends. Puls 90—100. Pat. hat in der Nacht vom 17./18. I. besser geschlafen. Auf Physostigmin 0,0003 und Darmrohr heute Winde abgegangen. V.-W. Das Drainrohr ist mit Blutgerinnseln gefüllt und wird gewechselt. Das Abdomen ist überall weich und tympanitisch. Nirgends druckempfindlich.

19. I. Gestrige Urinmenge 2800/1015 von normalem chemischem Befund. Heute spontan Stuhlgang erfolgt.

20. I. Beim V.-W. wird die Mèche in der retroperitonealen Höhle etwas gelockert. Wenig Sekretion. Urin 3000/1012. Immer noch flüssig breiige Diät. Sorge für täglich Stuhlgang. Temperatur heute abend 38,1 mit 86 Puls.

21. I. Urinmenge 2500/1015, normal. Keine Klagen. Morgentemp. 36, Abendtemp. 37,1.

22. I. Urinmenge 3000/1013. Sekretion gering. Kein Fieber. Keine Klagen. Appetit gut.

23. I. 4000/1010.

24. I. Pat. erhält heute eine leichte Fleischspeise. Urin 3000/1013. Im Laufe des Nachmittags klagt Pat. über „Magenkrämpfe". Es sind dies ca. alle 2 Minuten wiederkehrende krampfartige Schmerzen im ganzen Leib. — V.-W. Die Mèche wird nun ganz entfernt, nachdem sie bis jetzt beim täglichen Verbandwechsel etwas gelockert worden war. In die gut aussehende Wundhöhle wird ein frischer Gazestreifen gelegt. Entfernung der Hautnähte. Das Abdomen ist überall weich und nicht aufgetrieben. — Abend-

temperatur 37,0. Puls 80, von guter Qualität. Allgemeinaussehen nicht schlecht. Den ganzen Nachmittag keine Winde abgegangen. Pat. erhält Physostigmin 0,0002. Flüssige Diät. Gegen Abend werden die Schmerzen geringer. Die genossene Milch muß Pat. bald nach der Einnahme erbrechen.

25. I. Urin 1600/1020. Pat. hat die vergangene Nacht ordentlich geschlafen und sieht heute morgen frischer aus. Temp. 37,4. Puls 76. Gegen Mittag werden die Kolikschmerzen wieder heftiger. Nachdem im Laufe des Vormittags noch etwas Stuhl und Winde abgingen, besteht von Mittag ab trotz Physostigmin und Darmrohr vollständige Windverhaltung. Mittags bestand zuerst heftiges Aufstoßen, hernach trat öfters Erbrechen gallig gefärbter Flüssigkeit auf.

V.-W. Der Leib ist besonders in der linken Seite aufgetrieben. Während der Kolikschmerzen läßt sich deutlich vermehrte Peristaltik durch die dünnen Bauchdecken beobachten; sie zieht nach der Gegend der bestehenden Fistel hin, um da zu verschwinden. Pat. sieht gegen Abend bedeutend schlechter aus. Facies hypocratica. Temperatur 37,6. Puls 100 bis 110, weich.

Wir stellten nach diesem Befund die Diagnose auf Darmverschluß infolge Verwachsung einer Dünndarmschlinge an die Wandung der drainierten, retroperitonealen Höhle. Daher Operation (Prof. Enderlen). Chloroform-Äthernarkose. Schnitt in der Linea alba zwischen Nabel und Symphyse. Bei der Eröffnung der Peritonealhöhle liegen geblähte Dünndarmschlingen vor. Gegen das Septum zu, das durch Vernähen des Peritoneum (das über der verlagerten Niere lag) mit dem Peritoneum parietale gebildet wird, befinden sich kollabierte, ganz enge Dünndarmschlingen. Diese werden hervorgezogen und zeigen sich mit dem Septum leicht verwachsen. Die Lösung ist leicht möglich; jedoch entsteht an der gelösten Dünndarmschlinge ein Serosadefekt. Dieser wird übernäht. Die Peristaltik zieht nun gut über den von der Verwachsung gelösten Darm. Um bessere Übersicht zu erlangen, wird der Bauchschnitt nach oben verlängert und nach nochmaliger Visitation der vorliegenden Darmschlingen zeigt sich folgender Befund:

Um das, durch die Drainage gebildete Septum hat sich eine Ileumschlinge geschlagen, ca. 20 cm oberhalb dem Übergang ins Cöcum. An dieser Stelle ist der Dünndarm fest mit dem genannten Septum verwachsen. Diese Verwachsung war zweifellos der Grund des Ileus. Um nun die Darmpassage sicher frei zu bekommen, wird zwischen dem Ileum ca. 25 cm oberhalb der Ileocöcalklappe und dem Colon transversum eine seitliche Anastomose angelegt. Hernach Tamponade. Eine Mèche gegen die Anastomose und eine zweite Mèche an die Stelle, wo die Adhäsionen waren und ferner frische Gaze in die alte Wundhöhle. Etagennaht der Bauchdecken. Pat. erholt sich langsam von der Operation. Bald nach dem Erwachen aus der Narkose gehen Winde ab. Physostigmin 0,0003. Urin vom 25. I. 1600/1020.

26. I. Pat. hat in der Nacht wenig geschlafen. Temp. heute morgen 37,5; Puls ca. 100. Pat. sieht heute morgen etwas frischer aus. Flüssige Diät.

27. I. Temperatur um 38 herum. Puls 100. Urin 600/1028. Pat.

ist sehr schwach. Klagt über Schmerzen im Leib. Winde gehen etwas träge ab.

Im weiteren Verlauf erholt sich Pat. allmählich. Täglich Verbandwechsel. Gute Wundheilung bei geringer Sekretion. Die Temperatur geht vom 30. I. ab allmählich wieder auf die Norm zurück. Puls vom 31. I. ab 70—80, von guter Qualität. Urinentleerung erfolgte in normaler Weise. Urinmenge reichlich, von normalem spez. Gewicht. Nie patholog. Bestandteile im Urin. Sorge für täglich Stuhlgang.

Am 7. II. hatte sich die Fistel zur retroperitonealen Wundhöhle vollständig geschlossen. Auch die Operationswunde, von der 2. Laparotomie herrührend, war bis auf eine kleine Fistel zugeheilt. Die Wundheilung verlief glatt.

Am 9. II. klagt Pat. über beständiges heftiges Aufstoßen, Brechreiz und fühlt sich im ganzen sehr unwohl. Während die Morgentemperatur noch 36,5, Puls 72 betrug, mißt Pat. heute abend 39,2 und hat 112 Puls. Die Urinmenge beträgt 1800 mit 1022 spez. Gewicht. — Objektiver Befund: Pat. sieht im allgemeinen schlecht aus. Hintere Rachenwand und Tonsillen etwas gerötet. Zunge leicht belegt. Lungen frei. Das Abdomen ist nicht aufgetrieben, nirgends druckempfindlich, überall weich. Keine abnorme Peristaltik zu sehen. Winde gehen ab. Beim Aufstoßen, das alle 2—3 Minuten mit heftigem Singultus erfolgt, empfindet Pat. Schmerzen in der Magengegend.

10. II. Im Laufe der Nacht vom 9./10. II. hat Pat. gar nicht geschlafen. Die Temperatur beträgt um 12 Uhr 40,2. Puls 120—130, klein und weich. Wickel und Koffein. Keine Klagen über Schmerzen im Hals. Das Aufstoßen wird im Laufe der Nacht noch lästiger und Pat. erbricht öfters gallig gefärbte Flüssigkeit. — Die objektive Untersuchung heute morgen ergibt: Starken schmutzig-grau gefärbten dicken Belag auf beiden Tonsillen und auf die Gaumenbögen übergehend. Hintere Rachenwand zeigt neben leichtem Belag starke Rötung. Zunge grauweiß belegt. — Ein Aufstrichpräparat von dem Belag ergibt Streptokokken und Sarcine. Keine Diphtheriebazillen.

Therapie: Wickel um den Hals; Gurgeln mit Solut. Kal. chlorio. Gegen Abend nimmt die Temperatur etwas ab; geht auf 38° hinunter. Puls und auch das Allgemeinbefinden werden besser. Das Aufstoßen wird gegen Abend geringer. Von seiten des Darmtraktus nichts Abnormes zu konstatieren. Urin vom 9. II. 1800/1022. Kein Eiweiß.

11. II. Pat. hat in der Nacht vom 10./11. II. geschlafen. Heute kein Aufstoßen. Die Beläge stoßen sich in Fetzen ab. Temperatur geht auf die Norm zurück. Urin vom 10. II. 1200/1024. Kein Eiweiß.

12. II. Urinmenge vom 11. II. 1200/1026. Die Angina macht nur noch wenig Beschwerden. Keine Temperatursteigerung mehr. Die Urinmenge beträgt am

12. II. 500/1030,
13. II. 600/1024,
14. II. 1000/1020,
15. II. 1400/1018 und ist von da ab von normaler Menge mit normalem spez. Gewicht. Die Kochprobe auf Albumen war bei mehrmaliger Untersuchung negativ. — Die Operationswunden sind am 20. II. vollständig

zugeheilt. Pat. hat keine Beschwerden mehr und wird am 27. Februar mit einer Leibbinde mit Pelotte zur Verhütung einer Bauchhernie mit folgendem Austrittstatus als geheilt entlassen:

Das Abdomen ist nicht aufgetrieben; überall weich, nirgends druckempfindlich. In der Linea alba eine bis über den Nabel hinausreichende 13 cm lange Operationsnarbe. Diese ist ziemlich breit, zeigt aber beim Husten keine Vorwölbung. Zirka 5 cm lateral nach rechts von der genannten Narbe befindet sich eine zweite ca. 10 cm lange Operationsnarbe. Bis auf eine 2 cm lange Verbreiterung ist diese lineär. Auch hier keine Vorwölbung beim Husten.

Appetit gut. Stuhlgang regelmäßig von weicher Beschaffenheit. Pat. bekommt die Weisung mit, in der ersten Zeit leicht verdauliche Speisen zu genießen und vor allem täglich für Stuhlgang zu sorgen. Urinentleerung ohne Besonderheit. Menge und spez. Gew. des Urins normal. Kochprobe auf Albumen negativ. Die linke Niere ist bei bimanueller Untersuchung deutlich zwischen den Fingern zu fühlen.

Als Pat. Mitte März sich bei mir vorstellte, klagte er über Schmerzen im Rücken und es fiel mir auf, daß seine Augenlider leicht geschwollen waren. Die Urinuntersuchung ergab das Vorhandensein von Albumen. Kochprobe: Starker Niederschlag. Ich empfahl dem Patienten den Eintritt in die Medizinische Klinik, wo er vom 19. März bis 30. April in Behandlung stand unter der Diagnose: Nephritis acuta. Aus der Krankengeschichte der medizinischen Abteilung entnehme ich folgendes: Pat. gibt an, daß er sich seit dem Austritt aus der chirurgischen Abteilung bis vor 5 Tagen wohl fühlte. Damals traten Kopfschmerzen auf und Stechen in der linken Nierengegend. Der Appetit, der vorher gut war, wurde geringer. Die linke Niere ist deutlich palpabel und auf Druck schmerzhaft. Unter der Behandlung auf der medizinischen Abteilung ging bei Nephritisdiät der Albumengehalt des Urins bald zurück. Beim Austritt war bei gewöhnlicher Kost im Nacht-Urin kein Eiweiß mehr; im Tag-Urin noch eine Spur Albumen nachweisbar. Während der Behandlung auf der medizinischen Abteilung nahm das Körpergewicht des Pat. von 63 kg auf 70 kg zu.

Pat. stand noch einige Zeit in Beobachtung der medizinischen Klinik, wo im Laufe des Sommers der Urin in regelmäßigen Intervallen untersucht wurde. Im Herbst 1906 konnte der junge Mann als geheilt betrachtet werden und nahm seine Arbeit wieder auf.

Anatomische Beschreibung der exstirpierten rechten Niere.

Die „Nierenform" ist im ganzen erhalten; jedoch ist das ganze Organ etwas breit im Verhältnis zur Länge und die, dem Hilus gegenüberliegende Seite ist abgeflacht. Keine Andeutung embryonaler Furchung. Oberfläche überall glatt. Maße: 8 cm lang, 6,5 cm breit, 4 cm dick. Nach dem Sektionsschnitt läßt sich die Nierenkapsel leicht ablösen. Auf dem Querschnitt kann man noch deutlich Mark und Rinde unterscheiden. Der Blutgehalt ist vermehrt.

Die Calices sind stark erweitert und reichen breit bis an die Rindensubstanz heran. Die Breite der letzteren beträgt an diesen Partien nur 6 mm, während sie an den breitesten Stellen bis 2 cm mißt. Histologische

Untersuchung: Bei schwacher Vergrößerung fällt das spärliche Vorhandensein von Glomeruli auf. Die Tubuli recti sind stark erweitert, enthalten hyaline Zylinder in mäßiger Menge. Beim Betrachten mit starker Vergrößerung erweisen sich die Epithelien der Harnkanälchen als auffallend niedrig, gegen die Rindenpartien zu ist das Bild stellenweise undeutlich, verschwommen; die Kerne weniger gefärbt. Die Kapsel der Glomeruli ist meist verdickt; die Glomeruli selbst sind von verschiedener Größe.

Die vorliegende Krankengeschichte behandelt einen Fall von Hydronephrose einer dystopierten Niere, der mit der Diagnose: Appendicitis acuta dem Spital überwiesen wurde. Patient macht die Angabe, schon zwei Anfälle von Appendicitis gehabt zu haben und erkrankt plötzlich unter peritonitischen Symptomen. Der Befund bei unserer Untersuchung sprach erst nicht gegen die Diagnose Appendicitis acuta mit Abszeßbildung; erst die Palpation in der Narkose gleich vor der Operation zeigte einen umschriebenen Tumor rechts vom Promontorium am Beckeneingang. Bei der Laparotomie wurde ein vollständig gesunder Wurmfortsatz gefunden. Dieser zeigte auch keine Anhaltspunkte für eine vorausgegangene frühere Erkrankung und wurde deshalb an seiner Stelle gelassen. Der Tumor erwies sich als Hydronephrose einer dystopen Niere. Das erweiterte Nierenbecken war äußerst dünnwandig und prall gespannt. Unsere Therapie bestand in Exstirpation der veränderten Niere. Der Hilus der Niere lag nicht direkt nach vorn, sondern gegen die Wirbelsäule gerichtet. Die Gefäße, Arterie und Vene, verliefen im spitzen Winkel nach oben, da ihr Abgang von der Aorta resp. Vena cava an normaler Stelle war. Der Ureter zeigte beim Übergang ins erweiterte Nierenbecken eine beinahe rechtwinklige Abknickung. Die Niere endlich lag fest auf dem retroperitonealen Gewebe (Ileopsoas) verwachsen rechts vom Promontorium und zeigte glatte Oberfläche; das Parenchym war etwas reduziert.

Im Laufe der Heilung trat infolge Verwachsung einer Dünndarmschlinge mit dem Septum, das durch die Drainage der retroperitonealen Wundhöhle gebildet wurde, Darmverschluß auf. Die Therapie bestand in der Ausschaltung des Hindernisses durch eine seitliche Anastomosenbildung zwischen Dünndarm einerseits und dem Colon transversum anderseits. Die Darmpassage war in der Folgezeit ungestört.

Während der Wundheilung kam als weitere Komplikation eine heftige Angina mit Erbrechen hinzu. Diese muß als Veranlassung der später hinzugetretenen Entzündung der einzig übrig gebliebenen Niere angesehen werden.

Bevor ich nun näher auf unseren Fall eingehe, möchte ich kurz

die bisherigen Beschreibungen von Nierendystopie anführen, welche mir zur Verfügung standen.

Graser (11)[1]) hat im Jahre 1895 ca. 200 Fälle von Nierendystopie in der Literatur vorgefunden. Davon waren 12 mal beide Nieren nach abwärts verlagert, 103 mal die linke Niere, 35 mal die rechte Niere, 1 mal lagen beide Nieren links, 4 mal lagen beide Nieren rechts, 22 mal fand sich die verlagerte Niere in der Höhe des Promontorium, 15 mal ganz im kleinen Becken, meistens in der Gegend der Articulatio sacroiliaca.

In Bezug auf die Komplikation der verlagerten Niere mit Hydronephrose gibt die Zusammenstellung Grasers keinen Aufschluß. Auch sei hier noch hervorgehoben, daß diese 200 Fälle nur kongenitale Dystopien betreffen.

Eine zweite größere Zusammenstellung von Nierendystopie stammt von Kehrer (21). Auch diese Arbeit behandelt nur die kongenitalen Nierendystopien, die nach ihrer Lage von genanntem Autor in ein Schema untergebracht werden. Von den 35 Fällen Kehrers waren 5 mit Hydro- oder Pyonephrose kompliziert.

Die letzte größere Zusammenstellung — auch nur die kongenitale Dystopie betreffend — verdanken wir Straeter (44).

Von 58 mitgeteilten Fällen, unter denen sich eine eigene Beobachtung befindet, kommt 12 mal Hydronephrose der dystopierten Niere vor.

Schauerte (37) beschreibt in seiner Inaugural-Dissertation „Dystopie der Nieren und Hydronephrosen" einen auf der Klinik in Halle beobachteten Fall von Nierendystopie mit Hydronephrose und geht dabei auf einige hierher gehörende Veröffentlichungen über diese Krankheit ein.

Er führt das Zustandekommen der Hydronephrose, speziell in seinem Fall, auf Konkrementbildung zurück und kommt zum Schluß, daß das Zusammentreffen von Hydronephrose mit kongenitaler Dystopie ein rein zufälliges sei; da aus der Literatur nicht hervorgehe, daß kongenitale Nierenverlagerung zu Konkrementbildung prädisponiere.

Indem Schauerte sich der Ansicht Strubes und Hocheneggs anschließt, daß pathologische Zustände an der tiefliegenden Niere nicht häufiger oder seltener angetroffen werden, als an der normalen, neigt er doch dazu, der Hydronephrose der kongenitalen Nierendystopie eine besondere Rolle einzuräumen: „Da man bei einigen der angeführten Fälle einen gewissen Einfluß der Tieflage wohl annehmen möchte".

Während die Bearbeitung der kongenitalen Nierendystopie eine Menge Autoren gefunden hat, sind die Beschreibungen der erworbenen Nierendystopie nur sehr spärlich. In den meisten Arbeiten über Nierendystopie wird nur kurz auf das Vorkommen der erworbenen Form hingewiesen. Insbesondere habe ich keinen, dem auf unserer Klinik beobachteten analogen Fall beschrieben gefunden.

---

1) Diese Zahlen beziehen sich auf das am Schlusse dieser Arbeit befindliche Literaturverzeichnis.

Den Grund für die etwas stiefmütterliche Behandlung der erworbenen Nierendystopie erblicke ich in erster Linie darin, daß eine Anzahl der erworbenen Nierenverlagerung unter dem Namen „Wanderniere" kursieren und ferner einige hierher gehörige Fälle als kongenitale Nierendystopie beschrieben sind. Wenn J. Israel auf Seite 5 der „Chirurgischen Klinik der Nierenkrankheiten" (16) schreibt:

„Zu der Kategorie der kongenital verlagerten Nieren gehört auch eine Anzahl der gewöhnlich als Ren. mobilis bezeichneten", so möchte ich in gleicher Weise dies auch für die erworbene Nierendystopie aussprechen! Es ist das Verdienst J. Israels — wohl als erster —, in genannter Arbeit die erworbene Nierendystopie eingehender behandelt zu haben.

Neben dem Zustandekommen der Dystopie durch Fixation einer Wanderniere macht der genannte Autor besonders auch auf die erworbene Dislokation durch skoliotische Veränderungen der Wirbelsäule aufmerksam.

Jedoch sei erwähnt, daß schon vorher (1893) O. Israel (17) in der Berliner medizinischen Gesellschaft das Präparat einer erworbenen Nierendystopie links auf die Beckenschaufel demonstriert hat und dafür als direkte Ursache die Verkrümmung der Wirbelsäule verantwortlich machte.

In dem Kapitel über Hydronephrose beschreibt J. Israel 9 Fälle von Hydronephrose bei Nierendystopie, wovon 1 mal bei einer kongenital verlagerten Niere, 5 Fälle bei Verlagerung infolge skoliotischer Veränderungen der Wirbelsäule. Bei den 3 übrigen Fällen war die Dystopie 2 mal von unbekannter Ätiologie, und das 3. Mal war sie Folge der Fixation einer Wanderniere durch Bildung von Verwachsungen.

Um nun auf den an der Baseler Klinik beobachteten Fall einzugehen, möchte ich in erster Linie den Beweis erbringen, daß es sich um eine erworbene Dystopie handelt. Dazu ist es notwendig, vorerst kurz auf die Entwicklungsgeschichte des Urogenitaltraktus einzugehen.

Die meisten Autoren, welche über Nierendystopie — fast ausnahmsweise nur über die kongenitale Nierendystopie — geschrieben haben, gehen mehr oder weniger ausführlich auf die Entwicklungsgeschichte ein. Da die Mehrzahl der Fälle beim Weibe beobachtet sind, ist bei genannten Arbeiten hauptsächlich auf das Verhältnis des weiblichen Genitaltraktus zur Niere in der Entwicklung genannter Organe hingewiesen worden. Außer den Arbeiten Müller-

heims (29—34), Hocheneggs (14) sei diejenige von Mathes erwähnt (27), der an Hand der bekannten Keibelschen Durchschnitte die erste Entwicklung der Niere und ihr Verhältnis zum Genitaltraktus beschreibt. Ferner die Veröffentlichung Daniels (6) über kongenitale Nierenanomalien und Mißbildungen der weiblichen Geschlechtsorgane.

Kupffer hat als erster nachgewiesen, daß sich die Niere als eine Ausstülpung des Urnierenganges oder Wolffschen Ganges entwickelt.

Diesen Vorgang habe ich in den Abbildungen 1—5 möglichst einfach und übersichtlich dargestellt. Die Zeichnungen sind nach Rekonstruktionen von menschlichen Embryonen ausgeführt.[1])

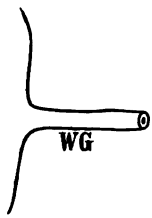

Fig. 1. 2 mm.

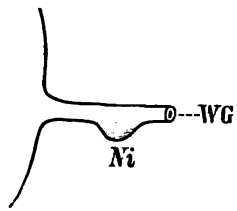

Fig. 2. 5 mm.

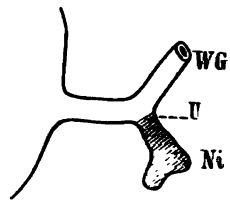

Fig. 3. 6½ mm.

W. G. = Wolffscher Gang. Ni. = Nierenanlage. U = Ureter.

Fig. I zeigt bei einem 4 mm langen Embryo den Wolffschen Gang. Der Wolffsche Gang zeigt beim folgenden Stadium, beim 5 mm (Fig. 2), langen Embryo eine Ausbuchtung. Es ist dies die erste Nierenanlage, auch als Nierenknospe bezeichnet. Bald trennt sich vom Wolffschen Gang die Nierenanlage als ein besonderer Gang ab und wichtig, in Bezug auf die kongenitale Nierendystopie, speziell die Nieren am Beckenboden, ist nun, daß diese erste Anlage caudalwärts wächst, wie dies aus Fig. 3 und namentlich auch aus Fig. 4 deutlich zu ersehen ist.

Beim 9 mm langen Embryo (Fig. 4) ist das distale Ende der Nierenanlage verdickt. Die Verdickung zeigt die ersten Anfänge der Nierenkelche. Die Anlage der Niere ist nun schon differenziert in Ureter und Niere.

Fig. 5 zeigt, daß unterdessen vom 9 mm langen Embryo bis zu dem von 12 mm die Niere kranialwärts gewachsen ist. An der Nierenanlage kann man schon deutlich Nierenbecken und die Calices unterscheiden. An

1) Die Rekonstruktionsmodelle wurden im anatomischen Institut Marburg von Herrn Prof. Dr. Zumstein hergestellt und ich erlaube mir, an dieser Stelle Herrn Geheimrat Gasser für die Überlassung genannter Modelle zu dieser Arbeit meinen verbindlichsten Dank auszusprechen. Die gleichen Präparate finden sich auch in der Arbeit von Enderlen über Blasenektopie abgebildet (36).

dieser Abbildung ist ferner zu bemerken, daß beim 12 mm langen Embryo der Wolffsche Gang und der Ureter getrennt ausmünden.

Die Niere steht schon relativ hoch, bedeutend über der Blase, die sich in diesem Stadium aus der Allantois zu differenzieren beginnt.

Die Niere ist laut diesem Befund schon sehr früh in der Höhe angelangt, wo sie bleibend zu liegen kommt; zu einer Zeit, da die Differenzierung in das männliche oder weibliche Geschlecht noch nicht stattgefunden hat.

Nach Hertwig entwickeln sich die Müllerschen Gänge beim 20 bis 21 mm langen Embryo und kommen an die mediale Seite der Wolff-

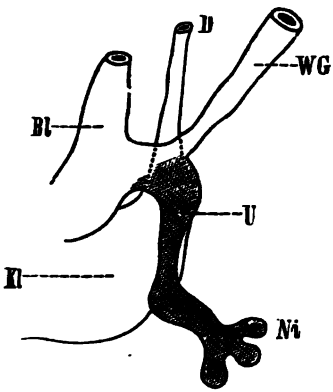

Fig. 4. 9 mm.

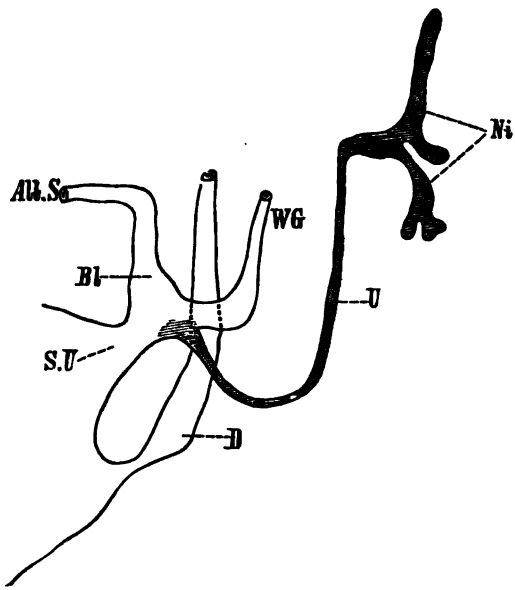

Fig. 5. 12 mm.

D. = Darm. W. G. = Wolffscher Gang. Ni. = Nierenanlage. U = Ureter. Bl. = Blase. S. U. = Sinus urogenitalis. All. S. = Allantoisstiel.

schen Gänge zu liegen. Wir haben also eine Zeitlang während des indifferenten Stadiums 4 Kanäle, die Müllerschen und Wolffschen, nebeneinander.

Unabhängig von diesen Gängen entwickeln sich die Geschlechtsdrüsen. Beim Manne die Testikel; beim Weibe die Ovarien. Es würde zu weit führen, näher auf die Entwicklung des Genitalapparates einzugehen, auch möchte ich mich an dieser Stelle nicht auf die weitere Entwicklung der Niere einlassen.

Für die Erklärung der Nierendystopie genügt hervorzuheben, daß laut obigem Befund die Niere in ihrer ersten Entwick-

lung caudalwärts wächst und erst nachher kranialwärts und in diesem Wachstum nach oben schon relativ früh in ihrer späteren definitiven Höhe anlangt. Hier erst findet die endgültige Bildung des eigentlichen Nierengewebes statt, und, was für die Diagnose der Nierendystopie speziell von Bedeutung ist: erst hier entwickeln sich die Arteria und vena renalis. Der Abgang dieser Gefäße findet also in derselben Höhe aus Aorta resp. Vena cava statt, in der die Niere liegt.

Sollte aus irgend einer Ursache — sei es nun mangelhafte Wachstumsenergie oder ein passives Hindernis — das Emporsteigen der Niere in diesem gezeichneten Verlauf hemmen, dann wird die Niere an der betreffenden Stelle durch Hineinwachsen der Gefäße fixiert und sich hier in falscher Lage zum funktionsfähigen Organ entwickeln. Die kongenitale Nierendystopie ist fertig.

Das Stehenbleiben im Wachstum kann nun schon in einer Zeit stattfinden, da die Nierenanlage caudalwärts wächst (siehe Fig. 4) oder auch in dem Moment, da sie am tiefsten Punkt angelangt ist. Damit ist das Zustandekommen einer tiefliegenden Beckenniere — die Lage am Beckenboden (Fall Daniel) erklärt und begründet.

Die kongenitale Verlagerung der Niere vor das Promontorium, vor die Articulatio sacro-iliaca oder auch neben die untersten Lendenwirbel kommt dann zustande, wenn das die Entwickelung der Niere hemmende Moment zur Zeit einwirkt, da das Wachstum kranialwärts stattfindet. —

Da, wie schon oben erwähnt ist, die Blutgefäße aus der Aorta resp. aus den vorliegenden Stammarterien in der Höhe, wo die Niere in ihrem Ansteigen stehen geblieben, in dieselbe hineinwachsen, bildet die Art der Blutgefäßversorgung das typische Merkmal für eine erworbene Nierendystopie. Wenn also bei einer Beckenniere die Blutgefäße aus der Iliaca entspringen, haben wir es ohne allen Zweifel mit einer kongenitalen Nierendystopie zu tun.

Wenn aber die Nierengefäße an normaler Stelle aus der Aorta ihren Ursprung nehmen und zu einer an abnormaler Stelle gelagerten Niere führen — sei nun die Verlagerung nach unten, nach oben oder nach der anderen Seite —, dann ist die Nierendystopie eine „erworbene".

Die Entscheidung, ob es sich in einem vorliegenden Fall um eine erworbene oder um eine kongenitale Nierendystopie handelt, wird aus der Gefäßversorgung resp. dem Abgang der Arteria renalis aus der Aorta leicht sein. Leider vermisse ich in einer Anzahl

von Krankengeschichten von Fällen kongenitaler Nierendystopie dieses entscheidende Merkmal. Ich möchte u. a. auf eine dem unserigen Fall sehr ähnliche Beobachtung von Stokum hinweisen. Einen Auszug dieser Krankengeschichte veröffentlicht Straeter (44). Aus demselben Grunde ist der Fall von Schauerte (37) (wie auch Straeter sagt) den der genannte Autor als Hydronephrose einer kongenital dystopen Niere publiziert, eine erworbene Nierendystopie, weil die Nierengefäße an normaler Stelle aus der Aorta resp. Vena cava entspringen und von da nach unten im spitzen Winkel zur Aorta an die dystopierte Niere herangelangen.

Es würde zu weit führen, alle Fälle von Nierendystopie, die in der Literatur beschrieben sind, nach dieser Seite hin zu untersuchen. Ferner will ich es hier unterlassen, auf die Krankengeschichten der bis jetzt beschriebenen Fälle von Nierendystopie einzugehen. Dies ist in der Arbeit von Straeter (44) geschehen.

Wenn ich mir aber trotzdem erlaube, die bis jetzt veröffentlichten Fälle von Nierendystopie in bezug auf die Ätiologie zu beurteilen, komme ich zu dem Schluß, daß bei einer Anzahl von Beobachtungen, die zwar als kongenitale Dystopie beschrieben sind, aus der Krankengeschichte nicht zu ersehen ist, ob es sich um eine erworbene oder kongenitale Dystopie handelt; wieder andere Dystopien sind laut Verlauf der Gefäße zu den erworbenen zu zählen. — Daß für die Differentialdiagnose zwischen einer kongenitalen und einer erworbenen Nierendystopie der Verlauf der Gefäße das entscheidende Merkmal ist, wird in den meisten Arbeiten betont. So sagt Graser (11) auf Seite 473: „Dies Verhalten der Gefäße ist für die Entscheidung, ob angeborene oder erworbene Verlagerung, von besonderer Bedeutung".

In der Mehrzahl der in der Literatur beschriebenen Fälle von kongenitaler Nierendystopie sind neben der Verlagerung der Niere an falscher Stelle noch Mißbildungen des Genitaltraktus vorgefunden worden. Die Mißbildungen wurden häufiger beim weiblichen Geschlecht als bei Männern beobachtet. So berichtet Straeter (44) über Fälle von Treub, Worth, Engström und Goullioud, wo neben der Nierendystopie blind endigende Tuben mit normalem Ostium abdominale vorgefunden wurden.

Heinricius (nach 44) beschrieb einen Fall von Dystopie der rechten Niere vor die Articulatio sacro-iliaca und Fehlen der linken Niere bei einem 21jährigen Mädchen, bei dem bei der Sektion Uterus und Vagina fehlten; die Ovarien aber und die abdominalen Hälften der Tuben waren vorhanden.

Außerdem wurden zahlreiche Fälle mit Uterus unicornis, Fehlen oder Mißbildungen der Vagina beschrieben, kurz gesagt, Hemmungsbildungen derjenigen Organe, die entwicklungsgeschichtlich vom Müllerschen Gang abstammen.

Beim männlichen Geschlecht wurde neben Nierendystopie vor allem mangelhafter Descensus beobachtet (Fälle von Czerny, Strube).

Lombroso (nach Straeter) erwähnt einen Fall, wo die rechte Niere in der Fossa iliaca lag und der rechte Hode unmittelbar über ihr war. Kehrer (21) führt einen Fall von Pacoud an, von Beckenniere, bei dem die Vesiculae seminalis und das Vas deferens auf der Seite der Nierenverlagerung fehlten.

Aber nicht nur Mißbildungen des Genitaltraktus wurden neben Nierendystopie beobachtet, sondern auch Anomalien in der Ausbildung des Darmes, vor allem des Rektums, wurden häufig neben angeborener Nierenverlagerung konstatiert. So fand Gruber (13) in den von ihm zusammengestellten 33 Fällen 11mal das Rektum verlagert. Strube beschreibt zwei (45) Fälle aus der Literatur und fügt einen selbst beobachteten bei, wo sich neben der Nierendystopie eine Atresia ani vorfand.

Gruber (12) hat einerseits den Mangel der Flexura sigmoidea, andererseits ihre Verlagerung und Verdoppelung bei Nierendystopie beschrieben.

Freund (10) und Müllerheim (32) haben darauf hingewiesen, daß bei einer kongenitalen Verlagerung der Niere das Skelett, das Becken oder auch die Wirbelsäule an der entsprechenden Stelle in ihrer normalen Entwicklung gestört werden können.

Zur Erklärung des Zustandekommens dieser mit Nierendystopie komplizierten Hemmungsbildungen muß ich wieder auf die Abbildungen der Rekonstruktionen menschlicher Embryonen verweisen.

Zu diesem Zwecke wähle ich Fig. 5a, in der ich den Müllerschen Gang schematisch eingezeichnet habe. Um einem Mißverständnis vorzubeugen, hebe ich hervor, daß in diesem Alter (wie Fig. 5) der Müllersche Gang sich noch nicht entwickelt hat. Wie schon oben erwähnt, entwickeln sich die Müllerschen Gänge etwa beim 20 mm langen Embryo, also zu einer Zeit, in welcher die Niere normaliter schon in ihrer späteren definitiven Höhe angelangt ist. Die Niere muß also zur Zeit, da sich die Anfänge des weiblichen Genitaltraktus bilden, schon aus dem Becken herausgewachsen sein.

Aus Fig. 5a geht deutlich hervor, daß wir während eines gewissen Zeitraumes der Entwicklung eines weiblichen Individuums

im embryonalen Becken gleichzeitig nebeneinander haben: das Darmrohr, zwei Ureteren, die beiden Wolffschen und die beiden Müllerschen Gänge. Sollte nun irgend ein das Wachstum störende Moment das Hinaufsteigen der Niere hemmen und letztere als schon verhältnismäßig großes Organ im beschränkten Raume des Beckens liegen bleiben, dann ist leicht ersichtlich, daß den Müllerschen Gängen der nötige Platz zu ihrer Entfaltung fehlt. Der entsprechende Teil des Müllerschen Ganges, beziehungsweise weiblichen Genitaltraktus, kommt nicht zur Ausbildung. Je nach der Lage, wo die Niere liegen bleibt, wird Fehlen der Tube, Uterus unicornis, Fehlen der Vagina usw. resultieren. Damit ist auch die Antwort auf die Frage gegeben, warum gerade beim weiblichen Geschlecht so häufig Mißbildungen des Genitaltraktus neben kongenitaler Nierendystopie vorkommen.

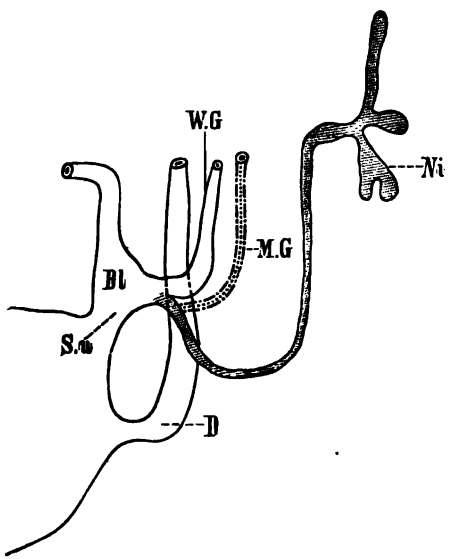

Fig. 5a.

D. = Darm. W. G. = Wolffscher Gang.
M. G. = Müllerscher Gang. Ni. = Nierenanlage.
Bl. = Blase. S. U. = Sinus urogenitalis.

In ganz gleicher Weise kann beim männlichen Geschlecht durch die im Becken in ihrem Wachstum stehengebliebene Niere das Unterbleiben des Descensus testiculi leicht erklärt werden.

Daß die in diesem fötalen Alter relativ große Niere bei ihrer abnormen Lage im Becken eine Verdrängung des Rektums bedingen kann, braucht meines Erachtens keiner besonderer Erklärung.

Wenn die Niere an ihrer tiefsten Stelle, die sie in ihrer Entwicklung (Fig. 4) einmal einnimmt, fixiert bleibt, kommt sie nahe der Ausmündung des Darmes in die Kloake zu liegen. Der Darm kann hier obliterieren: wir haben eine Atresia ani. Oder die Ausmündung des Darmes kann nach vorn — nach der späteren Blase zu — verschoben werden; wir haben dann eine Atresia ani vesicalis.

Daß in einem so frühen Stadium der Entwicklung des menschlichen Körpers die abnorme Lage eines so großen Organes, wie es

zu dieser Zeit die Niere darstellt, auch auf die normale Ausbildnng des Knochengerüstes, z. B. der Wirbelsäule, Einfluß haben kann, ist begreiflich und erklärt die von Freund(10) und Müllerheim(31) beschriebenen Formveränderungen des Beckens bei Nierendystopie.

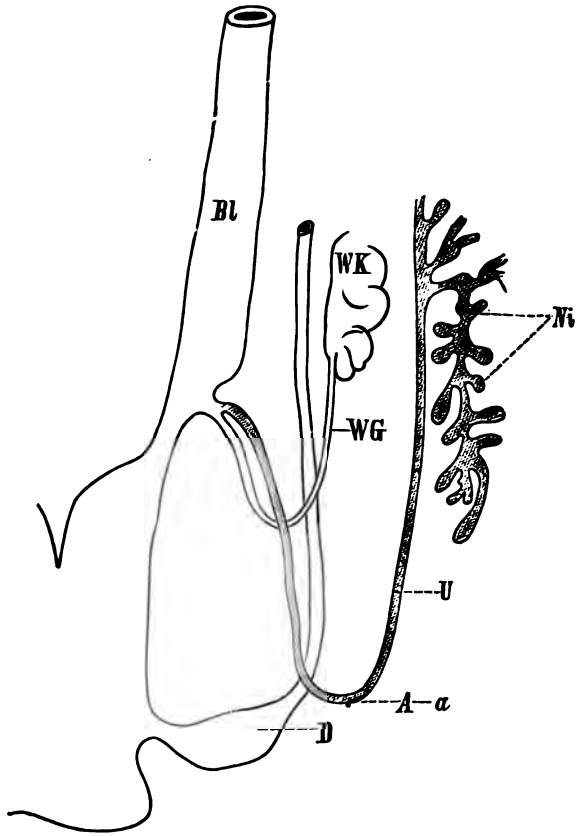

Fig. 6. 16 mm.

D. = Darm. W. G. = Wolffscher Gang. Ni. = Nierenanlage. U. = Ureter. Bl. = Blase. W. K. = Wolffscher Körper.

Zum besseren Verständnis der Entstehung der Nierendystopie und der Lage der Organe in diesem frühen fötalen Leben verweise auf die Zeichnung (Fig. 6), die nach Serienschnitten von einem 16 mm langen Embryo hergestellt ist.

Wenn man die Lage der Organe, speziell der Niere, mit Fig. 5, einem 12 mm langen — also bedeutend jüngeren — Embryo vergleicht, dann fällt hier vor allem die abnorme Tieflage der Niere auf. In der Tat haben

wir es hier mit einer abnormen Tieflage einer Niere bei einer 16 mm langen menschlichen Frucht zu tun. Mit großer Wahrscheinlichkeit würde — wenn dieser Embryo zur Entwicklung gekommen wäre — eine kongenitale Nierendystopie entstanden sein.

Deutlich ist hier der von mir oben beschriebene Verlauf des Ureters markiert, ferner die relative Größe der Niere.

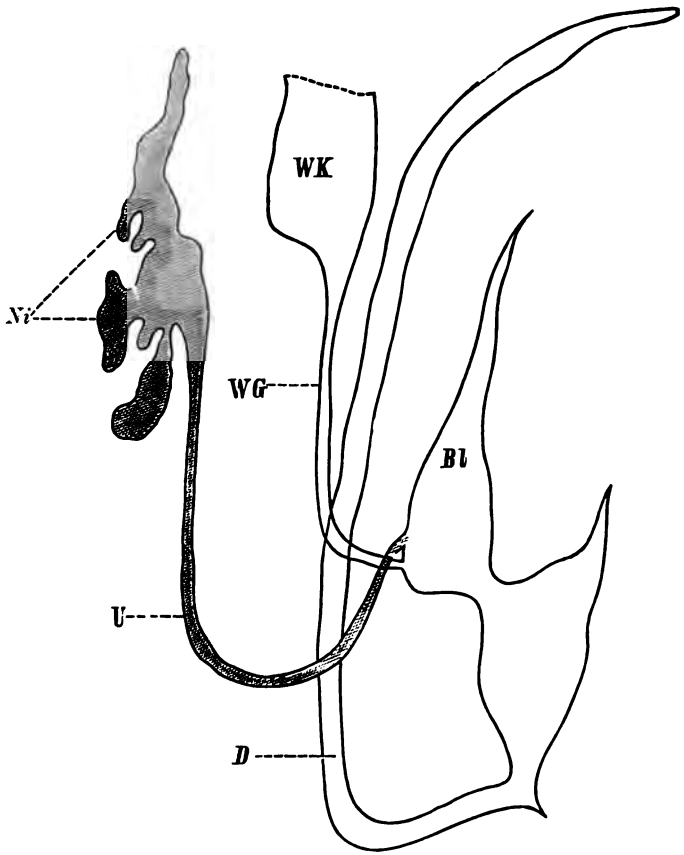

Fig. 7. 15 mm.
D. = Darm. W. G. = Wolffscher Gang. Ni. = Nierenanlage. U. = Ureter. Bl. = Blase. W. K. = Wolffscher Körper.

Zur weiteren Darstellung der beschriebenen Verhältnisse gebe ich noch die Zeichnung der in Betracht kommenden Organe eines 15 mm langen Embryos wieder. Auch dieser stellt ein jüngeres Stadium wie Fig. 6 dar. Beim Vergleich muß in erster Linie auffallen, daß hier in Fig. 7 die Niere bedeutend höher steht wie in Fig. 6; besonders wenn man das Verhältnis zur Blase berücksichtigt. Dagegen steht der Wolffsche Körper in Fig. 6 tiefer, was erwartet werden muß.

Beim Vergleichen der beiden Zeichnungen Fig. 6 und Fig. 7 muß ferner beobachtet werden, daß in Fig. 6 der Ureter in seinem Verlauf caudalwärts bedeutend tiefer gewachsen ist, wie derjenige in Fig. 7. Vielleicht kann das extreme Wachstum nach unten ein Grund sein, daß die Niere noch relativ tief steht.

Im Anschluß daran könnte man die Vermutung aussprechen, daß eine der Ursachen des angeborenen Tiefstandes einer Niere in der ersten Entwicklung zu suchen ist und auf einem zu extremen Wachstum caudalwärts beruht.

Kurze Zeit nachdem der Embryo dieses Stadium der Entwicklung erreicht hat, kommt es zur Ausbildung der Müllerschen Gänge. Daß diese nun in ihrer Entwicklung leicht aufgehalten werden können, ist aus der Zeichnung 6 wiederum deutlich ersichtlich.

Wäre ferner die Niere am tiefsten Punkt, den sie in ihrem Verlauf durchgemacht hat, bei a stehen geblieben, dann wäre eine Verdrängung des Darmrohres die direkte Folge gewesen.

Bis jetzt haben wir nur von der einseitigen Dystopie gesprochen. Die Fälle in der Literatur lehren uns aber, daß auch beide Nieren abnorm tief gelagert sein können. Sind nun diese noch miteinander verwachsen, dann sprechen wir von einer Hufeisenniere, wenn sie die normale Form einigermaßen beibehalten haben, von einer Kuchenniere, wenn die beiden verwachsenen, verlagerten Nieren ein platt gedrücktes, meist vor der Wirbelsäule resp. dem Promontorium gelegenes Organ bilden.

Selten kommt es vor, daß die dystopierte Niere an der entgegengesetzten Körperseite zu liegen kommt. Dieser Zustand wird dann mit dem Namen gekreuzte Dystopie bezeichnet.

Alle Autoren, die bis jetzt ihre Beobachtungen über Nierendystopie veröffentlicht haben, stimmen mit Ausnahme von Kundrat (22), der in Wien gerade das Gegenteil beobachtete — zwar ohne diese Behauptung mit Zahlen zu belegen — darin überein, daß die linke Niere bei dieser Entwicklungsstörung bevorzugt wird. So fand neuerdings Straeter in seinen 57 zusammengestellten, meist klinisch beobachteten Fällen von Nierendystopie 34 mal die linke, 19 mal die rechte Seite verlagert, 2 mal war die Niere auf beiden Seiten an abnormer Stelle, in 2 Fällen war eine überzählige Niere vorhanden.

Hochenegg (14) fand in 80% linksseitige, in 20% rechtsseitige Nierendystopien; es handelt sich bei ihm um klinische Beobachtungen.

Die oben erwähnte Zusammenstellung von Graser (11) scheint mir am meisten einwandfrei, da wir es in Grasers Fällen zum größten Teil mit Sektionsbefunden zu tun haben. Graser fand in 150 Be-

obachtungen von Nierendystopie 103 mal die linke Niere, 35 mal die rechte verlagert; 12 mal war eine doppelte Dystopie vorhanden; 4 mal lagen beide Nieren rechts.

Wie verhält sich nun die Verteilung der Nierendystopie auf die beiden Geschlechter? Bei oberflächlicher Betrachtung der bezüglichen Befunde könnte man leicht verführt werden, dem weiblichen Geschlecht eine Bevorzugung einzuräumen. In der Tat, wenn man die klinischen Fälle in Betracht zieht, fällt auf, daß die meisten Beobachtungen bei Frauen gemacht wurden. Aber in der Mehrzahl der Beschreibungen war die Nierendystopie nicht die direkte Krankheitsursache, welche die Frauen zum Kliniker führte. Vielmehr wurde die Nierendystopie oft bei der Geburt und noch öfters bei Klagen von seiten der inneren Genitalien bei der gynäkologischen Untersuchung vorgefunden. Von den 66 Fällen Straeters sind 53 Frauen und 13 Männer. Zieht man aber nicht nur das klinisch beobachtete Material in Betracht und rechnet die vielen Sektionsbefunde mit, dann kommt man zu ganz anderen Resultaten. Hochenegg(14) z. B. ist sogar der Ansicht, daß die angeborene Nierendystopie viel häufiger beim Manne als beim Weibe vorkommt; jedoch fehlen von Hochenegg entsprechende statistische Beweise. Unter 24 von Gruber bei der Sektion vorgefundenen Nierendystopien gehören 15 dem männlichen Geschlecht an. Die meisten Autoren glauben, daß ungefähr beide Geschlechter in gleicher Weise von dieser Anomalie betroffen werden.

Diese Frage ist nur dann zu entscheiden, wenn die Fälle von einem großen Sektionsmaterial zusammengestellt werden.

Anders verhält es sich bei der erworbenen Nierendystopie. Hier kann man behaupten, daß sie öfters bei Frauen vorkommen muß. Diese Behauptung findet ihre Begründung in der Ätiologie der erworbenen Nierendystopie. Eine Wanderniere kann zu einer dystopierten Niere werden, wenn sie an abnormer Stelle fixiert wird. Aus der Tatsache, daß die Wanderniere häufiger bei Frauen vorkommt (nach Küster(23) in 4,41 Proz. bei Frauen und 0,48 Proz, bei Männern), folgt, daß auch die erworbene falsche Lage des Organs häufiger bei Frauen vorkommen muß. Ich möchte hier noch hervorheben, daß eine Wanderniere von einer dystopierten Niere prinzipiell dadurch unterschieden werden muß, daß letztere an abnormer Stelle völlig fixiert ist, wie der Name „Dystopie" sagt. Delteskamp(7) schreibt: „Die erworbene Nierendystopie wäre also identisch mit fixierter Wanderniere". — Die Fixation ist die Folge perinephritischer Verwachsungen. Die die Verwachsung bedingende Entzündung kann

verschiedene Ursachen haben. Schon eine mechanische Läsion der Nierenkapsel, wie sie z. B. bei einem Trauma stattfindet, kann den Grund zu Verwachsungen abgeben; ferner werden gerade hier öfters Urinstauung in der Niere, wie sie bei Abknickung des Ureters vorkommt, in Betracht zu ziehen sein. Müllerheim sagt S. 18 (32), „daß bei der erworbenen Falschlage eine Fixation nur dann zu finden ist, wenn die klinische Anamnese auf eine Entzündung um die Niere hinweist". Ich glaube aber und werde in dieser Ansicht gerade durch die Beobachtung unseres Falles von erworbener Nierendystopie bestärkt, daß das Fehlen dieser Anamnese eine Fixation der Wanderniere — also eine erworbene Nierendystopie — nicht ausschließt. Ferner muß berücksichtigt werden, daß auch die zur Verfügung stehenden anamnestischen Angaben oft falsch gedeutet werden, wie auch unser Fall beweist. Beispielen von Fixation einer Wanderniere begegnet man in einer Anzahl von Arbeiten über Erkrankungen der Niere. In keiner einzigen der mir in der Literatur zugänglichen Beschreibungen gab die fixierte Wanderniere als solche Anlaß zu einem chirurgischen Eingriff und so indirekt Anlaß zur Veröffentlichung, sondern eine Hydro- oder Pyonephrose der erworbenen dystopierten Niere forderten eine Operation, welche die Diagnose stellte. Die Dystopie ist dabei nur beiläufig erwähnt, worauf ich bereits in der Einleitung aufmerksam gemacht habe (vgl. die Arbeiten von Küster, Israel, Delteskamp, Michaelsky).

Wie nun eine Wanderniere zustande kommt, haben uns vor allem Landau und Küster eingehend beschrieben.

Daß die Ansichten der verschiedenen Autoren, die über Entstehung der Wanderniere geschrieben haben, sehr divergieren, sei an dieser Stelle nur kurz erwähnt. Hervorheben möchte ich nur noch, daß die Wanderniere schon relativ häufig auch im Kindesalter beobachtet wurde, wie uns Holleder er (15) gezeigt hat. Daß nun gerade eine im Kindesalter entstandene Wanderniere im Laufe der Entwicklung des Organismus fixiert werden kann, wobei meines Erachtens die in diesem Alter häufig vorkommenden Traumen eine gewisse Rolle spielen, ist sehr naheliegend. Beim Entstehen einer Wanderniere kommt vor allem — darin stimmen wohl alle Autoren überein — eine gewisse Prädisposition in Betracht. An erster Stelle nenne ich eine familiäre Disposition. Ferner einen langen, schmalen Körperbau, dessen Folge eine mangelhaft entwickelte Nierennische und schlecht ausgebildete Befestigungsmittel der Niere selbst sind.

Als die Dislokation der Niere auslösende Momente kommen erstens Veränderungen an der Niere selbst in Betracht. Landau

hat auf die Hydronephrose hingewiesen, die Ursache einer Loslösung der Niere von ihrer ursprünglichen Lage sein kann. — Ferner: Verdrängung der Niere von ihrer normalen Stelle durch Tumoren — auch Schnürleber — durchgemachte Schwangerschaften, schlaffe Bauchdecken mit Herabsetzung des intraabdominellen Druckes. Vor allem ist Küster der Ansicht, daß mechanische Einwirkungen die unmittelbaren Ursachen der Wanderniere sind und hebt hervor, daß eine Niere auch durch ein einmaliges Trauma ihre ursprüngliche Lage ändern kann.

Küster führt ein Beispiel von Hennoch an. Hennoch konnte bei einem Offizier, welcher beim Sturz mit dem Pferde auf die Füße geschleudert worden war, einige Monate später eine hochgradige doppelseitige Wanderniere beobachten, welche der Kranke auf seinen Unfall zurückführte.

Ferner zitiert Küster einen Fall von Desnos und Barié. Diese beobachteten eine linksseitige Wanderniere mit schweren Erscheinungen bei einem 19jährigen Mädchen, deren Entstehung auf einen Fall auf die linke Seite im Alter von 2 Jahren zurückgeführt werden konnte.

Die aus ihrer normalen Lage losgelöste Niere wird nun zur Wanderniere, wenn sie an ihrer neuen Stelle keine festen Verwachsungen eingeht und so stets zu Lageveränderungen befähigt ist. — Es liegt aber auf der Hand, daß gerade bei einer Lossprengung der Niere infolge eines Traumas die Verwachsungen dieses Organs mit dem übrigen Körper, die sie bis zur Einwirkung des Traumas noch festgehalten haben, reißen. Da, wo die Verwachsungen reißen, resultieren Wundflächen, und diese prädisponieren sehr zu neuen Verwachsungen an frischer Stelle. Ferner kann durch die Verlagerung der Niere eine Verlegung des Abflusses des Nierensekrets zustande kommen. Daraus resultiert aber starke Stauung in der Niere und Entzündung, die ebenfalls wiederum festere Adhäsionen des verlagerten Organs bedingen kann. Aus dieser Darlegung folgt, daß direkt im Anschluß an ein entsprechendes Trauma bei einem zu Wanderniere prädisponierten Individuum eine **erworbene Nierendystopie** zustande kommen kann.

Diesen Entstehungsmodus einer erworbenen Nierendystopie glaube ich in unserem Fall annehmen zu können. Unser Patient ist von langer, schlanker Gestalt. Die noch vorhandene linke Niere ist jetzt noch an normaler Stelle palpabel. Der Junge war mit 14 Jahren eine jener stark in die Länge gewachsenen, eher mageren Gestalten, als er mit Wucht, den Kopf voran, einen steilen Abhang hinunterstürzte. Dabei fiel er auf den Bauch und kam in dieser

Lage noch ins Gleiten. Vergegenwärtige man sich diesen ganzen Vorgang! Den heftigen Fall mit Gleiten nach unten; dazu den zu Wanderniere prädisponierten Körperbau und den Umstand, daß auch jetzt noch die normale linke Niere gut palpabel ist, so glaube ich annehmen zu können, daß dabei die rechte Niere nach unten verschoben wurde. Die direkt an das Trauma sich anschließenden Leibschmerzen, welche vom Hausarzt als Perityphlitis gedeutet wurden, lassen sich wohl durch die Versprengung der Niere erklären.

Als Folge dieser Verlagerung der Niere kam eine Abflußbehinderung des Urins durch Knickung des Ureters zustande. Die am folgenden Tag einsetzenden heftigen krampfartigen Schmerzen waren durch die infolge der genannten Ureterknickung sich bildende Hydronephrose bedingt. Daß weder dem behandelnden Arzt noch dem Patienten selbst in bezug auf die Urinentleerung etwas Abnormes aufgefallen ist, spricht nicht gegen die Annahme einer Hydronephrose. Die hier niedergelegte Deutung der Anamnese wird dadurch gestützt, daß 1 Jahr später der Anfall von krampfartigen Schmerzen sich wiederholte und vor allem dadurch, daß bei diesem zweiten Anfall in der rechten Bauchseite eine Geschwulst deutlich gesehen und gefühlt wurde.

Ein dritter kleinerer Anfall wurde noch 1 Jahr vor Beginn der letzten Erkrankung, die den Patienten zu uns führte, beobachtet. 4 Jahre nach dem stattgehabten Trauma kommt Patient mit der Diagnose Perityphlitis ins Spital. Erst bei der Laparotomie wird die richtige Diagnose gestellt, worauf ich später bei der Besprechung der Diagnose zu sprechen kommen werde. Der vermeintliche perityphlitische Abszeß erweist sich als eine Hydronephrose mit sehr dünner Wandung. Die Gefäße nehmen ihren Ursprung an normaler Stelle. Wir hatten es also mit der Hydronephrose der infolge eines heftigen Traumas entstandenen dystopierten Niere zu tun.

Um nun das klinische Bild der erworbenen Nierendystopie vollständig zu gestalten, muß ich noch auf die von O. und J. Israel beschriebenen Formen von Verlagerung infolge Skoliosen eingehen. Außer diesen Autoren macht Lotheisen (25) in seinem Bericht über die Chirurgie der Nieren an der Wiener Klinik auf den Einfluß der Skoliosen auf die Lage der Niere aufmerksam. Er sagt auf S. 767: „Die starke Skoliose mag wohl auch zur Verstärkung der Abknickung, sowie zur Verdrängung der Niere aus ihrem Bett beigetragen haben".

Die linkskonvexe Lumbalskoliose ist häufiger, und deshalb treffen

wir auch, wie die Fälle J. Israels beweisen, häufiger die linke Niere verlagert. Nach J. Israel ist der Mechanismus des Zustandekommens dieser Form von erworbener Nierendystopie folgender:

„Die Nierennische wird durch zwei Faktoren verengt. In erster Linie geschieht dies durch die linkskonvexe Verbiegung und die Drehung des Wirbelkörpers nach links; in zweiter Linie wirkt die Difformation und Richtungsänderung der untersten Rippe in demselben Sinne, da der transversale Durchmesser des Brustkorbes in deren Bereiche verschmälert ist" (S. 14) (16).

Wenn ich nun die verschiedenen Formen von Nierendystopie zusammenstelle, komme ich zu folgendem Schema:

I. Kongenitale Nierendystopie.

1. Die Niere bleibt in der Zeit ihrer Entwicklung; da sie caudalwärts wächst, stehen: Beckenniere.

2. Die Niere bleibt in ihrer Entwicklung am tiefsten Punkt ihres Wachstums caudalwärts stehen. Es entsteht: die Niere am Beckenboden.

3. Die Niere bleibt in ihrem Wachstum kranialwärts stehen.

a) Zur Zeit, da sie noch tiefer steht als der Abgang des Ureters von der Blase: Beckenniere.

b) Zur Zeit, da die Niere höher wie ihr Abgang von der Blase sich befindet. Es sind dies die Nieren neben dem Promontorium und neben den untersten Lumbalwirbeln.

Findet die Entwicklungshemmung beidseitig statt, haben wir doppelseitige Dystopie.

Verschmelzen die beiden Nieren, haben wir eine Hufeisenniere, wenn die Konturen erhalten sind; eine Kuchenniere, wenn statt der Nierenform ein ungeformtes Organ besteht.

Gekreuzte Dystopie, wenn die Verlagerung nach der anderen Körperseite stattgefunden hat.

II. Erworbene Nierendystopie.

1. Eine ursprünglich an normaler Stelle gelagerte Niere wird infolge eines äußeren oder inneren Einflusses (Trauma, Hydronephrose, Tumor) an eine abnorme Körperstelle verlagert und dort fixiert.

2. Erworbene Nierendystopie infolge Fixation einer Wanderniere.

3. Nierendystopie bei Skoliose.

In bezug auf die Nebenniere kann ich noch erwähnen, daß diese sowohl bei der kongenitalen wie bei der erworbenen Nierendystopie stets an normaler Stelle zu finden ist. Die vollständig getrennte Entwicklung der Nebenniere und Niere einerseits und die besondere Befestigung anderseits erklären dieses Verhalten.

In bezug auf die klinischen Symptome unterscheidet sich die kongenitale Nierendystopie kaum von der erworbenen. Der Verlauf der Gefäße, der ja in bezug auf die Ätiologie, ob kongenital oder erworben, ausschlaggebend ist, wird klinisch kaum nachweisbar sein.

Ist die verlagerte Niere von normaler Beschaffenheit, dann macht die Dystopie recht oft überhaupt keine Symptome. Dies beweisen Sektionsbefunde von Nierenverlagerungen bei alten Leuten, die während ihres ganzen Lebens nie Symptome von seiten der Nieren gezeigt haben (Graser). Viel seltener als beim weiblichen Geschlecht wird beim Manne die Dystopie einer gesunden Niere solche Symptome hervorrufen. Hier kommen vor allem Darmstörungen in Betracht, die besonders bei Verlagerung der Niere links neben dem Promontorium beobachtet wurden und sich in hartnäckiger chronischer Obstipation bemerkbar machten (Fälle von Hochenegg, Strube, Alsberg). Außer diesen genannten Symptomen wurden Beckenneuralgien und Schmerzen beim Urinieren beobachtet (Strube).

Von viel größerer Bedeutung kann selbst eine gesunde dystope Niere für das weibliche Geschlecht sein. Zu erwähnen sind hier in erster Linie eine Reihe von Störungen und hochgradigen Beschwerden von seiten der inneren Genitalien, die recht oft zu Verwechslungen der dystopierten Niere mit Adnexerkrankungen Anlaß gegeben haben. Ich kann es hier unterlassen, auf alle diese Symptome und die Differentialdiagnose einzugehen. Hervorheben möchte ich nur, daß die verlagerte Niere zu Menstruationsstörungen, ferner auch zu psychischen Störungen, wie sie meist bei Wanderniere beobachtet worden sind, Veranlassung geben können. Letztere Komplikation wurde vor allem in einem Fall von Hochenegg beobachtet und auch von Israel und Küster beschrieben.

Daß eine, die normale Größe nicht überschreitende Beckenniere Geburtshindernis werden kann, darauf hat wohl zuerst Hohl (21) hingewiesen. Später wurden eine Menge solcher Fälle bekannt, u. a. von Kehrer, Hochenegg, Müllerheim, Albers, Schönberg, Glaser, Mc. Burney u. a.

Wie schon erwähnt, kann eine Nierendystopie jahrelang be-

stehen, ohne irgendwelche Symptome zu machen. Erst die pathologisch veränderte dystope Niere führt den Besitzer zum erstenmal zum Arzt.

Weitaus im Vordergrund dieser Erkrankungen stehen die Hydro- und Pyonephrosen, worauf schon oben hingewiesen ist. Außer diesen Veränderungen der dystopierten Niere ist noch das relativ häufige Vorkommen von Nierensteinen bei Nierendystopie zu erwähnen. Steinbildung wurde von Drouin und Kaltschmidt beschrieben. Weisbach macht uns mit dem Vorkommen von Nephritis bei Nierenverlagerung bekannt.

In unserem Fall machte die Nierenverlagerung jahrelang keine Symptome. Den ganzen Verlauf, wie er ausführlich in der Krankengeschichte beschrieben ist, erkläre ich mir folgendermaßen:

Infolge des Traumas kam eine Verlagerung der wenig fixierten Niere zustande. Diese bedingte eine Abknickung des Ureters einerseits, wodurch es zu Urinstauung, und anderseits infolge der Losreißung zu Perinephritis mit Bildung von Verwachsungen kam. Die Urinstauung erklärt die in der Anamnese beschriebenen, als Perityphlitis gedeuteten krampfartigen Schmerzen. Dieser Zustand kam spontan zur Heilung, die verlagerte, jetzt schon hydronephrotische Niere blieb funktionsfähig. Daß auch eine hochgradig hydronephrotische Niere funktionsfähig bleiben kann, hat zuerst Landau des genauern beschrieben; ferner beweisen es die Fälle von Hydronephrose einer Solitärniere, auf welche ich bei der Besprechung der Therapie noch zurückkommen werde.

Durch eine neue Entzündung — vielleicht mag auch ein Trauma, wie Heben eines schweren Sackes, was Pat. gerade einen Tag vor der Erkrankung ausführen mußte, in Frage kommen — mag es infolge von Schwellung der Schleimhaut des abgeknickten Ureters (nach Küster) zur Behinderung des Urinabflusses gekommen sein. Das schon erweiterte Nierenbecken dehnte sich infolgedessen stark aus und verursachte die genannten krampfartigen Schmerzen, die gewöhnlich als Niereneinklemmung bezeichnet werden. Die Beschwerden waren so heftig, daß Pat. ohnmächtig wurde. Dieses plötzliche Auftreten von so starken Schmerzen wurde von Quinke beschrieben. Ähnliche Erscheinungen kann aber auch eine akute, plötzlich einsetzende Perityphlitis machen, besonders wenn nicht mit Opium gleich nach Beginn auf sie eingewirkt wird. Die beschriebenen und auch noch von uns selbst beobachteten Kolikschmerzen, dann vor allem der objektive Befund, wie: deutliche Facies hypocratica, Tumor mit starker Druckempfindlichkeit der

ganzen rechten Bauchseite und auffallend starker Spannung der Musc. recti gaben uns keine Veranlassung, von der Diagnose, die der behandelnde Arzt stellte, abzugehen. Erst die Palpation in Narkose ließ bei der nun vorhandenen Entspannung der Bauchdecken einen mehr nach der Mittellinie zu liegenden, umschriebenen fluktuierenden Tumor nachweisen, der nicht als ein perityphlitischer Abszeß angesprochen werden konnte. Die Laparotomie förderte bald einen völlig gesunden Wurmfortsatz zutage, der nicht nur bei der jetzigen Erkrankung unschuldig war, sondern auch kaum für die laut Anamnese vorhergegangenen Erkrankungen beschuldigt werden konnte.

Daß gerade Nierenerkrankungen öfters zu Verwechslung mit Perityphlitis Anlaß geben, ist schon oft beschrieben worden. Bekannt ist vor allem die Verwechslung eines perityphlitischen Abszesses mit einem perinephritischen und umgekehrt. Neuerdings hat A. Schlesinger(39) aus der Israelschen Klinik in einer Arbeit „Über Differentialdiagnose zwischen Nierenerkrankungen und Perityphlitis" vor allem darauf hingewiesen, daß bei Nierenerkrankung der mikroskopische Nachweis von roten Blutkörperchen im Urin ausschlaggebend sein kann.

Was speziell die Verwechslung einer Hydronephrose einer dystopen Niere mit Perityphlitis anbetrifft, so ersehen wir aus den Fällen der Literatur, daß wir nicht die ersten waren, denen dieser diagnostische Irrtum widerfahren ist. So führt Straeter(44) einen Fall von v. Stokum an, der, wie schon eingangs erwähnt, große Ähnlichkeit mit dem unsrigen bietet.

„Es handelte sich um einen Mann mit appendicitisartigen Symptomen. Ein Tumor rechts von der Medianlinie wurde für einen perityphlitischen Abszeß gehalten. Bei der Operation stellte sich heraus, daß der Tumor nicht mit der Bauchwand verwachsen war. Eine Probepunktion ergab klaren Urin und es stellte sich heraus, daß es sich um eine Hydronephrose einer dystopen Niere handelte."

Ferner beobachtete Newmann einen Patienten, der seit 4 Jahren an rechtsseitigen Leib- und Lendenschmerzen litt und der bei der Aufnahme ins Krankenhaus in der rechten Fossa iliaca einen scheinbar fluktuierenden, sehr wenig beweglichen Tumor darbot. Die Diagnose wurde auf perityphlitischen Abszeß gestellt; bei der Inzision aber eine kongenitale dystope Niere gefunden.

In der Regel wird eine pathologisch veränderte dystope Niere dieselben Symptome hervorrufen, welche eine solche an normaler Stelle gelagerte bedingt. Ich müßte die Symptome einer Hydronephrose, Steinniere usw. hier aufzählen, wenn ich näher darauf

eingehen wollte. Dazu kommen allerdings noch die klinischen Zeichen, die die falsche Lage an und für sich bedingt, und die ich oben schon erwähnt habe.

In bezug auf die Diagnose der Nierendystopie kann man von vornherein sagen, daß sie sowohl bei einer normalen dystopierten Niere, wie auch bei einer hydronephrotischen schwer zu stellen ist. Beim Manne wird die Entscheidung etwas leichter sein, als beim Weibe. Beim Weibe kommen hauptsächlich Veränderungen der Genitalien mit in Frage, die Adnextumoren, Myome usw. Diese können, wie die Fälle der Literatur beweisen, auch ganz die gleichen Symptome hervorrufen, wie eine Nierendystopie.

Den Beweis für die Schwierigkeit der Diagnosestellung liefert mir vor allem der Umstand, daß bis vor einigen Jahren überhaupt noch keine klinische Beobachtung von Nierendystopie beschrieben war, bei der vor der Operation die Diagnose richtig gestellt wurde. Erst die Verbesserung der diagnostischen Hilfsmittel ermöglichte in den letzten Jahren in einigen Fällen eine genaue Diagnose, die oft durch die angeschlossene Operation ihre Bestätigung fand (Hochenegg, Israel, Kehrer, Müllerheim u. a.). Jedoch sei noch hinzugefügt, daß wenigstens einige dieser Kliniker hauptsächlich deshalb an die Eventualität einer bestehenden Nierendystopie dachten, weil sie in einem vorher beobachteten Fall mit ähnlichen Symptomen erst bei der Autopsie in vivo oder post mortem die Diagnose gestellt hatten.

Welche Hilfsmittel stehen uns nun zur Verfügung, um die Diagnose auf Nierendystopie zu stellen, wenn einige Symptome wie Stuhlträgheit, ausstrahlende Schmerzen, Urinbeschwerden, eventuell Menstruationsstörungen uns an eine Verlagerung der Niere denken lassen?

In erster Linie werden wir bei der objektiven Untersuchung vermittels der bekannten Methoden: Palpation in verschiedenen Lagen, Perkussion und Röntgenaufnahme die Existenz, resp. das Fehlen der Niere an normaler Stelle nachweisen. Fehlt eine Niere an normaler Stelle, dann kann man durch genaue Palpation des Abdomens eventuell vermittels Exploration per rectum resp. auch per vaginam die Niere an abnormer Stelle nachzuweisen versuchen. Gelingt dies nicht, ist kein Tumor zu palpieren von Konsistenz und eventuell auch Form einer Niere, dann muß man daran denken, daß die an normaler Stelle vermißte Niere überhaupt fehlen kann. Fehlt die eine Niere, dann wird die solitäre Niere entsprechend vergrößert sein. Den absoluten Beweis des Vorhandenseins

einer Solitärniere liefert uns die Cystoskopie; der Nachweis von nur einer Ureterenmündung.

Fehlen an normaler Stelle beide Nieren, dann können beide verlagert sein, es kann sich eventuell um eine tiefsitzende Hufeisenniere handeln oder die eine Niere fehlt und die Solitärniere ist verlagert.

Dem geübten Untersucher wird eine an normaler Stelle gelagerte Niere nicht entgehen (Israel), der Ungeübte kann vielleicht trotz Palpation und Perkussion noch im Zweifel sein, ob beide Nieren an normaler Stelle gelagert sind.

Die Form der dystopierten Niere wird durch ihre Lage stark beeinflußt. Eine Beckenniere hat laut den bisherigen Beschreibungen eine mehr platte Form, während die neben die untersten Lendenwirbel verlagerten Nieren die typische Bohnenform gewöhnlich beibehalten haben. Das ganze verlagerte Organ ist, wenn es sich nicht um eine dystope Solitärniere handelt, meist etwas kleiner, wie eine normale Niere. Speziell die kongenitale Form zeigt gewöhnlich noch embryonale Lappung.

Die Form des im Abdomen vorgefundenen Tumors wird uns also bei der Diagnosestellung wenig unterstützen. Wichtiger ist der Nachweis der Konsistenz und die Palpation der zuführenden Gefäße. Aber auch eine Menge von Tumoren, gerade Carcinome und Sarkome, können die „Nierenkonsistenz" haben. In einem Fall von Strube (45) wurde die dystope Niere für ein Sarkom des fehlenden resp. im Abdomen vermuteten Testikels angesehen.

Auch mit Dickdarmgeschwülsten wurde die dystopierte Niere verwechselt (Fall Chavannaz-[Straeter]). Hier kann uns eine Aufblähung des Darmes vom Rektum aus vor einer Fehldiagnose bewahren.

Wir müssen ferner auch noch die Möglichkeit in Betracht ziehen, daß, wenn beide Nieren an normaler Stelle nachweisbar sind, der vorgefundene Tumor trotzdem eine Niere sein kann, es kann sich um eine überzählige dritte Niere handeln, wie solche von Depage, Watson-Cheyne, Hyrtl, Gavard, Deburre beobachtet worden sind.

Ein überaus wichtiges diagnostisches Hilfsmittel, auf das ich oben schon kurz hingewiesen habe, das in den Fällen von Israel, Hochenegg, Müllerheim u. a. die Diagnose vor dem operativen Eingriff sicher ermöglichte, ist der Ureterenkatheterismus mit der Cystoskopie.

Mit Hilfe der Cystoskopie werden wir in erster Linie die Ure-

terenmündungen feststellen und nachweisen können, ob beide Nieren sezernieren. Vermittels einer intramuskulären Injektion von Indigokarmin (nach Völker und Josef), $^1/_2$ Stunde vor der vorzunehmenden Untersuchung, kann der ausfließende Tropfen sichtbar gemacht werden. Hat man nun zwei funktionierende Nieren festgestellt, dann bleibt uns noch übrig zu eruieren, ob der gefundene, als Niere vermutete Tumor die eine dieser Nieren ist.

Israel, Müllerheim und Hochenegg u. a. haben dazu den Ureterenkatheterismus verwendet. Da bei der dystopierten Niere der Ureter gewöhnlich kürzer ist, wie bei der normal gelagerten Niere (eine einzige Ausnahme wurde von Israel beobachtet), wird man bei derselben mit der Spitze des Ureterenkatheters früher ins Nierenbecken gelangen, was sich durch konstantes Träufeln von Urin aus dem Katheter bemerkbar macht; während der Urin, solange der Katheter nur im Ureter selbst sich befindet, periodenweise ausfließt. Im Moment, da der Urin konstant ausfließt, der Katheter sich also im Nierenbecken befindet, wird letzterer an der Einführungsstelle ins Cystoskop mit einer Marke versehen. Das gleiche geschieht auf der normalen Seite. Dann werden die beiden Katheter in bezug auf ihre Länge bis zur angegebenen Marke miteinander verglichen. Beträgt die Differenz mehrere Zentimeter, dann ist das Resultat für die Diagnose einer Dystopie zu verwerten. Kleinere Differenzen können auch bei normal gelagerten Nieren entstehen und dürfen zur Diagnosestellung nicht verwendet werden. Nach den Untersuchungen von Schwalbe soll ja der rechte Ureter stets um 1 cm kürzer wie der linke sein.

Mit Hilfe der Radiographie gelingt es, auch den Verlauf des Ureters, das Nierenbecken und damit die Lage der Niere deutlich nachzuweisen. Man braucht nur nach Angabe Müllerheims einen mit einem Stahlmandarin versehenen Ureterenkatheter einzuführen, macht dann eine Röntgenaufnahme und wird auf der photographischen Platte deutlich die Lage der Niere sehen können.

Nach neueren Versuchen von Völker und Lichtenberg (47) gelingt es, mit Collargolinjektionen in den Ureter das ganze Nierenbecken und auch den ganzen Verlauf des Ureters mit Hilfe der Röntgenstrahlen deutlich sichtbar zu machen. Ich möchte die mit Pyelographie bezeichnete Methode besonders bei einer vermuteten Nierendystopie zur sicheren Diagnosestellung empfehlen.

Mit Hilfe dieser beschriebenen diagnostischen Hilfsmittel wird es in der Regel gelingen, die Diagnose mit Sicherheit zu stellen.

Ganz anders sind aber die diagnostischen Verhältnisse in einem Fall, wie er von uns beobachtet wurde.

Anamnestisch absolut keine Angaben, die auf eine Affektion des Harnapparates hinwiesen! Im Gegenteil! wie der Patient mit der Diagnose Perityphlitis ins Spital kam, lautete auch die Anamnese mit Bestimmtheit auf vorangegangene Perityphlitisanfälle. Das subjektive Befinden, wie der objektive Befund sprachen für eine jener, mit großer Vehemenz verlaufenden Perityphlitiden, die eine möglichst baldige Operation erheischen! Daß die exquisite Druckempfindlichkeit, die stärkste Auftreibung nicht direkt in der Ileocöcalgegend konstatiert wurde, sprach nicht gegen Perityphlitis; sind doch eine Anzahl von Fällen beobachtet worden, wo bei der Operation der Abszeß mehr gegen die Medianlinie gefunden wurde, weil die Appendix gegen die Mittellinie zu verlagert war. Auch der Umstand, daß der Patient direkt vor der Operation noch normalen Urin gelöst hat, ließ uns kaum an eine Affektion der Nieren denken.

Ein mit den Bauchdecken nicht im Zusammenhang stehender, relativ abgegrenzter, fluktuierender Tumor ließ sich bei der Untersuchung in Narkose nachweisen. Daran anschließend glaube ich, daß man in einem ähnlichen Fall, wie der unserige zeigt, zur Untersuchung in Narkose berechtigt ist. Findet man einen cystischen Tumor, so muß man neben einer Hydronephrose einer verlagerten Niere noch folgendes in Erwägung ziehen. In erster Linie eine Pyonephrose, die aus der Hydronephrose entstanden sein kann. Die Temperaturkurve, Schüttelfröste und vor allem der Nachweis von Eiter im Urin werden zur Diagnose verhelfen können (falls keine geschlossene Pyonephrose vorliegt).

Vermittels der Aufblähung des Darms wird die retroperitoneale Lage festgestellt und können Tumoren des Netzes ausgeschlossen werden. Echinococcus der Niere wird differentialdiagnostisch ebenfalls in Frage kommen. Linkerseits ist vor allem auch noch an das Vorkommen von Echinococcus der Milz zu denken, während rechterseits Echinococcus der Leber zu diagnostischen Irrtümern Anlaß geben kann. Israel(16) hat ferner noch auf Cysten des Pankreaskopfes hingewiesen, die wegen ihrer retroperitonealen Lage differentialdiagnostisch noch in Frage kommen können.

Außerordentlich schwer kann die Differentialdiagnose zwischen der Hydronephrose einer Beckenniere und einer Cyste des Ovariums beim weiblichen Geschlecht werden; doch auch hier wird der Ureterenkatheterismus meist entscheiden können. Aber wie die Fälle von Mathes, Belika, Baldwin, Fochier zeigen, wird man oft

gar nicht an eine Hydronephrose einer verlagerten Niere denken; erst durch die Operation werden wir auf den diagnostischen Irrtum aufmerksam.

Wie erklären sich speziell in unserer Beobachtung die außerordentlich starken Schmerzen, die zur Verwechslung mit einer akuten Entzündung des Bauchfells Anlaß gegeben haben?

Wie aus der Krankengeschichte zu ersehen ist, kam es ziemlich plötzlich in dem, am Übergang ins Nierenbecken geknickten Ureter zu einer Behinderung des Urinabflusses. Trotzdem sezernierte die Niere weiter; der Urin staute sich in dem, wohl schon etwas erweiterten Nierenbecken an; der Sekretionsdruck wurde so stark, daß das Nierenbecken in einen großen, äußerst dünnwandigen Sack umgewandelt wurde. Durch die überaus starke Dehnung des Bauchfellüberzuges wurden die im Peritoneum parietale verlaufenden sensiblen Nerven gereizt. Diese Läsion der Empfindungsorgane des Peritoneums erklärt (nach Lenander (24)) die starken Schmerzen, wie sie sonst bei Entzündung desselben beobachtet werden (Beispiel: akute Perityphlitis). Vom Plexus solaris aus wird die glatte Muskulatur des Nierenbeckens innerviert und von hier aus werden die periodischen Zusammenziehungen des Nierenbeckens ausgelöst. Die Kontraktion erfolgt nun auch bei stark erweitertem Nierenbecken und bedingt ähnlich, wie die Krampfperistaltik bei Ileus, Kolikschmerzen.

In bezug auf die Behandlung der Nierendystopie möchte ich vorausschicken, daß dafür keine allgemeine Regel aufzustellen ist. Sie muß sich nach dem gegebenen Befund gestalten. Dieser wird vorschreiben, ob man die Niere an Ort und Stelle lassen soll; ferner, ob man die Exstirpation einer Verlagerung vorziehen kann und endlich, ob man bei einer hydronephrotisch veränderten, dystopierten Niere, eine der konservativen Operationsmethoden wählen kann. Es existiert vor allem die Frage, „wie können wir dem Patienten am meisten mit unserer Behandlung nützen?“ Dabei müssen wir auch den Beruf und die Vermögensverhältnisse unserer Kranken berücksichtigen.

Die Dislokation mit Fixation einer dystopierten Niere wird hauptsächlich bei der erworbenen Nierendystopie in Betracht kommen. Ganz anders verhält es sich aber mit der Dislokation einer kongenitalen Beckenniere. Wie die Beschreibungen dieser Fälle lehren, sitzen die Beckennieren meistens breit auf, sind fest verwachsen und besonders wird, wenn diese Niere auch von ihrer

breiten Verwachsung gelöst sein sollte, die Art der Gefäßversorgung meistens nicht die gewünschte Verlagerung zulassen. Es wird daher bei Beckennieren meist eine Exstirpation der einzig erfolgreiche therapeutische Eingriff sein.

Eine Dislokation der Niere im Becken selbst hat meines Erachtens kaum einen Zweck, besonders wenn die Beckenniere Anlaß zu Verstopfung, psychischen Störungen, Menstruationsbeschwerden usw. gegeben hat. Wer will garantieren, daß die an eine benachbarte Stelle im Becken dislozierte dystope Niere nicht wieder Anlaß zu gleichen Beschwerden geben wird?

Anders liegen die Verhältnisse in einem Fall, wie er von Straeter zur Beobachtung kam, wo die Niere im Ligamentum latum lag und Ursache von Menstruationsstörungen war. Hier wird wohl die relative Beweglichkeit der Niere viel zur Entstehung der Beschwerden beigetragen haben. Die Fixation, die übrigens hier leicht war, war denn auch von Erfolg begleitet.

Straeter bezeichnet die Exstirpation einer sonst gesunden dystopen Niere, ohne daß man vorher versucht hat, auf anderem Wege die durch die Nierendystopie veranlaßten Beschwerden zu beseitigen, kurzweg als einen Kunstfehler. — Andere Autoren, wie Israel, Tillmanns, Wagner, Hochenegg, Kehrer u. a., geben der Nephrektomie Berechtigung, wenn die andere Niere vorhanden ist, normal funktioniert, die Beschwerden bedeutend sind und die dystope Niere als deren Ursache angesehen werden kann.

Kehrer speziell ist der Ansicht, daß gerade bei der, durch mehrere Gefäße im Becken festsitzenden Niere nur Belassung an der ursprünglichen Stelle oder Exstirpation in Frage kommt. Der gleiche Autor sagt in bezug auf die Indikation zur Operation: „Eine unbedingte Anzeige zur Entfernung der Niere ist durch die pathologischen Veränderungen gegeben, die an und für sich die Operation indizieren: durch Hydro- und Pyonephrosen.“ Hiermit komme ich auf die Therapie der Hydronephrose der Nierendystopie zu sprechen und möchte dies an Hand unseres Falles tun.

Wenn man sich den Zustand unseres Pat. vergegenwärtigt, liegt es auf der Hand, daß ein operativer Eingriff vorgenommen werden mußte, wollte man nicht ein Platzen des Nierenbeckens riskieren.

Eine Punktion des großen hydronephrotischen Sackes konnte nicht in Betracht kommen, da dieselbe nur transperitoneal ausführbar war und auf diesem Wege wegen der Gefahr der Peritonitis nicht vorgenommen werden soll (Wagner (48)). Eine Entleerung des

Nierensackes durch den Ureter vermittels eines Ureterenkatheters hätte meines Erachtens zu keinem Resultat geführt.

Von vielen Autoren wird bei der Behandlung der Sackniere die Nephrotomie, eine Incision des Sackes, in den Vordergrund gestellt. Diese bedingt jedoch ein langes Krankenlager und in 50 bis 60 Proz. eine Nierenfistel, in welchen Fällen nachträglich doch noch die Nephrektomie ausgeführt werden muß. Von größter Bedeutung ist jedoch, daß die Nephrotomie extraperitoneal ausgeführt werden soll, was in unserem Fall wieder nicht möglich war. Bei Anlegung einer transperitonealen Nephrotomie, wozu der Nierensack in die Bauchdecke hätte eingenäht werden müssen, hätten wir den Patienten der großen Gefahr einer Peritonitis ausgesetzt und eine Urinfistel wäre, wie erwähnt, mit 60 Proz. Wahrscheinlichkeit die sichere Folge der Nephrotomie gewesen. Daß der junge Mann mit einer Urinfistel seinen Beruf als Zuckerbäcker nicht mehr hätte ausüben können, ist selbstverständlich. Auch seine Vermögensverhältnisse waren, wie wohl in der Großzahl ähnlicher Fälle, nicht derart, daß er nur seiner Gesundheit leben konnte, sondern er war gezwungen, seinen Lebensunterhalt zu verdienen.

Nach genauer Überlegung und, nachdem wir uns überzeugt hatten, daß die linke Niere kompensatorisch vergrößert und funktionsfähig war, entschlossen wir uns zur Nephrektomie. Außer der Nephrektomie wären einige Methoden, die als plastische bezeichnet werden, in Frage gekommen.

In erster Linie erwähne ich eine Anastomosenbildung zwischen Harnleiter und dem Nierenbecken, die sogenannte Ureteropyelostomie.

Diese Operation war in unserem Fall nicht gut ausführbar, ja, fast unmöglich wegen dem äußerst dünnwandigen Nierenbecken und der Art der Insertion des Ureters. Aus dem gleichen Grunde war die Resektion des Harnleiters und die Einfügung des unteren Stumpfes in das Nierenbecken, die Ureteropyeloneostomie nach Küster als erfolglos zu betrachten.

Wäre die Einmündung des Ureters in das stark erweiterte Nierenbecken vorn frei und gut zugänglich vorgelegen, dann hätte man auch daran denken können, durch eine Resektion des auf diese Weise gebildeten Sporns glatten Abfluß zu ermöglichen, wie dies von Trendelenburg und Bardenheuer (Cramer) ausgeführt wurde.

Wir dachten ferner auch daran, die hydronephrotische dystope

Niere dadurch zu erhalten, daß wir zwischen dem stark erweiterten Nierenbecken und der Blase eine Anastomose machten.

Diese Operation wurde meines Wissens zuerst von Viertel (46) vorgeschlagen, von Witzel an Hunden ausprobiert und empfohlen; zuerst von Reisinger (36), dann vom Italiener Pozza (35), ferner von Snegnireff (42) und ganz neuerdings von Schloffer (40) am Menschen ausgeführt.

Im Fall Viertel geht nun aus den Worten: „Nach dem Befunde mußte man annehmen, daß sich die intermittierende Hydronephrose auf dem Boden einer angeborenen Dystopie der linken Niere entwickelt hat", hervor, daß es sich hier um eine Nierendystopie handelt. Das gleiche ist aus der Krankengeschichte des Patienten, bei dem Reisinger die Nephrocystanastomose angelegt hat, zu ersehen. Da diese Beobachtung von Nierendystopie in der oben erwähnten letzten Zusammenstellung (Straeter) fehlt, erlaube ich mir, hier kurz auf die Krankengeschichte einzugehen.

„Aus der Anamnese des 26jährigen Mannes geht hervor, daß es sich um eine typische intermittierende Hydronephrose handelt, weshalb der vollständig heruntergekommene P. operiert wurde." Bei der Operation fehlt die linke Niere an normaler Stelle, weshalb der Schnitt nach vorn verlängert und das Peritoneum eröffnet wird. Dabei wird folgender Befund aufgenommen:

„Auf dem Promontorium und nach abwärts in das kleine Becken sich erstreckend, lag eine, über mannsfaustgroße, pralle, fluktuierende Geschwulst, die breitbasig und unbeweglich der Innenfläche der hinteren Beckenwand aufsaß, glatte Oberfläche zeigte und noch sehr deutlich die Konturen der Renculi erkennen ließ. Der untere Pol der Geschwust war etwa 3 cm von dem Vertex der halbgefüllten Blase entfernt. Über den Verlauf der Gefäße und des Ureters konnten sichere Anhaltspunkte nicht gewonnen werden". (Es ist also daraus nicht ersichtlich, ob es sich um eine kongenitale, oder erworbene Nierendystopie handelte. [Verfasser.]) „In einer zweiten Sitzung wurde dann eine temporäre Hydronephrosenfistel angelegt und durch eine dritte Operation transperitoneal eine Anastomose zwischen der $^3/_4$ cm dicken Wandung des Nierensackes und dem Vertex der Blase angelegt. Heilung."

Ganz analog verhält es sich mit dem Fall Pozza; ebenfalls eine dystope Niere! Im Gegensatz zu der Operationsmethode Reisingers konnte hier extraperitoneal vorgegangen werden.

Die Beschreibung lautet im Referat wie folgt:

„Der Fall betrifft ein 14jähriges Mädchen, das eine, den ganzen Bauch bis zum Schambein einnehmende, elastische, fluktuierende, unbewegliche Geschwulst aufwies. Bei einer Laparotomie erkannte man, daß es sich um eine voluminöse hydronephrotische Flüssigkeitsansammlung handelte, die entleert wurde mit nachfolgender Marsupialisation des Sackes. Die erkrankte Niere lag auf dem 2. Lendenwirbel und war zum Teil erhalten. Die Wunde heilte per primam, aus der Fistel trat eine bedeutende Menge Flüssigkeit, die die Sekretionsfähigkeit der Niere dartat. Um die Gefahr einer eventuellen Infektion des Sackes vorzubeugen, nähte Verf., nachdem er den Bauch eröffnet und das Peritoneum oben lospräpariert hatte, die am Scheitel eingeschnittene Blase mit Seidenfäden an die Lefzen eines in den Sack gelegten Schnittes und führte von der Harnröhre aus eine gewöhnliche Spritze ein, die durch die Wunde hindurch in den hydronephrotischen Sack ging. Schichtenweise Vernähung der Bauchwunde. Die Fistel schloß sich allmählich. Die Nierenläsion war vollständig verheilt als Patientin 2 Monate darauf an Lungentuberkulose starb."

Die Anastomosenbildung zwischen Nierenbecken und Blase wird vor allem dann mit vollem Recht in ihre Schranken treten, wenn die betreffende Niere eine Solitärniere ist wie sie von Schloffer beobachtet wurde. Auch diese Solitärniere war eine dystope Niere, was aus der Krankengeschichte, aus welcher ich einige Punkte hervorheben möchte, zu ersehen ist.

„Es handelt sich um eine 30jährige Frau, sie will vor 10 Jahren mit der rechten Flanke gegen eine Stuhllehne gefallen sein, worauf blutiger Urin abging. Bald darauf traten die Symptome einer intermittierenden Hydronephrose auf. Befund bei der Aufnahme: Fluktuierender Tumor vom Rippenbogen bis auf die Symphyse reichend. Bei der ersten Operation: transperitoneales Vorgehen. Befund: sehr große Hydronephrose mit spitzwinkliger Insertion des Ureters. Zuerst Ureteropyeloplastik ohne Erfolg, weshalb später eine Hydronephrocystanastomose: Anastomose der Sackwand, mit dem Blasenscheitel ausgeführt wurde. Heilung." Die Dystopie ist nur nebenbei erwähnt mit den Worten: „Dabei sitzt die Niere ziemlich unbeweglich der Linea innominata auf". Über die Gefäßversorgung ist nichts Besonderes erwähnt; deshalb ist auch nicht bewiesen, ob die Dystopie kongenitalen Ursprungs war. Die Anamnese aber weist darauf hin, daß es sich eher um eine erworbene, im Anschluß an das genannte Trauma, handelt.

Bei Hydronephrose einer Solitärniere wird man auf jede, irgend-

wie mögliche Art und Weise versuchen müssen, das Organ zu erhalten. So hat Israel in einem Fall von Hydronephrose, einer nahe der Mittellinie gelegenen Solitärniere mit doppeltem Ureter, die infolge der Nephrotomie entstandene überaus lästige Nierenfistel durch Einschaltung eines Gummirohres mit Silberansätzen, zwischen Fistel und Blase, gehoben (18).

Anders verhält es sich aber bei Hydronephrose der dystopierten Niere, wenn die andere Niere normal funktioniert. Da wird in einer Anzahl von Beobachtungen, wie ich schon vorher auseinander gesetzt habe, die Exstirpation, die dem Patienten am meisten Aussicht auf völlige rasche Heilung und Wiedererlangung der Arbeitsfähigkeit bietende Behandlungsmethode sein.

Eine Anastomosenbildung zwischen Nierenbecken und Blase war bei unserem Patienten nicht ausführbar, weil die Wandung des Nierenbeckens dazu viel zu dünn war. Wir hätten zuerst den hydronephrotischen Sack entleeren müssen, was zur Folge gehabt hätte, daß derselbe ganz in sich zusammengefallen wäre. Der letztere Umstand würde wegen der großen Distanz zwischen Sack und Blase eine Verbindung unmöglich gemacht haben. Es blieb uns also nur die Exstirpation übrig.

Die Methode der Exstirpation richtet sich vor allem nach der Lage der dystopierten Niere. Aus bekannten Gründen wird man die Vorzüge eines extraperitonealen Vorgehens berücksichtigen. Bei Beckenniere hat Hochenegg die sakrale Exstirpation mit Erfolg ausgeführt und warm empfohlen.

Cragin (3) hat per vaginam die verlagerte Niere während der Gravididät entfernt. Der Erfolg der vaginalen Exstirpation war in diesem Fall durch die Lage der Niere bedingt.

Bei ganz großen Hydronephrosen verlagerter Nieren, dann vor allem bei Pyonephrosen, ferner in Fällen, wo man trotz Untersuchung des Urins der gesunden Niere noch im Zweifel sein kann, ob dieselbe befähigt sein wird, die ganze Urinausscheidung zu übernehmen und endlich vor allem immer da, wo man noch keine strikte Indikation zur Exstirpation hat, wird man die Laparotomie ausführen.

Nach Exstirpation der Niere resultiert eine mehr oder weniger große Wundhöhle. Dieselbe kann man durch Übernähen des Peritoneum parietale primär schließen, wie dies nach Angabe von Delteskamp (7) z. B. an der Königsberger Chirurgischen Klinik (Prof. Garré) stets geübt wird, wenn ein aseptischer Verlauf mit Wahrscheinlichkeit angenommen werden kann und die retroperitoneale Höhle sich gut zusammenlegt.

Da bei dem Lösen der Niere sich in unserem Fall etwas Urin entleerte, die Wundhöhle sehr groß war, zogen wir die Drainage vor und zwar führten wir sie in der Weise aus, daß wir das hintere Peritoneum parietale mit dem der vorderen Bauchwand vernähten und die Höhle so gewissermaßen extraperitoneal verlagerten.

Wir hätten auch noch in der Weise vorgehen können, daß wir durch Anlegen einer Gegenöffnung an der hintern oder seitlichen Rumpfwand den Abfluß des Wundsekretes aus der retroperitonealen Höhle möglich gemacht hätten.

Der Ureterstumpf wurde übernäht und versenkt; er blieb reaktionslos.

Durch die Methode der Drainage, wie dieselbe bei unserem Patienten ausgeführt wurde, kommt in der Bauchhöhle gewissermaßen ein Septum zustande. Diese Tatsache sollte unserem Patienten zum Verhängnis werden. Die Folge der Verwachsung einer Dünndarmschlinge mit diesem genannten Septum war ein Ileus, der durch eine seitliche Anastomose zwischen Colon und Ileum gehoben wurde.

Aber noch weiter wurde der Verlauf durch eine schwere Angina gestört, die mit heftigem Brechreiz begleitet war und erst peritonitische Symptome vortäuschte. Unglücklicherweise blieb auch die Angina nicht ohne Folgen. Daß bei einer Nierenexstirpation die übrig gebliebene Niere wegen erhöhter Arbeitsleistung eher zu Erkrankungen disponiert, liegt auf der Hand und wurde schon öfters beobachtet (48). Die im Anschluß an die Angina aufgetretene Nephritis leichteren Grades der übrig gebliebenen Niere kam nach einigen Monaten zur Ausheilung und P. arbeitet jetzt wie früher als Konditor.

Verzeichnis der zur vorliegenden Arbeit benutzten Literatur.

1. Alsberg, Zur Dystopie der Nieren. Exstirpation einer im kleinen Becken gelegenen linken Niere. Festschrift zur Feier des 80jährigen Stiftungsfestes des ärztlichen Vereins zu Hamburg. (Ref. Zentralbl. f. Chir. 1896, Heft 21.
2. Cohn, Zur Diagnose der Verlagerung und Verkümmerung einer Niere. Deutsches Arch. f. klin. Medizin, Bd. 38.
3. Cragin, Congenital pelvic kidney obstructing the parturient canal. Amer. Journ. of obstetr. 1898. II.

4. Cramer, Eine operative Behandlungsweise der hydronephrotischen Wanderniere. Zentralbl. f. Chir., 1897, Nr. 21.
5. Daniel, Kongenitale Nierenanomalien und Mißbildungen der weiblichen Geschlechtsorgane. Monatsschrift f. Geburtsh. u. Gynäk., Bd. 20.
6. Delore, De l'ectopie congénit. Rev. de Chir. 1902. II.
7. Delteskamp, Beiträge zur Nierenchirurgie. Beiträge zur klin. Chirurgie, Bd. 44.
8. Enderlen, Beitrag zur Ureterenchirurgie. Beiträge zur klin. Chirurgie, Bd. 43.
9. Derselbe, Über Blasenektopie. Verlag von J. F. Bergmann. Wiesbaden 1904.
10. Freund, Über das sogenannte kyphotische Becken. Gynäkolog. Klinik, 1885, Bd. 1.
11. Graser, Beiträge zur Pathologie und Therapie der Nierenkrankheiten. Deutsches Archiv f. klin. Medizin, Bd. 55.
12. Gruber, Wiener Jahrbuch. 1866.
13. Derselbe, Weitere Beiträge zu den durch Bildungsfehler bedingten Lagerungsanomalien des Darmes. Virchows Archiv, Bd. 32.
14. Hochenegg, Zur klinischen Bedeutung der Nierendystopie. Wiener klin. Wochenschr. 1900, Nr. 1.
15. Holleder er. Über bewegliche Nieren im Kindesalter. Inaugural-Dissert. Erlangen 1897.
16. J. Israel, Chirurgische Klinik der Nierenkrankheiten. Berlin 1901.
17. O. Israel, Sitzung der Berliner medizinischen Gesellschaft vom 29. III. 1893. Berliner klin. Wochenschr. 1893, Nr. 19.
18. J. Israel, Beitrag zur Nierenchirurgie. Deutsche mediz. Wochenschrift 1903, S. 8.
19. Kaestel, Die angeborene Verlagerung der Niere und ihre praktische Bedeutung. Inaug.-Dissert. Heidelberg 1903.
20. Kaufmann, Lehrbuch der speziellen pathologischen Anatomie für Studierende und Ärzte, S. 875.
21. Kehrer, Die klinische Bedeutung der kongenitalen Nierendystopie. Beiträge zur Geburtshilfe und Gynäkologie. Festschrift für Chrobak. Wien 1903.
22. Kundrat, Uber angeborene Form und Lagerungsanomalien der Niere. Wiener med. Wochenschrift 1886, Nr. 4.
23. Küster, Die Chirurgie der Nieren. Deutsche Chirurgie, Lief. 52 b. 1902.
24. Lennander, Leibschmerzen; ein Versuch, einige von ihnen zu erklären. Mitteilungen aus den Grenzgebieten der Medizin und Chirurgie, Bd. 12, Heft 1.
25. Lotheisen, Ein Beitrag zur Chirurgie der Nieren. Langenbecks Archiv, Nr. 52, 1896.
26. Ludwig, Wiener klin. Wochenschr. 1899, Nr. 51. Diskussion zum Vortrage Hochenegg.
27. Mathes, Über Dystopie der Niere. Monatsschrift f. Geburtsh. u. Gynäkol. Bd. 15.
28. Michalsky, Über Hydronephrosis intermittens. Beiträge zur klin. Chir., Bd. 35.

29. Müllerheim, Demonstration einer Patientin mit vollständigem Mangel von Vagina, Uterus und Adnexe. Zeitschr. f. Geburtsh. und Gynäkol., Bd. 38.
30. Derselbe, Kongenitale Lage der Niere im kleinen Becken. Zeitschr. f. Geburtsh. u. Gynäkol., Bd. 30.
31. Derselbe, Kongenitale Nierendystopie. Zeitschr. f. Geburtsh. u. Gynäkol., Bd. 52.
32. Derselbe, Über die diagnostische und klinische Bedeutung der kongenitalen Nierendystopie. Berliner klin. Wochenschr. 1902, Nr. 48.
33. Derselbe, Diagnostik der kongenitalen Nierendystopie. Berliner klin. Wochenschr. 1904, Nr. 34.
34. Derselbe, Fall von angeborenem völligen Mangel der Scheide, Gebärmutter und Anhänge, sowie rechtsseitiger, kongenital verlagerter Niere im kleinen Becken. Zentralbl. f. Gynäkolog. 1898, Nr. 15.
35. Pozza, Hildebrandts Jahresbericht 1902, S. 972.
36. Reisinger, Beitrag zur Behandlung der Hydronephrose. Archiv f. klin. Chir., Bd. 61, 1900.
37. Schauerte, Dystopie der Nieren und Hydronephrose. Inaug.-Dissert. Halle 1903.
38. Schede, Verletzungen und Erkrankungen der Nieren und Harnleiter. Handbuch der prakt. Chirurgie (Bergmann, Bruns, Mikulicz), 3. Bd., X. Abschnitt.
39. Schlesinger, Zur Differentialdiagnose zwischen Nierenerkrankungen und Perityphlitis. Deutsche med. Wochenschr., Nr. 44.
40. Schloffer, Hydronephrocystanastomose bei Hydronephrose einer Solitärniere. Wiener klin. Wochenschr. 1906, Nr. 50.
41. Schwarz, Journal des Praticiens, 14. Jan. 1899. Ref. bei Lafoscade (de l'hydronephrose dans les anomalies congénitales du rein. Thèse de Lyon 1903).
42. Snegnireff, Über einen Fall von Hydronephrocystoneostomie. Arch. f. klin. Chir., Bd. 67.
43. Stern, Inaug.-Dissert. Berlin 1869.
44. Straeter, Beiträge zur Pathologie und Therapie der kongenitalen Nierendystopie. Deutsche Zeitschr. f. Chir., Bd. 83, H. 1—2, 1906.
45. Strube, Georg, Über kongenitale Lage und Bildungsanomalien der Niere. Inaug.-Dissert. Heidelberg 1894 und Virch. Arch., Bd. 137.
46. Viertel, Demonstration eines Falles von intermittierender Hydronephrose. Zentralbl. f. Chir., Nr. 9, S. 216, 1896.
47. Voelker u. Lichtenberg, Pyelographie. Röntgenographie des Nierenbeckens nach Kollargolfüllung. Münchner med. Wochenschr. 1906, Nr. 3.
48. Wagner, P., Behandlung der Erkrankungen der Nieren und des Harnleiters. Handbuch der Therapie innerer Krankheiten.

In bezug auf weitere Literatur über Nierendystopie verweise ich auf das Literaturverzeichnis in der Arbeit Straeters (44).

Die im Laufe dieses Jahres erschienene Arbeit von Garré über Nierenchirurgie konnte leider nicht mehr berücksichtigt werden.

XVII.

Aus der chirurgischen Klinik zu Göttingen.
(Direktor: Geh.-Rat Prof. Dr. Braun.)

Atresia acquisita intestini.

Von

Privatdozent Dr. **Adolf Jenckel.**

(Mit 9 Abbildungen.)

Die größte Anzahl von Beobachtungen und Untersuchungen über Dünndarmatresie, die heutzutage nicht nur vom pathologisch-anatomischen, sondern auch vom chirurgischen Standpunkte aus Interesse verdienen, bezieht sich auf den angeborenen Darmverschluß, welcher in den ersten Lebenstagen unter Auslösung der Symptome des mechanischen Ileus in Erscheinung tritt. Eine umfangreiche Kasuistik zeigt uns, welche verschiedenartigen Bildungen hier vorkommen können, welche Theorien betreffs der Genese auf Grund genauer histologischer Untersuchungen aufgestellt worden sind, und wie trostlos bislang die Resultate des operativen Eingriffs waren (vergl. Braun[1]).

Viel seltener beobachtet resp. beschrieben ist der im späteren Lebensalter, bei Erwachsenen vorkommende, spontan sich bildende Dünndarmverschluß, die Atresia acquisita intestini, auf die ich hier allein näher eingehen möchte. Dieselbe ist selbstverständlich nur denkbar, wenn eine starke Abschnürung des Darms erfolgt, wie eine solche bei der Incarceration und Strangulation gegeben ist, und proximal von dieser Abschnürungsstelle eine Öffnung im Darm sich befindet, welche für die Ableitung des Inhalts und Entlastung der Schnürstelle Sorge trägt. Diese Öffnung kann entweder spon-

1) Das Literaturverzeichnis befindet sich alphabetisch geordnet am Schluß dieser Arbeit.

tan entstehen, wie z. B. bei der zur Gangrän des Darms führenden Incarceration einer äußeren Hernie und dann den Darminhalt nach außen leiten, oder aber künstlich angelegt sein und als Anus arteficialis wirken; sie kann aber auch intraperitoneal direkt in einen anderen Darmschenkel als Anastomose führen.

Wir unterscheiden demnach Atresia acquisita intestini a) nach Incarceration, b) nach Strangulation.

Wir hatten Gelegenheit, in der Göttinger chirurgischen Klinik von jeder dieser Art einen Fall zu beobachten, die beide wegen ihrer verschiedenen Entstehung und Bildung Interesse verdienen.

A. Atresia nach Incarceration.

Bei einer 46jährigen Frau, welche seit mehreren Jahren einen rechtsseitigen Schenkelbruch hatte, war die Hernie eines Tages ohne nachweisbare Ursache wieder ausgetreten und konnte von der Patientin nicht wieder reponiert werden. Der hinzugerufene Arzt machte 3 Tage nachher (18. VIII. 1899), da die Haut stark infiltriert war, keine Taxisversuche, sondern die Herniotomie. Es lag eine Dünndarmschlinge vor, deren Kuppe bereits etwas graugelblich verfärbt erschien, sowie Netz. Letzteres wurde reseziert und nach dem Débridement der Darm vorgezogen, um die Schnürfurchen zu besichtigen. Da hier keine stärkeren Veränderungen vorlagen, schob der Arzt die Dünndarmschlinge in die Bauchhöhle zurück und führte einen Jodoformgazetampon ein, dann wurde die Hautwunde bis auf den Tampon durch Nähte verschlossen.

Während der ersten 8 Tage nach der Operation war der Wundverlauf befriedigend gewesen, dagegen trat das Erbrechen noch hin und wieder auf, auch erfolgte per vias naturales kein Stuhlgang. Am 4. Tage nach der Operation quoll beim Versuch, den eingeführten Jodoformgazestreifen zu lockern, kotige Flüssigkeit aus der Wunde hervor, und als am 9. Tage der Tampon entfernt wurde, entleerte sich aus der Tiefe eine große Menge dünnflüssigen Stuhlgangs. Seitdem blieb die Kotfistel offen, per rectum konnte nichts mehr entleert werden, auch die Darmgase entwichen durch die Fistel nach außen. Manchmal schloß sich die Fistel ein wenig, es traten dann aber derartig heftige kolikartige Schmerzen ein, daß von ärztlicher Seite die Fistel wieder geöffnet werden mußte.

Zur Beseitigung dieses überaus lästigen Zustandes ließ sich die Frau am 18. I. 1900 in die chirurgische Klinik zu Göttingen aufnehmen. Der Status war folgender:

Kleine magere Frau, Leib weich, nicht aufgetrieben. Im Bereich des inneren Drittels des Ligamentum Pouparti dextri befindet sich eine ca. 3 cm lange, 1 cm breite Granulationsfläche, in deren Mitte eine Fistel vorhanden ist, aus der sich flüssiger Kot in großer Menge entleert. Eine Sonde kann man in die Gegend nach dem Nabel zu von dieser Fistelöffnung aus einführen auf eine Entfernung von etwa 12 cm. Per anum wird gar kein Stuhl entleert, auch die Gase entweichen nur durch den widernatürlichen After.

Am 22. I. 1900 Operation in Chlorof. Narkose (Geh. Rat Braun). Schnitt oberhalb des Ligam. Ponparti und parallel mit ihm, etwa 10 cm lang. Nach der Eröffnung der Bauchhöhle sieht man verwachsene Darmschlingen nach der Darmöffnung hinverlaufen. Mühsam gelingt schließlich, nachdem noch von der Mitte des ersten Schnitts aus ein zweiter zur Fistel nach unten hin geführt war, die Auslösung der zur Kotfistel führenden Darmschlingen. Dabei zeigt sich, daß der abführende Darmschenkel vollkommen verengt ist. Beide Darmschenkel, augenscheinlich dem untersten Teil des Ileum angehörig, sind miteinander fest verwachsen, es wird die Resektion des gesamten Darmstücks ausgeführt, die Darmenden werden durch dreifache Etagennaht geschlossen und es wird dann eine seitliche Anastomose mit der Naht angelegt. Ausschabung des Fistelgangs, Tampon

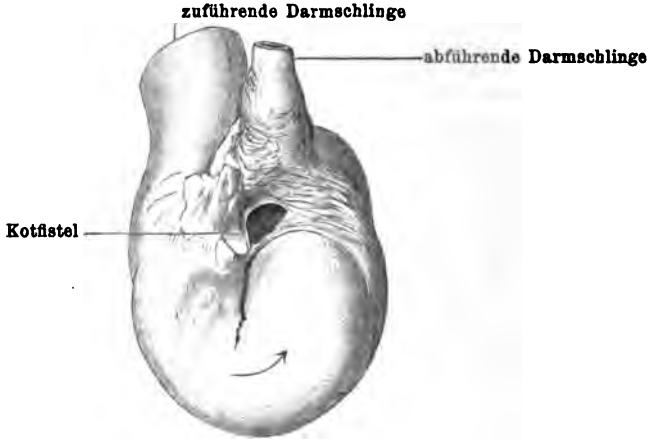

Fig. 1.

Naht. Am 3. Tage nach der Operation wurde, da der Leib stark aufgetrieben, Patientin selbst sehr verfallen war, nochmals das Abdomen geöffnet. Hierbei zeigte sich eine diffuse Peritonitis suppurativa, der die Frau am Nachmittage erlag.

An dem durch die Operation gewonnenen Präparat (s. Fig. 1) erkennt man folgende Verhältnisse: Die Hauptmasse wird gebildet durch eine u-förmig gebogene Dünndarmschlinge, deren beide Schenkel durch feste Adhäsionen miteinander verbunden sind. Die Länge des linken Schenkels beträgt etwa 8 cm, der Durchmesser seiner am oberen Ende gelegenen Öffnung $3\frac{1}{2}$ cm, während die rechts gelegene Schlinge eine Länge von 10 cm aufweist und kuppelförmig blind endet. Dieser rechts gelegene, kuppelförmig blind endende Schenkel zeigt an der Grenze zwischen mittlerem und oberen Drittel eine etwa 1 cm im Durchschnitt weite Öffnung auf, aus der sich der Darminhalt frei nach außen entleeren konnte. Diese Kotfistel liegt an der medialen Seite dicht neben den Verwachsungen mit dem absteigenden zuführenden Schenkel, so daß man anfangs im Zweifel sein konnte, ob nicht in diesen Darmabschnitt die Fistel führte. Der Saum

der Kotfistel ist unscharf, speziell am oberen Rand, und wird von Darmschleimhaut und älteren Granulationen gebildet, die sich in die zwischen beiden Schenkeln liegende Kerbe nach oben hin erstrecken. Dicht oberhalb dieser Öffnung befindet sich im Bereich der Kerbe und selbige bedeckend ein wurmförmiger, nach oben führender Wulst, der oben scharf endet und hier das durchtrennte Lumen eines stark kollabierten Darmstücks erkennen läßt. Mit der Sonde gelangt man von dieser etwa 1 cm im Durchmesser weiten Öffnung aus etwa $3^1/_2$ cm weiter nach unten in die Gegend oberhalb der Kotfistel, hier ist dieser Darmteil, den man nach der Konfiguration und dem Verlauf als den abführenden Schenkel ansprechen muß, blind verschlossen. Gerade dicht oberhalb der Kotfistel und im Bereich des kollabierten aboralen Darmstücks sind starke Verwachsungen mit

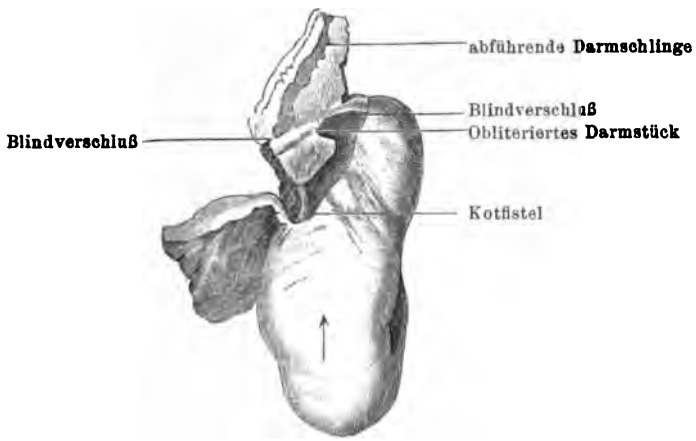

Fig. 2.

der rechts gelegenen, blind endenden, dilatierten Darmschlinge vorhanden, eine etwa 5 mm dicke und $1—1^1/_2$ cm breite Adhäsion zieht quer über die rechts gelegene dilatierte Schlinge, oberhalb der Kotfistel hinweg nach hinten. Das Mesenterium der dilatierten Darmschenkel liegt an der Hinterseite dicht neben dem äußeren Rande, während jenes für den abführenden Darm in der Kerbe zwischen beiden Schenkeln und in den festen Verwachsungen hinter denselben liegt.

Aus diesen äußeren Verhältnissen des Präparats kann man keine klare Vorstellung über den Verlauf des Darms, die Stelle der Einschnürung, resp. der Obliteration erhalten, zumal eine von der Kotfistel aus in den rechten Darmabschnitt nach oben ausgeführte Sondierung einen völligen Blindverschluß dieses Darms vermuten läßt.

Legt man nun einen Schnitt an, welcher den nach unten verschlossenen abführenden Darm, die nach rechts und hinten davon gelegenen Adhäsionen, sowie die Blindkuppe des zuführenden rechts gelegenen Darmstücks dicht oberhalb der Kotfistel trifft, so erhält man die in Fig. 2 wiedergegebenen Verhältnisse. Dasselbe zeigt das nach links gedrehte Präparat der Fig. 1.

Der in Fig. 1 rechts gelegene dilatierte, oben kuppelartig endende Darmschenkel liegt hier in ganzer Ausdehnung vor, das oral davon liegende Darmstück ist nach hinten gedreht und in Fig 2 nur andeutungsweise rechts unten zu sehen. Oben erkennt man die durch den Schnitt klar gelegten Verhältnisse, während links die durch den Sagittalschnitt gewonnene rechte Hälfte des Lappens herabhängt.

Links oben ist in dem Schnitt der abführende kollabierte Darmschenkel sichtbar, der nach unten, d. h. der Gegend der Kotfistel hin, blind geschlossen ist. Der Verschluß wird durch eine schmale Brücke grauweißen festen Gewebes gebildet, das nach unten hin von denselben schmutzigen Granulationen bedeckt ist, welche die Umrandung der Kotfistel bilden. Betrachtet man nun das zuführende, unterhalb der Kotfistel blind endende Darmstück, so erkennt man sofort, daß die Kuppe des Darms nur die Umbiegungsstelle des Schenkels darstellt, während etwas unterhalb der Kuppe nach dem blinden Ende des aboralen Darms hin das durch Bindegewebe völlig zusammengepreßte obliterierte Verbindungsstück gelegen ist, das sich nicht direkt in den distalen Teil fortsetzt, sondern etwas unterhalb davon nach außen in die hier gelegenen schmierigen Granulationen mündet. Ein Lumen dieses zusammengepreßten Darmstücks ist nicht deutlich erkennbar, doch sieht man jederseits in der etwa $1\frac{1}{2}$ cm oberhalb der Kotfistel befindlichen zungenförmigen Vorwölbung der Darmwand den weiteren Verlauf des Darms an der hier noch auf eine kurze Strecke makroskopisch erkennbaren Muskulatur.

Die Zwischensubstanz zwischen obliteriertem Darmstück und distalem unten blind verschlossenen Ende wird durch derbes Bindegewebe gebildet, in dem hier und da zerstreut, namentlich in der unteren, der Kotfistel anliegenden Partie kleinere und größere braune Pigmentflecke liegen.

Die mikroskopische Untersuchung von Schnitten, welche durch den kollabierten abführenden Schenkel, die Adhäsion, sowie die zuführende kuppelartig endende Schlinge führen, zeigen noch deutlich den Verlauf des zur Verödung geführten Darmzwischenstücks. Wie aus der beigefügten Fig. 3 ersichtlich, verläuft auf der linken Seite des Schnitts der etwa $\frac{1}{2}$ cm im Durchmesser aufweisende abführende Darm, während ihm gegenüber rechtsseits die Kuppe der dilatierten zuführenden Schlinge gelegen ist. Zwischen beiden befindet sich ein derbes Bindegewebe, das an einzelnen Stellen fleck- und streifenweise von Rundzellen durchsetzt ist. Diese Rundzelleninfiltrate sind besonders stark im unteren Teil entwickelt und entsprechen hier etwa der Verbindungslinie zwischen dem unteren verschlossenen Ende des abführenden Darms und der zungenförmigen Ausstülpung der Darmwand rechterseits. Man erkennt beim Verfolgen des rechtsseitigen oralen Darmstücks, deren Mucosa im Bereich der kuppelförmigen Stelle bis herab zur Kotfistel stark aufgelockert, von Rundzellen durchsetzt und mit einem breiten diphtherischen Belag bedeckt ist, deutlich die seitliche Umbiegung der Muskulatur und Mucosa an der Stelle der zungenförmigen Ausstülpung. Erstere wird in einer Entfernung von 3 mm vom zuführenden Darm durch älteres und frischeres Bindegewebe durchsetzt, wobei es auffällt, daß die Ringmuskeln zuerst verschwinden, während von den Längenmuskeln noch weiter nach dem aboralen Darmstück hin überall im Bereich des obliterierten Darmstücks Reste zu finden sind. Die Mucosa

ist nur in der dem zuführenden Darm anliegenden Partie noch deutlich zu erkennen, weist auch, genau wie im oralen Schenkel, eine starke Infiltration mit Rundzellen bis in die Submucosa hinein auf und wird weiterhin von frischen Granulationen, in denen zahlreiche mit Blut gefüllte Kapillaren liegen, ersetzt. Je mehr man diese Granulationen nach unten — dem abführenden Ende hin — verfolgt, desto mehr tritt eine Lichtung dieses mit Hämatoxylin dunkelblau gefärbten Streifens ein und man erkennt an dieser helleren Partien Steifen frischeren, ausgebildeten Bindegewebes, das breit bis zu den Resten der Längsmuskulatur beiderseits heranreicht, ja an mehreren Stellen auch diese durchbricht. Von Spuren

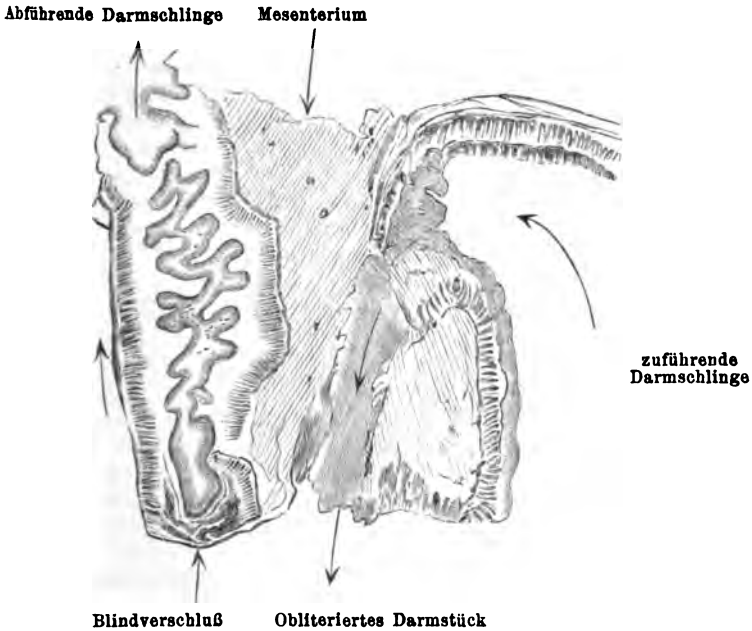

Fig. 3.

einer Muscosa ist hier nichts mehr nachweisbar. Je mehr man sich dem Ende des obliterierten Darms nähert, das heißt jenem Rande, welcher wie die Umgebung der Kotfistel von schmierigen Granulationen, älteren und frischeren Bindegewebswulstungen und Adhäsionen bedeckt ist, desto zellreicher wird die zentrale Partie des zur Verödung gebrachten Darms, desto reichlicher treten blutgefüllte Kapillaren auf, desto stärkere Hämorrhagien sind in der Umgebung speziell in der Submucosa vorhanden. Überhaupt sind an beiden Enden, sowohl demjenigen nach der Kotfistel hin, als auch in der oberen Partie, welche der Mündung des abführenden Darms entspricht, zahlreiche ältere und frischere Blutungen nachweisbar. An einer kleinen buchtförmigen Vertiefung des Schnitts, dicht in der Nachbarschaft des aboralen Endes des verödeten Darmabschnitts lassen sich zahlreiche Fremd-

körperriesenzellen nachweisen, auf deren Erklärung ich später noch eingehen werde. Auch finden sich in dem Granulationsgewebe, welches dem früheren Verlauf des Darmlumens entspricht, sowie lateral davon und innerhalb der Muscularis Haufen von Rundzellen, die wegen der Größe ihrer Kerne, sowie der Anordnung große Ähnlichkeit mit Lymphfollikeln haben.

In der oberen mittleren Partie dieser Schnitte sieht man innerhalb des Bindegewebes kleine Züge von Fettgewebe, während im Übrigen eine gut vaskularisierte, feste bindegewebige Zwischensubstanz vorherrscht. Man ist auf Grund dieses Befunds zu der Annahme berechtigt, daß diese mittlere Partie dem eingepreßten Mesenterium des abführenden Darms entspricht. Wir sehen demnach in diesen Schnitten die völlige Obliteration eines Darmstücks, welches ursprünglich die Verbindung bildete zwischen der im Präparat (Fig. 1) rechts gelegenen, mit blinder Kuppe endenden, zuführenden Darmschlinge und dem kollabierten, in Verwachsungen eingebetteten und nach unten hin durch solche verschlossenen aboralen Schenkel. Da in dem Präparat eine direkte Mündung des zur Obliteration gebrachten Darmstücks in den aboralen Schenkel nicht nachweisbar ist, vielmehr letzterer etwa 3 mm seitwärts von der unteren Öffnung des Verbindungsstücks liegt, so muß man annehmen, daß beide Teile ursprünglich durch eine jetzt fehlende Brücke zusammenhingen und durch die Incarceration diese Brücke zur Nekrose gebracht wurde und sich abstieß.

Beim Verfolgen der Darmwand im Bereich der zungenförmigen Ausstülpung vom oralen Schenkel aus erkennt man anfangs noch makroskopisch in den angefertigten Schnitten, wie sich die Muskulatur auf eine kurze Strecke hin beiderseits erhalten hat, um dann von frischen Granulations- resp. Bindegewebe durchbrochen und ersetzt zu werden. Die Mucosa des zur Obliteration gebrachten Verbindungsstücks ist in dieser Entfernung bereits durch ein äußerst kernreiches, gut vaskularisiertes Granulationsgewebe ersetzt. Bei stärkerer Vergrößerung sieht man fleckweise genau wie bei einem Rundzellensarkom die Kerne nebeneinander gelegen, während an anderen Stellen eine feinstreifige Zwischensubstanz oder dünnwandige, mit Blut strotzend gefüllte Kapillaren zwischen ihnen liegen. Stellenweise sind einzelne Lymphfollikeln ähnliche Haufen dieser Rundzellen abgesondert. Die Infiltration ist in dem Zentrum, d. h. der Partie, welche der zusammengepreßten Schleimhaut entsprechen würde, am stärksten.

Außerhalb davon, aber noch im Bereich dieser Rundzellen der Submucosa des Darms entsprechend sind vielfache hellere, bald rundliche, bald mehr oval geformte Gebilde zu erkennen mit konzentrisch angeordneten, schmalen, spindel- und sternförmigen Zellen, welche größere, im Innern der Gebilde liegende, dunkel gefärbte, korpuskuläre Elemente umgeben. Bei starker Vergrößerung erkennt man, daß es sich um völlig obliterierte Gefäßlumina handelt, und zwar sind es Venen, deren Lumina ursprünglich durch Thromben verschlossen waren, die jetzt organisiert sind. Die in der Mitte einzelner derartiger Venen gelegenen dunkleren zelligen Elemente erweisen sich als Blutpigmentschollen, mithin als Reste des Gefäßinhalts. Der Verschluß des abführenden Darmstücks wird gebildet durch Bindegewebe, dem nach außen, d. h. nach der Kotfistel hin, frische Granulationen aufliegen. Die Mucosa des Darms endet kuppelförmig, ebenfalls die Muscularis mucosae, eine Trennung der Kontinuität ist an keiner

Stelle zu finden, dagegen endet die übrige Muskulatur ziemlich scharf und wird dann durch Bindegewebe ersetzt.

Auf einen interessanten Befund in diesen mikroskopischen Präparaten möchte ich noch etwas ausführlicher eingehen. Das völlig obliterierte Darmstück mündet, wie das ja auch aus der angefertigten Fig. 3 hervorgeht, nach unten, d. h. nach der Kotfistelgegend hin, mit einem unscharfen Saum, hier ist auch in der Nachbarschaft vielfach der Rand des Gewebes gezackt, so daß Vorbuchtungen der Wandung und tiefere Einziehungen (Krypten) dadurch entstanden sind. In einer dieser tieferen Krypten lassen sich mikroskopisch an einer ganz umschriebenen Stelle zahlreiche Riesenzellen dicht unter der Oberfläche innerhalb eines Bindegewebsstreifens erkennen, die, was Größe und Gestalt anlangt, als Fremdkörperriesenzellen angesprochen werden müssen. Dieselben sind um feine haarähnliche, vielfach langangezogene Gebilde gruppiert, von denen ich anfangs nicht wußte, um was es sich handelte. Charakteristisch war, daß jedes dieser feinen, mit scharfen, glänzenden Konturen versehenen Gebilde zentral einen ganz feinen fadenförmigen Streifen nachweisen ließ. Auf den ersten Blick konnte man an kleine Parasiten denken, bei Berücksichtigung des an der Oberfläche liegenden Fundorts jedoch, sowie des klinischen Verhaltens war es wahrscheinlicher, daß Pflanzenreste sich hier eingenistet hatten, von den Granulationen umwachsen und jetzt den phagozytären Elementen in Gestalt dieser zahlreichen Riesenzellen zum Opfer gefallen waren. Ich dachte daran, ob nicht Wattereste, die von der mit der Kotfistel behafteten Patientin auf die Wundränder gelegt waren, sich in einer der feinen Krypten festgesetzt hätten und dort umwachsen wären. Meine daraufhin unternommenen Untersuchungen rechtfertigten diese Annahme, welche auch von dem Direktor des hiesigen botanischen Instituts Professor Peter bestätigt wurde.

Aus sämtlichen Schnitten geht zur Genüge hervor, daß die schwersten Veränderungen des zur Verödung gebrachten Verbindungsstücks an der Mucosa eingetreten sind. Sie ist fast in toto infolge des von allen Seiten wirkenden Drucks zum Schwund gebracht und nur noch in der Übergangspartie zur geblähten oralen Darmschlinge in schwer verändertem Zustande erkennbar. An ihre Stelle ist ein äußerst kernreiches, gut ernährtes Granulationsgewebe getreten, das von hier aus die Submucosa durchsetzend bis zur Längsmuskulatur hin reicht. Infolge der bei der Incarceration erfolgten Dehnung des Darms, sowie der Kompression von außen her durch die feste Umschnürung und der hierdurch bedingten Zirkulationsstörungen verfiel die an und für sich widerstandsfähige Muscularis ebenfalls dem Schwunde und wurde durch Bindegewebe ersetzt. Und zwar ging zunächst die Ringmuskulatur zugrunde, während von der Längsmuskelschicht noch überall Reste erhalten blieben. Es deckt sich dieser Befund durchaus mit den histologischen Untersuchungen Hofmanns der Schnürfurchen bei Incarceration des Darms. Von der Serosa des Darms ließ sich nichts Sicheres mehr nachweisen, dieselbe war vielmehr völlig in die bindegewebige Zwischensubstanz übergegangen.

Einer besonderen Erwähnung bedarf noch das Verhalten der Mucosa im abführenden Darm. Während nämlich im oralen Darmstück, speziell in dem kuppelartigen Abschnitt oberhalb der Kotfistel die Mucosa ent-

zündet, infiltriert, mit diphtherischem Belag bedeckt erscheint und Becherzellen im Bereich der Epithelschicht nur an einzelnen Stellen auffindbar sind, bietet der nach unten hin durch einen Bindegewebsstreifen fest verschlossene aborale Darmschenkel ein völlig normales Bild. Die Darmzotten sind prächtig entwickelt, von einem breiten Epithelsaum bedeckt, in dem zahlreiche Becherzellen gelegen sind. Dieselben erweisen sich maximal mit Schleim gefüllt und bieten das Bild gequollener Epithelzellen.

Dieser Befund von stark vermehrten Becherzellen im aboralen Darmschenkel, auf den in gleicher Weise Schwenninger, Reichel, Kocher, Hofmann aufmerksam machen, weist auf eine verminderte Peristaltik im abführenden Darmschenkel hin, die für die Weiterbeförderung des Schleimes in ungenügender Weise Sorge trägt und eine langsame Entleerung der Becherzellen hervorruft, so daß eine große Anzahl dieser Zellen mit Schleim vollgefüllt bleiben.

Wie haben wir uns nun die Entstehung dieser Darmobliteration infolge der Incarceration zu denken? Aus der Anamnese des Falls geht hervor, daß drei Tage nach dem Einsetzen der ersten Einklemmungserscheinungen ein Arzt zu Rate gezogen wurde. Taxisversuche jedoch wegen bestehender Rötung der Haut im Bereich des Bruchs unterblieben. Die Herniotomie, welche seitens des Hausarztes gemacht wurde, ergab als Inhalt des Bruchsackes Netz, sowie eine Dünndarmschlinge, deren Kuppe verdächtig aussah. Nach der Erweiterung der Bruchpforte und Resektion des vorliegenden Netzes wurde der Darm vorgezogen und eine Besichtigung der Schnürfurchen vorgenommen. Da die Darmwand hier keine schweren Veränderungen zeigte, wurde die Darmschlinge in die Bauchhöhle zurückgebracht und wegen der Annahme eintretender Gangrän an der Darmkuppe ein Jodoformgazestreifen eingeführt. Am 4. Tage nach der Operation entstand dann die Kotfistel am zuführenden Darmschenkel. Aus dem durch die Resektion gewonnenen Präparat geht jetzt hervor, daß genau wie bei der retrograden Incarceration zwei Dünndarmschlingen mit dem sie verbindenden Zwischenstück fest zusammengepreßt waren und zwar ist meines Erachtens, da die Herniotomie gemacht. und nach dem ärztlichen Bericht die eine vorliegende Dünndarmschlinge in die Bauchhöhle zurückgeschoben worden war, nur folgende Deutung plausibel.

Die erste Incarceration wurde durch das Debridement beseitigt, der Dünndarm vorgezogen, um die Schnürfurchen besichtigen zu können und dann in die Bauchhöhle hineingestopft. Hierbei wurde der mittlere Teil der vorliegenden Schlinge eingestülpt und der zuführende Schenkel soweit in die Bauchhöhle zurückgeschoben,

daß die ursprünglich im Bruchsack liegende, verdächtige Kuppe nunmehr als Darmwandbruch der zuführenden Schlinge liegen blieb, während ein Zipfel des abführenden Darmschenkels durch den Bruchring nach außen ragte, zumal der Bruchsack nicht abgetragen und die Bruchpforte nicht vernäht war. Durch die Kompression innerhalb der Bruchpforte, die eventuell auch durch die eingeführte Jodoformgaze vermehrt wurde, trat eine Gangrän des abführenden Schenkels und des im Bruchsack liegenden Teils der Verbindungsschlinge ein, dieser Darmteil stieß sich nekrotisch ab, während am oralen Darmschenkel die vorher schon eingetretene Gangrän der Darmwand für eine Entleerung des Kots sorgte. Das distale Ende wurde durch die unter dem Schnürring sich bildenden Granulationen

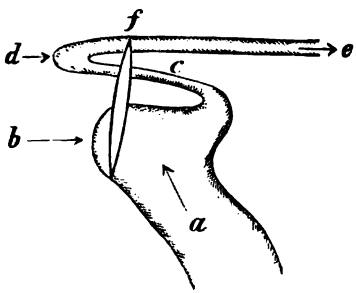

Skizze A.

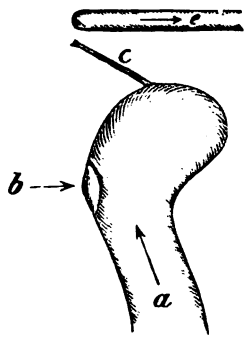

Skizze B.

allmählich völlig verschlossen, während das Zwischenstück mitsamt dem Mesenterium infolge der Kompression durch die sich bildenden Verwachsungen allmählich obliterierte.

Die Verhältnisse gehen aus beigefügter Skizze A hervor; a stellt die zuführende Schlinge vor, deren Wand bei b nekrotisch wurde, wodurch an dieser Stelle die Kotfistel entstand. Distalwärts davon liegt die Umbiegungsstelle in den zur völligen Obliteration gebrachten Darmteil c. Die im Bruchsack liegende Verbindungsschlinge dieser sowie des abführenden Darmstücks d verfiel der Nekrose und stieß sich ab, während bei f im Schnürring der blinde Verschluß dieses abführenden Darmstücks (e) entstand. Eine derartige Bildung konnte nur hervorgerufen werden durch die infolge der Incarceration nach innen von der Bruchpforte entstehenden Verwachsungen zwischen den aneinander gepreßten Darmschlingen

einerseits, sowie anderseits mit der benachbarten Bruchpforte und der Bauchwand.

Skizze B zeigt die jetzt im Präparat nachweisbaren Verhältnisse. a = zuführende Schlinge, die kuppelförmig blind verschlossen ist. b zeigt die Stelle der Kotfistel an, c gibt den Verlauf des obliterierten Zwischenstücks wieder, e stellt den aboralen, unten verschlossenen Darmschenkel dar.

Demnach war durch die Herniotomie die erste Incarceration des Darms wohl beseitigt, jedoch waren infolge des Zurückschiebens der vorliegenden einen Dünndarmschlinge durch die relativ weite Bruchpforte und Einführens eines Jodoformgazestreifens jetzt zwei Schlingen des Darmes so eingeklemmt, wie wir es in ähnlicher Weise bei der retrograden Incarceration vorzufinden pflegen, nur mit dem Unterschied, daß hier die verhältnismäßig kurze Zwischenschlinge nicht der Gangrän, sondern der völligen Obliteration verfiel und am zuführenden Schenkel nur ein Darmwandbruch bestand.

Derartige Einklemmungen zweier Schlingen des Dünndarms sind relativ seltene Befunde bei Hernien. Lauenstein konnte auf dem Kongreß der deutschen Gesellschaft für Chirurgie im Jahre 1894 von einem 24jährigen polnischen Hafenarbeiten berichten, bei dem sich zwei Dünndarmschlingen in dem eingeklemmten Leistenbruch fanden, während die den beiden äußeren Schlingen entsprechende Verbindungsschlinge innerhalb des Leibes an der Incarceration teilnahm. Schon früher (1880) hatte Benno Schmidt einen ähnlichen Fall mitgeteilt und später in seiner Monographie über die Unterleibsbrüche (1891/11) erwähnt. Bei der Sektion einer an einem eingeklemmten Nabelbruch verstorbenen Frau fanden sich die im Bruchsack selbst liegenden Schlingen unverändert und nicht incarceriert, dagegen hatte sich eine in die freie Bauchhöhle hineinragende Schlinge an der Bruchpforte seitlich abgeknickt und war brandig geworden. Diesen Fall hat Sultan in seinem Atlas und Grundriß der Unterleibsbrüche 1901 unter der Rubrik „retrograde Incarceration" mitverwandt. Bekanntlich hatte Maydl, ohne Lauensteins oben erwähnte Publikation zu kennen, 1895 die Bezeichnung „retrograde Incarceration" für solche Fälle eingeführt. bei welchen im Bruchsack selbst verhältnismäßig normal beschaffene Eingeweide sich befanden, während der frei in die Bauchhöhle ragende Teil des Organs eingeklemmt und brandig geworden war. In den beiden Fällen, welche der Veröffentlichung Maydls zugrunde lagen, handelte es sich um freiendigende Gebilde (Tube und Wurm-

fortsatz), für welche ohne weiteres die Bedingungen einer Incarceration gegeben waren, da ihre Gefäße zweimal den Bruchring passieren mußten, mithin schwerer geschädigt wurden, als die nur einmal durch den Bruchring tretenden Gefäße des Bruchinhalts. v. Wistinghausen, Langer, Lauenstein, Klauber, Polya, Pringle, Haim, Manninger und Jäckh konnten dann über weitere Fälle „retrograder Darmincarceration" berichten, bei denen gewöhnlich zwei, manchmal sogar drei Dünndarmschlingen im Bruchsack lagen, während die mehr oder weniger lange, mittlere Verbindungsschlinge frei in die Bauchhöhle hineinragte, und vielfach so schwere Veränderungen aufwies, daß die Resektion des betreffenden Darmstücks ausgeführt werden mußte. Auffallend war, daß die innerhalb der Bauchhöhle gelegene Verbindungsschlinge in den meisten Fällen sehr viel schwerere Ernährungsstörungen aufwies, als die im Bruchsack gelegenen Darmschlingen, ja daß sogar in einzelnen Fällen (Haim, Benno Schmidt) von einer Einklemmung dieser im Bruchsack liegenden Schlingen gar nicht die Rede sein konnte.

Lauenstein konnte für diese Tatsache keine genügende Erklärung finden, zumal er annahm, daß das Mesenterium innerhalb der Bauchhöhle frei von der Radix bis zum Einschnürungsring herab verlaufe, und nur die beiden Darmlumina der inneren Schlinge abgeschnürt würden.

Langer weist als Ursache der retrograden Darmincarceration auf die Gefäßverhältnisse und ihre Versorgung des Darms hin und hält auch dann eine retrograde Incarceration des Dünndarms für möglich, wenn das Mesenterium der Verbindungsschlinge nicht im Bruch vorgefallen sei, da die Ausschaltung einiger Anastomosenbahnen nach der anderen Seite hin unter Umständen genügt, um schwere Ernährungsstörungen am Darm hervorzurufen.

Klauber und Haim nehmen für ihre Fälle an, daß das zu der Verbindungsschlinge gehörige Mesenterium mit den beiden äußeren Schlingen in den Bruchsack hineingezerrt worden sei, und entweder durch die Abklemmung der Mesenterialgefäße im Bruchring, oder auch durch die scharfwinkelige Abknickung der Mesenterialgefäße infolge der vorhandenen Drehung des Mesenteriums ein Verschluß dieser Gefäße zustande komme.

Jäckh glaubt auf Grund seiner Beobachtungen und der in der Literatur niedergelegten Fälle, daß die Ursache retrograder Gangrän stets in einer Strangulierung der zugehörigen Mesenterialplatte durch den Bruchring liege, mithin in solchen Fällen das Mesen-

terium der Verbindungsschlinge in den Bruchsack mit vorgefallen sei und in doppelter Lage abgeklemmt werde. Jäckh rät, in allen derartigen Fällen womöglich schon vor dem Vorziehen der Verbindungsschlinge auf die Lage ihres Mesenteriums genau zu achten, wo dies aber nicht geschehen sei, das Mesenterium einer genaueren Inspektion zu unterwerfen, ob nicht der Bruchring einen Abdruck am Mesenterium hinterlassen habe, der einen Schluß darauf erlaube, daß ein Teil des Mesenteriums im Bruchsack gelegen habe.

Neben diesen Fällen „retrograler Incarceration" gibt es jedoch auch solche, bei denen die Doppelschlinge innerhalb des Bruchsacks incarceriert ist, während das mittlere in die Bauchhöhle sich erstreckende Verbindungsstück von Einklemmung verschont blieb. Kommt es in solchen Fällen zur Gangrän der im Bruchsack gelegenen Doppelschlinge, so können, wie dies schon in der ersten Publikation Benno Schmidts erwähnt ist, 4 Öffnungen entstehen und einen widernatürlichen After bilden.

Auf die Entstehung derartiger Brüche ist in der erwähnten Literatur nur wenig eingegangen, die meisten Autoren begnügten sich mit dem Faktum, daß zwei oder drei Schlingen vorgefallen waren und die mehr oder weniger veränderte Verbindungsschlinge sich in den freien Bauchraum erstreckte. Daß derartige Brüche mit weiter Bruchpforte vorkommen, wird niemand bezweifeln, immerhin ist es aber doch recht unwahrscheinlich, daß in sämtlichen der beobachteten Fälle die Bruchpforte so weit war, daß beim Austreten des Bruchs 2 Schlingen auf einmal in den Bruchsack gepreßt und daselbst eingeklemmt wurden. Ich glaube vielmehr, daß dieser Modus relativ selten, und nur bei enorm weiten Bruchpforten zustande kommen kann. Nach meiner Überzeugung spielt ein anderer Vorgang eine wesentliche Rolle zum Zustandekommen einer derartigen Incarceration, bei welcher zwei Dünndarmschlingen im eingeklemmten Bruch gefunden werden. Aus allen einschlägigen Fällen geht hervor, daß das Bruchleiden schon längere Zeit bestand, daß mithin ein alter Bruch vorlag, der früher entweder durch Pelotte zurückgehalten war oder sich nach dem Austreten stets wieder reponieren ließ. Auch der 1. Fall von Lauenstein bildet hiervon keine Ausnahme, obwohl der Mann (Pole), welcher der deutschen Sprache nicht mächtig war, angab, vorher keinen Bruch gehabt zu haben. Lauenstein nimmt allerdings für diesen Fall an, daß der Bruchsack schon von Kindheit an bestanden habe und es zum Bruch erst durch den Eintritt der beiden Darmschlingen gekommen sei; nach meiner Ansicht kann es jedoch bei einem frisch entstehenden

Leistenbruch nicht sofort zum Vorfall zweier Schlingen kommen, da die Bruchpforte viel zu eng zu sein pflegt, mithin darf auch für diesen Fall angenommen werden, wie ja auch aus dem Befund des Bruchsacks zur Genüge hervorgeht, daß ein älterer Bruch bestand, der jedoch von dem vielleicht sehr stupiden oder gleichgültigen Mann nicht beachtet worden war.

Aus allen anderen Fällen geht, wie gesagt, hervor, daß die betreffenden Individuen schon längere Zeit, oft viele Jahre hindurch, den Bruch hatten. Daraus darf man schließen, daß die Bruchpforte nicht eng, viemehr relativ weit war, so daß eine Darmschlinge bequem vorfallen und auch immer wieder von dem betreffenden Patienten in die Bauchhöhle zurückgeschoben werden konnte. Zweitens wurden in sämtlichen Fällen nach dem Eintreten der Beschwerden Taxisversuche, entweder seitens der Leute selbst oder aber von seiten des hinzugezogenen Arztes im Hause oder im Spital gemacht. Daß hierbei die Versuche vielfach nicht vorsichtig ausgeführt wurden, vielmehr oft ganz außergewöhnlich starker Druck und heftiges Pressen zur Anwendung gelangte, geht außer anderen Beobachtungen auch aus der Beschreibung des 4. Falles von Lauerstein hervor, wo auf der Kuppe der in der Bauchhöhle liegenden Verbindungsschlinge eine Perforationsöffnung der Darmwand nachweisbar war, die zu einer Infektion der Bauchhöhle Veranlassung gegeben hatte, und den Tod des betreffenden Individuums nach sich zog. Neben dieser Perforationsöffnung zeigten sich auf der Kuppe der Schlinge noch 2 kleinere, die äußere Darmwand nur durchtrennende Risse. Lauenstein glaubt auf Grund dieses Befundes annehmen zu müssen, daß die innerhalb der Leibeshöhle liegende Verbindungsschlinge solcher Hernien bei den Taxisversuchen besonders starken Druckwirkungen und Schädigungen ausgesetzt sei, da durch den Druck der Hände auf die beiden äußeren Darmschlingen der Inhalt derselben zum Teil in die im Leibe liegende dritte Schlinge getrieben würde. Die theoretische Erklärung, wonach die Bildung solcher drei Schlingen aus einer einzigen Schlinge auf die Taxisversuche zurückzuführen sei, mithin ursprünglich nur eine Dünndarmschlinge im Bruchsack gelegen habe, deren mittlerer Teil durch die Repositionsmanöver in das Abdomen zurückgeschoben wurde, hält Lauenstein nicht für richtig, da nach der Einklemmung einer Schlinge nicht so viel Raum innerhalb des Einschnürungsringes bestehen bleibe, daß eine Darmschlinge von außen nach innen noch hindurchgepreßt werden könne. Auch hält er es für unwahrscheinlich, daß ein Darmstück von 1 m Länge — in dem

erwähnten Fall 4 war die innerhalb der Bauchhöhle liegende Verbindungsschlinge etwa 80 cm lang — mit nur einer Schlingenbildung vorfiele. Führen wir uns jedoch vor Augen, daß es sich in den betreffenden Fällen fast immer um alte, seit vielen Jahren bestehende Brüche handelte, die früher gut reponierbar waren und dann plötzlich bei schwerer Arbeit usw. austraten, rsp. nach derselben bemerkt wurden, so ist es sehr gut denkbar, daß bei diesem Austreten des Bruchs noch keine sehr feste Incarceration bestand, vielmehr nur Beschwerden eintraten, die den Patienten zwangen, entweder selbst Repositionsversuche anzustellen, oder aber vom Arzt ausführen zu lassen. Daß es hierbei wohl möglich ist, die Einklemmung zu heben und nachher die vorliegende Dünndarmschlinge durch eine alte, einigermaßen weite Bruchpforte derart hindurchzudrängen, daß die mittlere Partie der Schlinge eingestülpt und so in die Bauchhöhle reponiert wird, während von beiden Seiten speziell vom abführenden Schenkel weiter Darm in den Bruchsack hineingelangt, liegt auf der Hand. v. Wistinghausen hebt zwar in seiner Arbeit hervor, daß für seinen 2. Fall die Ursache für die Lagerung des Bruchinhaltes in der Art und Weise der Repositionsversuche zu suchen sei und schreibt: „Mehrfach habe ich gesehen, daß die Patienten hier folgendermaßen reponieren: sie legen beide Hände mit der Volarseite ans Scrotum einander gegenüber, beugen die Fingerspitzen einwärts und ziehen dann unter stetem Druck die Hände nach oben; dabei dringen die Fingerspitzen womöglich bis in die Bruchpforte und stopfen sozusagen den Bruchinhalt direkt hinein. Ist nun die Bruchpforte groß — hier war sie ungefähr 4 cm im Durchmesser — so kann es wohl sein, daß, wenn der seitliche Druck dabei etwas nachläßt, von beiden Seiten wieder Darm vorstürzt, während die Mitte reponiert wurd." Aber er glaubt nicht, daß durch die Taxis allein eine retrograde Incarceration hervorgebracht werden könne, sondern die Disposition dazu auch in der Umgebung des Bruchinhalts begründet sei. Das mag für die einzelne Beobachtung wohl zutreffen, ist jedoch für die Mehrzahl der Fälle nicht unbedingt nötig, da meiner Überzeugung nach die meisten Incarcerationen, bei denen 2 Schlingen im Bruchsack gefunden wurden, erst sekundär durch die Taxisversuche allein entstanden sind.

Ich glaube, daß bei weiterem Wirken der Bauchpresse sowie durch die Manipulationen der Taxis nach Lösung der ersten Einklemmung weiter Darm speziell vom abführenden Teil in den Bruchsack hineingebracht werden kann, so daß hier dann eventuell völlig

normal aussehende Darmschlingen liegen, während die in die freie Bauchhöhle hineinragende mehr oder weniger lange Verbindungsschlinge schwere Veränderungen aufweist. Letztere sind meines Erachtens, wie ich dies auch in einer kleinen Mitteilung im Zentralblatt für Chirurgie als Beitrag zur Frage der Entstehung retrograder Incarceration auseinandergesetzt habe, hauptsächlich auf die brüsken Repositionsversuche zurückzuführen und nicht auf die doppelte Abklemmung der Mesenterialplatte des Zwischenstücks, wie Klauber, Pupovac, Haim und Jäckh meinen, denn nur bei einem verhältnismäßig kurzen Zwischenstück, das beim Menschen etwa 8 cm lang sein darf, kann eine derartige Strangulation der Mesenterialplatte eintreten, wie dies auch Lauenstein in seiner letzten Arbeit hervorhebt.

Der durch Darmperforation tödlich verlaufende Fall 4 von Lauenstein ist meines Erachtens auf andere Weise als durch brüske Taxisversuche gar nicht zu erklären, zumal neben der Perforationsöffnung noch 2 Risse nachgewiesen werden konnten, die nur die äußeren Schichten der Darmwand getrennt hatten. Die Ansicht Lauensteins, daß diese Verletzung des Darms durch den Innendruck bei den Taxismanövern entstanden sei, dürfte sich auch schon aus dem Grunde nicht halten lassen, weil die Verbindungsschlinge sehr lang (etwa 80 cm) war.

Nach dieser Besprechung der Entstehung „zweier Darmschlingen im Bruch" möchte ich zu dem eigentlichen Thema der Atresie des Dünndarms nach Incarceration zurückkehren.

In der Literatur sind nur spärliche Mitteilungen über Obliterationsbefunde des Dünndarms mit blindem Verschluß bei incarcerierten Hernien vorhanden. Kaufmann führt neben einer eigenen Beobachtung 4 Fälle auf, die von Bégin[1]), Günther[1]), Gaillard[1]) und Riedinger[1]) beschrieben waren. Riedingers Beobachtung nimmt insofern eine Sonderstellung ein und gehört streng genommen nicht mit in die erwähnte Kategorie, als es sich nicht um eine Obliteration mit blindem Verschluß des Darms handelte, sondern nur um eine Verengerung. Wenn auch das Lumen des abführenden, stark kollabierten Darmschenkels, in diesem Fall des Dickdarms, anfangs nicht einmal mit einer Sonde verfolgt werden konnte, so war es doch nachträglich möglich, durch einen starken Wasserstrahl die fest aneinanderhaftenden Schleimhautflächen voneinander zu entfernen. Es war demnach noch nicht, wie in unserem Fall,

1) Zitiert von Kaufmann.

zu einer völlig festen Verwachsung und Verödung des Darmlumens gekommen.

Bégin konnte bei der Aduktion eines 80jährigen Greises, welcher seit mehr als 40 Jahren mit einem Anus praeternaturalis in der linken Seite behaftet war, eine völlige Obliteration des abführenden Darmschenkels in seinem Anfangsteil — in einer Länge von 6—8 Zoll — feststellen, so daß keine Spur eines zentralen Kanals an ihm zu finden war.

Günthers Fall betraf eine an widernatürlichem After in der Nabelgegend leidende Frau. Die Sektion zeigte, daß beide Enden des Darms durch eine feste, fibröse Masse, die mehrere Linien breit war, voneinander getrennt lagen. Das abführende Ende war völlig obliteriert und endigte blind in dieser fibrösen Masse.

Gaillard stellte bei einem 18jährigen Patienten fest, welcher wegen einer nach Incarceration eines Leistenbruchs mit sekundärer Gangrän entstandenen Kotfistel operiert wurde, daß das abführende Darmstück völlig blind endigte und gut 10 cm weit von der Kotfistel entfernt lag. Durch Einnähung dieses blind endenden Darmstücks an die Bauchwand und die zum Anus praeternaturalis führende Schlinge, Eröffnung des Lumens und Anwendung eines Enterotoms mit sekundärer Übernähung der Öffnungen wurde Heilung erzielt.

Die Beobachtung von Kaufmann (l. c.) betraf einen 17jährigen jungen Mann, der an Incarceration einer (vielleicht interstitiellen) rechtsseitigen Leistenhernie erkrankte. Es folgte Gangrän des Darms und ein widernatürlicher After. Bei der drei Monate später zur Beseitigung dieses Zustandes ausgeführten Operation zeigte sich eine völlige Obliteration des abführenden Darmendes, dasselbe lag getrennt vom übrigen Darmstück und haftete mit einem kleinen Granulationspfropf am Mesenterium der zur Kotfistel führenden Schlinge, während die eigene Mesenterialplatte über der anderen lag. Nach Lösung leichter Adhäsionen ließ sich der an der Kuppe des blind verschlossenen, abführenden Endes gelegene Granulationspfropf leicht entfernen und damit wurde das Darmlumen eröffnet. Patient konnte dann durch Vereinigung beider Darmenden mittels Naht völlig geheilt werden.

Zur besseren Klarlegung der Untersuchungsbefunde gebe ich in folgenden schematischen Zeichnungen die in Kaufmanns Arbeit befindlichen Skizzen wieder:

Fig. 4: Fall von Günther (Nabelbruch); Fig. 5: Fall von Gaillard; Fig. 6: Fall von Kaufmann. a ist zuführendes, b ab-

führendes Darmende, c Bruchpforte. Das zentrale Darmende füllt in den 3 Fällen die ganze Bruchpforte aus und ist allseitig mit der Umgebung verwachsen. Das periphere Darmende ist nicht nur obliteriert, sondern gegenüber dem zentralen retrahiert: 2 cm bei Günther, 10 cm bei Gaillard, 6 cm bei Kaufmann. Kaufmann führt diese Retraktion auf die Zugwirkung des Darms speziell im Bereich des abführenden Schenkels zurück und glaubt, daß die Obliteration die Folge einer starken Retraktion des abführenden Darmendes und der allseitigen Verwachsung des anderen Darmendes mit der Bruchpforte sei, wobei sich allmählich eine Stenosierung der Mündung des abführenden Schenkels ausbilde. Nach

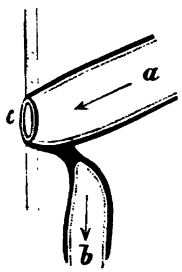

Fig. 4.

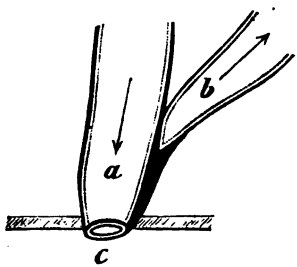

Fig. 5.

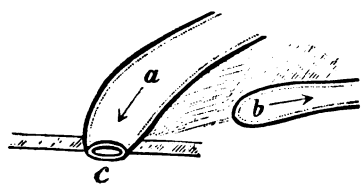

Fig. 6.

meiner Überzeugung spielt die Retraktion des an der Bruchpforte adhärenten Darms für die Obliteration wohl eine Rolle, jedoch ist auch die Kompression durch Schnürring und Adhäsionen ein wichtiger Faktor, der berücksichtigt werden muß. Die Incarceration wurde ja in keinem der erwähnten Fälle gehoben, es war entweder spontan ein 'Anus praeternaturalis entstanden (Fall Bégin, Günther, Kaufmann) oder wegen bereits bestehender Gangrän künstlich angelegt (Fall Gaillard). Die Abschnürung des abführenden Darmschenkels mitsamt seinem Mesenterium bestand demnach weiter. Es erfolgte infolge dieser Kompression des Schnürrings die Obliteration des Darmstücks mit sekundärer Durchwachsung und blindem Verschluß.

In keinem der in der Literatur erwähnten Fälle war eine mikroskopische Untersuchung der an der Spitze oder in der Nähe des blind endenden Darms gelegenen Adhäsionen ausgeführt. Es wäre sehr wohl denkbar, daß man hierbei innerhalb der fibrösen Stränge noch Reste des Darms resp. Spuren desselben hätte nachweisen können, wie dies von mir geschehen ist.

Der Fall von Bégin hat insofern mit dem von mir beschriebenen Ähnlichkeit, als es sich um eine ausgedehnte Obliteration des abführenden Darmendes bei einem 40 Jahre lang bestehenden widernatürlichen After handelte. Das obere zuführende Darmende führte allein zu der Wunde und bildete hier den Anus praeternaturalis. Weder in der Narbe, noch in der Nachbarschaft, noch an der Oberfläche des zuführenden Darmendes ließ sich eine Fistel finden, welche nach dem abführenden Darmschenkel führte. Letzterer verlief als weißer, solider Strang von der Größe einer gewöhnlichen Feder gegen die linke Niere, um von da leicht gewunden nach dem Rektum herabzusteigen. Gegen letzteres nahm es an Dicke zu und erschien weniger konsistent. Der untere Teil war frei und enthielt weißlichen Schleim, aber höher oben verengte sich das Lumen, so daß es schließlich nur für eine feine Sonde durchgängig war. In dem Anfangsteil von der Bruchpforte ab war dieser Darmteil in einer Länge von 6—8 Zoll vollkommen obliteriert, so daß keine Spur eines zentralen Kanals an ihm zu finden war.

B. Atresia intestini nach Strangulation.

Wesentlich anders als in unserem 1. Falle lagen die Verhältnisse bei unserer zweiten Beobachtung einer Durchtrennung und Blindverschlusses des Dünndarms. Während in jenem durch eine äußere Einklemmung der Verschluß des Darms hervorgerufen wurde, war derselbe in letzterem Falle durch peritonitische Stränge im Innern der Bauchhöhle bedingt.

Am 16. XI. 1905 wurde eine 38jähr. Frau von auswärts mit allen Erscheinungen des mechanischen Darmverschlusses in die chirurgische Klinik gebracht. Aus der Anamnese ging hervor, daß die Patientin zwei Jahre vorher eine puerperale Infektion gehabt hatte und längere Zeit deswegen behandelt war. Später ging es ihr wieder recht gut, sie hatte ihre Arbeit ohne Beschwerden wieder verrichten können und niemals über Verdauungsstörungen zu klagen gehabt. Seit mehreren Tagen bestand jetzt Erbrechen und völlige Verstopfung, dabei wurde lebhaftes Kollern im Leibe beobachtet. Die Frau sah sehr elend aus, hatte einen kleinen frequenten Puls, während der Untersuchung trat mehrfach Erbrechen fäkulenter Massen ein. Das Abdomen war aufgetrieben, die Bauchdecken erschienen gespannt, unter denselben sah man deutliches Aufstellen der geblähten Darmschlingen und hörte hierbei lautes Gurren und Kollern. Eine Hernie war nicht nachweisbar, die Untersuchung vom Rektum aus ließ nichts Krankhaftes feststellen. An den Brustorganen waren keinerlei Veränderungen vorhanden. Durch Palpation des Abdomens konnte die Ursache des Darmverschlusses nicht gefunden werden. Auf Grund

der Anamnese und des Befundes glaubten wir, daß es sich wahrscheinlich um eine Strangulation des Dünndarms infolge peritonitischer Verwachsungen und Stränge handele, die sich im Anschluß an die vor 2 Jahren überstandene Parametritis gebildet hätten. Ich machte daher sofort in Chloroformnarkose die Laparotomie und eröffnete die Bauchhöhle durch einen Medianschnitt, welcher 2 Finger breit oberhalb des Nabels begann und bis drei Finger breit oberhalb der Symphyse herabreichte. Die Dünndarmschlingen, welche mächtig gebläht waren, drängten sich stark vor. Nachdem dieselben mit warmen Bortüchern umgeben und zur Seite gedrängt waren, erkannte man im Douglasraum ein Paket völlig kollabierter Dünndarmschlingen, die durch zahlreiche breite und bandartige Adhäsionen mit den Genitalien verwachsen waren. Diese kollabierten Dünndarmschlingen entsprachen dem unteren Ileumabschnitt und setzten sich scharf gegen die nach oben davon gelegenen stark geblähten Dünndarmschlingen ab. Der Dickdarm erschien ebenfalls kollabiert. Da eine Lösung der Verwachsungen und Isolierung der fest verbackenen Schlinge tief unten im kleinen Becken nicht möglich war, führte ich die Anastomose zwischen der am tiefsten gelegenen geblähten Dünndarmschlinge und dem weiter nach unten hängenden Colon transversum aus und zwar mittels Murphyknopfes, da der schlechte Allgemeinzustand der Patientin eine rasche Erledigung der Operation erforderte. Ich wählte, da der Dünndarm kindsarmdick war, einen Knopf mit großer Öffnung und legte eine seitliche Anastomose an, nachdem der Dünndarm im Sinne der Peristaltik herübergelegt war. Danach wurde die Bauchwunde mittels durchgreifender Nähte geschlossen.

Die Frau überstand den Eingriff sehr gut, bereits am Abend erfolgte spontan reichlicher Abgang dünnbreiigen Stuhlgangs. Am 11. Tage nach der Operation wurden die Nähte entfernt.

Am 16. XII. 1905 erfolgte die Entlassung der geheilten und sich wohl fühlenden Patientin.

Der Murphyknopf war jedoch bis dahin nicht abgegangen, die Durchleuchtung mittels Röntgenstrahlen am Tage der Entlassung zeigte denn auch den Knopf tief unten im Becken liegend.

15 Monate ging es der Frau recht gut, sie hatte sich bald nach der Operation vollkommen erholt und konnte ihre Hausarbeiten genau wie früher wieder verrichten. Störungen seitens der Verdauung, Schmerzen im Leibe oder dergleichen kamen nicht mehr vor, Patientin fühlte sich gesund und kräftig. Da erfolgte ihrer Angabe nach am 9. März 1907 ziemlich unvermittelt ein „Rückfall". Alle Erscheinungen, mit denen das letzte Leiden eingesetzt hatte, wie Schmerzen im Leibe, Sistierung des Abganges der Flatus, Erbrechen, lebhafte Peristaltik traten wieder auf. Trotzdem die Frau sofort den Ernst der Lage erkannte, ließ sie sich erst am dritten Tage nach dem Einsetzen dieser Erscheinungen zu einem Transport in die Göttinger chirurgische Klinik bestimmen. Hier kam sie am Morgen des 12. III. 1907 in sehr schlechter Verfassung an. Sie sah sehr verfallen aus, die Haut war blaß, kühl und mit Schweiß bedeckt, der Puls klein und frequent (140). Singultus wechselte ab mit Erbrechen fäkulenter Massen. Das Abdomen war aufgetrieben und gespannt, in der linken mittleren Bauchgegend, etwa handbreit vom Nabel entfernt, druckempfindlich. Dabei bestand lebhafte Peristaltik, besonders in den oberen Partien stellten

sich die Darmschlingen hoch auf. Vom Rectum und der Vagina aus war nichts Pathologisches nachweisbar.

Da ein mechanischer Ileus vorlag, und man auf Grund der Vorgeschichte an eine erneute Strangulation denken mußte, vielleicht auch der Murphyknopf, welcher nach Aussage der Kranken noch nicht per vias naturales abgegangen war, Ursache für die Verlegung der Darmpassage abgab, so wurde sofort, trotz schlechten Allgemeinzustandes in Chloroformnarkose die Laparotomie gemacht (Geh. Rat Braun).

Schnitt in der Mittellinie im Bereich der früheren Narbe. Nach Eröffnung der Bauchhöhle fallen stark geblähte Dünndarmschlingen vor, bei deren Reponierung ein großer, hämorrhagisch-eitrige Flüssigkeit enthaltender Abszeß eröffnet wird, der zwischen vorderer Bauchwand und den darunter liegenden Darmschlingen sich befindet. Tamponade des Abszesses. Bauchnaht. Anlegung einer Kotfistel an einer stark geblähten Dünndarmschlinge von einem zweiten rechtsseitigen Schnitt aus. Aus dieser Kotfistel entleeren sich sofort große Mengen dünnflüssigen Stuhls. Subkutane Kochsalzinfusion. Kampferinjektionen.

Die Frau erholte sich jedoch nicht ordentlich wieder und kam am folgenden Tage unter den Erscheinungen zunehmenden Kollapses ad exitum.

Die Sektion wurde am andern Tage (14. III. 1907) im hiesigen pathologischen Institut von Herrn Dr. Beitzke ausgeführt und ergab folgenden Befund: Ziemlich kräftige, weibliche Leiche von schlechtem Ernährungszustande. In der Mittellinie handbreit oberhalb der Symphyse beginnend, eine 15 cm lange, durch Nähte verschlossene frische Laparotomiewunde, aus deren Mitte ein Mullstreifen hervorsieht. Eine zweite Wunde findet sich 3 Finger breit nach rechts von 9 cm Länge. Aus ihr sieht ein Gummirohr heraus, das in eine mit Nähten an die Wunde befestigte Darmschlinge führt. Beim Verlängern der mittleren Laparotomiewunde nach der Symphyse zu entleert sich plötzlich eine schmutzig-braune, teilweise rötliche, stinkende Flüssigkeit, die aus einem durch Netz und verwachsene Dünndarmschlingen von der übrigen Bauchhöhle abgegrenzten Hohlraum stammt, in welchen die von außen her eingeführte Gaze reichte. Nach dem Austupfen dieser Höhlung zeigt sich in der Ileocöcalgegend eine dunkelgrüne, etwa 15 cm lange, wie Zunder zerreißliche Darmschlinge, die an ihrem Fußpunkt durch einen federkieldicken, weißen, derben Strang abgeschnürt ist. Dieser Strang hat nur etwa 2 cm Länge und verbindet das Mesenterium der genannten Schlinge mit dem einer benachbarten. Die ganzen umgebenden Därme haben ein mattes, stellenweise zottiges Aussehen und sind von graugrünlicher, stellenweise graurötlicher Farbe. Das Colon transversum ist stark nach der genannten Stelle herabgezogen, das Netz vielfach mit den angelagerten Darmschlingen verklebt, beziehungsweise verwachsen, und bedeckt das Cöcum vollständig. Dasjenige Darmstück, in das sich die genauer beschriebene Darmschlinge nach unten hin fortsetzt, ist besonders fest mit dem Quercolon verbunden. Nach dem Aufschneiden des Quercolon, welches gelbgraue, dickbreiige Kotmassen enthält, gewahrt man ein kleines, rundes 6 mm im Durchmesser haltendes Loch, das aus dem Quercolon in das letztgenannte Dünndarmstück hineinführt. Die Ränder dieses Loches sind glatt, Dickdarm- und Dünndarmschleimhaut stoßen hier unmittelbar zusammen. (Alte Enteroanastomose.) Beim

weiteren Verfolgen des Dünndarms gegen die Ileocöcalklappe hin hört der Dünndarm plötzlich mit einem blinden Ende auf, die Darmwand erscheint an dieser Blindsackkuppe vollkommen glatt ohne irgendwelche narbige Veränderungen, dagegen ist das Mesenterium an dieser Stelle verdickt, von grauweißer Farbe. In dem Blindsack befindet sich ein Murphyknopf, 6 Pflaumenkerne und mehrere Löffel derselben graubrauner bis graurötlicher Masse, die in der vorhin beschriebenen, durch Netz und Därme abgekapselten Höhle sich fand. Nach Herauslösung des stark in Verwachsung eingebetteten Cöcums findet sich auch das blind verschlossene distale Ende des Ileum. Dasselbe ist kaum fingerdick, 35 cm lang, enthält wenig grauen Schleim, macht zunächst einen kleinen Bogen nach aufwärts, um sich dann längs der Linea innominata nach vorn und abwärts zu wenden und dicht über der Blase hinter der Symphyse zu endigen. Dicht vor dem blinden Ende des unteren Darmteils findet sich eine für eine dicke Sonde durchgängige Perforation in die Umgebung, von der aus nach vorn und unten mit grünlichschwarzen, breiigen Massen gefüllte Fistelgänge ziehen. Das umgebende Bindegewebe ist außerordentlich derb, die Blase ist leer und sehr klein, infolge der schwartigen Umgebung auch nur sehr wenig ausdehnungsfähig. Ihre Schleimhaut ist rotgrau, stellenweise außerordentlich saftreich. Der hühnereigroße, sehr derbe Uterus ist mit seiner Vorderseite an die Blase fest angewachsen. Die rechtsseitigen Adnexe sind mit dem erwähnten fingerdicken Dünndarmstück, mit der Blase, dem Uterus und dem Cöcum durch feste, kaum auf stumpfe Weise entwirrbare Verwachsungen verbunden.

Das bei der äußeren Untersuchung erwähnte Gummirohr führt in die mit der Bauchwand durch Nähte vereinigte oberste Jejunumschlinge. Dieselbe ist stark erweitert und an ihrer Durchtrittsstelle durch die Radix mesenterii um ihre Längsachse etwas gedreht und dadurch leicht stenosiert. Ihre Serosa ist an dieser Torsionsstelle verdickt, weißlich, im übrigen ist die Farbe des Ileum rotgrau.

Die übrigen Organe bieten nichts Besonderes.

Fasse ich in aller Kürze das Wichtigste dieses Falls zusammen, so wäre folgendes zu sagen: Bei einer 38jährigen gesunden Frau stellen sich nach einer vor 2 Jahren überstandenen puerperalen Infektion parametritische Verwachsungen ein, die zum Strangulationsileus führen. Bei der am 16. XI. 1905 ausgeführten Laparotomie kann eine Beseitigung der zum Darmverschluß führenden Ursache wegen der ausgedehnten Verwachsungen und Verklebungen des Dünndarms im kleinen Becken nicht erfolgen, sondern nur durch Anastomose der tiefsten, geblähten Ileumschlinge mit dem Colon die Entleerung des Darms erzielt werden. Die Anastomose wurde, um bei dem elenden Zustande der Patientin möglichst schnell zu verfahren, mittels großen Murphyknopfes ausgeführt. Sofort nach der Operation waren alle Ileuserscheinungen beseitigt. Patientin fühlte sich sehr wohl, erholte sich schnell und konnte

15 Monate lang alle schweren Arbeiten zu Hause verrichten. Niemals hätte sie während dieser Zeit über Darmbeschwerden zu klagen. Dann traten ziemlich plötzlich die früheren Erscheinungen des Darmverschlusses wieder auf. Trotz Anratens, sofort die chirurgische Klinik zu Göttingen wieder aufzusuchen, entschloß sich die Frau erst am dritten Tage, nachdem sie bereits stark kollabiert war, zum Transport nach dort. Bei der sofort ausgeführten Operation zeigte sich in der linken Bauchseite dicht neben der Linea alba, zwischen Nabel und Symphyse, ein durch Gangrän des hier strangulierten Dünndarms entstandener abgekapselter Eiterherd, der eröffnet und mit einem nach außen geleiteten Jodoformgazestreifen versehen wurde. Da unter diesen Umständen ein weiteres Manipulieren innerhalb der Bauchhöhle nicht ratsam erschien, wurde zur Entleerung der gefüllten Dünndarmschlingen in der rechten Seite eine Kotfistel angelegt. Die Frau erholte sich jedoch nicht und starb am folgenden Tage infolge der Resorption der im Darm befindlichen Toxine.

Die Sektion zeigte einen eigenartigen Befund. An der Stelle der im November 1905 ausgeführten Anastomose zwischen Ileum und Colon transversum, welch letzteres sehr weit nach unten reichte, war eine starke Verwachsung der Darmschlingen untereinander, sowie mit dem Netz eingetreten. Durch einen federkieldicken Strang, welcher quer über eine Dünndarmschlinge zum Mesenterium einer anderen Schlinge verlief und etwa 3 cm Länge besaß, war es zu einer Abknickung des Darms mit sekundärer Gangrän und Perforation gekommen. Eine Allgemeininfektion der Bauchhöhle war jedoch nicht eingetreten infolge Verklebung der benachbarten Darmschlingen untereinander, mit dem Netz, sowie mit dem Peritoneum der vorderen Bauchwand. Diese Gangrän des Dünndarms war offenbar jüngsten Datums und wahrscheinlich erst in den letzten 2 Tagen entstanden. Der übrige abgeklemmte Darmabschnitt war äußerst brüchig und zerriß wie Zunder. Beim Verfolgen dieser gangränösen Darmschlinge nach unten hin erreichte man die Anastomosenstelle des Ileum mit dem Colon transversum. Die Öffnung war sehr eng — nur 6 mm im Durchmesser —, obwohl bei der ersten Operation ein großer Murphyknopf genommen war, dessen weiblicher Teil ein Lumen von 17 mm hatte, während die Öffnung im männlichen Teil 15 mm betrug. Durch diese enge Kommunikation konnte sicher nicht ein ungehinderter Abgang der Kotmassen erfolgen. Verfolgte man nun den Dünndarm von der Anastomose aus nach dem Cöcum hin, so fand sich plötzlich ein vollkommen

blinder Verschluß dieses Darms etwa 58 cm unterhalb der Anastomose. Die Serosa war völlig glatt und spiegelnd, nirgends zeigte sich an der Kuppe eine Verdickung oder der Rest einer früher bestehenden Verwachsung. Es war genau dasselbe Bild, wie wir es im kleinen bei der kongenitalen Dünndarmatresie vorzufinden pflegen (s. Fig. 7). Im Innern dieses Blindsacks, der mit braunroter schmutziger Flüssigkeit erfüllt war, befanden sich der Murphyknopf sowie noch 6 große Pflaumenkerne, die längsgerichtet bequem durch die Öffnung des Knopfes hindurchgeschoben werden konnten. Das Mesenterium erschien in der Höhe des Blindsacks ebenfalls scharf durchtrennt, irgendwelche Residuen von Entzündung, Verklebung, Strangbildung usw. waren hier nicht mehr vorhanden. Das abführende Dünndarmende ließ sich anfangs sehr schwer finden.

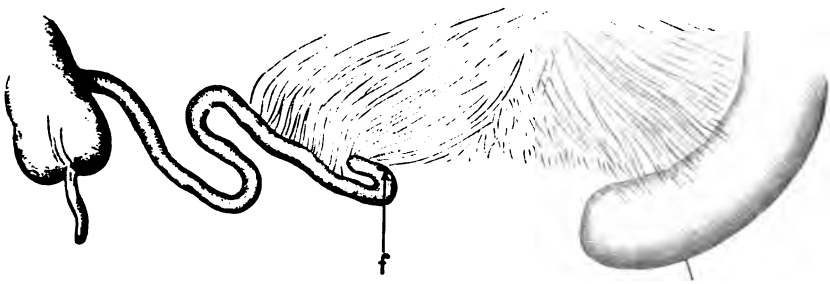

Abführendes, blindverschlossenes Ende, das dicht vor der Kuppe eine Perforationsöffnung aufweist (f).

Zuführendes, blindverschlossenes Dünndarmstück.

Fig. 7.

Es lag als ein kaum kleinfingerdickes Gebilde dem Uterus und der Blase fest verwachsen auf und konnte nur mit dem Messer aus den Verwachsungen mit diesen Organen isoliert werden. Hierbei zeigte sich, daß dicht vor dem blinden Ende dieses Darmstücks eine feine Perforation der Darmwand eingetreten war, die zu einem kleinen abgekapselten Kotabszeß geführt hatte. Die Verhältnisse sind in der beigefügten Fig. 7 dargestellt.

Auf der rechten Seite sieht man das zuführende, geblähte, blind verschlossene Dünndarmende, während links davon gut 15—20 cm entfernt das völlig kollabierte, ebenfalls blind verschlossene, aborale Ileumstück gelegen ist. Weder am Darm, noch am Mesenterium sind irgendwelche Reste einer früheren Verbindung zu erkennen.

Wir sehen demnach hier eine Atresie des Dünndarms mit breiter Diastase der beiden blind verschlossenen Darmenden. Die Erklärung, wie innerhalb der Bauchhöhle eines erwachsenen Men-

schen eine derartige Trennung des Darms mit Bildung zweier Blindsäcke erfolgen konnte, ist nicht ohne weiteres abzugeben. Grundbedingung bleibt, wie dies schon im Anfangsteil dieser Arbeit mit erwähnt wurde, eine zum Verschluß resp. Durchtrennung des Darms führende Ursache bei gleichzeitig oralwärts von dieser Einwirkungsstelle bestehender Öffnung im Darm, durch welche die Inhaltsmassen weiter befördert werden. Ob jene Öffnung im Darm nach außen führt, wie z. B. in den vorher beschriebenen Fällen von Obliteration des Darms bei incarcerierten Hernien, oder aber wie in diesem Fall, künstlich im Innern der Bauchhöhle angelegt ist und so den Kot direkt in einen tiefer gelegenen Darmteil befördert, bleibt sich gleich. Ich möchte für unsern Fall annehmen, daß bei der ersten Attacke im November 1905 der Dünndarm, welcher ja bei der Autopsia in vivo teilweise hochgradig gebläht, teilweise ganz kollabiert als festverwachsenes Konvolut von Schlingen tief unten im kleinen Becken lag, an einer Stelle von einem peritonitischen Strang so stark umschnürt wurde, daß eine lineare Nekrose an dieser Schnürstelle eintrat. Vorher war auf Grund der eingetretenen stürmischen Erscheinungen des mechanischen Ileus durch die oberhalb angelegte Anastomose zwischen tiefster geblähter Ileumschlinge und dem Colon transversum für eine Entleerung des Dünndarminhalts in dem Dickdarm gesorgt, und die Schnürstelle wesentlich entlastet. Die Strangulation hielt weiter an, der Darm wurde vollkommen durchschnürt, und es konnte nun durch Verwachsungen infolge adhäsiver Peritonitis geschützt die Trennung des Darms an dieser Stelle erfolgen. Die getrennten Darmstücke verheilten dann vollständig solide. Und da die mit der Demarkation einhergehende Durchtrennung auch tief bis in das Mesenterium hineinreichte, so hinderte nichts die beiden getrennten Darmstücke, nach ihrem narbigen Verschluß dem auf sie wirkenden Zuge zu folgen und sich so vollständig und so weit zu entfernen, wie dies tatsächlich der Fall war. Die Ursache der peritonitischen Strangbildung muß in der 2 Jahre vorher überstandenen Puerperalinfektion gesucht werden.

Interessant ist, daß bei diesem tief unten in der Bauchhöhle sich abspielenden Prozeß, der im Verlaufe eines Jahres zur völligen Atresie des Dünndarms führte, am zuführenden dilatierten Darmende absolut keine Residuen peritonealer Entzündung mehr nachzuweisen sind, keine Auflagerungen, keine Verwachsungen oder dergleichen, genau so, wie man dies bei der kongenitalen Atresie des Dünndarms sieht. Auch am Mesenterium dieses Darmstücks

ist außer einer Verdickung des freien Randes nichts Pathologisches mehr zu finden, während der Mesenterialansatz des aboralen, in derbe schwielige Massen eingebetteten Endes ebenfalls breite fibröse Auflagerungen und Verwachsungen zeigt. Der Gedanke, daß vielleicht, wie in dem ersten Falle, die Kuppe des Blindsacks dadurch gebildet werde, daß der Darm an dieser Stelle umbiege und parallel zur ersten Richtung verliefe, und letzteres Stück völlig obliteriert am Mesenterialansatz etwa zu finden sei, mußte aufgegeben werden, da in den durch den freien Mesenterialrand gelegten Schnitten Reste eines Darms nicht gefunden werden konnten. Ich denke mir den Obliterationsprozeß des Dünndarms so, daß genau wie bei der Abschnürung des Darms mittels Fadens die Wand völlig zusammengeschnürt wird, hier eine lineare Nekrose und Trennung eintritt und die Serosaflächen direkt miteinander in Kontakt gebracht werden und dann verwachsen. Da die Trennung bis tief in das Mesenterium hineinreicht, so steht einer Entfernung der beiden Darmenden infolge des auf sie durch die Peristaltik ausgeübten Zuges nichts im Wege. Ja die Heilung kann, da sich dieser Spontanverschluß intraperitoneal, ohne Reize von außer her vollzieht, so erfolgen, daß späterhin von einer Narbe an der Kuppe des Blindsacks überhaupt nichts mehr zu erkennen ist. Auch die mikroskopische Untersuchung eines Stücks aus der Kuppe des Blindsacks ergab keinerlei Veränderungen in der Wand, alle Schichten waren wie in der Norm gut ausgebildet, nirgends ließen sich Residuen einer Narbe oder etwas Ähnliches nachweisen.

Ein derartiger infolge innerer Einklemmung oder Strangulation entstandener Blindverschluß des Dünndarms ist, soweit ich die Literatur überblicken konnte, bislang nur einmal beobachtet worden. Hadlich berichtete 1899 auf dem Kongreß der deutschen Gesellschaft für Chirurgie von einem ähnlichen Fall, der dadurch erhöhtes Interesse beansprucht, als durch die Operation völlige Heilung der Patientin erzielt wurde. Es handelte sich um eine in den 30er Jahren befindliche elende Frau, bei welcher Hadlich wegen länger als eine Woche bestehender schwerer Ileuserscheinungen die Anlegung eines künstlichen Afters machte. Als er dann einige Zeit später die Laparotomie zur Beseitigung des eigentlichen Hindernisses am Darm ausführte, zeigte sich, daß der Dünndarm in der Cöcalgegend, wenige Zoll unterhalb der künstlich angelegten Darmöffnung blind endigte, während das distale, ebenfalls glatt verschlossene Ende etwa handbreit weiter unten, nahe dem Rande des kleinen Beckens lag. Das abführende Ende war hoch-

gradig verengt und endigte spitz zulaufend. Zahlreiche strangartige Verwachsungen bestanden in der Umgebung. Nach Resektion eines Stücks des abführenden, stark verengten Darms gelang die Vereinigung der beiden Darmenden. Die Heilung wurde begünstigt durch den bestehenden Anus artificialis. Letzterer wurde später geschlossen, und die Patientin konnte nach einiger Zeit völlig geheilt entlassen werden. In diesem von Hadlich beobachteten Fall war die Ursache des Strangulationsileus eine Perityphlitis mit sekundären peritonitischen Adhäsionen gewesen; an dem entfernten Wurmfortsatz ließen sich die Zeichen chronisch ulceröser Entzündung ohne Perforation deutlich nachweisen.

Unser Fall unterscheidet sich morphologisch von demjenigen Hadlichs dadurch, daß die Ableitung des Darminhalts durch Enteroanastomose erfolgte, während Hadlich einen künstlichen After angelegt hatte. Leider hatte ich die Anastomose mit dem Murphyknopf hergestellt, um bei dem äußerst schlechten Allgemeinbefinden die Operation möglichst abzukürzen. Der Knopf hatte auch seine Funktion zuerst tadellos ausgeführt, so daß alle bedrohlichen Erscheinungen völlig verschwanden, und sich die Frau über ein Jahr lang wohl fühlte, aber dennoch sollte er später für die Patientin verhängnisvoll werden. Denn nur auf die durch den Murphyknopf hergestellte Anastomose, welche sich im Laufe der Zeit nach und nach verengt hatte, führe ich den zweiten Ileusanfall zurück, abgesehen von der unangenehmen Tatsache, daß der Knopf im Blindsack liegen blieb und nicht durch das Colon und Rektum an die Außenwelt befördert wurde. Bei Betrachtung der Anastomosenöffnung muß unwillkürlich die Enge der Kommunikationsöffnung gegenüber der früheren Weite auffallen. Während nämlich der Murphyknopf, wie oben erwähnt, im weiblichen Teil einen Durchmesser des Lumens von 17 mm, im männlichen von 15 mm besitzt, ist die Öffnung im Darm kaum 6 mm im Durchmesser.

Mit der Zeit ist hier demnach eine beträchtliche Verengerung eingetreten. Daß diese kleine Öffnung nicht genügte, um einen freien Abfluß der Inhaltsmassen des Dünndarms zu bewirken, liegt klar auf der Hand, und wird auch durch die starke Ausdehnung des zuführenden Dünndarmabschnitts bewiesen. Die anfangs weite. und eine freie ungehinderte Passage garantierende Verbindungsöffnung war allmählich durch narbige Schrumpfung so eng geworden, daß dadurch erhebliche Störungen in der Fortbewegung des Darminhaltes entstanden. Durch diese nach und nach stärker werdende Stagnation der Kotmassen im zuführenden Dünndarm-

schenkel erfolgte eine Steifung, Blähung und Knickung des Darms um den Anastomosenschenkel, es trat lokale peritonitische Reizung und Entzündung auf, deren Folgen — peritonitische Strangbildung — zu einer Umschnürung des zuführenden Darmschenkels mit nachfolgender Gangrän, Perforation und Abszeßbildung führten.

Die Ursache einer derartigen sekundären Verengerung der Anastomosenöffnung kann einmal darin erblickt werden, daß der zuführende Dünndarmschenkel bei Anlegung der Anastomose mächtig dilatiert, die Wandung, speziell die Muskulatur stark gedehnt war, und später nach der Anlegung der Anastomose wieder zusammenschrumpfte, so daß die anfangs weite Öffnung nachher für eine freie Passage des Kots nicht mehr genügte. Dann müßte man aber auch bei der durch die Naht unter ähnlichen Bedingungen hergestellten seitlichen Anastomose öfter sekundäre Störungen infolge nachträglich eingetretener Verengerung der Anastomosenöffnung beobachten. Und in der Tat hört man öfter von anderer Seite derartigen Klagen. Wir haben jedoch an unserer Klinik, in welcher bei seitlicher Anastomose fast ausschließlich die Naht angewandt wird, niemals solche Störungen gesehen, sofern eine große Kommunikation angelegt und nach der Braunschen Methode stets die Mucosa mit Katgut extra beiderseits genäht war. Gerade auf letztere Naht kommt es an, falls man eine sekundäre Verengerung des Lumens vermeiden will, da bei der Naht der Muscularis und Serosa allein oft ein Schleimhautdefekt mit sekundärer narbiger Schrumpfung am Rande der Anastomosenöffnung vorhanden sein wird.

Mit dem Murphyknopf wird aber niemals eine sichere Vereinigung der beiderseitigen Mucosaflächen hergestellt, besonders nicht in solchen Fällen, wo infolge von Darmstenose der eine Darmschenkel stark dilatiert ist und, wie ich oben bereits auseinandersetzte, dann die in der gedehnten hypertrophischen Darmwand angelegte Öffnung später beim Nachlassen der Ausdehnung bedeutend enger ausfällt, als man vorher erwartet hatte. Ich möchte daher auf Grund der erwähnten Beobachtung vor dem Gebrauch des Murphyknopfes zur seitlichen Anastomose bei Stenosen des Darms warnen und empfehlen, bei ähnlichen Fällen stets eine große Anastomose mit der Naht anzulegen, wobei nach dem Vorschlage von Braun die Schleimhaut mit Katgut extra zu nähen ist.

Die erwähnten Fälle, besonders aber der von mir zuletzt angeführte, zeigen, welch wunderbaren Bilder das Experimentum naturae auch im extrauterinen Leben bei Abschnürung des Darms hervorzubringen vermag, falls für die Entlastung desselben durch

proximal angelegte, oder spontan entstandene Öffnung gesorgt ist. Gewiß kommt die Dünndarmatresie bei Erwachsenen häufiger vor, als es nach den wenigen Publikationen den Anschein hat, da ja durch die Weiterentwicklung der Technik auf dem Gebiete der Bauchchirurgie öfter die Bedingungen für ihre Entstehung gegeben sind. Der Grund ihrer Seltenheit liegt meines Erachtens darin, daß es uns kaum jemals vergönnt ist, bei derartigen Fällen von Abschnürung des Darms später entweder auf dem Operationstisch oder aber bei der Sektion eine genaue Nachuntersuchung der Bauchhöhle anzustellen.

Literaturverzeichnis.

1. H. Braun, Über den angeborenen Verschluß des Dünndarms und seine operative Behandlung. Beitr. z. klin. Chir. 1902, Bd. 34, S. 993.
2. Buchbinder, Experimentelle Untersuchungen am lebenden Tier- und Menschendarm. Deutsche Zeitschr. f. Chir. 1900, Bd. 55, S. 458.
3. Bundschuh, Zur Pathologie und Therapie der Brucheinklemmung. Beitr. z. klin. Chir. 1901, Bd. 31, S. 425.
4. v. Genersich jun., Über Unterbindung des Darmes, experimentelle Studien. Beitr. z. klin. Chir. 1904, Bd. 41, S. 79.
5. Hadlich, Verhandlungen der deutschen Gesellschaft für Chirurgie, 1899, 28. Kongreß, I, S. 95.
6. Haim, Über retrograde Incarceration. Zentralbl. f. Chir. 1906, Nr. 35, S. 950.
7. M. Hofmann, Das Verhalten des Darmes bei Incarceration im besonderen an den Schnürfurchen. Beitr. z. klin. Chir. 1907, Bd. 54, S. 85.
8. Jäckh, Über retrograde Incarceration des Darmes. Deutsche Zeitschr. f. Chir. 1907, Bd. 87, S. 536.
9. Jerusalem, Kasuistischer Beitrag zur Kenntnis der Darmwandveränderungen. Zeitschr. f. Heilkunde, 1902, Bd. 23 (N. F. Bd. 3), S. 63.
10. Kader, Ein experimenteller Beitrag zur Frage des lokalen Meteorismus bei Darmokklusion. Deutsche Zeitschr. f. Chir. 1892, Bd. 33, S. 57.
11. C. Kaufmann, Anus praeternaturalis mit Obliteration des peripheren Darmendes (Darmnaht, Heilung). Deutsche Zeitschr. f. Chir. 1888, Bd. 28, S. 250.
12. Klauber, Zwei Dünndarmschlingen im eingeklemmten Bruch. Deutsche med. Wochenschr. 1906, Nr. 4, S. 145.
13. Kocher, Die Lehre von der Brucheinklemmung. Deutsche Zeitschr. f. Chir. 1877, Bd. 8, S. 331.
14. Langer, Über retrograde Incarceration des Darmes. Wiener klin. Wochenschrift 1903, Nr. 16, S. 475.
15. Lauenstein, Eine seltene Form der Einklemmung des Dünndarms im Leistenbruch. Verhandl. d. deutschen Gesellsch. f. Chir., 1894, 23. Kongr. II, S. 259.

16. Derselbe, Zwei Dünndarmschlingen im eingeklemmten Bruch. Deutsche Zeitschr. f. Chir. 1905, Bd. 77, S. 583.
17. Derselbe, Zur Frage der Entstehung des Gangrän der Verbindungsschlinge der zwei Darmschlingen im eingeklemmten Bruch. Zentralbl. f. Chir. 1907, Nr. 25.
18. Manninger, Über retrograde Darmincarceration. Zentralbl. f. Chir. 1906, Nr. 39, S. 1064.
19. Maydl, Über retrograde Incarceration der Tuba und des Proc. vermiformis in Leisten- und Schenkelhernien. Wiener klin. Rundschau 1895, Nr. 2 u. 3.
20. Polya, Beiträge zur Kenntnis der retrograden Incarceration. Wiener klin. Rundschau 1906, Nr. 6.
21. Pringle, Some cases of hernia in which several loops of bowel were strangulated in the same sac. Edinb. med. Journ. 1906, June, S. 513.
22. Reichel, Die Lehre von der Brucheinklemmung. Stuttgart 1886.
23. Schmidt, Benno, Eigentümliches Zustandekommen einer Darmeinklemmung bei einem großen Nabelbruch. Zentralbl. f. Chir. 1880, Nr. 32, S. 513.
24. Derselbe, Die Unterleibsbrüche. Deutsche Chirurgie. F. Enke, 1896, Lief. 47, S. 352.
25. Schwenninger, Experimentelle Studien über Darmeinklemmung. Arch. f. Heilkunde 1873, Jahrg. 14, S. 300.
26. Sultan, Atlas und Grundriß der Unterleibsbrüche. Lehmanns med. Atlanten. München 1901, Bd. 25, S. 84.
27. Tietze, Klinische und experimentelle Beiträge zur Lehre von der Darmincarceration. Arch. f. klin. Chir. 1894, Bd. 49, S. 111.
28. Wilms, Der Ileus. Pathologie und Therapie des Darmverschlusses. Deutsche Chirurgie, 1906, Lief. 46g.
29. v. Wistinghausen, Zur Kasuistik der retrograden Incarcerationen. Arch. f. klin. Chir. 1902, Bd. 68, S. 419.

XVIII.

Zur Prognose und technischen Ausführung der Gastroenterostomie.

Von

Prof. Dr. **Helferich** in Kiel.

Unter den Störungen, welche auf mechanische Weise den Erfolg einer Gastroenterostomie in Frage zu stellen vermögen, ist eine, welche, wie mir scheint, in den Publikationen und Diskussionen über diese Operation nicht viel erwähnt wurde. Ich meine die adhäsive Entzündung an der Operationsstelle, welche zur Verklebung der nahegelegenen Serosaflächen und dadurch zur Verschiebung und Verengerung, ja zum Verschluß des von der Magenöffnung abführenden Dünndarmschenkels zu führen vermag.

Hierdurch kommen dann die klinischen Erscheinungen des Circulus vitiosus zustande, jedoch nicht wie sonst infolge unrichtiger Insertion der Dünndarmöffnung in der Magenwunde durch fatalen Klappenmechanismus seitens der dem Mesenterialansatze entsprechenden Dünndarmstelle, sondern einfach durch den Verschluß des abführenden Darmschenkels trotz richtiger Insertion an der Operationsstelle.

Ich habe in mehreren Fällen dieser Art den Eindruck gewonnen, daß diese Störung weniger bei den Carcinomoperationen als bei denjenigen wegen Ulcus auftritt, und besonders dann, wenn die Neigung zu perigastritischer Entzündung an dem Vorhandensein älterer Adhäsionen oder von Serosaverdickungen zu erkennen ist.

Ich verzichte darauf, an dieser Stelle die von mir beobachteten Fälle dieser Art zusammenzustellen und möchte nur einen solchen Fall mitteilen, welcher mich zu einem in diesem Falle wenigstens erfolgreichen therapeutischen Versuch anregte.

Der 57jährige Heinrich R. wurde am 2. II. 1906 in der Klinik aufgenommen. Er gibt an, daß er seit ungefähr 25 Jahren magenleidend sei

und deshalb fast dauernd in ärztlicher Behandlung. Vor etwa 12 Jahren sei Magenerweiterung konstatiert. Vorübergehend war der Zustand besser, in der Hauptsache aber nahm das Leiden an Intensität zu, und die anfangs nur geringen Schmerzen wurden immer heftiger. Schon vor 5 Jahren wurde ihm zu einer Operation geraten; er zog es aber vor, sich bei Kurpfuschern Hilfe zu suchen. Seit August 1905 ist das Leiden fast unverändert, indem Magenschmerzen bestehen, welche vormittags kurz nach der ersten Speiseaufnahme beginnen und bis zur Nacht anhalten.

An dem sehr mageren und blaß aussehenden Manne ergaben sich Herz und Lunge gesund. In der Magengegend in der Mittellinie und rechterseits davon gegen den Thoraxrand zu starke Druckempfindlichkeit; ein Tumor nicht zu fühlen. Der Magen erweist sich nach künstlicher Aufblähung als stark erweitert; er reicht nach oben linkerseits bis zum 5. Intercostalraum, abwärts in der medianen Linie 2 Querfinger breit unter dem Nabel. Bei der Ausheberung eines Probefrühstücks ergibt sich auffallend viel Mageninhalt, Gesamtacidität 50, Salzsäure stark positiv.

Die Operation wurde am 5. Februar in Narkose ausgeführt. Der große Magen stellt sich sofort in die Wunde. Am Pylorus finden sich einige perigastritische Verwachsungen, auch ist der Pylorus deutlich verengert. Ausführung der Gastroenterostomia retrocol. post. mit dreifacher Nahtlinie in der gewohnten Weise. Schluß der Bauchwunde.

In den ersten Tagen nach der Operation wurde alles per os Eingeführte wieder erbrochen; das Erbrochene war gallig gefärbt. Zunächst wurde deshalb die Ernährung durch Infusionen und Nährklysmen bewerkstelligt; erst dann wurde wieder ein Versuch, Flüssigkeiten per os zu reichen, gemacht, und da er gelang, ohne daß Erbrechen eintrat, wurden die gereichten Mengen etwas vermehrt.

Am 15. Februar trat jedoch wieder Erbrechen ein, und es ließ sich feststellen, daß alles Eingeführte entweder von dem Patienten erbrochen wurde oder im Magen blieb, bis es bei Ausspülung desselben in Form reichlicher, gallig gefärbter Flüssigkeitsmengen entleert wurde.

Ich entschloß mich daher zur Wiedereröffnung der Bauchwunde und fand, daß der abführende Schenkel des mit dem Magen verbundenen Dünndarmes durch Verklebungen mit dem Colon, Mesocolon und Mesenterium deutlich verschoben und komprimiert war. Die Verklebungen wurden durch Abstreifen gelöst, und einige kleine Blutgefäße unterbunden; eine Anastomose der Darmschenkel wurde nicht ausgeführt. Erneuter Verschluß der Bauchwunde. — Um nun die Wiederkehr dieser Verklebungen an der Operationsstelle zu verhindern, ließ ich den Pat. sofort aufrecht im Bett sitzen und ließ ihm reichliche Flüssigkeit geben, um das abführende Darmstück möglichst tätig und wegsam zu erhalten.

Am 16. und 17. Februar befand sich der Pat. noch nicht gut, die hohe Lage war ihm unbequem und bei seiner Schwäche nicht geeignet, sein subjektives Kräftegefühl zu heben. Dann aber trat Besserung ein, und Pat. genoß ohne zu erbrechen reichliche Flüssigkeitsmengen und andere Nahrungsmittel.

Am 1. März verließ Pat. das Bett und wurde am 4. März in ungefähr gleicher körperlicher Beschaffenheit wie vor der Operation auf seinen Wunsch entlassen.

4 Monate später hat sich Pat. wieder vorgestellt, bot gesundes Aussehen und hatte reichlich an Körpergewicht gewonnen, war auch imstande, seiner Tätigkeit nachzugehen.

Mein Vorgehen in diesem Fall wurde durch den Gedanken geleitet, daß die Entstehung von unerwünschten, den Abfluß erschwerenden Verklebungen leichter zustande komme, wenn in Rückenlage das Operationsgebiet in innige Berührung mit den an- und darüberliegenden Gebilden käme. Zumal, wenn, wie in meinem Falle, perigastritische Verwachsungen schon vorhanden sind, erscheint die Neigung zum Auftreten neuer Verwachsungen besonders groß. Vergegenwärtigen wir uns, wie in der Regel das Konvolut von Magen und Darm nach der Vollendung der Gastroenterostomia retrocolica posterior, und um diese dürfte es sich bei den in Betracht kommenden Verklebungen vorwiegend handeln, durch die Laparotomiewunde in die Bauchhöhle zurückgelagert wird! Eine Entfaltung der Darmschlingen nächst der Operationsstelle ist dabei kaum anzunehmen. Dann kommt der Druck der vor der Anastomose liegenden Teile und der wiedervereinigten Bauchwand, die zunächst nach der Operation meist vorhandene Ruhigstellung des Magens und Darms hinzu, und so kann die etwa vorhandene Neigung zur adhäsiven Entzündung wohl die Folge haben, daß an dem abführenden Darmstück die Verklebung in etwas zusammengeschobenem und dadurch zur Knickung führendem Zustande desselben erfolgt.

Ich will auf den hier erzielten Erfolg nicht allzuviel Gewicht legen; immerhin erscheint es mir bemerkenswert, daß in diesem Fall bei dem vorher schon höchst dekrepiden und bis zur Wiedereröffnung des Leibes noch mehr geschwächten Manne der günstige Verlauf ohne Ausführung einer Anastomose eintrat, daß die sicher nachgewiesene adhäsive Peritonitis am Operationsgebiet nicht von neuem zu mechanischer Störung führte.

Ich habe es seitdem zur Regel gemacht, daß wir in Fällen von gutartiger Pylorusstenose (also meist nicht bei Krebskranken) nach der hinteren Gastroenterostomie den Patienten, bevor er ins Bett gebracht wird, zunächst etwas aufsetzen und dadurch in Verbindung mit sanftem Schütteln des Rumpfes den an dem Operationsgebiet etwas zusammengeschobenen Darmteilen wieder zur Entfaltung und normalen Lage verhelfen; ferner lagern wir den Operierten möglichst bald mit dem Oberleib etwas höher, so daß die flache Rückenlage und der bei derselben eintretende Druck gegen die dahinterliegenden Eingeweide möglichst vermieden wird; eine fast sitzende etwas vornübergebeugte Lage wäre natürlich anfangs am wirkungs-

vollsten. Als weitere Hilfsmittel kommen hierbei möglichste Vermeidung von narkotischen Mitteln nach der Operation und baldmöglichst Beginn mit flüssiger Nahrung in den Magen zur Anwendung.

Ich möchte bei dieser Gelegenheit noch einige Worte hinzufügen über die technische Erledigung der Gastroenterostomie, wie ich sie ausführe und wie sie auch von meinen Schülern ausgeführt wird, wenn die Vereinigung durch Wundnähte geschieht. Es handelt sich hier nur um Kleinigkeiten; immerhin hat sich die Anwendung derselben uns als nützlich erwiesen.

Meine Absicht dabei war, die Verbindung in solcher Weise herzustellen, daß der abführende Schenkel möglichst direkt und unter möglichst großem Winkel von der Magenöffnung wegführt, daß hingegen der zuführende Schenkel an der entsprechenden Seite der Magenwunde angelagert und gleichzeitig etwas verengert wird.

Um dies zu erreichen, benutze ich einmal schwach zusammenraffende Nähte, welche den oberen Teil der Dünndarmwunde (ungefähr das obere Drittel derselben) gegen ein kleineres Stück des entsprechenden Magenwundrandes ziehen, natürlich ohne einen fatalen Zug zu erzeugen. Durch diese Raffnähte kann es erreicht werden, daß das abführende Darmstück ungefähr direkt gegenüber der Magenwunde zu liegen kommt. Die Verengerung des zuführenden Dünndarmstückes ist unschwer dadurch zu erreichen, daß zwischen der ersten Serosanaht und der den Wundrand selbst fassenden Naht des Darms ein relativ großes Stück der Darmwand freigehalten wird; diesem Stück entsprechend bildet sich beim Anziehen der Nähte eine Falte, und dementsprechend wird das Darmstück natürlich verengert. Abgesehen von der Verengerung selbst, welche natürlich nicht so groß sein darf, daß ein Schaden entsteht, wird durch diese Art der Anlagerung des Dünndarms an die Magenwand erreicht, daß dieses zuführende Darmstück einen etwas stärkeren Halt bekommt, sich nicht so schlaff verhält wie der gewöhnliche Darm.

Wird nun eine solche Faltenbildung am Dünndarm mit einem schwachen Hinaufraffen des Dünndarms gegen den Magen verbunden, so kann das erreicht werden, was wir wünschen: das zuführende Darmstück liegt am entsprechenden Rande der Magenwunde breit an, es ist hier etwas verengert, und teils durch diese Verengerung, teils durch die schwach hinaufraffenden Nähte in diesem oberen Teil wird eine ungünstige Spornbildung, wie ich glaube, vermieden.

Zur Ausführung habe ich mich seit längerer Zeit daran gewöhnt,

an der zur Verbindung gewählten Stelle des Dünndarms einige flache Einschnitte durch die Serosa zu ritzen. Ich ritze zunächst in der dem Mesenterialansatz gegenüberliegenden Linie in der Längsrichtung ungefähr in der Ausdehnung, welche mir für die Herstellung der offenen Verbindung erwünscht erscheint. Dabei habe ich ziemlich regelmäßig beobachtet, daß nach diesem mehrfachen Einritzen das betreffende Darmstück durch Kontraktion verkürzt wurde, daß also die für die Annähung bestimmte Stelle nachher nicht unerheblich kürzer ist als vorher. Diesen Verhältnissen läßt sich leicht Rechnung tragen. Abgesehen von diesen gegenüber dem Mesenterialansatz eingeritzten Schnitten, lege ich am oberen zuführenden Ende dieses Darmabschnitts auf jeder Seite noch eine seitliche Ritzwunde an, parallel der ersten, aber so weit von demselben seitlich entfernt, als die Faltenbildung nachher zusammenraffen soll.

Die einzelnen Nahtlinien sind also derart geordnet, daß sie am Magen sämtlich einander parallel laufen, am Darm dagegen nur in den unteren zwei Dritteilen der Wunde parallel liegen, während von da aus im oberen Drittel die Serosanaht in dem Grade von der Wundrandnaht divergiert, als es der Größe der hier erstrebten Faltenbildung resp. Verengerung entspricht.

Während ich dieses schreibe, empfinde ich die große Schwierigkeit, durch Worte meine kleine Modifikation klar zu machen. Diejenigen, welche es versuchen mögen, werden rasch genug finden, was ich meine, und daß die ganze Sache überaus einfach ist. Das Einritzen zur Markierung scheint mir auch für diejenigen brauchbar zu sein, welche die von mir erwähnte kleine Faltenbildung zur Verengerung am zuführenden Stück nicht ausführen wollen.

XIX.

Aus der königl. Universitätsklinik zu Kiel. (Prof. Helferich.)

Ein Beitrag zur Chirurgie der gutartigen Magenerkrankungen.

Von

Dr. **Paul Graf**,
Assistenzarzt der Klinik.

(Mit 2 Abbildungen.)

Die Grundlage zu nachfolgender Arbeit bilden die in der Kieler Klinik in dem Zeitraum vom April 1899, seit die Klinik unter Leitung von Geh. Rat Helferich steht, bis Dezember 1905 operierten Fälle von gutartigen Magenerkrankungen unter besonderer Berücksichtigung ihrer Dauererfolge. Wenn auch die Literatur über diesen Gegenstand in den letzten Jahren zu einem staunenswerten Umfang angewachsen ist, so beweist dieser Umstand nur, daß immer noch einige Fragen dieses so interessanten Kapitels der Bauchchirurgie zur Diskussion stehen. Neue klinische und pathologisch-anatomische Begriffe haben sich auf dem Gebiete des Ulcus ventriculi im letzten Jahrzehnt gebildet, man lernte verschiedene Arten von Ulcus nach Sitz und Eigenschaften zu unterscheiden und suchte ihnen therapeutisch auf verschiedenen Wegen beizukommen. Im allgemeinen sind die Fragen der reinen Technik in den letzten Jahren zurückgetreten hinter denen der Indikationsstellung. In dem Hin und Wider der Meinungen einmal eine Nachprüfung derjenigen Grundsätze zu veranstalten, nach denen in einer Klinik seit Jahren operiert wurde, darf daher nicht nur auf das Interesse des zunächst beteiligten Operateurs, sondern auch einiger anderer Kreise rechnen.

Die folgenden Mitteilungen stammen aus einer Klinik, in welcher die Gastroenterostomie für die meisten gutartigen Magenerkrankungen, die überhaupt chirurgischer Hilfe bedürfen, als die Normalmethode gilt. Zwar wurde auch Jejunostomie, Resektion,

Gastroanastomose und Pexis angewandt, doch treten diese Methoden an Zahl weit hinter der ersteren zurück. Es galt daher die Aufgabe zu lösen, möglichst genau und kritisch den Fällen nachzugehen und zu prüfen, ob die bei ihnen angewandte Operationsmethode eine Dauerheilung schaffte oder nicht. Die erhobenen Resultate haben manche Überraschungen gebracht und stehen in einem gewissen Gegensatz zu einigen anderen Mitteilungen hauptsächlich ausländischer Chirurgen, wie sie der internationale Kongreß für Chirurgie 1905 widerspiegelt, wo Mayo Robson 92 Proz. Heilungen für das Ulcus ventriculi nach Gastroenterostomie und Hartmann (Paris) 90 Proz. gute Dauererfolge bei Gastroenterostomie angibt. Deutsche Autoren, deren Namen zu den besten zählen, wie v. Eiselsberg, haben sich gleich uns mit bescheideneren Erfolgen begnügt.

Durch das gütige Entgegenkommen Herrn Geh. Rats Helferich war es mir möglich, den größten Teil der noch lebenden ehemaligen Magenpatienten nach Kiel kommen zu lassen und persönlich zu untersuchen. In den Fällen, in denen eine Vorstellung hier nicht möglich war, suchte ich durch Anfragen an die Patienten selbst und vor allem an die Ärzte der Provinz und der Stadt Kiel mich über den derzeitigen Zustand und, soweit es wünschenswert war, noch über den früheren zu orientieren. Durch ihre bereitwillige Auskunft konnte eine Reihe wichtiger Tatsachen zusammengetragen werden, weshalb ich allen, insbesondere auch Herrn Prof. Hoppe-Seyler an dieser Stelle meinen Dank aussprechen möchte. Die Nachuntersuchungen wurden in der Hauptsache im Mai, Juni, Juli 1906 gemacht, doch sind die zuletzt operierten Patienten bis in die jüngste Zeit herein weiter kontrolliert worden, so daß bei allen mindestens 1 Jahr seit der Operation verflossen ist, ehe über ihr Resultat im nachfolgenden berichtet wird. Bei der Nachuntersuchung wurden Körpergewicht und wenn möglich Chemismus, Motilität und Größe des Magens geprüft. Das Gewicht ist durchweg am bekleideten Menschen (Sommerkleidung) erhoben worden. Zur chemischen Prüfung des Magensaftes wurde der Magen leer gespült, dann mit ganz wenigen Ausnahmen erst eine Stunde später eine Tasse Tee mit Semmel verabreicht, die nach $^3/_4$—1 Stunde wieder ausgehebert wurde. Die Gesamtacidität (= Ges.-Ac.) ist nach dem direkten Verbrauch von $^1/_{10}$-Normalnatronlauge ohne Umrechnung angegeben, die Salzsäure ist durchwegs nach Günzburg bestimmt, die Milchsäure nach dem Verfahren von Strauß mit Ausschütteln durch Aether puriss. (Sahli, Lehrbuch.)

Die Größe des Magens wurde durch Aufblähen mittels Natron bicarb. und Acid. tartar. festgestellt. Die Prüfung der Motilität des Magens machte die meisten Schwierigkeiten, weil sie mehr Zeit beansprucht, als die durch die halbe Provinz hergereisten Leute hatten. Grundsätzlich wurde es vermieden, die motorische Funktion nach dem Probefrühstück zu beurteilen, da mit einer so geringen Speisemenge bei so verwickelten Verhältnissen wie bei der Gastroenterostomie (= G.-E.) unseres Ermessens sich einwandfreie Resultate nicht gewinnen lassen. Entweder suchte man sich durch Aushebern derjenigen Speisen, welche die Leute bereits außerhalb der Klinik genossen hatten, nach entsprechender Zeit ein Urteil über diesen Punkt zu bilden, oder es wurde, und zwar in der Mehrzahl der Fälle, eine richtige Probemahlzeit, bestehend aus Suppe, Beefsteak und Brötchen gegeben. Wo es nötig war, den Chemismus nach der Probemahlzeit zu bestimmen, wurden einige ccm nach 3 Stunden ausgehebert und unter Berücksichtigung der Tatsache, daß hierbei höhere Salzsäurewerte erzielt werden, untersucht.

Bei den Nachuntersuchungen ergab sich bald, daß mit der einfachen Bezeichnung „geheilt“ oder „nicht geheilt“ nicht auszukommen war. Es sind daher die Resultate je nach ihrer Güte in Klassen eingeteilt worden, die der Bequemlichkeit halber mit I, II, III, IV bezeichnet sind, wobei die ersten beiden Ziffern gute, die letzten beiden schlechte Resultate bedeuten. Maßgebend für die Zuteilung zu den einzelnen Klassen war das subjektive Befinden der Leute. Zu I zählen alle die, welche seit der Operation dauernd arbeitsfähig, im allgemeinen beschwerdefrei sind und dauernd ohne Diät leben, bezw. welche nach einiger Zeit in diesen günstigen Zustand gelangt sind. Zu II sind alle die gerechnet, welche den Anforderungen des Lebens genügen, aber doch leichtere Beschwerden zurückbehalten haben, zu III diejenigen, welche nur bei Diät und Schonung ein erträgliches Dasein führen, und zu IV diejenigen, welche die gleichen Beschwerden annähernd haben wie früher.

Die Gesamtzahl unserer operierten Magenpatienten mit gutartigem Leiden beträgt 95. Darunter befinden sich 9 perforierte Magenulcera, nach deren Abzug 86 Fälle mit 8 Proz. operativer Mortalität (7 †) übrig bleiben. Unter operativer Mortalität wird die in den ersten 30 Tagen post operationem eintretende verstanden. Von den 81 Lebenden starben im weiteren Verlaufe noch 3, zwei davon an den Folgen ihres Magenleidens, eine Pat. an Meningitis. Es gelang von den übrigbleibenden 78 Pat., nebst 3 geheilten Perforationsfällen fast stets Nachricht zu erhalten, so daß im ganzen

nur bei 2 jede Nachricht fehlt; darunter befindet sich eine Probelaparotomie, deren Dauererfolg uns nicht interessierte. Bei einigen anderen (2) haben wir zwar Nachricht bekommen, doch war aus der Ferne trotzdem die Beurteilung des Magens wegen Verquickung von Magenbeschwerden mit gynäkologischen und andersartigen nicht absolut sicher möglich. Von den 81 Lebenden stellten sich 57 in der Klinik vor und konnten mehr oder minder eingehend untersucht werden. Darunter befanden sich auch einige aus der Privatklientel Professor Helferichs, deren Krankengeschichten ich ihm gleichfalls verdanke. Im einzelnen ließ sich das vorhandene Material in 3 Gruppen mit einzelnen Unterabteilungen und Anhängen teilen.

I. Ulcus ventriculi mit seinen Folgezuständen und Komplikationen. Anhang: Verätzungen, traumatische und durch Cholelithiasis hervorgerufene Pylorusstenosen.		
a) Narbige Pylorusstenose	24	0 †
b) Offenes Ulcus pylori	22	3 †
c) Ulcus des Magenkörpers	9	4 †
d) Ulcus perforatum	9	6 †
II. Ptosen und Atonien	13	0 †
III. Unklare Diagnosen, nervöse Komplikationen	6	0 †
	95	13 †
Nach Abzug der perforierten Ulcera bleiben . . .	86	7 †

Nach Operationen geordnet, ergibt sich folgendes Bild:

1. G.-E. r. p. und 1 Antecolica ant.	23	bei narbiger Pylorusstenose	0 †
	18	bei Ulcus pylori	2 †
	14	bei Ulcus des Magenkörpers	1 †
	9	bei Ptose und Atonie . . .	0 †
	2	bei unklaren Zuständen . .	0 †
	66	3,5 Proz.	= 3 †
2. Pyloroplastik . .	1	. . . . .	0 †
3. Resectiopylori .	3	. . . . .	1 †
4. Jejunostomie . .	6	. . . . .	3 †
5. Gastroanastomose	2	. . . . .	0 †
6. Pexis	5	. . . . .	0 †
7. Lösung von Adhäs.	1	. . . . .	0 †
8. Probelaparotomie	2	. . . . .	0 †
	86	8 Proz.	= 7 †

Die Todesfälle sind prozentualisch auf Patienten berechnet, nicht auf Operationen, deren Zahl natürlich etwas größer ist. Die

Todesursachen waren 3 mal Blutungen ex ulcere bei 3 Jejunostomien, 2 mal Kollaps, 1 mal Narkosentod, 1 mal Pneumonie. Die Sterblichkeit unserer G.-E. für das offene und vernarbte Ulcus usw. berechnet mit 4,5 Proz. darf als günstig bezeichnet werden, soweit die Zahlen des internationalen Chirurgenkongresses 1905 und des deutschen Chirurgenkongresses 1906 damit verglichen werden. Von Lungenkomplikationen waren unsere Patienten auffällig wenig heimgesucht, wir zählen nur 5 durch Pneumonie oder schwere Bronchitis komplizierte Rekonvaleszenzen; eine Pneumoniepatientin mit 70 Jahren starb daran. Wundstörungen in der Bauchwunde erlebten wir 6 mal ohne besondere Folgen. Tod an Circulus oder unaufgeklärter Peritonitis ist niemals eingetreten.

Der größte Teil der Kranken gehörte den körperlich arbeitenden Ständen an. Etwas über $^1/_3$ stammte aus Kiel und seiner nächsten Umgebung, darunter die sämtlichen eingelieferten Perforationsperitonitiden, die übrigen $^2/_3$ rekrutierten sich aus der Provinz, die ja vorwiegend Landwirtschaft treibt, einige aus Hamburg und Lübeck.

Was das Dauerresultat anlangt, so stellen sich die besitzenden Klassen etwas besser als die besitzlosen, insofern auf 3,3 gute Erfolge bei den Besitzenden 1 Mißerfolg, dagegen auf der andern Seite schon auf etwa 2,5 gute 1 Mißerfolg zu berechnen ist.

Was das Lebensalter anlangt, so ließen sich operieren

		Männer	Weiber
im 2. Dezennium	2	—	2
„ 3. „	21	7	14
„ 4. „	16	8	8
„ 5. „	28	11	17
„ 6. „	16	7	9
„ 7. „	2	1	1
	85	34 Männer	51 Weiber

Der Höhepunkt der Kurve liegt im 5. Dezennium, in dem $^1/_3$ der Gesamtzahl operiert wurde.

Nach diesen allgemeinen Vorbemerkungen soll jetzt des näheren auf die einzelnen Gruppen eingegangen werden, und zwar auf das

Ulcus ventriculi.

Wenn nun über die Erfahrungen berichtet wird, welche die Kieler Klinik in den letzten 6 Jahren über das runde Magengeschwür gemacht hat, so geschieht es mit einer kleinen Ein-

schränkung. Einmal können sich diese Erfahrungen mit denjenigen innerer Kliniken niemals decken, denn sie beziehen sich nur auf den durch innere Mittel nicht zu kurierenden Rest von Magengeschwüren. In diesen alten renitenten Fällen verschieben sich etwas die sonst gültigen Anschauungen über das klinische Bild des Ulcus, hauptsächlich wohl über den Chemismus. Zweitens müssen wir wohl mit lokalen Verschiedenheiten bezüglich der Zahl und Qualität der Magenulcera rechnen. Ebenso wie es feststeht, daß gewisse Gegenden reich an Ulcus sind, so war man auch bestrebt, gewisse differente Angaben über die Säureverhältnisse beim Magengeschwür mit regionären Einflüssen in Zusammenhang zu bringen (Strauß, 20. Kongreß f. innere Med.). In der chirurgischen Literatur fällt auf, wie gerade aus Österreich eine Reihe von Arbeiten erschienen sind, welche die schwersten und pathologisch-anatomisch interessantesten Formen des Magengeschwürs behandeln (Brenner, Schwarz, Hofmann, Jedlicka, Lorenz), die man anderswo seltener sieht.

Unser Ulcusmaterial umfaßt im ganzen 70 Fälle, wenn wir uns das typische U. rot. berücksichtigen. Davon waren

	männlich	weiblich
bei narbiger Pylorusstenose	9	10
Ulcus pylori	10	11
Ulcus des Magenkörpers	7	14
Ulcus perforat.	1	8
	27	43

Die Gesamtzahlen entsprechen also dem sonst allgemein angenommenen Überwiegen des weiblichen Geschlechts über das männliche. Doch ist diese Überzahl der Frauen nicht beim Pylorusulcus vorhanden, sondern mehr bei dem des Magenkörpers.

Wenn auch von verschiedenen Seiten betont wird, daß man den Beginn des Ulcus nicht mit dem Beginn der Beschwerden zusammenlegen darf, wie ja manche Ulcusperforationen ohne Vorboten zur Genüge beweisen, so gibt es doch in praxi gar kein anderes Mittel, über die Dauer des Leidens ein Bild zu gewinnen, als sich eben nach der Zeit der ersten subjektiven Symptome zu richten. Demnach würde der Anfang des Ulcusleidens bei unseren Kranken, bei denen wir verwertbare Angaben finden, folgendermaßen liegen:

Zwischen 10 — 20	— 30	— 40	— 50	— 60	— 70 Jahren
15	22	9	9	6	2

Es fällt also der Höhepunkt in das 3. Dezennium, in dem allein $^1/_3$ der Geschwüre begonnen hat, was sich mit Ewalds Angabe (20. Internen-Kongreß) decken würde, nicht aber mit Brintons[1]) Berechnung, der erst im 4. u. 5. Dezennium den Höhepunkt des Auftretens findet.

In einem erheblichen Prozentsatz war es im Laufe der Jahre zu Blutungen gekommen und zwar nicht ganz gleichmäßig bei den verschiedenen Ulcusarten.

Unter den narbig. Pylorusstenosen	(19)	6 mal	
den Ulcera pylori	(19)	12 mal	
den Ulcera des Magenkörpers	(21)	14 mal	
den Ulcera perforata	(9)	3 mal	
insgesamt bei	68	35 mal	also

in etwa 50 Proz. Ewald, Leube, Stich, Kreuzer berechnen ähnliche Werte, der eine etwas unter, der andere etwas über 50 Proz.

Was die Säureverhältnisse des Magens vor der Operation betrifft, so kommen wir zu folgenden Werten, berechnet nach dem direkten Verbrauch von $^1/_{10}$ Normalnatronlauge.

	Ges.-Acid. über 60,	zwischen 30 u. 60,	unter 30
Bei narb. Pyl.-Sten.	3	6	1
Ulcus pylori	4	9	1
Ulcus d. Magenkörpers	3	6	—
	10	21	2

Es war 34 mal freie Salzsäure vorhanden, 8 mal keine, 5 mal Milchsäure.

Es geht daraus hervor, was in der Statistik chirurgischer Autoren häufig zu finden ist, daß das Magengeschwür nicht immer mit Hyperacidität zusammen vorkommt. Auch Ewald[2]) gibt im Gegensatz zu anderen Internen, nur 34,1 Proz. Hyperacidität bei seinen eigenen Ulcusfällen an, doch hat er nie Milchsäure finden können. Doch wurde auch letztere von verschiedenen Autoren gefunden, von Kreuzer sogar in 25 Proz. seiner Fälle. Ferner geht aus unserer kleinen Zusammenstellung hervor, daß die im eigentlichen Sinne stenosierenden Formen nicht wesentlich mehr Säurebildung aufweisen als die nichtstenosierenden. Allerdings finden sich auch bei dem nichtstenosierenden Ulcus, besonders wenn es

1) Zit. nach Lieblein.
2) Deutsche Klinik.

dem Chirurgen überwiesen wird, häufig genug motorische Störungen entweder durch die Größe des Ulcus an sich, durch seine Verwachsungen mit der Nachbarschaft und die von ihm induzierten perigastritischen Verwachsungen der nichtinfiltrierten Magenteile oder infolge spastischer Zustände des Pylorus. Allerdings sind über diesen letzten Punkt die Autoren noch recht verschiedener Ansicht, sowohl was die Häufigkeit seines Vorkommens betrifft, als über den Grad der vom Pyloruskrampf gesetzten motorischen Störung und über seine sonstigen klinischen Eigenschaften. Manche Autoren messen ihm eine große Wichtigkeit bei (Mikulicz[1], Kausch[2]), Jedlicka), andere erkennen nur mit etwas Widerstreben sein Vorhandensein an. Doch betonen Autoren wie Kausch, daß Pylorospasmus selten schwerere Motilitätsstörungen macht. Wir konnten an unserem Material kein sicheres Bild von ihm gewinnen, haben jedoch wiederholt motorische Störungen beim nichtpylorischen Ulcus gesehen und auch einige Male mäßige Dilatation feststellen können.

Was die Beschwerden, welche die Kranken bezw. ihre Ärzte veranlaßt hat, chirurgische Hilfe in Anspruch zu nehmen betrifft, so waren es meist Schmerzen und Erbrechen zusammen, seltener Schmerzen allein, noch seltener Blutungen. Es standen im Vordergrund der für den Kranken wahrnehmbaren Symptome vor der Operation: Erbrechen und Schmerzen 36 mal, Schmerzen 17 mal, Blutung 7 mal. Und zwar fand sich Erbrechen ebenso beim Ulcus des Magenkörpers als bei dem des Pylorus. Nicht ganz leicht sind die beim Ulcus auftretenden Schmerzen zu erklären. Man steht vor der merkwürdigen Tatsache, daß ein Organ, das man schneiden und nähen kann, ohne daß der Patient davon viel merkt — confer. auch die Untersuchungen Lennanders —, doch die intensivsten Schmerzen bereitet. Die Mehrzahl der Autoren steht wohl auf dem Standpunkt, daß der Mageninhalt die im Ulcus freiliegenden sensiblen Nerven reizt und dadurch Schmerz verursacht (Krehl). Dabei ist aber die notwendige Voraussetzung, daß die Nerven der Magenwand auf den Reiz der Säure anders reagieren als auf den des Schneidens. Nicht so selten werden Koliken angegeben, echte Magenkrämpfe, die von einigen mit Adhäsionen in Verbindung gebracht werden (Stich). Wenn auch der Zusammenhang zwischen Bauchfelladhäsionen und Koliken nicht bestritten werden kann

1) Handbuch der prakt. Chir.
2) Grenzgeb. 99. Bd., 4.

(Lauenstein), so sind erstere doch nicht die notwendige Voraussetzung dafür, wiewohl jeder aus Erfahrung am eigenen Leibe weiß, insofern als die durch irgendwelche innere Ursachen ausgelöste krampfartige Peristaltik an sich die heftigsten Schmerzen machen kann. Auch Krehl gibt diese Möglichkeit der Entstehung der Schmerzen beim Ulcus ventriculi zu, wenn er sagt: „es entstehen durch den Reiz der Säuren echte Muskelkrämpfe, besonders am Pylorus . . . und diese sind dann recht schmerzhaft." Für die kontinuierlich auftretenden brennenden, stechenden, bohrenden Schmerzen, die oft in einer bestimmten Lage am erträglichsten sind, sind wohl Verwachsungen des Magens mittelbar oder unmittelbar mit der Parietalserosa anzuschuldigen, an denen der gefüllte Magen zerrt. Denn ebenso wie es eine chirurgische Erfahrungstatsache ist, daß die Magenwand unempfindlich ist, steht es fest, daß Zerren am Parietalperitoneum Schmerzen macht. — Die Magenblutung soll noch in einem späteren Kapitel behandelt werden.

Nach Clairmonts Vorgang, der auf Grund einer großen Statistik als Erster scharf betont hat: die Prognose des (nicht radikal) operierten Magenulcus hängt von seinem Sitze ab, haben wir unser Material nach der Lokalisation des pathologischen Prozesses geordnet. Dabei sind alle Stenosen des Magenausgangs, mögen sie nun mathematisch genau am Pylorus sitzen oder etwas vor oder hinter ihm unter dem Sammelnamen „Pylorusstenosen" zusammengefaßt, mit gleicher Erweiterung ist der Name „Ulcus pylori" gebraucht. Wir besprechen zuerst die relativ gutartigste Form der zum Ulcus gehörigen Veränderungen, die sog.

a) „Narbige Pylorusstenose".

Diese Gruppe umfaßt 24 Fälle (Nr. 1—24) mit 0 Proz. Mortalität bei 23 G.-E. und 1 Pyloroplastik, von denen 19 mit Wahrscheinlichkeit auf typisches Ulcus rotundum, 5 auf Trauma, Cholelithiasis und Verätzung zurückzuführen sind. Unter narbigen Stenosen verstehen wir diejenigen Fälle, bei denen Ulcussymptome, insbesondere Blutungen zur Zeit der Operation nicht im Vordergrund des klinischen Bildes standen, und bei denen nach dem Operationsbefunde ein offenes Ulcus nicht mit Sicherheit anzunehmen war. Man weiß aber andererseits, daß hinter diesen Narben nicht selten noch ein offenes Geschwür steckt, das ohne Eröffnung des Pylorus gar nicht festzustellen ist. Bei diesen Stenosen war die Dauer des Leidens meist eine recht lange, so daß bei einem Drittel der Be-

ginn der Beschwerden um 10 Jahre und darüber bis zu 38 Jahre zurücklag. Die Indikation zur Operation bildeten die motorischen Störungen, meist mit Abmagerung verknüpft. In wenigen Fällen bestand unstillbares Erbrechen, so daß wegen der Gefahr des Verhungerns operiert werden mußte, in einigen anderen fehlte das Erbrechen. Graser hat ebenfalls jüngst eine Beobachtung einer hochgradigen Pylorusstenose ohne Erbrechen mitgeteilt. Auch Tetanie war bei einem Pat., einem jungen Landmann, vorausgegangen, der sich nach G.-E. glänzend erholte. Das Ausbrechen der Tetanie wird von Fleiner als eine sehr dringliche Indikation zur Operation bezeichnet, doch sind die deswegen operierten Fälle so spärlich bislang in der Literatur vertreten, daß sich über die Erfolge nichts sagen läßt.

Wie zu erwarten, war die Ektasie die fast regelmäßige Folge der Stenose. Bei den beiden Magen, bei denen wir sie vermißten. bestand einmal eine ungewöhnlich ausgebreitete adhäsive Perigastritis, im anderen Fall, einer Salzsäureverätzung, hatte das fortwährende Erbrechen die Stauung der Speisen verhindert und damit die mechanische Ursache zur Dilatation in Fortfall gebracht. Es fanden sich im übrigen alle Stadien der Ektasie, bis zur Symphyse reichende Magen, zuweilen mit Ptosis kombiniert.

Es wurde mit Ausnahme einer Pyloroplastik stets die G.-E. r. p. angelegt, ebensooft mit Knopf wie mit Naht. Die Frau, bei welcher die Plastik des Pförtners gemacht wurde, befindet sich jetzt seit bereits $4\frac{1}{2}$ Jahren bei vorsichtiger Lebensweise wohl und arbeitsfähig. Die Methode ist durch ihre Neigung zu Rezidiven mißkreditiert, und wird bei echter Stenose des Pylorus, soweit ich es überblicken kann, nur noch von Kausch verteidigt. Die Heidelberger Klinik (Steudel) hat sich schon sehr früh gegen sie gewandt und die Erlanger Klinik (Graser, weil. Heineke) übt sie zurzeit auch nicht mehr. Bei ausländischen Chirurgen scheint sie wenig Anklang gefunden zu haben. Wir waren zweimal genötigt wegen Rezidivs der Stenose nach einer von anderer Seite gemachten Pyloroplastik die G.-E. anzufügen, einmal mit dauerndem Erfolg (7), einmal mit einem temporären Erfolg von über 3 Jahren (3) und jetzt wieder auftretenden Stenoseerscheinungen.

Das unmittelbare Operationsresultat bei unseren narbigen Stenosen mit null Mortalität ist ein gutes, wie überhaupt Eingriffe bei Narbe gegenüber denen bei offenem Ulcus allgemein als prognostisch günstiger angesehen werden. Nur bei einer Knopfanastomose (7) mußte wegen Regurgitation nach 13 Tagen die sekundäre Entero-

anastomose nach Braun angeschlossen werden. Der Fall ist kompliziert dadurch, daß bei ihm einige Jahre vorher bereits die Pyloroplastik gemacht worden war und bei dem infolgedessen ausgedehnte Verwachsungen zwischen Leber, Magen und Bauchwand bestanden, Momente, die teils einer ungestörten motorischen Tätigkeit des Magens hinderlich waren, teils zu neuen Verklebungen prädisponierten. So kam es, daß bei der Relaparotomie am 16. Tage eine Abknickung des abführenden Schenkels durch Adhäsionen 8 cm unterhalb der Anastomose gefunden wurde. — Heilung. Wenn noch des einmal beobachteten Auftretens von blutigem Stuhl nach der G.-E. Erwähnung getan ist, ferner des 3 mal in den ersten Tagen auftretenden und rasch wieder verschwindenden Erbrechens, so sind damit für diese Gruppe die in den ersten 30 Tagen sich ergebenden postoperativen Störungen, soweit sie den Magen betreffen, erschöpft.

Betrachten wir nun die Dauererfolge, wie sie im Sommer 1906 erhoben wurden, so hat sich das direkte Operationsresultat etwas geändert. Nach Abzug einer an Meningitis gestorbenen Patientin bleiben 23 übrig mit folgendem Resultat: 8 mal I, 9 mal II, 1 mal III, 5 mal IV. Unter Zusammenfassung von Klasse III und IV sind also etwa $^1/_4$ Mißerfolge zu konstatieren für die ganze Gruppe, die sich bei Berechnung auf die reinen mit Ulcus zusammenhängenden Stenosen auf 22 Proz. reduzieren. Die beiden mit Gallensteinleiden komplizierten Fälle mußten sich später einer zweiten Operation wegen ihrer Komplikation unterziehen und sind quoad Magen z. Z. beschwerdefrei. Das Durchschnittsgewicht, das vor der Operation bei 11 Erwachsenen 101 Pfund betragen hatte, war nach der Operation bei 13 Pat. um 19,7 Pfund im Durchschnitt gestiegen.

Die Mißerfolge sind zurückzuführen 2 mal auf nachträgliche Verengerung der Anastomose (17, 26), einmal vermutlich auf starke perigastrische Verwachsungen, 3 mal auf Umstände, deren Wesen unklar ist. Von den nachträglichen Verengerungen wird später die Rede sein. Bei dem auf perigastrische Adhäsionen zurückzuführenden schlechten Erfolge war der Magen bei der Operation durch allseitige Verwachsungen fixiert gefunden worden (13). Die Lysis und die G.-E. r. p. konnten offenbar die Wiederverwachsung nicht hindern. Die übrigen 3 Fälle bleiben in ihrer Erklärung dunkel, besonders auch eine zweifelhafte und eine echte traumatische Pylorusstenose wurden nicht geheilt.

Es erübrigt noch, mit ein paar Worten auf die nicht sicher mit Ulcus zusammenhängenden Stenosen einzugehen. Über die mit Cholelithiasis kombinierte Stenose des Magenausgangs ist von seiten

der Heidelberger Klinik (Mündler usw.) wiederholt referiert worden. Sie entstehen teils durch Verzerrung und Knickung des Magenausgangs infolge der durch eine Cholecystitis gebildeten Adhäsionen, teils beruhen sie wohl auf einem zufälligen Zusammentreffen von Ulcus und Cholelithiasis.

Beobachtungen traumatischer Magenulcera sind sowohl von interner wie chirurgischer Seite mitgeteilt worden (Krönlein. Kreuzer, Körte). Wenn Ewald[1]) eine zweifellose Magenblutung bald nach dem Unfall und daran anschließend die Entwicklung der typischen Ulcussymptome für die Annahme eines echten traumatischen Magenulcus verlangt, so kann unsere Beobachtung (23) diesen Forderungen einigermaßen gerecht werden. Es liegt zunächst ein Trauma vor, das wie geschaffen zur Erzeugung eines Ulcus ist. Quetschung zwischen zwei Puffern einer Feldeisenbahn. Einige Wochen später soll Blutstuhl aufgetreten sein und 4 Wochen nach dem Unfall erfolgte Blutbrechen. Am Pylorus wurde bei der Operation von außen eine Narbe konstatiert. Der Erfolg der G.-E. enttäuschte hier gegenüber den von anderer Seite berichteten Resultaten. Der zweite Fall von angeblicher traumatischer Stenose (22) ist ätiologisch nicht absolut einwandfrei festzustellen.

Die beiden Verätzungen des Magens, die wir operieren mußten (24, 34), haben das Gemeinschaftliche, daß sie in einer exorbitanten Weise erbrechen, so erbrechen, daß sie in wenigen Wochen vor dem Inanitionstode standen. Bei dem einen Pat. handelte es sich um eine gleichzeitige Pylorus- und Ösophagusstenose, die Vernarbung war im Magen noch nicht vollendet. Er starb am Tage nach der G.-E. im Kollaps. Beide Male waren es Salzsäureverätzungen, die 6 bezw. 10 Wochen nach dem Genuß des Giftes aus vitaler Indikation operiert wurden. Das Erbrechen war augenscheinlich reflektorisch und nicht durch die Stenose allein bedingt. Zu einer Ektasie kam es deshalb bei dem jungen Mädchen (24) auch gar nicht; es wurde mit überraschend gutem Dauererfolg operiert. Der Verlauf. die frühzeitige Ausbildung einer Pylorusstenose entspricht übrigens dem, was wir sonst über diese Verätzungen des Magens wissen (v. Eiselsberg).

b) Ulcus pylori.

Diese Gruppe umfaßt 22 Fälle (21 mal Ulcus rotundum, 1 mal Verätzung), von denen 3 (2 Ulcera und der Verätzungsfall) im An-

1) Ewald, Deutsche Klinik.

schluß an die Operation gestorben sind. Ein offenes Ulcus war bei den betreffenden Pat. anzunehmen teils wegen kurz vor der Operation beobachteter Blutungen, teils nach dem Operationsbefund. Die irgendwie zweifelhaften Fälle wurden zur vorhergehenden Gruppe genommen, da der therapeutische Erfolg beim sicher offenen Ulcus kontrolliert werden sollte. Der Sitz des Geschwürs am oder dicht am Pylorus konnte 20 mal autoptisch nachgewiesen werden, nur 2 mal (35, 46) ist der Sitz des Ulcus nicht durch die Operation sicher gestellt, doch gehören die durch Blutungen, Stauung, Dilatation gekennzeichneten Fälle am nächsten zu dieser Gruppe.

Die Dauer des Leidens war, wie bei den narbigen Stenosen, meist eine recht lange, 10 mal 20 Jahre und darüber bis zu 42 Jahren. In der Mehrzahl war es während dieser Zeit zu einer beträchtlichen Dilatation gekommen, in gut 25 Proz. mit Senkung des Magens kombiniert. Von den 3 positiven Milchsäurebefunden gaben 2 bei gleichzeitigem Mangel von freier Salzsäure mit Anlaß zur Pylorusresektion. Bei drei weiteren Fällen standen rezidivierende Blutungen im Vordergrunde des klinischen Bildes. Ein Pat. von dieser letzten Klasse kam mit einem echten Mageneileus auf den Operationstisch. Die Krankengeschichte folgt anbei:

36. J.-N. 1407/1902. W., Heinrich, 40 J., Arbeiter, Göthendorf. 22. XI. 1902 bis 13. II. 1903. Dilatatio ventriculi maxima. Ulcus pylori. G.-E. r. p. mit K. Seit über 7 Jahren leidet Pat. an Magenschmerzen mit zeitweisen Blutungen. Seit 5. September d. J. wurde versuchsweise der Magen ausgepumpt, doch erfolgte so starke Blutung, daß diese Behandlung bald aufgegeben werden mußte. Pat. erholte sich von seiner Anämie, als er am 21. November wieder Stenoseerscheinungen bekam, am 22. früh außerdem eine Magenblutung, so daß er umgehend der Klinik überschickt werden mußte. Status: Reduzierter Ernährungszustand. Temperatur und Herz o. B. Puls 100, klein, Atmung 24. Leib ist aufgetrieben und überall druckempfindlich. Die Leberdämpfung ist nicht nachweisbar. Vom Nabel abwärts im Hypogastrium und den seitlichen Partien Dämpfung. Bei Palpation erhält man in diesem Bereich gurrende Geräusche. — (Luft und Flüssigkeit.) Pat. erbricht Blut und flüssigen Mageninhalt. Wegen Verdachts auf diffuse Peritonitis ex ulcere ventriculi sofortige Operation ohne Spülung des Magens. Chl.-N.: Es liegt vor der enorm dilatierte Magen, welcher hinab bis fast zur Blase reicht und stark gefüllt mit Flüssigkeit ist. Peritonitis ist nicht vorhanden. Als Ursache der Dilatation wird Verlegung des Pylorus durch Verwachsungen mit der Umgebung festgestellt. Der Dünndarm ist vollständig kollabiert. Um eine G.-E. zu ermöglichen, wird der Magen mit der Schlundsonde entleert, worauf starke Retraktion des Magens erfolgt. — Bauchdeckenabszeß, Sekundärnaht. Bei der Entlassung: Untere Magengrenze ein Querfinger oberhalb des Nabels. Gewichtszunahme. Beschwerdefrei. — 2. VIII. 1906. Arztbericht: 3 mal plötzliche Kolikanfälle mit Koterbrechen, die auf

Abführmittel aufhörten. 13. VIII. 1906 Vorstellung: Fühlt sich matt, hat mit Ausnahme der 3 Koliken nie Erbrechen. Druckgefühl vorhanden. Gewicht 138 Pfd. Macht nur leichte Arbeit. Invalidisiert. Magen aufgebläht ein Querfinger unter Nabelhöhe.

Es handelt sich im vorliegenden Falle um einen sich allmählich entwickelnden inkompletten Obturationsileus am Magenausgang, der durch Knickung eines Tags komplett wurde. Die Knickung war ihrerseits wieder bedingt durch die Last des immer wachsenden Mageninhalts, der den Fundus nach unten zog, während der Pylorus durch Verwachsungen fixiert, nicht folgen konnte. Es bestanden die klinischen Zeichen eines hohen Darmverschlusses mit starker Störung des Allgemeinbefindens; die Diagnose wäre zu stellen gewesen, hätte man nicht mit Rücksicht auf das schlechte Befinden des Pat. an eine Perforationsperitonitis gedacht und die Spülung des Magens unterlassen. Charakteristisch war bei der Laparotomie der vor der Stenose liegende überdehnte Darmteil — der Magen — im Gegensatz zu dem ganz kollabierten Dünndarm. Die rasche Retraktion des Magens nach Entleerung und der Stand der großen Kurvatur 1 Querfinger über Nabelhöhe bei der Entlassung des Pat. beweisen klar, daß es sich in der Hauptsache um eine akute Dilatation gehandelt hat, da ein dauernd bis zur Blase reichender Magen keine solche Elastizität besitzt. Die Beobachtung entspricht in ihren Symptomen dem Bilde, wie es Pentzoldt kurz zeichnet.

Bei den 22 Pat. dieser Gruppe wurde 18 mal die G.-E. angelegt. 3 mal eine Pylorusresektion, 1 mal eine Jejunostomie gemacht, 3 davon starben. Der eine Todesfall betraf eine Frau mit multiplen Geschwüren im Pylorusgebiet, die bereits 42 Jahre lang magenleidend war und die Narkose nicht überstand, der 2. betraf einen durch Erbrechen sehr heruntergekommenen Mann, der sich durch Salzsäureverätzung außer einer Pylorusstenose eine permeable Ösophagusstriktur zugezogen hatte. Er ging am Tage nach der Operation im Kollaps zugrunde. Nach Resektion des Pylorus starb eine Puella publica auch am Tage nach der Operation. Es handelt sich also dreimal um Personen, die teils durch lange Leidenszeit, teils durch andere Einflüsse in ihrer Widerstandsfähigkeit stark beeinträchtigt waren. Ernste Störungen der Magenfunktion wurden bei den übrigen Kranken unmittelbar nach der Operation nicht beobachtet.

Die Resultate, wie sie sich im Sommer 1906 darstellen, sind beim Ulcus pylori folgende: 9 mal I, 5 mal II, 1 mal III, 4 mal IV. operative Mortalität 3. Wenn wir die Verätzung außer acht lassen, so verhält sich beim offenen Ulcus pylori, unter Einrechnung der

operativen Mortalität, gut: schlecht wie 14:7 = 33 Proz. Mißerfolge. Für Klasse I und II gilt das gleiche wie bei den Pylorusstenosen. Das Durchschnittsgewicht, das vor der Operation bei 15 Erwachsenen 99,6 Pfund betrug, hob sich bei 11 Erwachsenen im Mittel um 23,5 Pfund nach G.-E.

Die 5 Mißerfolge bei den 19 Überlebenden sind in ihrer Art klar zu beurteilen im Gegensatz zu einigen schlechten Resultaten bei der narbigen Pylorusstenose. Es bekamen nachträglich wieder motorische Störungen 2 Fälle, rezidivierende Blutungen 2 Fälle, Ileuserscheinungen mit Kotbrechen und zweifelhaftem Blutbrechen 1 Fall.

Zu den durch motorische Störung bedingten schlechten Resultaten gehört der mit Jejunostomie behandelte Pat. (44). Der Methode fällt insofern Schuld zu, als sie an die Intelligenz und Geduld des Mannes zu hohe Anforderungen stellte. Er ließ sich den Schlauch nach $5^1/_2$ Monaten leidlichen Ergehens von anderer Seite herausziehen mit dem Erfolg, daß prompt die alten Stenosenbeschwerden wieder auftraten. Die G.-E. war wegen der allseitigen Verwachsungen des Magens als zu eingreifend nicht gemacht worden. Bei dem zweiten Pat. (33) mit nachträglichen motorischen Störungen handelt es sich um eine im Sommer 1902 wegen Ulcusstenose des Pylorus angelegte G.-E. Nach vierjährigem Wohlbefinden bekam er allmählich immer stärkere Stenoseerscheinungen und als Ursache dafür wurde im Januar 1907 durch Relaparotomie ein mikroskopisch festgestelltes Carcinom an der Magendarmanastomose eruiert. Eine G.-E. anterior umging die neue Stenose.

Zweien von den drei Patienten, bei denen rezidivierende Blutungen im Vordergrund des klinischen Bildes standen, hat die G.-E. die Quelle der Blutung nicht verstopft. Die im April 1902 operierte Pat. S. (32) gibt bei der Nachuntersuchung an, daß sie in den ersten Jahren p. op. mehrfach Blut gebrochen habe und auch jetzt noch die gleichen Schmerzen leide wie früher. Es dürfte sich doch ziemlich sicher z. Z. um ein noch offenes Ulcus handeln. Parallel mit dieser Beobachtung geht das Resultat des Pat. Chr. (44). Er hatte vor der Operation eine motorische Störung, Dilatation, während der Operation konnte das Ulcus nicht lokalisiert werden, man dachte an Duodenalulcus. Innerhalb $^5/_4$ Jahren nahm er 50 Pfund zu, es ging alles gut, als plötzlich wieder eine Blutung auftrat, die sich seitdem mehrfach wiederholte.

Die Kolikanfälle des dritten Pat. (36), der auch vor der Operation mehrfach geblutet hatte und der mit einem akuten Magenverschluß in die Klinik kam, müssen als Anfälle von Ileus aufgefaßt werden.

Am wahrscheinlichsten ist es, daß es sich um Abknickungen des Darms durch Adhäsionen handelt.

Unser ganz besonderes Interesse erregen jene Formen von Ulcus, welche als entzündliche Tumoren oft schon durch die Bauchdecken fühlbar sind, und man ist a priori geneigt, sie für eine besonders bösartige Spezies zu halten. Diese Voreingenommenheit rechtfertigen unsere Resultate, soweit es sich um das Pylorusulcus handelt, nicht. Von den 21 Ulcera dieser Gruppe gingen 12 mit Tumorbildung einher, 7 kleinere und 5 größere Tumoren finden sich notiert. Von den kleineren (25 R[1]), 27 R, 29 R, 30, 35, 37, 39) wurden immerhin 3 bereits durch die Bauchwand gefühlt. Drei wurden unter dem Verdachte der Malignität radikal entfernt, 4 durch die G.-E. umgangen. Bei den 5 größeren Tumoren wurden nur umgehende Operationen angewendet. Die Befunde waren kurz folgende:

26) In der Pylorusgegend mit der Atmung verschieblicher Tumor zu fühlen. Op.-Befund: Faustgroßer mit der Leber verwachsener Tumor des Magens. G.-E. Nach 6 Jahren: Keine Spur von Tumor, alles weich. II. 40) In der Pylorusgegend deutliche druckempfindliche Resistenz. Op.: Großer Tumor an der Pars pylorica und an der kl. Kurvatur. Drüsen fühlbar, geringer Ascites (Carcinoma inop.). G.-E. Nach $2^3/_4$ Jahren: Kein Tumor, k. Druckempfindlichkeit. I. 41) In der Pylorusgegend Tumor zu fühlen, wenig verschieblich. Op.-Bef.: Entzündlicher Tumor am Pylorus. G.-E. Nach $2^1/_2$ Jahren 56 Pfd. zugenommen. Alles weich. I. 45) Unter dem l. M. rectus halbkugeliger Tumor, sehr empfindlich, 4—5 cm im Durchmesser haltend, rechts davon druckempfindliche Resistenz. Op.-Bef.: Walzenförmiger Tumor längs der kleinen Kurvatur bis zum Pylorus. Nach 8 Monaten nichts von außen zu fühlen. I. 44) Unter dem r. Rippenbogen 5-Markstück große deutliche Rezistenz, schmerzhaft. Op.-Bef.: An der hinteren Wand der Pars pylorica großer Tumor, ausgedehnte Verwachsungen. Laterale Jejumostomie. Ca. 10 Monate später Rezidiv festgestellt nach eigenmächtiger Entfernung des Schlauches. IV.

Bei dieser Art von Pylorusulcus scheint die G.-E. besonders gute Resultate zu geben, denn wir hatten bei den 8 G.-E., die wegen entzündlichen Pylorustumors gemacht worden waren, 0 Proz. Mortalität, 6 sehr gute und 2 gute Dauerresultate, also weit bessere Resultate als es dem Durchschnitt entspricht. Die beobachteten schlechten Spätresultate, die besprochen wurden, gehören alle einer andern Reihe von G.-E. an, die bei einem scheinbar viel harmlosern Befunde am Pylorus gemacht worden waren. Es verdient Beachtung, daß unter den 5 großen Pylorrstumoren 4 mal die Träger Frauen waren. Alle Ulcustumoren am Pylorus zeichneten sich durch einen langen Verlauf aus, so daß von 12 bereits 8 eine mehr als 10jährige

1) R = Resektion.

Leidenszeit hinter sich hatten. Nur 2 mal wurde vor der Operation eine ausgesprochene Hyperacidität festgestellt, ebensooft Mangel an freier Salzsäure, welcher den Verdacht auf malignen Tumor bestärkte. Im übrigen konnten besondere Eigentümlichkeiten im klinischen Verlaufe dieser callösen Ulcera nicht festgestellt werden.

Wenn wir die Ergebnisse dieser Gruppe kurz zusammenfassen, so ergibt sich gegenüber den narbigen Stenosen des Pylorus eine Zunahme der Mißerfolge, im Ganzen $^1/_3$ der Gesamtzahl ausmachend, teilweise bedingt durch operative Mortalität. Aber auch bei den Überlebenden vereitelten bei 26 Proz. nachträgliche Störungen den Erfolg der Operation.

c) Ulcus des Magenkörpers.

Diese Gruppe umfaßt 21 Fälle, darunter 2 Sanduhrmagen, mit 4 Todesfällen innerhalb der ersten 30 Tage.

Es sind hier diejenigen Ulcera zusammengefaßt, welche an der kleinen Kurvatur oder sonst wo im Magen, außer am Pylorus, saßen. Diejenigen, welche in der Nähe des Pylorus gefunden wurden, stenosierten denselben jedenfalls nicht (54, 58). Bei 3 Fällen, welche wegen Blutung operiert wurden (57, 59, 63) konnte das Ulcus bei der Operation nicht getastet werden, ebenso in einem 4. Falle (53), doch gehörten sie klinisch jedenfalls nicht zu den Pylorusstenosen, und 2mal wurde auch durch die Obduktion die kleine Kurvatur als Sitz des Geschwürs aufgedeckt. Außerdem sind hier noch 2 Fälle von Sanduhrmagen eingereiht, wenn sie auch in therapeutischer und prognostischer Beziehung nicht mit den anderen, nichtstenosierenden Geschwüren des Magenkörpers zusammengeworfen werden dürfen. Der eine von diesen Sanduhrmagen beruht sicher auf einer Ulcusstenose, der andere höchstwahrscheinlich. Das Gros der Gruppe wird von einer Serie von Beobachtungen gebildet, bei denen der Sitz des Ulcus mit Sicherheit an der kleinen Kurvatur nachgewiesen werden konnte und zwar, wie vorausgeschickt sei, in einem Teil der Fälle auch durch Obduktion.

Zwar war die motorische Funktion des Magens vor der Operation (von den beiden Sanduhrmagen wird hier natürlich abgesehen) einige Male beeinträchtigt, entweder durch die teilweise recht ausgedehnte Verwachsungen oder vielleicht auch durch Spasmen des Pylorus, auch fand sich einige Male eine Dilatation mäßigen Grades oder Ptose des Magens, jedenfalls gaben aber diese Störungen nicht den Hauptausschlag zur Operation, sondern die meist sehr heftigen

Schmerzen. Dieselben waren in der Mehrzahl der Fälle mit Erbrechen kombiniert. Nicht so selten werden die Schmerzen als kolikartig geschildert. Unter den hierher gehörigen Geschwüren hatten auffällig viele vorher schon geblutet und bei vier Kranken wurde während der Blutung (3mal mit ungünstigem Erfolg) eingegriffen (57, 59, 63, 66). Es handelte sich 4mal um subakut verlaufende, auf innere Mittel nicht reagierende Blutungen, die plötzlich einsetzend im Verlaufe von einigen Wochen die Pat. dem Tode nahe brachten, aber auch durch die Operation meist nicht abgewendet werden konnten. Der Hämoglobingehalt sank dabei bis auf 15 Proz. bereits vor der Operation.

Die Operationsmethoden, welche angewendet wurden, waren folgende: 13 hintere und 1 vordere Gastroenterostomie, darunter 6 Naht- und 8 Knopfanastomosen, 4 Jejunostomien, 2 Gastroanastomosen, einc Pexis. Das Gewicht, das vor der Operation im Durchschnitt bei 11 Personen 102 Pfund betrug, nahm bis zur Nachuntersuchung in 9 Fällen durchschnittlich um 12 Pfund zu. Von unmittelbar nach der Operation auftretenden Störungen der Magenfunktion ist zu erwähnen: Die eine von den Frauen mit Sanduhrmagen (65) hatte mehrere Tage nach angelegter Gastroanastomose Erbrechen, das erst durch Lagerung auf die rechte Seite aufhörte. Zweifellos waren bei dieser Lage die mechanischen Bedingungen zur Entleerung des Kardiamagens viel günstiger. Eine mit Jejunostomie versehene Pat. hatte anfangs etwas Durchfall. Weitere Störungen von seiten des Intestinaltractus kamen nicht vor.

Die eine Pexis (49) wurde, kombiniert mit Plicatio, wegen der bestehenden Ptosis gemacht, nachdem sich die Entfernung des Ulcustumors von der kleinen Kurvatur als nicht möglich erwies. Der Erfolg ist gut, nur bleibt auffallend die bei der Nachuntersuchung festgestellte hohe Acidität.

Vier Kranke starben im Anschluß an die Operation, und zwar wie schon erwähnt, 3 Blutungen mit Jejunostomie behandelt, 2 mal nach 9, 1 mal nach 6 Tagen (59, 63, 66). Die Operation kam teils zu spät, teils konnte sie die Quelle der Blutung nicht stopfen. Bei dem letzten Falle (66) setzte eine Perforationsperitonitis ex ulcere der Blutung ein Ziel. Eine siebzigjährige Greisin ging außerdem noch am 3. Tage an Pneumonie zugrunde. Dieselbe war in ihrer Jugend magenleidend gewesen, war dann bis zum 66. Lebensjahre gesund geblieben, als neue Magenbeschwerden einsetzten. Bei der Obduktion fand sich 1. eine narbige Pylorusstenose, 2. ein talergroßes Ulcus der kleinen Kurvatur.

Die Dauerresultate stellten sich nun nach Abzug von 3 Fällen mit nicht genügender Nachricht folgendermaßen:

8 mal I, 1 mal II, 2 mal III, 3 mal IV (davon 2 † an Ulcus), 4 operative Mortalität. Bei einer Pat., die sonst ein recht gutes Befinden aufweist, sind Stiche in der linken Seite beim Arbeiten dazwischen vorhanden. Es war dies ein Fall, bei dem die Operation ausgedehnte chron. Perigastritis aufdeckte. Was nun die Mißerfolge angeht, so starben jenseits der ersten 30 Tage 2 an ihrem Leiden, nachdem eine G.-E. angelegt worden war. Bei dem Falle 64 wurde der an regelmäßigem Erbrechen und Schmerzanfällen leidende Pat. zwar in den ersten 4 Wochen durch die G.-E. nahezu beschwerdefrei und als solcher entlassen, jedoch wenige Stunden nach der Entlassung erkrankte er an Pneumonie usw. und starb am 31. Tage p. op. an einer Perforations peritonitis, ausgehend von einem großen Ulcus der kl. Curvatur. Es war also das Ulcus im Sinne der Heilung nicht beeinflußt worden. Der 60jährige Knecht F. dagegen (67) starb einige Wochen nach der G.-E. zu Hause an Kachexie. Es ist möglich, sowohl nach dem Vorverlauf, als nach der Art dieses Todes, daß ein Carcinom vorlag. Sektion wurde nicht gemacht.

Wenden wir uns den Überlebenden mit schlechten Resultaten wieder zu, so haben wir in drei Fällen nicht leicht zu erklärende Störungen nach G.-E. zu verzeichnen. Bei einem von ihnen war überdies eine Gastroanastomose wegen Sanduhrmagens vorausgegangen. Es ist möglich, daß einmal (51) die ursprünglichen starken Verwachsungen eine Rolle spielen, doch erweckt das Auftreten der Beschwerden nach einem Intervall von $1^1/_2$ Jahren den Verdacht, daß es sich um eine Verengerung der Anastomose handelt. Ferner versagte die Gastroanastomose (52) bei dem einen Sanduhrmagen nach $1^1/_2$ Jahren. Bei der Relaparotomie waren vor lauter Verwachsungen die Ursachen nicht klar zu erkennen, es wurde eine G.-E. gemacht. Es war auch diese nicht imstande, die Frau beschwerdefrei zu machen. Mangels einer schwereren motorischen Störung, die bei der Nachuntersuchung auszuschließen war, muß wohl den Adhäsionen als solchen schuld an den Schmerzen gegeben werden. Bei einer 3. Pat. (53), die sich nach ärztlichem Berichte stark schnürt und neben ihrem Ulcus einen sehr tiefstehenden Magen besitzt, können die derzeitigen Schmerzen auf verschiedenen Ursachen beruhen, von denen die wahre sich noch unserer Beurteilung entzieht.

Was schließlich in dem letzten Falle (53) die Ursache zu dem

Mißerfolge ist, bleibt dunkel, zumal wir nur auf Berichte angewiesen sind. Auf die einzelnen Operationsmethoden verteilt, stellt sich Erfolg zu Mißerfolg folgendermaßen:

		Erfolge	Mißerfolge			
	Gesamtzahl	I, II,	III,	IV,	operative	u. Spätmortalität
Gastroenterost.:	14	6	1	1	1	2
Jejunostomie:	4	1			3	
Pexis:	1	1				
Gastroanastomose:	2	1		1		
	21	9 Erfolge zu 9 Mißerfolge.				

3 unzureichende Nachrichten.

Man kann demnach nicht behaupten, daß die Resultate der umgehenden Operationen bei den nichtpylorischen Ulcera sehr gute wären, da nur in der Hälfte der Fälle etwa Heilung durch sie gebracht wurde. Die Mißerfolge liegen auf seiten einer unverhältnismäßig hohen postoperativen Mortalität durch Perforation und Blutung ex ulcere (2 perforiert, 2 verblutet, einer an Kachexie, einer an Pneumonie †). Von diesen 6 Ulcera saßen 5 an der kleinen Kurvatur, 1 an der Hinterwand. Bei den Überlebenden hat man den Eindruck, daß der Erfolg ein guter und auch meist dauernder ist, wenn das Ulcus von vornherein durch die Operation günstig beeinflußt wird, da nur $^1/_5$ der Lebenden noch stärkere Beschwerden hat.

Bei einer Patientin (48) ist das gute Resultat, das sie im Sommer 1906 aufweist, nicht gleich eingetreten. Sie litt, als sie im Jahre 1899 operiert wurde (G.-E. a. a.), bereits 20 Jahre an Ulcus, dessen Sitz mit großer Wahrscheinlichkeit an oder nahe der kleinen Kurvatur war. Nachdem wegen der technischen Schwierigkeit, die Hinterwand des allseitig fixierten Magens frei zu bekommen, die G.-E. a. a. angelegt war, wurde Pat. für 1 Jahr beschwerdefrei; dann traten Erbrechen, Schmerzen usw. wieder ein, links im Epigastrium wurde vom behandelnden Arzte eine gänseeigroße Geschwulst konstatiert. Mit Intervallen war sie bis 1904 leidend, wo die von uns vorgeschlagene Jejunostomie abgelehnt wurde. Seitdem ist sie unter strenger Diät völlig gesund geworden, kann alles vertragen. Es ist das der einzige Fall, bei dem wir Verdacht auf ein Ulcus pepticum jejuni oder der Anastomose haben könnten. Der Verlauf entspricht sehr dem von Tiegel beschriebenen 2. Typus, der unter Tumorbildung und subjektiven Be-

schwerden einhergeht. Es war außerdem ausnahmsweise eine vordere G.-E. an einem salzsäurereichen Magen angelegt worden. Nach der Veröffentlichung Tiegels (1904) sind noch eine Reihe neuer Beobachtungen mitgeteilt worden, auch solche, welche zu lokalen Perforationsperitonitiden geführt haben (Fraenkel), wesentlich neue Gesichtspunkte haben sich aber nicht mehr ergeben. Hyperacidität und vordere G.-E. disponieren anscheinend zum Ulcus jejuni, interne Behandlung führt eher zur Heilung als chirurchische (Tiegel).

Die Sanduhrform soll nach Schomerus bei etwa 7 Proz. der chirurgisch behandelten Ulcusformen vorkommen, bei englischen Operateuren häufiger als bei uns. Kümmel konnte auch über eine ganze Reihe (16 F.) auf dem deutschen Chir.-Kongr. 1906 referieren. In unserem Material nehmen sie nur einen kleinen Prozentsatz ein. Die klinische Seite bietet keine neuen Punkte, die nicht Wölfler schon in seiner ausgezeichneten Beschreibung erwähnt hätte. Auch die angewendete Operationsmethode ist die Wölflersche Gastroanastomose. Die operative Mortalität des Sanduhrmagens ist eine auffällig geringe und bewegt sich sogar in der Gesamtstatistik nur zwischen 11 und 14 Proz. Die Gastroanastomose hat meist befriedigende Resultate erzielt, wenigstens konnte Schomerus kein Rezidiv der Stenose finden. Neuerdings ist aber von Hofmann ein solches bereits nach $2^1/_2$ Monaten durch Anastomosenverengerung mitgeteilt worden. Auch wir hatten ja bei der einen Pat. einen Mißerfolg, der zur Anlegung einer sekundären G.-E. am Kardiamagen $2^1/_2$ Jahre nach der ersten Operation nötigte (52). Die Methode der Gastroanastomose ist jedenfalls in ihrer Ausführbarkeit und ihrem Dauererfolg abhängig von der Spannung zwischen den beiden Magenhälften. Hofmann befürwortet, die von Narath angegebene „untere Pyloroplastik" beim Sanduhrmagen anzuwenden. Andere Autoren haben, wie auch Kümmel, die G.-E. mit gutem Erfolge angelegt.

Die Erscheinung, in welcher das Ulcus der kleinen Kurvatur und das der benachbarten Vorder- und Hinterwand nach außen zutage tritt, ist häufig eine mehr oder minder deutliche, mitunter für das Auge wahrnehmbare Vorwölbung unter dem l. M. rectus, die sehr druckempfindlich sein kann. Auch wenn das Geschwür in der Mittellinie beginnt, gleitet es, sobald die Ränder callös werden, nur ausnahmsweise nach rechts (Riedel), in der überwiegenden Zahl der Fälle nach links dem Zug des Hauptteils des Magens folgend. Die callöse Beschaffenheit der Ränder führt Riedel

auf den Reiz der Säure zurück. Es dürfte diese produktive Tätigkeit der Magenwand wohl als eine zur Heilung tendierende Reaktion aufzufassen sein, wenn es dem Körper auch trotzdem nicht immer gelingt, die Perforation des fressenden Geschwürs zu verhindern. Es ist geradezu verblüffend, wie schnell große Ulcustumoren unter dem befreienden Einfluß einer gut funktionierenden G.-E. schwinden und unempfindlich werden, besonders gilt das allerdings für die Pylorustumoren. Ja selbst unter geeigneter interner Behandlung, nach Probelaparotomien sieht man gelegentlich derartige entzündliche Geschwülste zurückgehen (Schloffer). Diese Heilungstendenz wohnt nach unseren Beobachtungen den kleinen von außen nicht fühlbaren blutenden Geschwüren mit schlaffen Rändern nicht inne. Und was wir sonst an operativen Erfahrungen über das blutende Ulcus in der Literatur finden, bestätigt unsere eigene schlechten zum großen Teil. Von den 21 Geschwüren dieser Gruppe war gut $^1/_3$ durch die Bauchdecken als mehr oder minder deutlicher Tumor im l. Epigastrium und $^2/_3$ waren bei der Operation am Magen von außen zu fühlen.

Wenn auch die Bildung entzündlicher Tumoren von einer Seite besehen als eine günstige Reaktion des Körpers aufgefaßt werden muß, so führt sie doch andererseits eine beredte Sprache für die übelste und gefährlichste Eigenschaft des nichtpylorischen Ulcus, seine Neigung zur Perforation der Magenwand. Dieselbe kommt in ihrer harmlosesten Form zum Ausdruck in einer mehr oder minder ausgedehnten chronischen Perigastritis, die auf das Propagieren der Entzündung auf die Parietalserosa des Magens zurückzuführen ist, in ihrer bedenklicheren Form durch Verkleben des dünnen Ulcusgrundes mit Nachbarorganen und Einbruch in dieselben (callös penetrierendes Ulcus, Schwarz, Brenner), in ihrer malignesten Form durch Durchbruch in die freie Bauchhöhle. So ist in unseren Operationsberichten über die 21 Fälle dieser Gruppe 15 mal das Vorhandensein einer meist recht ausgebreiteten adhäsiven Perigastritis verzeichnet, 6 mal war das Geschwür selbst mit Nachbarorganen verwachsen, mit dem Pankreas 2 mal, mit der Wirbelsäule 1 mal, mit Pankreas oder hinterer Bruchwand 1 mal, mit der Leber 1 mal, mit Netz 1 mal.

Jedlicka hat nach seinem Material gefunden, daß beim pylorischen Ulcus das Übergreifen in Nachbarorgane selten, beim Ulcus des Magenkörpers häufig ist. Auch Riedel erwähnt das häufige Einbrechen des Ulcus der kleinen Kurvatur in Nachbarorgane. Andererseits liegen auch eine Reihe von Berichten vor über Pylorus-

ulcera, die mit Nachbarorganen verwachsen waren, so bei Schwarz, bei Hofmann mindestens 6 Fälle. Die meisten Angaben derjenigen Autoren, die über Magenbauchwand-, Magenleber-, Magenpankreasgeschwüre geschrieben haben, sind bezüglich der genauen Lokalisation des Ulcus nicht so klar, wie es wünschenswert wäre. Doch hat man im allgemeinen den Eindruck, als wenn die callös penetrierenden Formen des Ulcus häufiger nicht am Pylorus sitzen. Die Technik der G.-E. macht es in der Mehrzahl der Fälle nicht möglich festzustellen, ist das Ulcus bereits in die Leber oder das Pankreas eingedrungen, oder ist es nur verlötet, weshalb wir auf Grund unseres Materials hierüber keine Erfahrungen sammeln konnten.

Es perforierten ferner in die freie Bauchhöhle nach der Operation zwei Ulcera des Magenkörpers, desgleichen fanden sich unter den perforiert eingelieferten Geschwüren 8 im Magenkörper, davon 1 kombiniert mit einem gleichzeitig durchgebrochenen Pylorusulcus. Wenn wir die erschöpfende Arbeit Friedrich Brunners über diesen Gegenstand studieren, erfahren wir, daß auch nach der Gesamtstatistik weit mehr nichtpylorische Ulcera perforieren als pylorische, und am häufigsten diejenigen der kleinen Kurvatur.

Aber noch durch 2 weitere Eigentümlichkeiten zeichnet sich das nichtpylorische Ulcus aus. Wir haben erstens die Beobachtung gemacht, daß diese Geschwüre häufig nach einer relativ kurzen Krankheitsdauer zur Operation kamen und trotzdem recht schwere anatomische Veränderungen boten und zweitens neigen sie eher zu gefährlichen Blutungen. Nicht weniger als 2 von 4 blutenden Geschwüren bluteten sich zu Tode trotz der Operation, ein 3. blutete weiter und perforierte nach der Operation, nur eines wurde geheilt durch G.-E. Auch Ewald, Mikulicz und andere beschuldigen die Gefäße der kleinen Kurvatur und der Bauchspeicheldrüse als häufigste Quelle gefährlicher Blutungen. So fällt denn ein Vergleich zwischen Pylorusulcus und nichtpylorischem Ulcus sehr zu des letzteren Ungunsten aus. Während am offenen Ulcus pylori überhaupt kein Pat. postoperativ zugrunde ging, starben am nichtpylorischen Ulcus 5 postoperativ teils innerhalb der ersten 30 Tage, teils später. Unter Einrechnung der anderen Todesursachen an Kollaps und Pneumonie verhält sich demnach die Gesamtmortalität von Narbe am Pylorus, Ulcus pylori, Ulcus des Körpers = 0:2:6. Wir glauben damit den Beweis für die größere Malignität des nichtpylorischen Ulcus erbracht zu haben.

In beifolgender Tabelle sind unsere sämtlichen Ulcusfälle mit

Ulcus-Tabelle.

Ulcus ventriculi	Methode	Erfolge I.	Erfolge II.	Mißerfolge: Operative Mortalität	Mißerfolge: Spätmortal. am Ulcus	Mißerfolge III.	Mißerfolge IV.	Zusammenfassung der Resultate	Tod an anderen Krankh.	Unsichere Nachricht
Narbige Pylorusstenose nach Ulcus 19	Gastroenterost. 18	7	6	—	—	1	3	14 gute 4 schlechte = 22 Proz. d. Lebend. 0 Mortalität	1 an Meningitis	
	Pyloroplastik 1	—	1	—	—	—	—			
Ulcus pylori 21	Gastroenterost. 17	8	4	1 Chloroformtod	—	1	3	14 gute 5 schlechte = 26 Proz. d. Lebend. 2 † n. d. Operat.		
	Resektion 3	1	1	1 Kollaps	—	—	—			
	Jejunostomie 1	—	—	—	—	—	1			
Ulcus des Magenkörp. 21	Gastroenterost. 14	6	—	1 Pneumonie	2 {Perforat. Kachexie	1	1	9 gute 5 schlechte = 35 % 3 unsichere 4 † nach d. Oper.		3
	Jejunostomie 4	1	—	3 {Blut. Blut. Bl. u. Perf.	—	—	—			—
	Gastroanastom. 2	1	—	—	—	1	—			—
	Pexis 1	—	1	—	—	—	—			—
61	61	24	13	6 †	2	4	8		1	3

Ausnahme der perforiert eingelieferten nach Art, Operation und Dauererfolg zusammengestellt.

Wir sehen daraus, daß mit den sämtlichen Methoden bei 61 Kranken nur 37 Dauerheilungen erzielt sind = 60 Proz., und daß die Mißerfolge unter Einrechnung der Früh- und Spätmortalität 20 = 33 Proz. betragen, der Rest von 7 Proz. betrifft Todesfälle an anderen Krankheiten (1) und unsichere Nachrichten (3). Die operative Mortalität beträgt 10 Proz., die Früh- und Spätmortalität zusammen 13 Proz., davon starben unter 8 Kranken 5 am Ulcus. Einige Autoren wie Kreuzer berechnen ihre Dauererfolge an den lebend Entlassenen, darnach haben wir bei 51 Fällen 37 Heilungen = 73 Proz. und 14 Mißerfolge = 27 Proz.

Ebenso wie die operative Mortalität sich bei Narbe, Ulcus pylori, Ulcus corporis ventriculi sich verhält 0:2:4, so verhalten sich auch die Spätresultate der Entlassenen unter Einrechnung der Spätmortalität: Bei Pylorusstenose 22 Proz. Mißerfolge, bei Ulcus pylori 26 Proz., bei Ulcus corporis 35 Proz. Letzteres ist auch damit als das relativ bösartigste gekennzeichnet.

In 4 Fällen waren wir genötigt, wegen drohender Verblutung einzugreifen, eine Komplikation, die der Perforation eines Geschwüres als gleichwertig zu erachten ist. Ziehen wir diese mit ihrer Mortalität ab, so haben wir nur 5,3 Proz. operative Mortalität beim unkomplizierten Ulcus. Die Mortalität von 10 Proz. für alle Ulcusformen ist nicht zu hoch, aber überraschend war uns, daß bei $^1/_3$ der Operierten die Operation nichts genützt hat. Doch lehrt ein Blick auf die statistischen Berichte anderer, wenn wir von den Kongreßberichten ausländischer Chirurgen absehen, daß auch anderswo mit vorwiegend umgehenden Methoden nicht mehr geleistet wird. Clairmont gibt für Narbenstenose 62,5 Proz. und für das offene Ulcus nur 27 Proz. Dauerheilungen an, Brenner berechnet für G.-E. 63,6 Proz. Dauerheilungen, Kreuzer hat unter 85 Fällen 57 sichere Dauerheilungen, also 67 Proz. Die Unterschiede unter der Zahl der Dauerheilungen sind vermutlich abhängig von dem Verhältnis von Narbe an offenem Ulcus in dem jeweiligen Operationsmaterial.

Einige Autoren haben sich aus Neigung oder durch schlechte Erfolge entmutigt von den umgehenden Operationen ab und den radikalen Methoden zugewandt. Einige sind soweit gegangen, die Resektion als Normalverfahren beim Ulcus zu empfehlen (Jedlicka), andere wieder wollen für bestimmte Arten von Ulcus die Resektion angewendet haben, wie Riedel, der die Ulcera der

kleinen Kurvatur lieber reseziert, oder Kocher, der bewegliche Pylorusulcera entfernt. Es gibt zwischen den Radikalen und Gemäßigten noch Resektionsfreunde aller Schattierungen (Rydygier Bakes, Ali Krogius). Brenner hat sich neuerdings mehr der G.-E. auch beim Ulcus callosum zugewandt, nachdem er sich dreimal von der anatomischen Heilung dieser Geschwüre nach G.-E. überzeugen konnte. Der deutsche Chirurgenkongreß 1906 hat sich mit überwiegender Mehrheit für die G.-E. als Normalmethode beim Ulcus ausgesprochen. Die Freunde der Resektion stellen vor allem auch die Gefahr des Ulcuscarcinoms in den Vordergrund (Rydygier, Jedlicka, Bakes), das bei der G.-E. dem Pat. drohe. Jedlicka hat sogar in 26,6 Proz. der resezierten Pylorusulcera Carcinom festgestellt, Bakes bei 3 resezierten Ulcera von 7. Die klinische Erfahrung widerspricht allzuweit gehenden Befürchtungen in dieser Hinsicht aufs entschiedenste. Die G.-E.-Statistik müßte erst noch gemacht werden, in der 25 Proz. der Pylorusulcera hinterher an Carcinom zugrunde gehen. Trotz einer sehr genauen Nachuntersuchung hat Kreuzer ganze 3 Proz. der Gesamtzahl nachträglich an Carcinom zugrunde gehen sehen. Hofmann schlägt die Gefahr ebenfalls gering an. Hauser[1]) nimmt in 5—6 Proz. der Ulcera eine carcinomatöse Entartung an, Ewald wieder hat bezüglich des Pylorusulcus stärkere Befürchtungen. Wir selbst haben bei den Fällen, die nicht schon bei der Operation an Carcinom litten und bald daran zugrunde gingen, nur eine Beobachtung gemacht, bei der nach über 4 Jahren ein Carcinom entstand und das saß an der G.-E. selbst, wäre also auch durch Pylorusresektion nicht verhütet worden (33). Fehldiagnosen sind natürlich vor und bei der Operation gemacht worden, 4 mal mußten wir uns bald überzeugen, daß der angeblich gutartige Prozeß Carcinom war und rasch den Pat. zum Ende führte.

Wahrscheinlich werden ebenso viele Pylorustumoren entzündlicher Natur zunächst für inoperable Krebse gehalten, wie umgekehrt. Ein solcher Fall (40), der bislang als Carcinom galt, ist uns wenigstens ganz zufällig unter die Augen gekommen und vielleicht würde eine genaue Nachforschung unter den Krebskranken noch den einen oder den anderen ans Tageslicht bringen.

Ferner wird speziell der G.-E. vorgeworfen, daß sie keine wirkliche anatomische Heilung schaffe, sondern die Geschwüre nur in Latenz überführe (Jedlicka, Bakes). Auch Riedel be-

1) Zit. nach Jedlicka.

zweifelt, daß große callöse Geschwüre heilen. Dieser schwerwiegende Vorwurf ist nach unseren Erhebungen allerdings teilweise berechtigt, es gibt Fälle von blutenden oder der Perforation nahen Geschwüren besonders an der kleinen Kurvatur, die nicht sicher durch die G.-E. oder eine andere umgehende Methode beeinflußt werden, doch ist das bloß ein geringer Prozentsatz. Die meisten Ulcera, am besten die stenosierenden am Pylorus heilen klinisch. Und es ist durch die leider nicht sehr zahlreichen Veröffentlichungen von Befunden bei Relaparotomie oder Obduktion absolut sicher gestellt, daß selbst große callöse Ulcustumoren nach G.-E. mit einer glatten Narbe ausheilen, der man die Vorgeschichte kaum mehr ansieht (Brenner 3 Fälle, Graser 1 Fall, Hofmann 3 Fälle, Rumpel 1 Fall).

Als dritter Einwand wird gegen die G.-E. das Vorkommen des Ulcus pepticum jejuni oder an der Anastomosenstelle angeführt. Wir und andere Kliniken sind von diesen Folgen, auf die Braun zuerst aufmerksam gemacht hat, fast ganz verschont geblieben. Wir hatten bloß einmal bei einer G.-E. antecol. ant. den Verdacht, daß es sich um etwas derartiges handeln könnte.

Gegen die Resektion ist andererseits vor allem die größere operative Mortalität einzuwenden und die Statistik der Resektion von seiten der verschiedensten Autoren konnte diesen Vorwurf bisher nicht entkräften, am wenigsten diejenige Rydygiers bis zum Jahre 1901 mit 57 Proz. Mortalität beim resezierten Pylorusulcus. Warnecke berechnet 1903 unter 398 G.-E. beim Ulcus und seinen Folgezuständen 18,8 Proz. Mortalität, unter 100 Radikaloperationen dagegen 39 Proz. Nur allein Jedlicka kann über auffallend günstige Operationsresultate nach Resektion berichten, wenn er auch mehrfach nur den Pylorus entfernte ohne Ulcus. Was die Dauererfolge nach Resektion des Ulcus betrifft, so existiert darüber noch keine größere Statistik. Man weiß aber aus kasuistischen Mitteilungen von Körte, v. Eiselsberg und Hinterstoißer, zit. nach Brenner, Brenner, Riedel, Payr, daß Ulcusrezidive nach der Resektion wieder aufgetreten sind.

Wir können auf Grund der Erfahrungen an unserem Material und unter Vergleichung der einschlägigen Berichte aus anderen Kliniken (Kreuzer, Hofmann, Clairmont, Mündler, Steudel, Petersen-Machol, Riedel, Brenner, Jedlicka, Rydygier u. a.) die Resektion des Ulcus nur in Ausnahmefällen als berechtigt anerkennen, da bislang ihre Mortalität zu hoch und die Sicherheit der Dauerfolge um nichts größer ist

als bei der G.-E. Vollends fehlt die Notwendigkeit zu resezieren beim Ulcus pylori, wo gerade die tumorartigen großen Formen uns ausgezeichnete Dauerresultate nach G.-E. gegeben haben. Hier ist die G.-E. die sinngemäße Operation, da sie mit relativ einfachen Mitteln rasch und sicher Heilung schafft. Die Ulcera der kleinen Kurvatur und der übrigen nichtpylorischen Regionen werden durch die G.-E. und Jejunostomie nicht so sicher beeinflußt, wie die des Pylorus. Eine Resektion erscheint aber in vielen Fällen wegen der Größe der callösen Geschwüre und ihrer Verlötung mit der Nachbarschaft gefährlicher zu sein, wie aus den Mitteilungen anderer Autoren zur Genüge hervorgeht. Eine Besserung der Resultate wird nur bei frühzeitiger Operation zu erhoffen sein. Ferner haben sich die umgehenden Methoden als unzuverlässig beim blutenden Ulcus erwiesen, besonders die Jejunostomie. Letztere ist beim blutenden Ulcus als gefährlich zu bezeichnen, die G.-E. sollte, wenn möglich, d. h. wenn das Ulcus rasch zu finden ist und der Kräftezustand des Pat. es erlaubt, durch die Resektion des Ulcus ersetzt oder mit ihr kombiniert werden. Denn die Ulcera sind meist klein, stenosieren selten, haben aber andererseits keine sehr große Heilungstendenz. Ferner ist die Resektion geboten beim Verdacht auf Carcinom.

Die Indikationen zur Operation beim Ulcus haben sich seit dem Vortrag von Mikulicz und Leube (1897) weder auf chirurgischer noch auf interner Seite wesentlich verschoben. Viele Interne lassen erst dann die Berechtigung eines chirurgischen Eingriffs zu, wenn eine Stenose vorhanden ist (Agéron 18. Internenkongreß, Sahli 20. Internenkongreß, Rosenheim). Dagegen ist an sich nichts einzuwenden, nur sollte man dann auch mit dem Eintritt der Stenose die interne Behandlung abschließen und nicht mit jahrelangem Spülen noch versuchen, den Kranken notdürftig auf einem bestimmten Gewichte zu erhalten, denn damit wird der Erfolg einer Operation in Frage gestellt. An sich ist die Stenose für den Chirurgen das dankbarste Gebiet, das bei G.-E. ganz geringe Mortalität, jedenfalls unter 5 Proz. aufweist und in $^3/_4$—$^4/_5$ der Fälle einen Dauererfolg verspricht. In dieser Beziehung bieten die von Fleiner auf dem XX. Internenkongreß 1902 aufgestellten Indikationen für den Chirurgen die besten Chancen, wie sie leider bislang nur ein pium desiderium sind. Fleiner sagt: „In der Erkenntnis, daß zunehmende Vernarbung die Verhältnisse eines Falles nur verschlimmern kann, halte ich es für angezeigt, daß man schon bei nichtstenosierenden Geschwüren, welche am Pförtner sitzen und mit dessen Schließ-

muskel direkt oder durch Nerven indirekt in Verbindung stehen, dem Kranken den Gedanken an eine Operation nahelegt."

Sehr viel schwieriger gestaltet sich die Indikationsstellung beim nichtstenosierenden Ulcus. Schon die Diagnose Ulcus kann, beim weiblichen Geschlecht zumal, so unsicher sein, daß Mut dazu gehört, einem Pat. in leidlichem Ernährungszustand trotz vieler Klagen über Magenkrämpfe und andere Schmerzen die Operation vorzuschlagen. Hier bedarf es vor allem des Zusammenarbeitens der inneren Medizin und Chirurgie. Denn wir wissen, daß das Ulcus der kleinen Kurvatur im vorgeschrittenen Stadium relativ bösartig ist; hier sind die Hauptverluste an Perforation und Blutung zu suchen. Die Verantwortung einer längeren konservativen Behandlung kann hier ebensogroß sein wie die des Operierens. Derartigen Fällen sollte daher, wenn 2—3 kunstgerechte Ulcuskuren nicht zum Ziel führen, lieber der Vorschlag zur Operation gemacht werden, und zwar kann dieser Vorschlag nur von interner Seite ausgehen. Es darf als unmöglich gelten und ist vom Chirurgen nicht zu verlangen, daß er auf Anhieb sich hier für oder gegen die Operation entscheidet, wo nur wochenlange sorgfältige Beobachtung imstande ist, Klarheit über Diagnose und Prognose innerer Maßnahmen zu bringen. Leichter ist es für beide Teile, wenn ein so prägnantes Symptom wie ein linksseitiger Tumor nachweisbar ist. Das Wort Ulcustumor ist mehr in der Chirurgensprache heimisch als in derjenigen der Internen und erstere haben mehr Gelegenheit, diese entzündlichen Tumoren zu sehen. Auch Leube hatte 1897 unter seinem großen Material nur 2 palpable Ulcera, während sie doch in chirurgischen Kliniken nichts Seltenes sind. Es handelt sich offenbar meist um Individuen, hauptsächlich Frauen, die sich in einer gewissen Resignation mit ihren Schmerzen abgefunden haben und nichts Rechtes dagegen tun.

Eine richtige Kur wird teils aus sozialen Gründen, teils aus Indolenz nicht gemacht, mit gelegentlichen Tropfen und Pulvern hilft man sich so durch, bis eines Tags eine Geschwulst entdeckt wird. Diese Entdeckung führt dann die Leute als carcinomverdächtig den chirurgischen Abteilungen und Kliniken zu. Es darf wohl als sicher angenommen werden, daß eine Reihe von diesen Geschwüren in einem früheren Stadium einer konsequenten internen Therapie zugänglich gewesen wäre.

Ferner wird die Entscheidung zur Operation wenigstens für die Internen leicht, wenn beim nichtstenosierenden Ulcus Blutungen auftreten, gegen die sich vielfach erfahrungsgemäß jede konser-

vative Therapie als ohnmächtig erwiesen hat. Weniger gern übernehmen die Chirurgen, soweit wir es überblicken können, diese Fälle, weil die Erfolge hier besonders, was akute Blutung betrifft, mit wenigen Ausnahmen immer zweifelhaft sind. Etwas besser ist die Prognose chronisch rezidivierender Blutungen, bei denen eine Reihe schöner Erfolge meist durch G.-E. erzielt wurde.

Bei akuter Perigastritis wird man, wenn sie zirkumskript bleibt, vielfach konservativ behandeln können, subphrenische Abszesse, allgemeine Peritonitiden erfordern selbstverständlich chirurgische Hilfe. Bei chronischer Perigastritis nach Ulcus ventriculi, die zwar sehr heftige Beschwerden machen kann, wird man durch Trennung von Adhäsionen, durch die G.-E. bei motorischen Störungen, Gutes leisten können, doch sind die auf reine Perigastritis zurückzuführenden Störungen relativ selten.

Mag man nun wegen Pylorusstenose oder Sanduhrmagen, wegen Ulcustumor, Blutungen, Perigastritis die Indikation zur Operation stellen, stets soll es frühzeitig genug geschehen, daß der Pat. noch bei guten Kräften ist. Das Wort „Inanition" wird sich zwar nicht aus der Magenpathologie streichen lassen, aber unter den Indikationen zu chirurgischen Eingriffen hat es keine Berechtigung.

Komplikationen.

a) Blutungen.

Unter den Komplikationen des Magengeschwürs versteht man Blutung und Perforation. Die Blutung äußert sich zuerst in einer für den Pat. erkennbaren Form meist als Blutbrechen, es müßte denn sein, daß er zufällig Kenntnis von der Bedeutung der schwarzen Stühle hat. Wir haben aus der Anamnese unserer Kranken erheben können, daß die mit narbigen Stenosen am Pylorus relativ wenig. die mit offenem Ulcus pylori mehr und die mit offenem Ulcus corporis ventriculi in ca. $^2/_3$ der Zahl vor der Operation geblutet hatten. Bei 7 Fällen gab die Blutung die Indikation zum operativen Eingriff ab. Bekanntlich haben Mikulicz, v. Leube und andere zwischen den chronisch rezidivierenden kleinen Blutungen und den einmaligen lebensgefährlichen foudroyanten unterschieden. Wir konnten diese Unterscheidung nicht auf unsere Beobachtung übertragen, wenn sich auch deutlich zwei klinisch differente Serien aufstellen ließen. Bei der einen stand die zeitliche Wahl des Eingriffs in der Hand des Operateurs.

man wußte, die Pat. hatten geblutet, aber die Blutung stand zur Zeit, die Anämie war nicht lebensgefährlich, bei der andern Reihe zwang die von Tag zu Tag zunehmende Anämie zur Operation. Und das scheint uns an der Prognose des blutenden Ulcus das Ausschlaggebende zu sein, ob durch die Anämie eine Indicatio vitalis geschaffen wird oder nicht. Eine richtige akute Magenblutung aus einem großen Gefäß, die in einigen Tagen längstens den Pat. erschöpft hat, haben wir nicht zur Operation bekommen.

Die erste Reihe von Pat., die kurz vor der Operation mehrfach geblutet hatten, ohne daß es zur lebensbedrohenden Anämie gekommen wäre, die aber doch, durch dieses Symptom hauptsächlich veranlaßt, zur Operation kam, findet sich unter Ulcus pylori 32, 36, 46. Bei zweien war nach dem Pylorusbefund der Sitz des blutenden Ulcus dort wahrscheinlich, beim 3. konnte ein Ulcus nicht gefunden werden, doch ist es nach den klinischen Symptomen am Magenausgang zu suchen (46). Einer von diesen Patienten wurde wegen akuter Pylorusverlegung sofort laparotomiert, nicht wegen der drohenden Verblutung. Von diesen dreien, denen die G.-E. r. p. mit Knopf angelegt wurde, bluteten 2 nach ihrer Angabe — bei einem ist dieselbe von spezialärztlicher Seite erhärtet — lange Zeit nach der Operation wieder und es unterliegt keinem Zweifel, daß die Ulcera auch zur Zeit der Nachuntersuchung, also über 4 bezw. $5^1/_2$ Jahre nach der Operation, nicht geheilt waren. Bei dem 3. Pat. (36) scheint das Ulcus geheilt und das derzeitige Befinden durch andere Ursachen getrübt zu sein. Wenden wir uns nun der zweiten Reihe zu, bei welcher wegen drohender Verblutung operiert werden mußte, so haben wir 4 einschlägige Beobachtungen (57, 59, 63, 66), die alle zur Gruppe des nichtstenosierenden Ulcus gehören. Die Krankengeschichten folgen hier kurz:

57. J.-N. 92/1903. R., Heinrich, 26 J., Postassistent, Kiel. 15. III. bis 25. IV. 1903. Ulcus ventriculi. (Sitz nicht gefunden.) G.-E. r. p. mit Naht. Seit Jugend magenleidend. Mehrfach Blutbrechen, Schmerzen, Erbrechen. In der medizinischen Klinik sank der Hämoglobingehalt von 55 Proz. bis 30 Proz. bei Blutbrechen und Blutstuhl. Op.: Magen anscheinend normal, Pylorus frei, Ileum und Colon mit schwarzen Massen gefüllt. G.-E. r. — Seit der Operation keine Blutung mehr. 1904 Selbstbericht: Absolutes Wohlbefinden, Gew. 193 Pfd. 1906 Selbstbericht: Keinen Tag dienstunfähig. Ißt alles, Gew. 194 Pfd.

59. J.-N. 1212/1903. B., Helene, 22 J., Rentnerstochter, Kiel. 8. XI. bis 25. XI. 1903. Ulcus ventriculi. Blutung. Jejunostomie. † an Schwäche. Bis 1903 gesund bezüglich des Magens. Zuletzt bleichsüchtig. Am 25. X., 31. X. und 3. XI. 1903 Blutbrechen. Status: Sehr

blaß. Magengrenzen normal. Gelatine, Ernährungsklymata. 16. XI. Schwarzer Stuhl, deshalb laterale Jejunostomie. Magen klein, leer, anscheinend normal — Hatte nach der Operation zunächst noch schwarzen Stuhl. 25. XI. Exitus an Schwäche. Obduktion: Frisch überhäutetes Ulcus der Hinterwand mit freiliegenden (angeätzten?) Gefäßen im Grunde. Kein Blut mehr im Darm.

63. J.-N. 351/1904. L., Frau Anna, 24 J., Arbeitersehefrau, Kiel. 22. V bis 31. V. 1904. Ulcus der kleinen Kurvatur. Sekundäre Anämie. Jejunostomie. † an lokaler Peritonitis und Anämie. Seit 2 Jahren Schmerzen. Am 30. IV. und 2. V. Blutbrechen mit Ohnmacht. Trotz aller Mittel sinkt in der medizinischen Klinik der Hämoglobingehalt von 82 Proz. auf 15 Proz. innerhalb 3 Wochen. Epigastrium mäßig druckempfindlich. Op. in Lokal-Anästhesie. Weder am Magenkörper, Pylorus, noch Duodenum ein Ulcus zu fühlen. Mediane Jejunostomie. Nach 9 Tagen Exitus. Obduktion: Frische Peritonitis der obersten Dünndarmschlingen. Narbe an der kleinen Kurvatur. Auflockerung der Schleimhaut und kleine hyperämische Stellen in deren Umgebung. (Blutete post. operat. nicht mehr.)

Diesen Fall wird mancher lieber zu den parenchymatösen Blutungen rechnen wollen, worüber Ewald auf dem Internenkongreß 1902 berichtet. Diagnostisch und therapeutisch kann er doch nicht von den echten Ulcusblutungen getrennt werden, so daß er hier mit Fug und Recht seinen Platz findet.

66. J.-N. 782/1905. S., Gustav, 30 J., Knecht, Bornhöved. 10. VIII. bis 19. IX. 1905. Volvulus flexurae sigmoideae. 1. Vorlagerung der Flexur 10. VIII. — 2. Mediane Laparotomie. Resektion der Flexur 23. VIII. — Magenulcus. Jejunostomie. Perforationsperitonitis vom Ulcus ausgehend. † Am 23. VIII. Resektion der Flexura sigmoidea. 1. IX. Kotfistel mit schwarzem Kot. 2. IX. Blutbrechen. Dann bis 13. IX. schwarzer Stuhl und Blutbrechen. Jejunostomie. 15. IX. Blutbrechen. 19. IX. †. Obduktion: Großes rundes Ulcus der kleinen Kurvatur mit Durchbruch durch die hintere Magenwand in die freie Bauchhöhle. Diffuse Peritonitis. Miliartub. der Lunge im rechten Unterlappen.

Dieser Pat. stellt in mehrfacher Hinsicht eine Ausnahme dar, insofern als die Prognose durch andere Umstände (Volvulus der Flexur, umschriebene Lungentuberkulose) von vornherein getrübt ist. Ferner erfolgte die Magenblutung nach einem Eingriff, der nach v. Eiselsbergs Beobachtungen dazu prädisponiert. Ob das Ulcus erst im Anschluß an die Resektion der Flexur entstanden ist, muß offen gelassen werden. Drittens ist es das einzige große Ulcus, das blutete.

Es haben also die 4 Pat. der 2. Reihe alle von einem ganz bestimmten Zeitpunkte an unaufhaltsam geblutet, bis nach läng-

stens 4 Wochen bei dreien der Tod an Anämie, bezw. Perforation eintrat. Ob man sich unter diesem klinischen Bilde rezidivierende kleine Blutungen vorzustellen hat oder eine dauernde Blutung aus einem sehr kleinen Gefäße, kann nicht mit Sicherheit entschieden werden. Der gleichmäßige kontinuierliche Verlauf auf der schiefen Ebene nach abwärts spricht eher für eine konstante Blutung. Bei allen 4 Operierten waren vorher die inneren Mittel erschöpft. Bei 4 von den 7 Pat. war es unmöglich, das Ulcus bei der Operation zu fühlen, und bei denjenigen, die zur Obduktion kamen, war man überrascht von dem Befunde: Kein großes Ulcus mit callösen Rändern und dicken Gefäßstümpfen, sondern kleine unscheinbare Veränderungen, eine kaum wahrnehmbare Ulceration, hyperämische Stellen der Schleimhaut deuteten die Quelle der Blutung an. Nur eine Ausnahme besteht, das nach Flexurresektion blutende Ulcus (66), das aber auch sonst eine besondere Stellung einnimmt.

Erinnert man sich der in der chirurgischen Literatur beschriebenen Fälle von Ulcusblutung, so findet man die ständige Klage über die Schwierigkeit, das blutende Ulcus bei der Operation zu finden. Meist erfolgte, wie schon erwähnt, die Blutung aus den Gefäßen der kleinen Kurvatur und des Pankreas. Es bilden daher u. E. die blutenden Ulcera vom chirurgischen Standpunkt aus eine Sondergruppe, die sich bezüglich des Befundes, der Prognose und der Therapie sehr wesentlich von den anderen unterscheiden. Über den Befund brauchen wir nichts mehr hinzuzufügen. Sie stenosieren selten und geben selten durch Größe und Tiefe Anlaß zu besonderen Beschwerden.

Was die Prognose des Eingriffs betrifft, so ist dieselbe während einer Blutung stets dubiös. Manche machen sie abhängig von der eingeleiteten Therapie. Die Heidelberger Klinik (Petersen vor allem) hat stets sehr warm die hintere G.-E. mit Knopf empfohlen und mit ihr gute Resultate erzielt, andere Autoren haben mit der gleichen oder einer ähnlichen Methode weniger gute Erfahrungen gemacht. Kocher sieht kein Allheilmittel gegen Blutung in der G.-E., hat verschiedene Pat. danach verloren, Ali Krogius, Krönlein, Kappeler, Weber, Körte und Herzfeld haben Mißerfolge gesehen. Es hat infolgedessen nicht an Vorschlägen gefehlt, die G.-E. durch andere Verfahren zu ersetzen, teils sind radikale Methoden befürwortet worden, teils andere palliative. Kaupe hat darüber eine Zusammenstellung gemacht. Einer gewissen Beliebtheit erfreute sich eine Zeitlang bei Blutungen die Jejunostomie, besonders auch auf Empfehlung v. Eiselsbergs

hin. Sie hat weder anderen noch uns gehalten, was man aus theoretischen Erwägungen heraus von ihr erhoffte. Wenn von unseren 4 G.-E. bei Blutung 2 ungeheilt, aber doch am Leben geblieben sind, so sind von unseren 3 Jejunostomien drei gestorben. Man muß beim blutenden Ulcus jedenfalls die Jejunostomie als eine gefährliche Methode bezeichnen und die G.-E. als eine nicht völlig zuverlässige. Ob die Kombination beider, wie sie Bunge vorschlägt, bessere Resultate gibt? Jedenfalls bedeutet sie eine erhebliche Komplikation, die für ausgeblutete Menschen nicht gleichgültig ist. Witzel hat die Gefäße, die zum Ulcus ziehen, außen in der Kontinuität mit gutem Erfolge unterbunden (Kaupe), doch ist dabei Voraussetzung, daß man schon von außen das Ulcus fühlt.

Wir glauben, daß bei der Unzuverlässigkeit der palliativen Methoden, die Excision des Ulcus gerechtfertigt ist, wenn man es fühlt und der Pat. noch nicht zu ausgeblutet ist. Findet man das Ulcus, so kann man sich wohl in vielen Fällen mit der Excision begnügen, findet man es nicht, so bleibt einem die Möglichkeit der G.-E. offen, wenn man nicht vorzieht, wie Schloffer mit Erfolg getan hat, den Bauch sofort zu schließen.

b) Perforation.

Es soll beim Referat über die einschlägigen Beobachtungen (9 eingelieferte Perforationen, 2 in der Klinik zustande gekommene[1]) nicht näher auf die Spezialliteratur dieses Gebietes eingegangen werden, da es nur eine Ergänzung des Vorhergehenden darstellt und durch eine Reihe von Obduktionsbefunden einen gewissen Wert erhält. Wir finden unter unseren 9 Patienten, die mit frischer Perforationsperitonitis ex ulcere gekommen sind, nicht einen, bei dem die Perforation außerhalb Kiels oder seiner nächsten Umgebung erfolgt wäre. Wenn man aber bedenkt, daß vom Gesamtmaterial der unkomplizierten Ulcusfälle sich nur ein Drittel aus Kiel rekrutiert, so gewinnt dieser Umstand eine ernste Bedeutung. Denn man fragt sich unwillkürlich, was ist denn aus den anderen Perforationen draußen in der Provinz geworden. Wir hätten in der gleichen Zeit statt 11 Pat. 33 mit Magenperforation behandeln sollen, wenn sie von auswärts in demselben Verhältnis, wie die unkomplizierten Ulcera, eingegangen wären. In der Mehrzahl waren es Frauen, die von der Perforation überrascht wurden,

1) Fünf Fälle davon hat Wegener (Inaug.-Diss., Kiel 1904) beschrieben.

relativ häufig Dienstmädchen, die bis zum letzten Augenblicke tätig waren. Nur 3 mal waren die Befallenen Männer, einmal davon handelte es sich um ein Duodenalulcus. Das Lebensalter, in welchem die Perforation erfolgt war,

Dezennium	2.	3.	4.	5.	6.	7.
Zahl der Perfor.	2	4	2	1	1	1.

Durch die Operation wurden nur 3 Leute unter 30 Jahren von 9 gerettet, 2 in der Klinik perforierte (nach G.-E. und Jejunostomie) Fälle starben ohne 2. Operation.

Unsere kleinen Zahlen über die Heilung durch die Operation, je nach der Dauer der Perforation, entsprechen nicht ganz den sonst gültigen. Es wurden

	operiert	und gerettet
innerhalb der ersten 12 Std.	3	1
„ „ „ 24 „	3	1
„ „ „ 48 „	1	1
„ „ „ 5 Tage	1	

Bekommt man den Pat. ganz frühzeitig in den ersten Stunden zu Gesicht, so hat man die brettharte Bauchdeckenspannung als Charakteristikum. Dieselbe fehlte in der Mehrzahl unserer Fälle und war bereits durch das 2. Stadium der Peritonitis, das der meteoristischen Auftreibung, ersetzt. Ein Pat. wurde in diesem Stadium nach 48 Stunden noch mit Erfolg operiert. Mehrfach fiel bei der Eröffnung der Bauchhöhle das Ausströmen von Gas auf, das auch von Konr. Brunner besonders erwähnt wird. Von 3 Geretteten hatten 2 keine Speisen in der Bauchhöhle, einmal Duodenalsaft, einmal galligen Schleim. Bei 2 Fällen, die beide frühzeitig zur Operation kamen, glaubten wir schon das Spiel gewonnen zu haben, als eine neue Perforation aus einem 2. Geschwür (am 5. Tage bezw. am Ende der 3. Woche) dem Leben der Pat. ein Ziel setzte. Friedrich Brunner berechnet aus der Gesamtliteratur über das Ulcus perforatum 32 Proz. multiple Ulcera, also einen sehr hohen Prozentsatz. Wir selbst haben 3 mal mehr als ein Ulcus beobachtet, und jedesmal perforierten 2 Geschwüre den Magen. Wir müssen auf diese doppelten Perforationen unsere wenig guten Resultate beim Ulcus perfor. schieben, die hinter denen Körtes und Rehns zurückbleiben. Über das gleichzeitige Perforieren mehrerer Geschwüre hat Lauenstein auf dem Chirurgenkongreß 1906 eine unseren Fällen ähnliche Mitteilung gemacht.

Die Prädilektionsstelle der perforierten Ulcera war die kleine Kurvatur, wie aus folgender Tabelle hervorgeht:

Kleine Kurvatur und nächste Nachbarschaft	6	
Pylorus	0	
Duodenum	1	
Vorderwand	1	
Kl. Kurvatur und Pylorus	1	(beide perforiert)
Vorder- und Hinterwand	1	(1 perfor., 1 penetriert).
Vorderwand und Duodenum	1	(2 perfor., einige unperfor.)

In der Regel waren die Ulcera groß und wahrscheinlich vorher zu tasten, 2 mal waren es Magenpankreasgeschwüre, 1 mal ein Magenlebergeschwür. Die Perforation selbst war dagegen meist klein von der Größe eines Hirsekorns bis zu der eines 10-Pfennigstückes.

Die Operationstechnik, welche wir im allgemeinen bei Perforationsperitonitiden anzuwenden pflegen, weicht nicht wesentlich von der beim perfor. Ulcus ventriculi üblichen ab. Nachdem der Bauch durch medianen Schnitt geöffnet und die Perforationsstelle am Magen gefunden ist, wird das Ulcus, wenn möglich, excidiert, anderenfalls werden die Ränder des Loches angefrischt und genäht, eventuell wird die Perforation auch nur übernäht. Zur Sicherheit wird mitunter ein Netzzipfel auf der Nahtstelle fixiert. Zur Reinigung der Bauchhöhle verwenden wir prinzipiell große Mengen warmer Kochsalzlösung und entfernen nach Möglichkeit auch die Fibrinfetzen. Die Bauchhöhle wird durch einige Situationsnähte über einer Lage Mull, der zum oberen und unteren Wundwinkel herausgeleitet wird, unvollständig geschlossen. Ein auf der Nahtstelle des Magens oder in deren Nähe liegender Jodoformgazestreifen und ein Drain werden gleichfalls durch die Operationswunde herausgeführt. Weitere Drainage der Bauchhöhle wird nach Bedürfnis durch seitliche Schnitte oder per vaginam besorgt.[1] Die verwendeten kleinfingerdicken Gummidrains, die möglichst weich sein sollen, sind umwickelt mit Jodoformgaze, um einen Decubitus der Darmwand zu vermeiden. Sollte es wegen der bestehenden Darmparalyse wünschenswert sein, den Darm schon während

1) So ungern man das Sicherheitsventil der Drainage vermißt, so gibt doch die Tatsache zu denken, daß Friedrich Brunner über 50 Fälle mit 33 Heilungen referieren kann, bei denen der Bauch ohne jede Drainage geschlossen wurde.

der Oparation zu entleeren, so wird folgendermaßen verfahren. Auf einer Schlinge des unteren Ileums wird, nachdem sie leergestrichen mit Doyenscher Klemme isoliert ist, durch 5—6 Stiche eine Tabaksbeutelnaht angelegt. Der ovale kleine umnähte Bezirk wird incidiert und durch die Incision ein mitteldickes Drain 6 bis 8 cm weit eingeschoben, das 70 cm lang mit seinem anderen Ende in einen Eimer führt. Zieht man die Tabaksbeutelnaht an, legt die erste Schlinge zum Knoten und klemmt dieselbe durch einen Péan fest, so hat man einen wasserdichten Abschluß um das Drain. Der Darminhalt läuft teils spontan, teils auf Druck ab. Ist der Darm leer geworden, so entfernt man den Péan, nimmt das Drain vorsichtig aus dem Darm, während ein Assistent die Schlinge zuzieht und durch eine 2. den Knoten vollendet. Übernähung der Stelle. Auf diese Weise kann man fast aseptisch den Darm entleeren.

Bei der Nachbehandlung von Peritonitiden verwenden wir prinzipiell Opium in Form von Suppositorien 0,03 Extract. Opii und Extract. Belladonnae āā 3 mal tägl., außerdem subkutane Kochsalzinfusionen mit und ohne Traubenzuckerzusatz (25,0 chem. reinen Traubenzucker auf 1000 Kochsalzlös.), eventuell mit 1—2 Proz. Alkoholzusatz. Auch intravenöse reine Kochsalzinfusionen in die Vena mediana cubiti oder eine andere Vene der Ellenbeuge werden vielfach gegeben mit dem konstanten Erfolge, daß sich der Puls augenblicklich erheblich bessert. Solange Erbrechen, Aufstoßen oder sonstige beunruhigende peritoneale Erscheinungen vorhanden sind, bekommt Pat. per os nichts, selbst tagelang scheuen wir die rein subkutane oder rektale Flüssigkeitszufuhr nicht. Es ist verschiedentlich nachgewiesen, daß Eiweiß im Mastdarm schlecht, Traubenzucker dagegen selbst in hochprozentigen Lösungen bis zu $^2/_3$ seines Nährwertes ausgenutzt wird. Wir machen deshalb in letzter Zeit mehr von Traubenzuckereinläufen ins Rektum Gebrauch, 5 mal 200 einer 10—25 proz. Traubenzuckerkochsalzlösung pro die, oder in Form eines Tropfklysmas zugeben. Bei letzterem werden 400 bis 600 ccm der gleichen Lösung mittels eines Irrigators bei künstlich durch eine Klemme verengtem Schlauche durch einen Nélatonkatheder in den Mastdarm gebracht in der Weise, daß die Flüssigkeit unter geringem Gefälle eine Stunde und länger braucht um abzufließen. Der Irrigator wird durch schlechte Wärmeleiter vor zu rascher Abkühlung geschützt. Bei bestehender Wasserarmut werden diese Mengen glatt resorbiert. Die günstigen Erfahrungen, die wir mit dieser Therapie gemacht haben, sind an dem weit

größeren Material andersartiger lokaler oder allgemeiner Peritonitiden gewonnen, lassen sich aber auf die vom Magen ausgehenden Bauchfellentzündungen ohne weiteres übertragen.

Was das weitere Befinden unserer 3 geheilten Fälle anlangt, so befinden sich alle 3 subjektiv völlig wohl, wenn wir von dem Graviditätserbrechen einer Pat. absehen. Objektiv sind beträchtliche Bauchhernien vorhanden, ferner wurde bei einem Pat. mit Duodenalulcus eine motorische Störung nachgewiesen. Die Ulcera sind 2 mal nicht excidiert und klinisch ohne weiteres geheilt.

II. Ptosis und Atonie.

Diese Gruppe umfaßt 13 Fälle mit 0 Proz. Mortalität, bei welchen 9 mal die G.-E. (einmal davon erst sekundär nach einer Pexis). 4 mal Pexis gemacht wurde. Das Fehlen von operativer Mortalität hier wie bei den narbigen Pylorusstenosen beweist zur Genüge, daß dieselbe bei unserer heutigen Technik von der Schwere des Grundleidens abhängt. Die Magensenkung, die in geringen Graden nach den radiologischen Untersuchungen Holzknechts bei der Mehrzahl der Menschen vorkommen soll, macht häufig motorische Störungen, wie von den meisten Autoren angenommen wird, teils durch eine Schlaffheit der Magenwände, teils durch die veränderten mechanischen Bedingungen für den Abfluß des Speisebreis. Diese letzteren können nicht sowohl in der größeren Hubhöhe bestehen, d. h. der Höhendifferenz zwischen großer Kurvatur und Pylorus, sondern auch bei stärkerer Senkung in einer Knickbildung am oder in der Nähe des Pylorus (Kelling). Die Störungen können so hochgradig werden, daß sie zur Kachexie führen. — Ptosenkachexie Rovsings. Es ist in prognostischer wie therapeutischer Beziehung wichtig, sich daran zu erinnern, daß die Ptose des Magens häufig eine Teilerscheinung der allgemeinen Enteroptose ist und ferner, daß sie häufig mit hysterischen Symptomen oder anderweitigen Unterleibsbeschwerden kombiniert gefunden wird, an denen die Senkung des Magens sicher ganz unschuldig ist. Ist doch der Magen das Organ, das symptomatisch so häufig an allgemeinen oder lokalen Störungen anderer Organe teilnimmt, wie kein anderes. Es erfordert daher die Magensenkung, die doch zum Glück vielfach symptomlos verläuft, eine genaue Indikationsstellung, soll man nicht umsonst operieren. Wir werden sehen, daß auch hier der Satz gilt wie beim Ulcus: je mehr die mechanische

Störung der Magenfunktion ins Auge springt, desto besser pflegt der Erfolg zu sein.

Bezeichnenderweise waren die Träger der gesenkten Magen 12 Frauen während bei dem einzigen männlichen Pat. dieser Gruppe eine atonische Dilatation angenommen werden muß. Wenn auch letztere Diagnose im allgemeinen nur mit großer Vorsicht zu stellen ist, so werden Ektasien auf rein atonischer Basis, doch auch von inneren Autoren wie Riegel, Krehl angenommen.

Die Beschwerden, welche die Pat. zur Operation brachten, bestanden im Gegensatz zu denen bei Stenosen meist nicht über 5 Jahre und äußerten sich in Übelkeit, Schmerzen, Ziehen nach unten, Verstopfung, selten Erbrechen. Objektiv war stets die Senkung vor der Operation nachzuweisen, vielfach mit einer Erweiterung verbunden. Wo etwas über die motorische Funktion vor der Operation gesagt ist, war sie meist beeinträchtigt, z. T. schwer. Die chemischen Verhältnisse boten nichts Typisches, Hyperacidität wurde nicht beobachtet.

Die angewandte Therapie bestand 8 mal in der G.-E., 5 mal in der Pexis, einmal mußte letzterer die G.-E. zugefügt werden, so daß für die Nachuntersuchung 9 G.-E. und 4 Pexisfälle in Betracht kommen. Geh.-R. Helferich hat seit 1902 die Pexis allein nicht mehr gemacht. Man kann die Hebung des gesenkten Magens auf zwei Wegen erreichen, 1. im Sinne Biers durch Raffung des Lig. hepatogastr. und Suspension des Magens an der Leberunterfläche (Blecher) und 2. durch eine Art Ventrofixation im Sinne Rovsings. Über erstere Methode haben wir keine Erfahrung, doch scheint sie theoretisch nicht anfechtbar zu sein. Rovsings Methode hat jedoch den großen Nachteil, daß sie durch Fixierung der vorderen Magenfläche an die Bauchwand die motorische Leistungsfähigkeit des Organs beeinträchtigen kann. Wir haben diese Methode der Ventrofixation im ganzen mit Einschluß eines Ulcusfalles 6 mal angewendet (49, 78, 79, 81, 82, 83), teilweise kombiniert mit der Faltung der Magenwand nach Bircher, und haben dabei bei einem Magen schwere motorische Störungen auftreten sehen, welche eine Nachoperation nötig machten. Der Erfolg der Pexis war evident, denn der vorher gesenkte Magen rückte bei der Aufblähung weder herunter noch herauf, sondern wölbte sich als Halbkugel im Epigastrium vor, aber die motorischen Störungen, von denen vorher keine Rede war, waren eben so deutlich. Die Krankengeschichte ist folgende:

83. J.-N. 703/1902, 1076/1902, 1576/1902. Fräulein B., Auguste, 44 J. alt, Lehrerin, Sande bei Bergedorf. Gastroptosis, Gastropexis.

Seit 15 Jahren Migräne, die zuletzt auf Magensenkung zurückgeführt wurde. Status: Abgemagert. Plätschern in der Magengegend. Aufgeblähter Magen mit kleiner Kurvatur in Nabelhöhe, mit großer 4 Querfinger darunter. Op.: Pylorus weit, keine Verwachsungen. — Heilung p. p. Verschiedentlich wieder Erbrechen und Migräne. Große Kurvatur aufgebläht in Nabelhöhe. — 3 Monate später 2. Aufnahme: Spannen und Ziehen in der Gegend des linken Rippenbogens. Status: Magen nicht unter Nabelhöhe. 0 fr. Salzsäure. 0 Milchsäure. Ges.-Acid. 25. Motorische Funktion gut. — 19. I. bis 1. III. 1903. 3. Aufnahme. In den letzten Monaten stets Magenbeschwerden, Kopfschmerzen, kann nur flüssige Nahrung vertragen. Magen aufgebläht und unaufgebläht. 1 Querfinger über dem Nabel, wölbt sich halbkugelig vor, ohne tiefer zu steigen. + fr. Salzsäure. 0 Milchsäure. Ges.-Acid. 38. Nach 6 Stunden reichliche Reste. Gew. 105 Pfd. Op.: Magen fest mit Narbe verwachsen. G.-E. r. p. mit Naht. Heilung o. Z. Gute Magenfunktion. Migräne unbeeinflußt. Gew. 103 Pfd. 21. V. 1906. Kopfschmerzen und alle 14 Tage bis 4 Wochen Erbrechen vorhanden. Pat. hat sich verschiedentlich 3—4 Stunden nach dem Mittagessen ausgehebert. ohne Reste zu bekommen. Ißt meist gemischte Kost. Status: Sehr mager, Gew. 96 Pfd. Magen wölbt sich aufgebläht 1—2 Querfinger über dem Nabel vor. Probefrühstück: Stark gallig, schwach sauer, 0 fr. Salzsäure. Nach 2 Stunden wird von der Probemahlzeit etwas entnommen: 0 fr. Salzsäure, + Milchsäure, Ges.-Acid. 70. Nach 5 Stunden nur noch geringe Reste. III.

Die Erfolge der übrigen 5 Fälle sind: 1 mal I, 3 mal II, 1 mal IV. Der schlechte Erfolg (81) betrifft eine mit Hysterie kombinierte Senkung bei einer ehemaligen Puella publica, bei der die Beschwerden nachher die gleichen blieben. Bei einer Pat. (82) stand das Gallensteinleiden im Vordergrund, weswegen auch gleichzeitig die Cystektomie vorgenommen wurde, so daß der ausgezeichnete Dauererfolg mehr auf diese als auf die Pexis zurückzuführen ist. Die durch eine exakt ausgeführte Pexis bewirkte Hebung der großen Kurvatur scheint dauernd zu sein, soweit wir unser kleines Material. das durchweg vor 1903 operiert ist, daraufhin untersuchen konnten.

Es stand vor der Operation		im Jahre 1906 der Magen[1]
bei 78	0—7	+3—3
79	+1—4	+4—1
82	+1—3	+5—1
83	0—4	+1

Es wird also durch diese Methode ein Dauerzustand geschaffen, der die Gefahr motorischer Störung in sich birgt, eine Gefahr, die

1) Die Zahlen bedeuten Querfinger. 0 = Nabelhöhe, + = über, — = unter Nabelhöhe.

um so größer ist, als häufig schon vor der Operation eine motorische Schwäche bestand.

Diesen Resultaten gegenüber kann die G.-E. einwandsfreie Erfolge aufweisen. Die Nachuntersuchungen und Anfragen ergaben 5 mal I, 2 mal II, 2 mal III. Von den beiden letzten Beobachtungen ist über die eine bereits referiert (83), die andere (84) zeichnet sich durch postoperative Störungen aus, welche z. T. auf eine hochgradige Darmatonie zurückzuführen sind (Regurgitation, Knopfileus).

Ein weiterer Fall, der wegen Stauung, hervorgerufen durch die Enge des Mesocolonschlitzes am 4. Tage relaparotomiert wurde, ist vor allem seiner entwicklungsgeschichtlichen Störung wegen interessant und ein Pendant zu der von Graser auf dem Chirurgenkongreß 1906 mitgeteilten Beobachtung.

89. 9. V. 1904. Fräulein Paula B., 28 J., Neumünster. Ptosis ventriculi. Entwickelungsstörung am Darmtractus. 1. G.-E. r. p. 2. Enteroanastomose. Die früher gesunde Pat. leidet seit Dezember 1903 an vielen Magenschmerzen, schwerer motorischer Störung ohne Dilatation. Der Salzsäuregehalt war gering. Trotz 6 wöchentlicher Ruhekur, vielfachen Spülungen, Medikamenten wurde der Zustand nicht besser, so daß von dem behandelnden Arzte (Dr. Agéron) zur Operation geraten wurde, die am 9. V. 1904 von Geh.-Rat Helferich gemacht wurde: Magen klein, tief stehend, am Pylorusteil Erscheinungen früherer Entzündung in Form kleiner Verwachsungen und Auflagerungen. Die Hervorlagerung von Magen und Netz war leicht, schwierig dagegen die vom Colon transversum, weil dasselbe im Bereich der linken Bauchhälfte etwas adhärent war. Ebenfalls war es schwierig, die Plica duodenalis und den Ausgang des Dünndarms aufzufinden und erst nach Eventerierung eines größeren Teiles der Därme war die Orientierung möglich. Dabei ergab sich, daß die rechte Hälfte des Colon transversum, die Flexura coli dextra, das Colon escendens und das Cöcum mit einem langen Mesocolon behaftet, ganz frei in der Bauchhöhle spielten und gleiche Beweglichkeit hatten wie der Dünndarm. G.-E. r. p. Nach 4 Tagen wegen Circulus Relaparotomie. Mesocolonschlitz sehr eng. Erweiterung des Schlitzes. Anastomose zwischen den Dünndarmschenkeln. Heilung. — Dezember 1906 Vorstellung: 30 Pfd. zugenommen. Schmerzen mit einem Schlag nach der Operation verschwunden. Pat. sieht blühend aus, kann alles essen. Magen aufgebläht: Große Kurvatur reicht knapp bis zum Nabel. I.

Ziehen wir nun das Fazit aus der ganzen Reihe, so kommen wir zu dem Schluß, daß der G.-E. bei Ptosis ventriculi mit oder ohne Dilatation des Magens der Vorzug zu geben ist vor der Pexis allein. Die Spätresultate sind im allgemeinen erheblich besser, die Mortalität kann bei diesen unkomplizierten Zuständen wie bei den narbigen Stenosen 0 sein. Es kann nicht in Abrede gestellt werden, daß die Rovsingsche Methode gute Erfolge

erzielt hat, doch liegt bei dem heutigen Stand der Technik kein Grund vor, diesem theoretisch schlecht begründeten Verfahren den Vorrang zu geben vor der G.-E., einer Operationsmethode, die bei allen motorischen Störungen angebracht ist. Man kann natürlich, wo es wünschenswert erscheint, zweckmäßig eine Hebung des Magens im Sinne Biers oder eine Plicatio nach Borcher mit ihr verbinden. Ob Gelpkes Verfahren — die Verbindung der unteren Pyloroplastik mit der Plicatio — sich bewähren wird, muß noch die Erfahrung lehren.

Im allgemeinen werden die Resultate etwas gedrückt durch das gleichzeitige Zusammentreffen von Magenbeschwerden und andern Beschwerden, wie sie dem weiblichen Geschlecht aus mehrfachen Ursachen eigentümlich sind. Manchmal dürfte sich die gleichzeitige oder nachfolgende Nephropexis empfehlen, ferner nach der Operation noch das Tragen passender Leibbinden. Bei der Unsicherheit der Magendiagnostik und dem häufigen Vorkommen hysterischer Beschwerden wird auch eine genaue Indikationsstellung nicht davor schützen, daß ab und zu einmal eine Hysterica mit Ptosis erfolglos operiert wird. Die Resultate sind trotzdem besser als beim Ulcus. bei der G.-E. sogar erheblich besser, die keinen einzigen vollständigen Mißerfolg aufweist.

III. Probelaparotomien, diagnostisch unklare Fälle usw.

6 Fälle, 0 Mortalität.

Es befinden sich darunter 3 Beobachtungen, die einiges Interesse verdienen. Der 55jährige Pat. Heinrich M. litt seit $1^1/_2$ Jahren an anfallsweise überaus heftig auftretenden Magen- und Leibschmerzen, nachdem er als junger Mann bereits Magenschmerzen gespürt hatte. Es fanden sich dann bei der Operation zahlreiche und gefäßreiche Stränge, die vom Magen nach dem Colon zogen und vom Colon ascendens zum transversum. Nach Resektion der letzteren (zwischen den beiden Colonabschnitten gelegenen) trat im Laufe der Zeit sehr erhebliche subjektive und objektive Besserung ein. Es gehören diese Beschwerden zu der Klasse schwerer Koliken, die Lauenstein (1898) allgemein auf strangartige Adhäsionen des Bauchfells zurückgeführt hat. Es dürfte in diesem Falle ein altes Ulcus vorgelegen haben, das, wie wir wissen (Hirschfeld), auch peritoneale Adhäsionen entfernt von seinem Sitze erzeugen kann. Man hat im allgemeinen den Eindruck, als wenn von interner Seite

die Bedeutung perigastritischer Adhäsionen bei angeblich abgeheiltem Ulcus für hartnäckige Magenbeschwerden etwas überschätzt würde. Man hat sich auch viel Mühe gegeben, bestimmte Symptome für den Sitz der Verwachsungen ausfindig zu machen (Rosenheim). Die Perigastritis adhaesiva ist eine überaus häufige Begleiterscheinung des Ulcus, die nach vollendeter Heilung derselben meist symptomlos bleibt, wie doch aus dem Vergleich der bei Nachuntersuchungen gastroenterostomierter Ulcus-Pat. erhobenen Befunde mit dem Operationsbefund einwandfrei hervorgeht. Meist steckt hinter den Beschwerden doch noch ein offenes Magenulcus und der Prozentsatz derjenigen Magenpatienten, die weder wegen Ulcus noch wegen Motilitätsstörungen, sondern wegen adhäsiver Prozesse operiert sind, ist ein recht geringer.

Ferner verdienen 2 Beobachtungen beachtet zu werden, bei denen allgemeine Ursachen die Therapie vereitelten. Einmal wurde bei einem Tabiker (94), der weder typische, gastrische Krisen noch andere Symptome von Tabes damals aufwies, nach längerer Beobachtung an der med. Klinik, geschützt auf den Nachweis von Blut im Mageninhalt die Diagnose auf Ulcus gestellt. Bei der Operation konnte dasselbe nicht gefunden werden. Die Beschwerden, vor allem das Erbrechen, ließen nach der Operation nur vorübergehend nach und $4^1/_2$ Jahre später war der Zustand der gleiche wie vor der Operation. Die Diagnose: Tabes dorsalis konnte bereits 1 Jahr nachher gestellt werden. In der uns zugänglichen Literatur ist nnr ein Fall zu finden, bei dem gleichfalls mit negativem Erfolge bei gastrischen Krisen eine G.-E. angelegt wurde (Maragliano-Krause).

Bei einer schweren Hysterie (Hypästhesie der rechten Körperhälfte, Anfälle) wurde wegen andauernden Erbrecheus, angeblich auch Blutbrechens, das zur Inanition zu führen drohte, die G.-E. wegen Ulcusverdachts schließlich doch angelegt (95). Ein Ulcus konnte nicht getastet werden, Pat. bricht wie vor der Operation, so daß dem Zuschauer gänzlich rätselhaft ist, wovon der Mann sich ernährt. Er wandert im übrigen von einem Krankenhause zum anderen, sobald er wieder durch einige Arbeitstage Berechtigung auf eine Kasse gewonnen hat. Weder die Indikationsstellung, noch die Methode ist an diesem Mißerfolg schuld.

Die Gastroenterostomie.

Als Wölfler im Jahre 1881 die erste G.-E. bei einem Carcinom anlegte und dieselbe auf ein paar Seiten beschrieb, konnte er schwer-

Gastroenterostomie-Tabelle.

	G.-E.		Erfolge I.	Erfolge II.	Mißerfolge Operat.-Mortalität	Mißerfolge Spätmortalität	Mißerfolge III.	Mißerfolge IV.	Tod spät. an and. Krankh.	Unsichere Nachricht	Erfolg : Mißerfolg	
Narbige Pylorusstenose 23	Naht	11	4	3	0	0	1	3	—	—		
	Knopf	11	3	5	0	0	—	2	1	—	16 : 6	
	Unbest.	1	1	—	0	0	—	—	—	—	27 % Mißerf.	
Ulcus pylori 18	Naht	6	4	1	1	0	—	—	—	—	12 : 6	
	Knopf	12	4	3	1	0	1	3	—	—	33 % Mißerf.	67 G.-E. mit drei Todesfällen innerhalb der ersten 30 Tage = 4,5 Proz. Mortalität.
Ulcus des Magenkörpers 15	Naht	7	3	—	—	2	1 S.[1])	—	—	1	6 : 6	
	Knopf	8	3	—	1	—	1	1	—	2	50 % Mißerf.	
Ptose 9	Naht	3	2	—	—	—	1 S.[1])	—	—	—	7 : 2	
	Knopf	5	2	2	—	—	1	—	—	—	22 % Mißerf.	
	Unbest.	1	1	—	—	—	—	—	—	—		
Sonstige Fälle 2	Naht	0	—	—	—	—	—	—	—	—		
	Knopf	2	—	—	—	—	—	—	—	—		
67			27	14	3	2	6	9	1	3	Nach Abzug von 2 „sonst. Fälle“ (Hysterie u. Tabes) 65 G.-E., unter denen 30 % sichere Mißerfolge (20) und 62 % (41) sichere Erfolge zu verzeichnen sind.	
			41		20							

1) Es wurden primär 65, sekundär nach anderen an der Klinik selbst ausgeführten Operationen 2 G.-E. angelegt = 67. („S.“ = sekundär).

lich ahnen, welche Umwälzungen diese Methode auf dem Gebiete der Magenchirurgie hervorrufen und welche Hochflut von Veröffentlichungen seinen bescheidenen Zeilen folgen würde. Die Physiologie, die Pathologie, die Technik und die Indikation der G.-E. steckt voller interessanter Probleme, welche in ungewöhnlichem Umfange zu klinischen und experimentellen Studien Anlaß gegeben haben. An Modifikationen, die sich die Anerkennung der meisten Autoren errungen haben, hat es in der Folge nicht gefehlt, auch an solchen nicht, welche nur dem Erfinder vortrefflich vorkamen. Erstere knüpfen sich an die Namen Luecke-Rockwitz, welche die isoperistaltische Anlagerung der Darmschlinge empfahlen, v. Hacker, der 1885 die erste G.-E. r. p. ausführte, Braun-Jaboulay, welche 1893 als Sicherheitsventil die Enteroanastomose zwischen zu- und abführendem Schenkel einführten. Eine Spaltung derjenigen Chirurgen, welche besonders die Magenchirurgie pflegten, in 2 Lager brachte der Murphyknopf, der von den einen mehr von anderen wenig geschätzt wurde. Die übrigen Vorschläge zur Verbesserung fügen sich wie Rankenwerk den skizzierten Modifikationen an: Suspendierung der Darmschlinge am Magen (Wölfler, Kappeler), Verengerung der zuführenden Schlinge (Wölfler, Czerny, Mikulicz, v. Hacker[1]), Klappenbildung (Kocher) usw. Petersen brachte 1902 eine ausgezeichnete anatomische Begründung für die Wahl der kürzesten Schlinge bei der hintern G.-E. An Rouxs Name knüpft sich die Umgestaltung der einfachen hinteren G.-E. zur Y-förmigen. Nach den Verhandlungen des deutschen Chir.-Kongr. 1906 scheint die hintere G.-E. die mehr geübte Methode zu sein. [2])

Ursprünglich für die inoperablen Magencarcinome erfunden, brach sich die Methode auf dem Gebiete der gutartigen Magenkrankheiten Bahn, hatte 1897 nach dem Referate von Mikulicz bereits die Resektion geschlagen und ist heute hier die dominierende geworden. Hatte man anfangs sich nur an die Stenose des Pylorus gewagt, so dehnte man ihre Anwendung auch auf die nichtstenosierenden Ulcusformen aus, gestützt auf die Lehre vom Pylorospasmus und der dadurch gesetzten Störungen.

Die Wirkungen, welche die G.-E., wenn sie richtig funktioniert, hervorbringt, zerfallen in allgemeine und solche, welche ihr selbst eigentümlich sind. Es ist die Regel, daß vorhergehendes Erbrechen

1) Zit. nach Reiske.

2) Hochenegg bevorzugt nach Lorenz die anisoperistaltische Anlagerung mit bestem Erfolg; vergl. Delaloye.

mit der Operation sofort verschwindet, in dem Moment, wo eine ordentliche Entleerung des Mageninhalts eintritt. Mehr überrascht die schmerzlindernde Wirkung. Kann man es doch erleben, daß Pat., die vorher trotz hoher Morphiumdosen kaum vor Sehmerzen geschlafen haben, auf einen Schlag schmerzfrei werden. Das gilt besonders vom offenen Ulcus. Das Gewicht des Pat. nimmt meist schon in den ersten 4 Wochen zu, schnellt dann in den nächsten Monaten auf eine gewisse Höhe, von der es, wenn der Pat. die Berufsarbeit wieder im ganzen Umfange aufgenommeń hat, langsam zu einer konstanten Mittellage absinkt. Die Zunahmen sind sehr beträchtlich und erreichen bei wasserarmen und ausgehungerten Stenosen nicht selten 30—40 Pfund und darüber. Bei einer kleinen Minderheit erfolgt nach der Operation eine Abnahme von wenigen Pfund, die erst nach der Entlassung aus dem Krankenhause wieder eingebracht werden. Im weiteren Verlaufe scheiden sich die Träger der gut funktionierenden Anastomosen in 2 Klassen, in solche, die ganz beschwerdefrei sind und in solche, die leichte Beschwerden haben. Daß einmal Pat. sagen, sie könnten mit ihren Magen tun und lassen, was sie wollten, sie hätten gar nicht mehr das Bewußtsein, einen Magen zu haben, dieser Grad von Vollkommenheit ist selten. Dazn ist auch das subjektive Gefühl für kleine Störungen bei den Operierten durch die jahrelange vorhergehende Leidenszeit zu sehr geschärft. Die meisten fühlen, sich ja trotzdem aus der Hölle in den Himmel versetzt und hüten sich wohl, letzteren zu verscherzen. Es ist aber ein großer Prozentsatz so weit hergestellt, daß er bei vernünftiger Lebensweise ohne besondere Diät jeden Tag im Jahre arbeitsfähig und im allgemeinen beschwerdefrei ist; nach unserer Berechnung umfaßt diese Klasse I 40 Proz. der Operierten oder 42 Proz. der Überlebenden. Die Klasse II leidet an leichten Beschwerden meist dyspeptischer Natur. Diese können auftreten nach bestimmten Speisen, oder nach Anstrengungen, oder periodisch ohne besondere Gelegenheitsursuche. Mitunter bekommt man auch die Angabe, daß Pat. bei Erkältungen Druckgefühl oder direkte Schmerzen in der Magengegend haben, oder daß sie speziell im Frühjahr oder Herbst darunter zu leiden haben. Wahrscheinlich spielen bei diesen leichten Beschwerden — von groben motorischen Störungen ist hier selbstverständlich nicht die Rede — verschiedene Ursachen mit, welche auf das Grundleiden zurückgehen und teils in einer erhöhten Empfindlichkeit der Magenschleimhaut, teils in feineren motorischen Störungen liegen mögen. Die Klasse umfaßt nach unserer Berechnung nur etwa 20 Proz. aller Operierten, die

dann entweder in ihrem Lebensgenuß oder in ihrer Arbeitsfähigkeit leicht beeinträchtigt sind.

Was die der Methode eigentümlichen Wirkungen angeht, so haben sich damit schon eine Reihe Untersucher befaßt. Es ist das Verdienst Kauschs, zuerst eine fortlaufende Zahl von G.-E. genau nachuntersucht zu haben und seine Resultate sind in der Hauptsache von den folgenden Autoren bestätigt worden. Carle und Fantinos Untersuchungen verdienen durch ihre Exaktheit an klinischem Material besondere Beachtung, doch beziehen sie sich nur auf die ersten Wochen und Monate nach der Operation.

Zu nennen sind ferner noch Rencki, Petersen, Machol, Kaiser, Kreuzer. Experimentell haben sich Kelling und jüngst Katzenstein mit der G.-E. befaßt. Es ist schon in der Einleitung gesagt worden, unter welchen Bedingungen und mit welchen Mitteln unsere Prüfungen vorgenommen worden sind. Dieselben können der Natur der Sache nach keine sehr feinen Prüfungen sein, aber dieses Schicksal teilen sie mit denen aller Autoren, die ambulantes Material nachuntersucht haben. Wir kennen auch alle die Einwände, welche gemacht werden können über wechselnde Acidität des Mageninhalts nach Zeit und Kost, wir sind uns wohl bewußt der Schwierigkeit, die Hauptsache, die motorische Funktion zu bestimmen. Aber soll man deshalb ganz auf diese Nachuntersuchungen verzichten? Gewisse Tatsachen ergeben sich doch als feststehend bei einer großen Reihe von Prüfungen.

Schon Kausch schreibt, daß die Galle konstant im Magen nach G.-E. gefunden werde. Diese Tatsache wurde von anderer Seite bestätigt, nur die Heidelberger Klinik vermißte die Galle in 40 Proz. Bei 31 G.-E. und einer Pylorusresektion nach Billroth II fanden wir 28 mal Galle im Magen, also in den meisten Fällen, die zwischen 1 und 7 Jahren nach der Operation zur Untersuchung kamen. Ferner konnten wir feststellen, daß der Gallengehalt bei verschiedenen Ausheberungen ganz verschieden war, und nicht selten in der Spülflüssigkeit durch Würgbewegungen vermehrt wurde. Es läßt sich daher auch über die Quantität der wirklich zu der Nahrung einfließenden Galle nicht annähernd etwas Bestimmtes sagen. Daß die Galle die Säure abstumpft, diesem naheliegenden Gedanken haben bereits viele Autoren Ausdruck gegeben, doch ist neuerdings Katzenstein einen Schritt weiter gegangen, indem er der Galle einen die Salzsäuresekretion vermindernden Einfluß zuschreibt. Das Einfließen der Galle dürfte durch die Anastomose geschehen, und nicht durch den Pylorus. Denn erstens kommt

Galle auch bei Pylorusresektion nach Billroth II vor (eigene Beobachtung) und zweitens ist der Pylorus in vielen Fällen unwegsam. Störungen sind durch die Galle im Magen, wie bekannt, sehr selten beobachtet worden. Kausch und Kelling haben über je eine Beobachtung berichtet, wo die Galle subjektiv sehr unangenehm empfunden wurde. Bei unserem Material konnten wir keine Beschwerden feststellen, von denen wir den Verdacht gehabt hätten, daß sie hierauf zurückzuführen seien.

Bezüglich der Salzsäureabsonderung und der Acidität des Magensaftes überhaupt haben Kausch, Carle und Fantino, Rencki, Petersen, Machol, Kreuzer und andere gefunden, daß die Acidität vor der Operation in allen Graden durch die G.-E. erniedrigt wird, daß nicht selten Hypacidität und Anacidität eintritt. Auch haben manche gefunden, daß nach anfänglichem postoperativen Salzsäuremangel die Säure später wieder auftreten kann. Unsere Befunde, die bei der Nachuntersuchung von 30 G.-E. und einer Resektion erhoben wurden, sind nach der Höhe des Aciditätswertes auf beiliegender Tabelle geordnet. Mit Ausnahme einiger weniger sind die Zahlen auf Probefrühstück zu beziehen, daneben sind Gallengehalt, Gewicht und Dauerresultat bezeichnet. (S. Tabelle S. 413).

Die 1. Reihe (0—29 Ges.-Acid.) enthält unter 13 Fällen 7 Dauerresultate der Klasse I, 4 der Klasse II, 2 der Klasse IV; die 2. Reihe (30—60 Ges.-Acid.) unter Abzug von Nr. 48 unter 10 Fällen 4 mal I, 3 mal II, 2 mal III, 1 mal IV; die 3. Reihe (Ges.-Acid. über 60) unter 7 Fällen 3 mal 1, 1 mal II, 1 mal III, 2 mal IV.

Aus der Zusammenstellung läßt sich folgendes ersehen: Eine große Zahl der nachuntersuchten G.-E. hatte niedrige Ges.-Acid., vielfach mit Mangel an freier Salzsäure verknüpft (43 Proz. unter 30 Ges.-Acid.), $^1/_3$ hatte mittlere Acidität, nicht ganz $^1/_4$ hatte hohe Acidität über 60. Das Befinden der Leute richtet sich insofern nicht nach dem Säurewert, als in allen 3 Gruppen Mißerfolge vorkommen. Doch ist eine relative Zunahme der Mißerfolge mit steigender Acidität zu konstatieren. Die Galle kommt ebensooft in hochaciden, wie in hypaciden Magensäften vor, weshalb wir davor warnen müssen, allzuweit gehende Konsequenzen wie Fettfütterung daran zu knüpfen. Erinnert man sich daran, welche Aciditätswerte wir vor der Operation für das Ulcus zusammengestellt haben, die nur 2 mal unter 30 sanken, so kann die allgemeine Tendenz der G.-E., den Säurewert herabzusetzen,

Nr.	freie Salzsäure	Milchsäure	Gesamt-Acidität	Galle	Gewicht	Dauerresultat	Bemerkungen	
80	— S	—	nicht sauer	+ G	111	II		Ges.-Acid. 0—29.
17	— S	—	schwach sauer	+ G	77	IV		
45	— S	+ M?	sauer	+ G stark	120	I		
47	— S	—	schwach sauer	—	94	I		
54	— S	— M	5	+ G stark	126	I		
1	— S	—	6	— G	?	II		
9	— S	—	10	+ G	116	II		
30	— S	—	12	wenig Galle	126	I		
35	— S	+ M	16	viel Galle in Spülung	112	II		
16	— S	—	18	—	—	I	perniciöse Anämie	
61	— S	— M	20	+ G	114	I		
38	+ S	— M	20	+ G	98	I		
23	— S	—	22	?	109	IV		
52	— S	—	30	?	94½	III		Ges.-Acid. von 30—60
29	+ S	— M	35	viel Galle in Spülung	120	II	Resect. pyl. n. Billroth II	
2	+ S	—	35,5	+ G	134	II		
12	— S	+ M	40 Mahlzeit	+ G	86	II		
48	+ S	—	42 (1904)	—	—	04. IV 06. I	Probe i. J. 1904 gemacht	
87	+ S	— M	50	+ G	119	I		
10	+ S	—	52	+ G	102	I		
11	— S	+ M	60	+ G	94	I		
6	+ S	—	60	+ G	134	I		
22	+ S	—	60	+ G	117	IV		
51	+ S	— M	60	— G	110	III		
3	+ S	—	65	+ G	146	IV		Ges.-Acid. über 60
43	+ S	+ M	67	+ G schwank.	154	I		
33	+ S	— M	42—70	+ G	112	IV		
83	— S	—	70 Mahlzeit	+ G	96	III		
15	+ S	—	75	+ G	145	I		
77	— S	— M	75 Mahlzeit	+ G	150	I		
26	+ S	— M	82	+ G in Spül.	101	II		

nicht bestritten werden.[1]) Auch bei denjenigen Fällen, wo beide Werte vor und nach der Operation direkt miteinander vergleichbar sind, ist die gleiche Beobachtung zu machen. Da wo die Acidität postop. gesteigert ist (5 mal), handelt es sich 3 mal um gesenkte Magen ohne Ulcus, 2 mal war ein Rezidiv der motorischen Störung festzustellen. Bei den wenigen mehrfachen Untersuchungen post operationem konnte nie eine Steigerung der Acidität festgestellt werden, wo Salzsäuremangel war, da blieb er, mit Ausnahme eines resezierten Magens, bei dem sich nach Jahren wieder Salzsäure fand. Wie aus der Tabelle weiter hervorgeht, hat der Salzsäuremangel keinen nachteiligen Einfluß auf das Befinden des Betr., ebenso wie derselbe auch meist beim gesunden Magen leicht ertragen wird (Leo, Krehl). Eine gewisse Wechselwirkung zwischen Säuregehalt und Motilität scheint zu bestehen und ist sicher wie beim normalen Magen, so auch bei dem mit einer Anastomose versehenen von Bedeutung. Es ist festgestellt, daß alkalischer Inhalt im allgemeinen rascher den Magen verläßt als saurer (Pawlow), da der Darm gegen die Aufnahme von mehr Säure als er neutralisieren kann, reflektorisch sich sperrt. Es ist demnach theoretisch die Entleerung des in fast der Hälfte der Fälle wenig aciden Mageninhalts post G.-E. erleichtert. In praxi bestehen m. W. darüber keine Untersuchungen für die G.-E., ob die sauren Mageninhalte länger zur Entleerung brauchen als die anderen. Andererseits wird von einigen Autoren angenommen, daß die Stauung an sich die Säure vermehrt und es ist dies sehr einleuchtend, wenn man sieht, wie durch eine Operation, die in so ausgesprochener Weise und in erster Linie die motorische Funktion bessert wie die G.-E., rasch ein Sinken der Acidität zustande kommt, daß diese Verminderung aber ausbleibt oder gar einer Steigerung Platz macht in einigen Fällen, in denen ein echtes Rezidiv der Stenose durch Verengerung der G.-E. eingetreten ist. Doch soll andererseits nicht verschwiegen werden, daß es eine kleine Zahl gut funktionierender Magendarmverbindungen gibt, bei denen trotzdem die Acidität hoch blieb, bei denen also die Annahme einer primären Säurevermehrung unabhängig von der Stauung gerechtfertigt ist. Rencki nimmt an, daß bei Hypacidität post G.-E. bereits eine Degeneration der Schleimhaut vorliegt. Wenn nun aber diese Schleimhaut unmittelbar vor der Operation noch Säure sezernierte,

1) Es befinden sich unter den Nachuntersuchten auch 5 Ptosen, die vor der Operation niedrige Acidität hatten.

so muß man doch außer an die Degeneration an die Verschiedenheit des Reizes denken, der auf die Schleimhaut vorher in Gestalt stagnierenden Inhalts wirkt, nachher aber auf einmal sehr viel milder wird.

Gelegentlich wurde nach der G.-E. die Milchsäureprobe positiv gefunden und zwar gerade bei Fällen, bei denen Milchsäuregärung nach dem sonstigen Befunde auszuschließen war. Trotzdem die Proben nach Ausschütteln mit Aether puriss. angestellt sind, muß ich doch eher an einen mir rätselhaften Untersuchungsfehler denken, als daß ich daran Schlüsse zu knüpfen wagte.

Über die Motilität des Magens nach G.-E. ein Urteil zu gewinnen, ist aus schon erörterten Gründen bei ambulantem Untersuchungsmaterial sehr schwierig. Es war in der Mehrzahl der Fälle nur möglich zu sagen, hier ist eine schwere Störung auszuschließen, oder hier ist eine Verlangsamung da, aber die obere Grenze zu finden, die kürzeste Zeit, in der sich der operierte Magen entleert, das kann nur durch systematische stündliche Ausheberungen festgestellt werden, wie sie Carle und Fantino angestellt haben. Unsere Befunde bei 27 G.-E. sind folgende:

Motilität gut	11 mal
Grobe Störung auszuschließen	9 mal
Etwas verlangsamt	4 mal
Grob gestört	3 mal.

Bei grobgestörter Funktion ist das Resultat auch nach dem Empfinden des Pat. schlecht, dagegen sind einige Pat. mit einer etwas langsamen Magenentleeruug unter den Nachuntersuchten, die sich subjektiv sehr wohl fühlen. Im großen und ganzen wurde bei den zahlreichen Ausheberungen und Spülungen selten einmal ein Magen zu einer Zeit leergefunden, wo man noch Inhalt erwarten mußte, und es besteht durchaus der Eindruck, als ob in dem Gros der G.-E. eine erheblich schnellere Entleerung, als der Norm entspricht, nicht stattfindet. Auch von den meisten anderen Untersuchern, ausgenommen Carle und Fantino, wurde eine Beschleunigung der Magenentleerung post G.-E. als Regel nicht angenommen. Da nach Kelling der Mageninhalt nicht nach dem Gesetz der Schwere bei der G.-E. einfach ausfließt, sondern nur durch die Kontraktion der Wände entleert wird, so heißt das mit anderen Worten: Die Magenperistaltik leistet in einer gewissen Zeiteinheit nur ein gewisses Arbeitsquantum, gleichgültig ob sie die Masse durch eine natürliche oder eine Kunstöffnung abgibt. Nun wissen

wir zwar vom Pylorus, daß er zeitweite bei der Magenverdauung festgeschlossen ist und sich nur periodisch öffnet, von der Kunstöffnung wissen wir aber darüber nichts Sicheres. Viele Autoren, auch Kocher, nehmen zwar eine Sphinkterwirkung der Anastomose an, gesehen hat aber den dazu nötigen muskulösen Apparat noch niemand. Es ist im ersten Augenblick geradezu verblüffend, wenn man sieht, daß ein solcher Magen, der doch ein Loch hat, mit Luft aufgebläht werden kann, die immerhin kurze Zeit gehalten wird. Eine Sperre ist zweifellos da, es fragt sich nur wo. Es erscheint am wahrscheinlichsten, diese Sperre im Widerstand des Darmes zu suchen, und zwar teils im passiven und teils im aktiven Widerstand.

Man kann sich bei Laparotomien gelegentlich überzeugen, daß das Leerstreichen größerer Strecken Darm eine gewisse Kraft erfordert, die teils durch die Fortbewegung des Inhalts an sich, teils durch die Entfaltung der Darmwände durch den Inhalt absorbiert wird. Mehr Kraft wird die Entleerung eines Darmteils noch erfordern, wenn der Darm auf den Reiz einer einfließenden chemisch differenten Masse, wie sie der Mageninhalt repräsentiert, mit einer Kontraktion antwortet.

Kocher selbst hat die Beobachtung gemacht, daß durch eine Kontraktion des Darmes dicht hinter der Anastomose sein Lumen vollständig unwegsam wurde. Warum soll auf diese Weise nicht eine Art Sphinkterwirkung durch die Darmtätigkeit entstehen können? Im umgekehrten Sinne, in dem der Beschleunigung der Entleerung, soll der Magen nach v. Merings Untersuchungen und Kellings Erklärung, durch Fortfall des Hemmungsreflexes, der unter normalen Verhältnissen bei der Verdauung von dem jeweilig gefüllten Duodenum ausgeht, bei der G.-E., welche vielfach bei Stenosen des Pylorus das Duodenum ja ganz ausschaltet, beeinflußt werden.

Man nimmt ja der leichteren motorischen Entleerung wegen instinktiv gerne den tiefsten Punkt zur Anlegung der G.-E.; doch gibt es Zustände, wie ein Ulcus der kleinen Kurvatur oder eine bereits angedeutete Sanduhrform, bei denen man lieber höher oben die Anastomose anlegt, um dauernd vor einer Stenose sicher zu sein. (Goepels G.-E. fundosa). Andererseits liest man bei Krehl, daß im Fundus dauernd ein verhältnismäßig niedriger Druck herrscht. Bei der Kontraktion des letzteren soll sich dieser Teil durch einen besonderen Sphinkter gegen den Fundus absperren, während der Pförtner sich öffnet. Demnach sind alle G.-E., die

nicht im Pylorusteil angelegt sind — und es wird auch bei Dilatationen ein großer Teil mehr nach dem Fundus zu liegen —, theoretisch der Gefahr ausgesetzt und mangelhaft zu funktionieren, weil der richtige Innendruck an der betreffenden Stelle des Magens fehlt. Es ist aber andererseits bisher von chirurgischer Seite keine Störung nach G.-E. beobachtet worden, die in dieser Richtung zu deuten wäre. Ebenso haben sich theoretische Befürchtungen bezüglich mangelhafter Ausnutzung der Nahrung infolge verminderter Gallen- und Pankreassaftabscheidung (Kelling) weder in praxi bewahrheitet noch konnten sie durch chemische Untersuchungen der Fäces (Siegel und Heinsheimer) als berechtigt nachgewiesen werden.

Vor der G.-E. bestehende Dilatation des Magens soll zurückgehen und zwar nach Kreuzer in der Mehrzahl der Fälle bis zur Norm, nach Petersen-Machol nur in Ausnahmefällen bis zur Norm (unter 29 G.-E. 2 normal große Magen). Wir haben bei unseren Aufblähungen mit Natron bicarb. und Acidum tartar. folgende Resultate erhalten: Bei 23 Stenosen des Pylorus und einer atonischen Dilatation stand hinterher die große Kurvatur in Nabelhöhe und darüber 8 mal, unter Nabelhöhe 15 mal. Dabei erfolgte auch bei den letzteren eine erhebliche Retraktion, so daß die große Kurvatur bis zu 5 Querfinger höher stand als vorher. Diejenigen Magen, die sich nicht retrahierten, 8, waren meist mit Senkung kombiniert. Eine Parallele zwischen subjektivem Befinden oder motorischer Leistungsfähigkeit und Stand der großen Kurvatur ließ sich nach der Operation nicht konstatieren. Bei der Frage, welche Magen die meiste Aussicht haben, völlig zur Norm zurückzukehren, konnte keine bestimmte Regel gefunden werden, wenn es auch natürlich am wahrscheinlichsten ist, daß kurz dauernde Ektasien am raschesten zurückgehen. Aber erstens läßt sich die Dauer einer Ektasie nach der Anamnese schlecht genau bestimmen, zweitens hängt der Grad der Ektasie außer von der Stenose doch auch von der Beschaffenheit der Magenwand ab, deren Elastizität. Das Alter des Pat. ist jedenfalls ohne Einfluß darauf, wie wir feststellen konnten. Wir würden also unseren Standpunkt nach unseren Untersuchungen folgendermaßen formulieren: Nur in einer Minderzahl der Fälle werden die Magengrenzen nach G.-E. wieder normal, meist bleibt die große Kurvatur trotz ausgiebiger Retraktion der entlasteten Magenwände unter Nabelhöhe stehen, was für das Befinden des Trägers gleichgültig ist und keinen Rückschluß auf die Motilität erlaubt. Das Lebensalter hat mit der Retraktionsfähigkeit nichts zu tun.

Haben wir im vorhergehenden die Physiologie der G.-E. behandelt, so kommen wir jetzt zur Pathologie derselben. Die Mortalität, welche der Methode als solcher anhaftet, ist z. Z. gleich null. Wie aus der G.-E.-Tabelle ersichtlich ist, ging von den einfachen narbigen Pylorusstenosen und den Ptosen auch nicht ein Pat. zugrunde, dagegen ist das offene Ulcus mit drei Todesfällen belastet, so daß im ganzen bei 67 G.-E. eine operative Mortalität von 4,5 Proz. berechnet wird. Der Methode als solcher fällt kein Exitus zur Last, kein Circulus, keine unaufgeklärte Peritonitis, keine Nahtinsuffizienz forderte ein Opfer. Einmal trug, wie erwähnt, das Chloroform schuld an dem unglücklichen Ausgang, einmal raffte eine Pneumonie eine 70jährige Pat. weg und ein Pat. starb nach Salzsäureverätzung im Kollaps. Also die Schwere des Grundleidens, bezw. der Gesamtzustand des Pat. gab den Ausschlag.

Obwohl wir keinen Todesfall an Circulus hatten, so mußte doch 3 mal wegen postoperativer Störung eingegriffen werden, und zwar 2 mal bei Knopfanastomose. Der erste Fall (7) mußte am 16. Tage, nachdem 3 Tage vorher Regurgitation plötzlich eingetreten war, relaparotomiert werden. Der Knopf fand sich nicht mehr an der Stelle, der leere abführende Schenkel war mit dem zuführenden gefüllten verlötet und abgeschnürt, die sek. Enteroanastomose brachte dauernd Heilung. Die beiden anderen Pat. litten nicht an Ulcus, sondern an Magensenkung. Auch eine von diesen Patientinnen bot den gleichen Verlauf: Regurgitation vom 11. Tage an, bei der Relaparotomie Knopf nicht mehr an der Stelle, zuführender Schenkel gefüllt mit dem abführendem verlötet, dadurch Abknickung desselben im spitzen Winkel. Geh.-Rat Helferich hielt die Verklebung zwischen beiden Schenkeln für das Primäre, wodurch dann die beiden Schenkel wie der Lauf der Doppelflinte lagen mit Knickbildung an der Umschlagstelle. Es ist wahrscheinlich, daß die Krisis eintrat, als der Knopf seine Stelle verließ, der Scheitel der Umschlagsstelle als Sporn sich bemerkbar machte. Doch war auch bei der letzten Pat. eine ziemlich beträchtliche Darmatonie vorhanden, wie aus dem nachfolgenden Ereignis des Knopfileus bei der gleichen Frau hervorgeht. Auch hier wurde durch Enteroanastomose Heilung geschafft. Bei einer 3. Patientin (89) war der Mesocolonschlitz zu eng geraten und stenosierte die Anastomosenstelle. Durch Erweiterung des Schlitzes und sekundäre Enteroanastomose wurde der Schaden repariert.

Ab und zu erlebt man, nachdem die Narkosenwirkung schon vorbei ist, Erbrechen, was von den meisten Autoren und auch von

uns als eine Vorstufe zum echten Circulus aufgefaßt wird. Das rein mechanische Mittel der Lageveränderung des Pat. hat uns hier gute Dienste getan. Entweder wird der Pat. auf die r. Seite gelegt oder steil gesetzt und halb rechts gewendet. Neuerdings hat G.-R. Helferich auch unmittelbar nach der Operation den Pat. einen Augenblick hochsetzen und sanft schütteln lassen, um die normale Lage der Eingeweide zueinander wieder herzustellen. Von komplizierteren Störungen, wie Einklemmung von Darmschlingen hinter der Anastomose oder Achsendrehung (Kelling, Chlumsky, Weber, Peham, Petersen), sind wir verschont geblieben. Damit, daß der Pat. aus der Klinik geheilt entlassen wird, ist aber leider der Erfolg der G.-E. noch nicht besiegelt. Die Methode versagt auch späterhin noch und zwar in folgender Weise:

1. Die G.-E. beeinflußt in einer kleinen Minderzahl der Fälle ein bestehendes offenes Ulcus nicht.

2. Die G.-E. verengt sich manchmal.

3. Es treten allerdings sehr selten Störungen durch Adhäsionsbildung auf.

4. Das Resultat wird irrelevant, weil die Magenbeschwerden ganz oder teilweise symptomatischer Natur und auf zentrale oder andere Ursachen zurückzuführen sind.

1. Zwei Kategorien von Ulcus werden durch die Methode nicht sicher beeinflußt, zur Blutung neigende oder blutende Ulcera, zumal wenn sie nicht am Pylorus sitzen und große, dem Durchbruch nahe nichtstenosierende Geschwüre. Die Heidelberger Klinik empfiehlt gerade bei Blutungen die G.-E. besonders warm, doch haben von unseren 4 aus dieser Indikation angelegten G.-E. nur 2 eine volle Heilung gebracht, während 2 andere Pat. später wieder Magenblutung und Zeichen eines floriden Ulcus aufwiesen. Was die andere Klasse von Ulcera betrifft, die nichtstenosierenden, meist callösen Formen, so wird von ihnen durch die G.-E. nur etwa die Hälfte geheilt. Der G.-E. wohnt ja keine geheimnisvolle direkte Einwirkung auf das Ulcus als solches inne, sondern sie ist in erster Linie eine Methode, welche nach den Gesetzen der Mechanik wirkt. Wo keine Stenose des Magenausgangs vorhanden ist, da ist ihrer Wirkung von vornherein der beste Teil genommen. Wenn sie trotzdem in vielen Fällen das Ulcus günstig beeinflußt, so geschieht es teils durch Umgehung des spastisch verengten Pylorus, wodurch den infiltrierten und verwachsenen Magenteilen weniger motorische Arbeit zugemutet wird, teils vielleicht durch Herabsetzung der Hyperacidität. Verwachsungen und Ulcus an sich bedingen ja manchmal eine motorische Störung.

deren Hebung durch die Operation günstig wirkt. Vielfach mag auch der Verdauungstrom, der vordem immer auf das Ulcus prallte, abgelenkt werden. Jedenfalls läßt sich eine Reihe von Gründen 2. Ranges finden, welche die günstige Beeinflussung auch des nichtstenosierenden Ulcus durch die G.-E. erklären können. Wir sind natürlich weit entfernt, die 50 Proz. Heilungen als einen befriedigenden Erfolg zu bezeichnen, glauben aber vorerst, daß die Resektion bei diesen Formen auch nichts Besseres bietet, sondern durch ihre größere Mortalität noch weniger. Die einzige Hilfe scheint in einem veränderten, weniger konservativen Indikationsstandpunkt gegenüber dem renitenten nichtstenosierenden Ulcus zu liegen.

Von der nachträglichen Verengerung der Anastomose ist in neueren Arbeiten relativ wenig die Rede, obwohl sie wahrscheinlich an den späteren Mißerfolgen nicht selten schuld trägt. Berichte über Obduktionen lange nach Anlegung einer G.-E., sind in der Literatur leider recht wenige zu finden, so wichtig sie für die ganze G.-E.-Frage sind, etwas häufiger sind die Befunde bei Relaparotomie mitgeteilt. Relativ häufig für die geringe Anzahl der nachträglichen Autopsien ist dabei von der Schrumpfung der G.-E. die Rede (Reiske, Steudel, Kaufmann, Graser, Körte, Kehr). Dies Ereignis bleibt relativ bedeutungslos bei Ulcus des Magenkörpers, das ohne Stenose inzwischen ausgeheilt ist, weshalb man bis jetzt darüber so gut wie nichts weiß, wie sich die Anastomose bei durchgängigem Pylorus auf die Dauer verhält. Kelling steht nach dem Thierexperiment wenigstens auf dem Standpunkt, daß derartige G.-E. leichter einer Verengerung anheimfallen, als solche bei Pylorusstenosen. Die klinische Erfahrung lehrt aber, daß auch die Stenose des Magenausgangs nicht sicher davor schützt. Die Gründe für die Schrumpfung sind durchaus noch nicht geklärt, weswegen wir unsere 4 Beobachtungen, bei denen das Rezidiv der Stenose sicher steht, hier kurz anführen[1]), abgesehen von einigen wenigen anderen, bei denen man bloß den Verdacht haben kann. Drei gehören zu den narbigen Pylorusstenosen, eine zum Ulcus pylori (3 Knopf-, 1 Nahtanastomose).

3. J.-N. 327/1902. E., Peter, 57 J., Landmann, Marne. 6. V. bis 24. V. 1902. Pylorusstenose nach Pyloroplastik rezidiviert. G.-E. r. p. mit Knopf. Wahrscheinlich bereits als Soldat an Ulcus ge-

1) Nach Abschluß dieser Arbeit wurde eine 5. Beobachtung einer nachträglichen Verengerung der Magendarmfistel (Knopfanastomose) durch Relaparotomie festgestellt. Es handelt sich möglicherweise bei dem Pat. um ein Ulcus jejuni. Vergl. Krankengeschichte Nr. 6.

litten. Wegen hochgradiger Stenosebeschwerden im Januar 1899 Pyloroplastik. Im Oktober 1900 Rezidiv, zuletzt täglich Magenspülung. Guter Ernährungszustand, Magen aufgebläht — 3. + fr. Salzsäure, Ges.-Acid. 40. Viele Reste im Magen. Op.-Befund: Starke konzentrische Verengerung des Pylorus. 12. V. Lobuläre Pneumonie. 24. V. Magen funktioniert gut. Kein Aufstoßen, Appetit gut. Nachuntersuchung: Sommer 1906. Bis Oktober 1905 also $3\frac{1}{2}$ Jahre lang gutes Befinden. Seitdem Druckgefühl, Schmerzen, Erbrechen. Seit 14 Tagen wieder Magenspülung. Gew. 146 Pfd, Gesund aussehender Mann, kräftig. Nach 6 Stunden reichliche Reste eines kleinen Frühstücks, gallig gefärbt. + reichl. Salzsäure., Ges.-Acid. 65. + Peptone nach Probefrühstück. Bericht am 5. XII. 1906: Schlechtes Befinden, Stuhlverstopfung, Schmerzen, Erbrechen. IV.

9 [1]). J.-N. 1369/1900. Frau R., Anna, 47 J., Malersfrau, Neumünster. 15. I. bis 15. II. 1901. Pylorusstenose. G.-E. r. p. mit Knopf. Nach 2 Jahren wegen Rezidivs der Beschwerden durch Fistelverengerung Enteroplastik der Magendarmanastomose. Status: Magen reicht aufgebläht bis zur Symphyse, absolute motorische Insuffizienz. + Salzsäure gering. Heilung o. Z. Magenfunktion sehr gut. Knopf am 17. Tage ab. — Nach 1 Jahre wieder Schmerzen und Erbrechen. 6. VII. 1903 Relaparotomie. Magen reicht aufgebläht 4 Querfinger unter den Nabel. 0 Salzsäure. 0 Milchsäure. Ges.-Acid. 15. Motorische Insuffizienz. Die Gastroenterosomie ist kaum für die Zeigefingerspitze durchgängig. Da beide Dünndarmschenkel mit dem Mesocolon und dem Magen breit verwachsen waren, wird die vordere Magenwand quer entsprechend dem Verlaufe der Gefäße incidiert. Hierauf wird von innen die Hinterseite der Anastomose wie ein Knopfloch gespalten, die Wundränder werden an 2 Zügeln herausgehoben und quer vernäht. Störung im Wundverlauf. Vorstellung: Sommer 1906. Bei leichter Kost nur geringe Beschwerden. Arbeitsfähig im Hausstand. Gew. 116 Pfd. Keine motorische Störung nachweisbar. Spülwasser stark gallig. Probefrühstück 0 Salzsäure, 0 Milchsäure. Ges.-Acid. 10. II.

17. J.-N. 1180/1905. 31. X. bis 17. XII. 1905. S., Rosa, 21 J., Kaufmannstochter, Hamburg. Pylorusstenose. Geschrumpfte G.-E. ant. ant. Resektion der G.-E. a. a. und Anlegung einer G.-E. r. p. Y-formis. — Schrumpfung der 2. G.-E. Anamnese: Seit 3 Jahren Magenschmerzen und häufiges Erbrechen. Nach Dr. Agéron, Hamburg: Ulcusstenose mit Milchsäuregärung. Im Frühjahr 1905 in Hamburg G.-E. antecol. ant. Nach 10 Tagen wegen Circulus vit. Enteroanastomose. Nach 4 wöchentlichem Wohlbefinden Rezidiv der Beschwerden. Status: Grazil gebaut, schlechter Ernährungszustand. Lungen und Herz o. B. Magengegend links von der Mittellinie bis zur Milzgegend sehr druckempfindlich. Weiche Resistenz unter den linken Rectus 2 Querfinger über dem Nabel zu fühlen. 2. XI. Relaparotomie: Magen und Darm breit mit vorderer Bauchwand und Leber verwachsen. Resektion der G.-E. a. a. samt der Enteroanastomose. Die Magendarmfistel ist nur noch für den kleinen Finger durchgängig, während die Enteroanastomose weit ist. G.-E. r. p.

1) Feldmann, Inaug.-Dissert., Kiel 1903.

unter Einpflanzen des zuführenden Schenkels seitlich in den abführenden. In der Rekonvaleszenz gelegentlich Klagen über Magenschmerzen, sonst o. Z. Wieder aufgenommen vom 7. V. bis 11. VI. 1906. Nach der Entlassung Pleuritis. Erbrechen und Schmerzen stellten sich im Laufe der Zeit wieder ein. Pat. behielt sehr wenig bei sich. Schwere motorische Störung. Magen, aufgebläht bis zur Nabelhöhe reichend, enthält nüchtern etwas galligen Schleim. Probefrühstück 0 Salzsäure, (+ Milchsäure?), schwach sauer. 12. V. 4. Laparotomie. Anlegung einer lateralen Jejunostomie. Magen und Colon mit der vorderen Bauchwand flächenhaft verwachsen. — Heilung o. Z. Einige Male bei ausschließlicher Fistelernährung Erbrechen schleimig-galliger Massen. Annähernd beschwerdefrei entlassen. Gew. 77 Pfd. — Wegen fortschreitender Abmagerung, Erbrechen, Inanition im September 1906. 5. Laparotomie in Hamburg. Dr. Agéron, der zugegen war, schreibt: „Es fand sich ein vollständiger Verschluß der zuletzt gemachten G.-E. r. p., so daß ein Durchgehen auch der flüssigen Nahrung einfach unmöglich war."

Diese 3 Verengerungen bilden eine Gruppe für sich, insofern sie $^1/_2$—$3^1/_2$ Jahre nach der Operation trotz der Stenose des Magenausgangs spontan auftraten. Wenn wir die Frage anschneiden, wodurch derartige Ereignisse verhütet werden können, so sei von vornherein dem Vorwurf die Spitze abgebrochen, die Kommunikation sei primär zu eng angelegt worden. Zweimal wurde unser gewöhnlicher Muphy-Knopf Nr. 4 genommen, wie bei allen übrigen Knopfanastonosen. Und bei dem jungen Mädchen, das wegen Schrumpfung der G.-E. a. a. operiert wurde, legte Geh.-R. Helferich die neue hintere Nahtanastomose (3reihige Naht) eher weiter an als gewöhnlich. Wir wissen, daß im Magen-Darmkanal nur Entzündungen oder Tumoren Verengerung des Lumens machen. Die ersteren treten meist als Ulcera der Darmwand auf, selten verengt ein außerhalb des Darms sich abspielender Entzündungsprozeß der Serosa denselben. Wir müssen also jedenfalls annehmen, daß unter dem Einfluß einer Infektion oder chemischer Reize die Anastomosenstelle von einer chronischen schrumpfenden Entzündung befallen wird. Dabei ist ja nicht die Annahme eines großen Schleimhautgeschwürs nötig. Die Knopfanastomose disponiert dazu etwas mehr als die Anastomose mit exakter Schleimhautnaht, weil nach dem Durchschneiden des Knopfes ein von Schleimhaut entblößter Wundring vorhanden ist (Steudel). Die spärlichen Beobachtungen, die sonst noch in der Literatur mitgeteilt sind, belasten ebenfalls etwas mehr den Knopf als die Naht. Kehr beschuldigt in seinen Fällen den Knopf als Ursache der Verengerung. Graser referierte über einen von Doerfler operierten Knopffall, Reiske hat mindestens 2 Knopfanastomosen mit nachträglicher Verengerung aufzuführen. Dagegen konnte

Neuweiler sonst keine einschlägigen Beobachtungen nach Knopfanwendung finden. Körte hat ferner bei einer Nahtanastomose Schrumpfung eintreten sehen. Bei der letzten Patientin (17) könnte man fast an eine Art Disposition zum Schrumpfen denken — 2 G.-E. nacheinander völlig verengt! Zwei Momente könnten hier noch mitsprechen: 1. die außergewöhnlich starke Adhäsionsbildung in der Bauchhöhle zwischen den Intestina und der vorderen Bauchwand. Eventuell kann diese Neigung der Serosa zu adhäsiver Entzündung auch einiges beitragen, eine Kunstöffnung zu verengen; 2. der Salzsäuremangel: der eine viel reichere Bakterienflora zuläßt (Conrad Brunner, Krehl) und der deshalb nicht so günstig ist für die Heilung von Wunden im Magen als der normale Magensaft. Groß kann freilich nach den Erfahrungen, die man 100fach beim Carcinom gemacht hat, der Einfluß des Salzsäuremangels nicht sein.

Der 4. Fall, eine gutartige Pylorusstenose, die wegen Fistelschrumpfung $4\frac{1}{2}$ Jahre nach der G.-E. relaparotomiert werden mußte, stellt ein Unikum dar (33), indem sich an der Anastomose ein Carcinom entwickelt hatte, ohne daß in der Zwischenzeit die Zeichen eines Ulcus an der gleichen Stelle bemerkbar geworden wären. Meines Wissens sind ähnliche Beobachtungen bisher nicht gemacht worden. Die Krankengeschichte ist kurz folgende:

33. J.-N. 427/1902. M., Richard, 52 J., Schreiber, Friedrichsort-Kiel. 29. V. bis 5. VII. 1902. 1. Ulcus pylori, Stenose, G.-E. r. p. mit Knopf. 2. Carcinom an der G.-E. nach $4\frac{1}{2}$ Jahren, G.-E. ant. ant. Anamnese: Pat. war früher stets gesund. Seit 20 Jahren Stuhlträghéit, seit vorigem Herbst Appetitlosigkeit, seit 6 Monaten Erbrechen, zeitweise nach jeder Mahlzeit, manchmal voluminös. Zuletzt Blutbrechen. Abmagerung. Status: Reduzierter Ernährungszustand. Innere Organe mit Ausnahme des Magens o. B. Magengegend leicht aufgetrieben. Plätschergeräusche. Geringe Druckempfindlichkeit am Epigastrium. Magen aufgebläht — 5 Salzsäure, 1,6 $^0/_{00}$ im Erbrochenen. Operation: Starke Verwachsungen des Magens mit der Umgebung. Pylorus sehr derb, kein Tumor. Magen sehr groß. G.-E. Heilung o. Z. Gew. 100—122 Pfd. 23. V. 1906 Vorstellung: Bisher gutes Befinden, kein Erbrechen. Stuhl in Ordnung. Ißt alles, nur nicht Saures. Aufstoßen, Sodbrennen. Gew. 138 Pfd. Kein Tumor zu fühlen. Große Kurvatur aufgebläht + 1. Probefrühstück + Salzsäure, 0 Milchsäure, Ges.-Acid. 70. Gmelin positiv. Motilität verlangsamt, nach 6 Stunden noch Reste. In der Folge stellten sich dann immer deutlichere motorische Störungeń ein. Pat. wurde wiederholt in der Klinik untersucht, lag mehrere Wochen in der medizinischen Klinik und wurde schließlich wegen motorischer Insuffizienz und Abmagerung am 7. I. 1907 relaparotomiert. Op.-Befund: Großer Magen, der sich schlecht vorziehen läßt. An der Serosaseite der Anastomose sieht und fühlt man einen harten derben Wulst. Auf der Magenserosa kleine flache weiße Knötchen. Anastomose noch für

den Zeigefinger knapp durchgängig. Von einem vorderen Schnitt aus wird das Mageninnere abgetastet, an der dem Pylorus zugekehrten Seite der Anastomose wird ein zerklüftetes Ulcus gefühlt. Pylorus selbst derb und narbig, ohne Tumor. Anlegung eines G.-E. antecol. anterior. Excision einer Drüse, die mikroskopisch Carcinom enthält. Heilung o. Z.

Es erscheint uns bei der gewöhnlichen Anastomosenschrumpfung am wahrscheinlichsten, daß ein chronischer Entzündungsprozeß dieselbe verursacht.

Da wir jedoch wissen, daß Ulcera peptica an der Anastomosenstelle symptomlos verlaufen und ausheilen können, so werden wir nicht fehlgehen, wenn wir wirklichen Ulcerationen an der Nahtstelle in manchen Fällen die Schuld an der Verengerung geben (wie Körte in seinem Falle). Das Verhältnis der letzteren Klasse von Verengerungen zum floriden callösen Ulcus der Anastomosenstelle ist dann klinisch und im anatomischen Endeffekt dasselbe wie das einer sich einschleichenden narbigen Pylorusstenose zum Ulcus pylori.

Was die Beseitigung der Stenose betrifft, so gibt es dafür 4 Wege. Entweder man legt, wenn wir von einer primären hinteren G.-E. ausgehen, mit dem abführenden Schenkel eine vordere an, ohne sich weiter um die erste zu kümmern, wie der Operateur bei 33 verfuhr. Bei der primären vorderen Anastomose ist dieses Verfahren auch anzuwenden, soweit die Vorderwand noch Platz bietet. Oder man reseziert die erste, näht den Magen dort zu und pflanzt den abführenden Schenkel an einer andern Stelle in den Magen und den zuführenden nach Roux Y-förmig in den abführenden. Voraussetzung ist, daß der zuführende nicht allzu kurz ist. So verfuhr Geh.-R. Helferich bei Fall 17. Oder man macht 3. eine Plastik im Sinne der Pyloroplastik, wie Reiske sie aus der Heidelberger und Breslauer Klinik beschrieben hat. Kann man vor Verwachsungen nicht an die hintere G.-E. von außen her gut gelangen und ist vielleicht die Stenose noch nicht völlig sicher gestellt, so ist der 4. Weg gangbar, den H. Geh.-R. Helferich meines Wissens zuerst eingeschlagen hat, bei dem 2. der hierhergehörigen Fälle (Nr. 9). Er eröffnete durch einen Querschnitt entsprechend dem Verlauf der Gefäße den Magen von vorne, legte sich auf diese Weise die hintere G.-E. von innen frei und machte die ganze Plastik von innen, indem er mit der Schere die hintere Kommissur der Verengung durchschnitt, die Wundränder dann an 2 Fadenhügeln heraushob und quer vernähte.[1])

1) Feldmann, Inaug.-Dissert., Kiel 1903.

3. Bei den übrigen Punkten können wir uns kurz fassen. Nur in seltenen Fällen bilden Adhäsionen, entweder durch die Operation oder durch das Ulcus hervorgerufen, den Grund zu nachträglichen großen Beschwerden. Man weiß ja nach dem Operationsbefunde von vielen Leuten, daß sie starke Verwachsungen haben, und trotzdem befinden sich dieselben völlig wohl. Nur hin und wieder bei sehr starken Verwachsungen versagt die wohltätige Wirkung der G.-E.; vor allem ist die Prognose nicht so gut bei den Leuten, die schon einmal am Magen operiert sind, wie bei den anderen primär mit G.-E. bedachten. Teils verengerten sich solche sekundäre G.-E. wieder (3, 17), teils schienen die Adhäsionen Schmerzen zu machen (52), teils blieb der Erfolg aus anderen Ursachen aus (83). Einmal sahen wir, wie erwähnt, Anfälle von Ileus nach der G.-E. in großen Intervallen auftreten, bei sonst sehr gutem Befinden, die wohl durch Adhäsionen bedingt sind.

4. Bei einer Anzahl von Pat. verschwinden nach der Operation die Beschwerden nicht, weil sie auf zentralen Ursachen beruhen. Alle die mit allgemeinen nervösen Zuständen kombinierten oder auf sie zurückzuführenden Magensymptome geben quoad Heilung durch Operation eine durchaus ungünstige Prognose. Bei der noch bestehenden Unsicherheit in der Magendiagnostik wird es nicht leicht sein, diese Zustände richtig zu beurteilen, sie werden vorerst einen ständigen Verlustposten unter der Zahl der Operierten bilden.

Unter 67 G.-E. und 3 Resektionen des Pylorus mit nachfolgender hinterer G.-E. haben wir 41 mal den Knopf und 27 mal die Naht benutzt. Im allgemeinen haben unsere Knopfanastomosen keine besonderen Nachteile gezeigt, wie aus der von Wildenrath gefertigten Zusammenstellung (Inaug.-Diss.) über sämtliche Knopf-G.-E., inklusive Carcinom, hervorgeht, der unter 108 Knopfanastomosen einen Todesfall durch Perforation bei Carcinoma ventriculi ausfindig machte. Der Knopfabgang ist bei den gutartigen Magenkrankheiten nicht überall beobachtet worden, doch haben wir mehrfach seine Abwesenheit durch Röntgenbild feststellen können. Ein einziges Mal kam es zu Störungen bei der Wanderung des Knopfes durch den Darm. Retrospektiv sind aber doch einige Einwendungen gegen den Knopf zu machen. Man sagt ihm nach, daß er den Circulus sicher verhütet und Trendel hat 269 Knopf-G.-E. von Czerny, von Bruns und Steinthal zusammengestellt ohne einen reinen Magenileus. Das ist richtig, soweit es sich um Störungen durch den Sporn handelt, aber es trifft nicht zu, soweit es sich um

Störungen durch Abknickung handelt. Diese treten beim Knopf ebenso leicht ein, wie bei der Naht und beruhen ja wohl auf Ursachen, die außerhalb des Darmkanals zu suchen sind. Dafür sprechen unsere beiden Beobachtungen von Circulus bei Knopfanastomose durch Adhäsionen, die schon kurz besprochen sind (7, 84). Ferner ist es ein Nachteil der Knopfmethode, daß die Schleimhaut die Darmwandwunde nicht völlig deckt. Nicht mit Unrecht wird als Schutz gegen das Ulcus pepticum eine exakte Schleimhautnaht empfohlen, ebenso möchten wir sie aus schon erörterten Gründen zur Verhütung nachträglicher Verengerungen empfehlen. Außerdem haben wir beobachtet, daß der Knopf Decubitus an der Darmwand macht. Selbst wenn man beim Zusammendrücken der beiden Hälften sehr sanft verfährt, kann es doch zu einer starken Quetschung der gegenüberliegenden Darmwand kommen, die mit Narbe ausheilt. Wir haben ganz zufällig bei einer Relaparotomie (84) wegen Circulus am 13. Tage eine Narbe an der gegenüber der Anastomose liegenden Darmwand gefunden, welche den Operateur veranlaßte, den Darm dort längs zu spalten und quer zu vernähen. Wieweit sonst solche Schädigungen vorkommen, entzieht sich natürlich der Beurteilung, aber für ganz irrelevant möchten wir sie nicht halten.

Eine zum Glück sehr seltene Störung, Darmverschluß durch den Murphyknopf, haben wir ebenfalls beobachten können.

84. J.-N. 1284/1902. Frau H., Ella, 32 J., Kiel. 18. XI. 1902 bis 21. I. 1903. Ptosis et Dilatatio ventriculi. G.-E. r. p. mit Knopf. — Circulus vitiosus. Jejunoplastik. Enteroanasomose. Knopfileus. Enterotomie. Seit 4 Jahren magenleidend. Aufstoßen, Appetitlosigkeit. Gefühl der Völle, Schmerzen. Status: Paraumbilicalhernie. Dicht am linken Rippenbogen im Epigastrium Druckempfindlichkeit. Wanderniere, Descensus uteri. Aufgebläht: 2 Querfinger über, 4 Querfinger unter dem Nabel. + fr. Salzsäure, 0 Milchsäure. Motilität beeinträchtigt. Gew. 89 Pfd. Op.: Pylorus normal. Kleine Kurvatur stark gesenkt, so daß Pars pylorica und Fundus zwei parallel laufende Schenkel bilden. Colon transversum im kleinen Becken. G.-E. r. p. mit Knopf. Gastropexis durch Raffen des Mesogastriums. — Vom 11. Tage ab Erscheinungen von Circulus. Am 13. Tage Relaparotomie. Abführender Schenkel durch Adhäsionen abgeknickt, leer, zuführender voll. Knopf nicht mehr in der Fistel. Gegenüber der Magendarmverbindung ist die Dünndarmwand narbig verändert. Spaltung des Darms in der Längs-, Naht in der Querrichtung. — Nach 2 Tagen wegen Weiterbestehens des Circulus Enteronastomose. 3 Wochen lang Wohlbefinden. Dann Ileuserscheinungen. Knopf im Douglas zu fühlen. Deshalb 8 Wochen nach der ersten Operation Laparotomie, Enterotomie, Entfernung des Knopfes aus dem Ileum. Heilung. 16. VIII. 1906 Selbstbericht: Sehr gebessert, kein Erbrechen, beschränkt arbeitsfähig. Strenge Diät notwendig. Gew. ohne Kleider 90 Pfd. Stuhlträgheit. III.

Es handelt sich also um eine Pat. mit allgemeiner Enteroptose, die wohl schuld ist an dem Ileus. In der kürzlichen Veröffentlichung Doerflers über eine gleiche Beobachtung — Doerfler nimmt einen Spasmus als Grund für das Steckenbleiben an — ist auf Czernys Theorie zur Erklärung des Gallensteinileus hingewiesen. Letzterer nimmt an, daß der Gallenstein dann festliegt, wenn er im Bereiche der tiefern Darmschlinge in das kleine Becken falle. Auch bei der Pat. lag der Knopf mit einer Ileumschlinge im kleinen Becken, wo er zu fühlen war, und konnte durch die Peristaltik allein nicht mehr herauskommen. Daß Eingeweidesenkung, besonders wenn noch der Beckenboden mit den Genitalien tiefer liegt als normal, das Hineingeraten des Knopfes in die Falle des kleinen Beckens begünstigt, ist klar. Im übrigen sind die Dauererfolge der Knopfanastomosen im ganzen ungefähr dieselben wie die der genähten.

Es hat uns also der Knopf, mit Ausnahme des Darmverschlusses, allenfalls in der Magenchirurgie keine großen Nachteile gebracht. Der Vorteil bei seiner Anwendung liegt in der Zeitersparnis. In der reinen Darmchirurgie hat er sich uns als weniger zuverlässig erwiesen und hin und wieder einmal eine Perforation verschuldet. Infolgedessen kam er seit Mitte 1903 mehr und mehr ab und z. Z. werden prinzipiell in der Klinik alle Magen- und Darmanastomosen mit der dreireihigen Naht gemacht.

Bei den 27 Nahtanastomosen erlebten wir nicht nur keinen Todesfall an Kollaps, Peritonitis oder Pneumonie, — eine Pat. starb in der Narkose vor Beginn der Operation —, sondern wir haben auch keine postoperative Störung der Magenentleerung durch Abknickung, Sporn oder andere Dinge gesehen. Es soll daher kurz die von Geh.-R. Helferich geübte Modifikation der G.-E. beschrieben werden. Sie steht im Prinzip auf dem Boden eines älteren Vorschlags, während die Technik, nachdem was ich in der deutschen Literatur finden konnte, kein Pendant in einer bereits angegebenen Modifikation hat. Sie sieht auf den ersten Blick etwas kompliziert aus, läßt sich aber in derselben Zeit anlegen wie jede andere dreireihige Naht. Erstrebt wird 1. die Verengerung und Suspendierung des zuführenden Schenkels, 2. Verziehung des Darmes etwas nach links, um das Lumen des abführenden Schenkels mit einem möglichst großen Flächeninhalt direkt unter die Öffnung am Magen zu bringen. Ein Sporn bildet sich bei jeder seitlichen Nahtanastomose, man mag sie machen wie man will, und zwar um so stärker, je größer die Anastomose wird (vgl. Kelling, Peham).

Die Spornschwelle liegt dem größten Querdurchmesser der Anastomose gegenüber, weil bei der Entfaltung der Öffnung hier am meisten Darmwand verbraucht wird, was nur auf Kosten einer Hebung des Mesenterialansatzes geschehen kann. Die Schenkel des Winkels, dessen Scheitel der Sporn bildet, fallen gleichmäßig nach rechts und links ab und zwar desto steiler, je mehr zu- und abführender Schenkel direkt von unten an den Magen herantreten. Die Aufgabe besteht also darin, den Winkel recht stumpf zu gestalten, welcher Forderung am besten das Kappelersche Verfahren der doppelseitigen Aufhängung des Darms am Magen entspricht. Der Darm läuft dann eine kleine Strecke lang direkt parallel dem Magen und der Inhalt hat die Wahl, ob er nach rechts oder nach links laufen will. Man muß deshalb — Kappeler hat selbst einen Mißerfolg gehabt —, so richtig das Prinzip ist, noch einige Vorsichtsmaßregeln anwenden. Entweder man verengert den zuführenden Schenkel etwas, oder man hängt nur den zuführenden auf und läßt den abführenden gerade nach abwärts laufen, so daß man zunächst wieder einen Sporn bekommt von etwa 90°. Dann aber zieht man den Sporn so weit durch geeignete Naht nach links bis der Hauptteil der abführenden Schlinge direkt unter der Magenöffnung ist, so daß der Mageninhalt nicht erst die Wahl hat, nach rechts oder links zu fließen, sondern gleich auf die richtige schiefe Ebene gerät. Die Aufhängung der zuführenden Schlinge ist nur nötig, wenn sie etwas lang genommen ist, weil sie nur in diesem Falle steil von unten kommt. Die Hauptsache bleibt: Verengung des zuführenden Schenkels und Verziehung des Darmes nach links. Der Gang einer G.-E. ist folgendermaßen: Epigastrische mediane Laparotomie mit oder ohne Excision des Nabels. Festklemmung des Peritoneum parietale durch Schieber an die Haut. Eingehen mit der Hand, Orientierung, Vorlagerung des Magens und Colons, sowie der ersten Jejunumschlinge. Die linke Hand des Operateurs faßt den Magen und drückt ihn gegen das Mesocolon, während die rechte mit anatomischer Pinzette das Mesocolon perforiert. Durchziehen der Hinterwand vor den Mesocolonschlitz, dieselbe wird von Assistentenhand mit Zwirnhandschuh gehalten, Ausstreichen der Dünndarmschlinge, die so lange genommen wird als nötig ist, um sie bequem vorzulagern, Abklemmen derselben mittels zweier dünner Gummidrains, die zirkulär in 15 cm Entfernung voneinander durch das Mesenterium hindurch um den Darm gelegt, angezogen und durch einen Schieber festgehalten werden. Sorgfältiges Abstopfen der Bauchhöhle. Hierauf macht

man auf der dem Mesenterialansatz gegenüberliegenden Dünndarmwand 3 kleine längs verlaufende Serosaschnitte, welche die Länge und Richtung der Nähte angeben a, c, d. Der Witz der Sache besteht darin, daß am Magen alle 3 Nähte in die Linie a′—b′ fallen, daß dagegen am Dünndarm in dem am zuführenden Ende liegenden Drittel der Naht (also von e an) die Serosanaht seitlich nach c und d abweicht, während, die seromuskuläre und die Mucosanaht von a—b in einer Linie geht. Punkt c und d am Jejunum werden am Magen also bei b′ fixiert. Dadurch wird das Dreieck e, b, c

Fig. 1. Vorgezogener Magenzipfel.

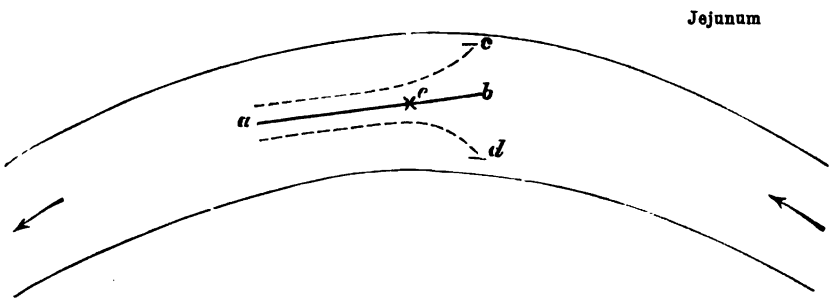

Fig. 2. Die Linien der Serosanaht sind gestrichelt.

und e, b, d vollständig in eine nach innen gegen das Lumen vorspringende Falte verwandelt, der Darm wird durch diese seitliche Abweichung der Naht gerafft und am zuführenden Ende verengt.

Nachdem man mit 2 Knopfhaltenähten die Punkte a a′ und c b′ fixiert hat, näht man bei c und b′ beginnend fortlaufend die Serosa von Magen und Darm aneinander, nähert sich bei e der Mittellinie am Darm und läuft auf ihr weiter bis a a′. Dann wird incidiert bis auf die Mucosa beiderseits, am Magen a′—b′, am Darm Linie a—b; es erfolgt die hintere seromuskuläre Naht a a′— b b′ oder umgekehrt. Incision der Schleimhaut a—b, a′—b′ und Naht zwischen den gleichen Punkten erst hinten, dann vorne, dann kommt die vordere Serosa muscularis-Naht zwischen a a′—b b′ und schließlich die vordere Serosanaht am Magen a′—b′ am Darm a—e—d laufend. Nur die Schleimhautnaht wird mit Katgut gemacht, die anderen

Darmnähte mit Seide. An der verengerten Stelle am Darme e—c—d liegt jetzt eine Art Sporn, der um so stärker vorspringt, je mehr der zuführende Schenkel von unten kommt. Ein 2. Knick liegt da, wo der abführende Schenkel senkrecht zur Längsachse nach unten zieht. Wenn man vom Mageninnern her jetzt durch die Kunstöffnung sieht, so fällt der Blick auf eine nach dem abführenden Teil hin geneigte schiefe Ebene, die durch die dem Loch im Magen gegenüberliegende Dünndarmwand gebildet ist, der Blick soll aber in den abführenden Schenkel fallen. Dies ist nur möglich, wenn der abführende Schenkel möglichst am Magen entlang nach links verschoben wird. Man erreicht dies dadurch, daß man bei den fortlaufenden Nähten den Magen im links gelegenen Drittel der Naht eng, den Darm weit faßt, d. h. mit etwas größeren Nahtlücken näht, so daß der Darm etwas nach der zuführenden Seite verschoben ist. In den anderen $^2/_3$ der Naht wird Magen und Darm gleich gefaßt. Als logische Fortsetzung der Anastomosennaht kommen mitunter noch ein oder zwei verengernde Knopfnähte an den zuführenden Schenkel, die ihn zugleich, wenn er lang ist, am Magen auf einige cm fixieren können. Ist die G.-E. gut gelungen, so kommt von links her horizontale oder schräg ansteigend der zuführende Schenkel, während der abführende im Winkel von 70^0—80^0 direkt von der Anastomose weg nach unten zieht.

Die Modifikation ist in ihrer Idee nicht so ganz einfach, in ihrer Ausführung dagegen nimmt sie keine Minute länger Zeit weg als jede dreireihige Darmnaht, denn ob man die Serosanaht schräg oder gerade, weit oder eng faßt, das bleibt sich zeitlich gleich. Jedenfalls hat sie sich in der Klinik außerordentlich bewährt. Sie schützt nur nicht vor Abknickung durch Adhäsionen, so wenig wie irgendeine andere Methode. Auf eine exakte Schleimhautnaht legen wir der Gefahr des Ulcus pept. jejuni wegen Gewicht.

Die Jejunostomie.

Die Jejunostomie ist eine theoretisch ungemein bestechende Methode, wenn es gilt, gut- oder bösartige Magenulcera auszuschalten. Von Maydl warm empfohlen, in modifizierter Weise (Witzelsche Schrägfistel) von v. Eiselsberg öfters angewendet, hat sie sich die Neigung mancher erworben, die bei anderen Methoden Mißerfolge gesehen hatten. Hauptsächlich beim blutenden Ulcus hielt man sie für besonders indiziert. Dieser Optimismus, der aus einzelnen um einige Jahre zurückliegenden Veröffent-

lichungen hervorgeht (Heidenhain, Lempp, Noeßke, v. Cackowitz), ist durch die praktische Erfahrung enttäuscht worden und v. Eiselsberg hat seine frühere Empfehlung der Jejunostomie beim Ulcus durch Clairmont auf dem Chir.-Kongr. 1906 zurücknehmen lassen. Aber auch, wenn man sich in der weiteren Literatur umsieht, irgendwie gute Resultate beim Ulcus sind nirgends verzeichnet, weder Jedlickas Statistik noch Garrés Fälle (Loyal) können jemanden zum Anhänger der Methode machen. Auch unsere Erfahrungen stimmen nicht mit den Hoffnungen, die wir früher auf die Methode setzten, überein, obwohl wir nicht lauter prognostisch ungünstige Fälle jejunostomierten.

Die Jejunostomie wurde im ganzen 7 mal bei gutartigen Magenkrankheiten angewendet und zwar 1 mal bei narbiger Pylorusstenose als ultimum refugium, nachdem die 2. G.-E. nicht mehr funktionierte (17, IV), 1 mal bei Ulcus pylori (44, IV), bei dem die G.-E. wegen allseitiger Verwachsungen technisch nicht möglich war, ferner 4 mal beim nichtstenosierenden Magenulcus (59, 62, 63, 66) mit 3 †, 1 mal I und schließlich bei einem diagnostisch unklaren Falle mit motorischer Störung (93), Erfolg II. Bei den beiden Pat., bei welchen die Operation Erfolg hatte, blieb die Fistel 1 mal 5, 1 mal 3 Monate lang offen; der eine Erfolg ist glänzend zu nennen (62), weil hier unter der Jejunostomie ein callöses penetrierendes Ulcus anscheinend ausgeheilt ist.

Die theoretische Indikation zur Jejunostomie gab vor allem das nichtstenosierende Ulcus, zumal wenn bedrohliche Schwächezustände oder gar Blutungen eine G.-E. als riskant erscheinen ließen. Im ausgeschalteten und völlig ruhiggestellten Magen mußte ja das Ulcus am besten heilen; nach Mayde gewährte sie größere chirurgische Reinlichkeit als die G.-E. Dennoch sind die Erfolge auch beim nichtstenosierenden Ulcus nicht erfreulich gewesen, sowohl aus äußeren, wie aus inneren Gründen. Die äußeren Gründe sind die, daß der Geduld und der Intelligenz mancher Menschen zuviel mit der reinen Fistelernährung zugemutet wird, zumal ja der Ösophagus durchgängig ist. Man hat es absolut nicht in der Hand, daß die Pat. nach der Entlassung aus der Klinik noch so leben, wie sie sollen, ja man hat nicht einmal den Termin in der Hand, an dem der Schlauch entfernt werden soll. Der eine unserer Pat. (44) ließ sich einfach nach 5 Monaten den Schlauch von seinem Arzte entfernen, um von Stund' an wieder alle Beschwerden der Pylorusstenose zu erdulden. Ebenso wurde bei einer 2. Pat. der Schlauch von anderer Seite entfernt. Frau B. (93) hat nach ihrer

eigenen Angabe, nach der Entlassung aus der Klinik den Schlauch nicht mehr zur Ernährung benutzt; daß sie trotzdem allmählich beschwerdefrei geworden, dankt sie vielleicht der vierwöchentlichen Ausschaltung des Magens während des Klinikaufenthaltes. Diese Abhängigkeit von dem guten Willen des Pat. ist jedenfalls bei einer operativen Methode, die immerhin einen nicht ganz leichten Eingriff darstellt, ein großer Nachteil.

Von den inneren Gründen, welche die Jejunostomie entwerten, ist zu nennen die mangelhafte Ernährung durch die Fistel. Es mag theoretisch und praktisch erprobt sein, einen Menschen vom Jejunum aus völlig zu ernähren, heruntergekommene entkräftete Individuen erholen sich meist schlecht und langsam. Jedenfalls steht die Gewichtszunahme, wie sie eine gut funktionierende G.-E. mit sich bringt, in keinem Verhältnis zu dem, was die Jejunostomie in dieser Beziehung bietet. Außerdem wird die Ernährung noch zuweilen beeinträchtigt durch Darmkatarrhe. Vielleicht hängt es mit der wenig befriedigenden Ernährung durch die Jejunumfistel zusammen, daß wir beim blutenden Ulcus nur Mißerfolge sahen. In den 3 Fällen, wo wir wegen zunehmender Anämie eine Jejunostomie anlegten, erlebten wir jedesmal 6—9 Tage später einen Exitus, im Grunde genommen an Erschöpfung, ohne daß die Blutung auch nur sicher zum Stehen gekommen wäre. Auf die Blutung an sich wirkt die Jejunostomie so wenig ein wie die Rektalernährung, nur erfolgt vom höher gelegenen Darmabschnitt aus eine reichlichere Resorption der eingeführten Nährstoffe. Das Blut stagniert bei völliger Ausschaltung des Magens gerne in demselben, regt die Peristaltik wenig an und dehnt den Magen aus, das sicherste Mittel, um die Blutung nicht zum Stehen zu bringen. Es fehlt an Drainage des Magens. Die größere chirurgische Reinlichkeit liegt beim blutenden Ulcus nicht bei der Jejunostomie, sondern bei der G.-E. Wir haben auch wiederholt nach der Operation in der Rekonvaleszenz Erbrechen gesehen. Blutige und gallige Massen, teils sauer, teils alkalisch reagierend, wurden von einem Pat. (44) häufig zutage gefördert, auch bei einem jungen Mädchen (17) trat mehrfach Erbrechen galliger Massen und selbst von Flüssigkeiten ein, die kurz vorher durch die Fistel eingeflößt worden waren. Mag sein, daß der Schlauch sich dabei pyloruswärts gebogen hatte, aber erwünscht sind derartige Ereignisse doch sicher nicht und vereiteln den Hauptzweck der Operation: die Ruhigstellung des Magens.

Die Jejunostomie wird voraussichtlich immer als Notoperation bei hochgradigen Schwächezuständen auch beim Ulcus gemacht

werden, aber als Konkurrenzverfahren gegenüber der G.-E. kommt sie nicht mehr in Betracht. Vielleicht erwirbt sich das von Bunge u. a. mit gutem Erfolge geübte Verfahren der gleichzeitigen G.-E. und Jejunostomie am abführenden Schenkel beim blutenden Ulcus noch mehr Freunde.

Die Technik der von Geh. R. Helferich geübten Methode der Jejunostomie ist von Noeßke beschrieben worden und besteht im wesentlichen in einer Witzelschen Schrägfistel mit sehr engem Kanal, die am lateralen Rande des l. M. rectus auf der Verbindungslinie Nabel—Spina anterior sup. ilei angelegt wird.

Zusammenfassung.

Bei den gutartigen Magenkrankheiten ist die G.-E. die z. Zt. dominierende Methode.

Sie hat als Methode fast keine Mortalität, welche im wesentlichen durch die Schwere des Grundleidens beeinflußt wird. Bei allen nicht mit offenem Ulcus zusammenhängenden gutartigen Magenaffektionen — Narbenstenose, Atonie, Ptose — kann sie in größeren Serien mit 0 Proz. Mortalität ausgeführt werden, das offene Pylorusulcus und mehr noch das nichtstenosierende Ulcus des Magenkörpers ist mit einer geringen Mortalität belastet. Im ganzen hat sich nach unserer Berechnung eine operative Mortalität von 4—5 Proz. ergeben.

Die Dauererfolge entsprechen bei der G.-E. dem was über die Mortalität gesagt ist: sie sind zu $^4/_5$ gut bei den einfachen motorischen Störungen ohne Narbenstenose (Ptose, Atonie), zu $^3/_4$ gut bei der narbigen Pylorusstenose, in $^2/_3$ der Fälle bringt sie Heilung beim Ulcus pylori und in der Hälfte beim nichtstenosierenden Ulcus. (Die Berechnung bezieht sich auf die Zahl der Operierten, nicht der Überlebenden.)

Die späteren Mißerfolge sind bedingt:

1. durch ein nichtgeheiltes Ulcus — Schmerzen, Blutung, Perforation;
2. durch nachträgliche Verengerung der Anastomose;
3. selten durch perigastritische Verwachsung;
4. durch Kombination von Magensymptomen mit allgemeinen Erkrankungen.

Die Gastroenterostomie bewirkt normaler Weise:

1. Besserung der motorischen Funktion in der Regel bis zur Norm, selten darüber;

2. Herabsetzung der Acidität des Magensaftes;

3. Rückgang der Ektasie in gewissen Grenzen, nur in einer Minderzahl bis zur normalen Größe, was für das Befinden und die motorische Funktion nicht nachteilig ist.

Die Jejunostomie ist wegen ihrer Unzuverlässigkeit hauptsächlich bei Blutungen möglichst einzuschränken.

Die Resektion des Ulcus ist als Normalverfahren wegen der großen Mortalität und des nichtzuverlässigen Dauererfolgs z. Z. noch nicht empfehlenswert.

Sie ist indiziert bei Verdacht auf maligne Neubildung. relativ indiciert als Excision in manchen Fällen von blutendem Ulcus und beim perforierten Ulcus.

Unter den Indikationen zur Operation sollte das Wort „Inanition" bei den gutartigen Magenerkrankungen verschwinden.

Bei den absoluten und relativen Stenosen des Pylorus bietet im allgemeinen das Zuwarten keine direkte Lebensgefahr für den Pat. Doch ist die monate- und selbst jahrelange Spülung eine unnötige Qual für die Pat. und nicht gerechtfertigt bei der guten Prognose der G.-E. gerade in solchen Fällen.

Beim renitenten nichtstenosierenden Ulcus des Magenkörpers ist Zuwarten wegen seiner Neigung zu Blutung und Perforation gefährlich. Deshalb sollte nach mehrfachen erfolglosen sachgemäßen Liegekuren den daran Leidenden die Operation nahegelegt werden. Was trotz der Operation von diesen Fällen zugrunde geht, pflegt am Ulcus und nicht an der Operation zu sterben. Die bisherigen Erfolge 50 Proz. Heilung sind nur besserungsfähig unter einer erweiterten Indikationsstellung.

Für Ptose und Atonie ist der G.-E. der Vorzug zu geben vor der Pexis (Ventrofixatio) und Plicatio allein.

Zum Schlusse spreche ich meinem hochverehrten Lehrer und Chef, Herrn Geheimrat Helferich, für die Förderung, die er meinen Untersuchungen in mannigfaltigster Weise hat zuteil werden lassen, meinen besten Dank aus

I. Ulcus.

a) Narbige Pylorusstenose. (24 Fälle, 0 †).

1. J.-N. 1164/1900. Frau S., Sophie, Fuhrmannsfrau aus Grube, 53 J. alt. Pylorusstenose. G.-E. r. p. mit Knopf. Heilung o. Z. Nachuntersuchung im Sommer 1906: Verrichtet Hausstandsarbeiten, Appetit gut, selten einmal am Tage Erbrechen. Keine gröbere motorische Störung. Spülwasser nicht gallig. Probefrühstück: Schwach sauer. Ges.-Acid. 6. Magen aufgebläht + 3, — 3. Ptose. (Asthma)[1]). II.

2. J.-N. 556/1901. S., Julius, Landmann, 21 J., Großrheide. 3. VI. bis 9. VII. 1901. Stenosis duodeni. G.-E. r. p. mit Knopf. Heilung o. Z. Nachuntersuchung 5. VI. 1906: Verträgt alle Speisen. Zeitweise im Frühjahr und Herbst Magenschmerzen, die seine Arbeitsfähigkeit etwas beeinträchtigen. Gew. 134 Pfd. Motilität gut. Magen aufgebläht + 1. II.

3. Siehe Seite 420.

4. J., 43 J., Kaufmann, Kiel, operiert am 26. VI. 1899. Pylorusstenose. G.-E. r. p. mit Knopf. Heilung glatt. Nachuntersuchung 16. X. 1906. In den ersten Jahren manchmal noch die gleichen Beschwerden wie vor der Operation. Dann Besserung, so daß er jetzt stets arbeitsfähig und an keine Diät gebunden ist. Plätschergeräusche 1—2 Querfinger unter dem Nabel. Gew. ca. 124 Pfd. I.

5, Frau L., 45 J., Stolbro. Operation Juni 1902. Perigastritis am Pylorus. Pyloroplastik. Arztbericht Januar 1907: Bei vorsichtiger Lebensweise arbeitsfähig und beschwerdefrei. Erhebliche Gewichtszunahme. Anämie. II.

6. J.-N. 599/1902. B., Joseph, 37 J., Schiffsbautechniker. 28. VI. bis 26. VII. 1902. Kiel. Pylorusstenose. G.-E. r. p. mit Knopf. Heilung o. Z. Nachuntersuchung Sommer 1906. Keine Diät, beschwerdefrei, arbeitsfähig. Gew. 134 Pfd. Verlangsamte Motilität. Nüchtern Magen leer, galliger Schleim. Probefrühstück + fr. Salzsäure, 0 Milchsäure, Ges.-Acid 60, gallig gefärbt. Magen aufgebäht + $^1/_2$. I. Nach Abschluß der Arbeit: 29. IV. 1907 Relaparotomie. Anastomose nur für die Fingerkuppe durchgängig. G.-E. a. a.

7. J.-N. 1191/1901. Frau R., Marie, 53 J., Schneidersfrau, Gr. Buchwald. 18. XI. 1906 bis 10. I. 1902. Stenosis pylori nach Pyloroplastik rezidiviert, Enteroptose. Circulus vitiosus. G.-E. r. p. mit Knopf. Sek. Enteroanastomose. Im Jahre 1898 wegen Ulcusstenose Pyloroplastik. Nach $1^1/_2$ Jahr Schmerzen, Erbrechen, Aufstoßen. Magen aufgebläht, + 2, — 3. Schwere motorische Störung. Op.-Befund: Magen mit Leber und Bauchwand stark verwachsen. Nach 13 Tagen Regurgitation, nach 16 Tagen Relaparotomie. Abführender Schenkel 8 cm unterhalb der Anastomose mit dem zuführenden verlötet und abgeknickt. Zuführende Schlinge stark gefüllt, abführende leer. Knopf nicht mehr in der Fistel. Enteroanastomose nach Braun. Heilung o. Z. Nachuntersuchung Sommer 1906: In den ersten Jahren noch viele Schmerzen, seit Herbst 1905 ganz

1) 0 = Nabelhöhe, + 3 = 3 Querfinger über Nabelhöhe, — 3 = 3 Querfinger unter Nabelhöhe.

beschwerdefrei. Gew. 92 Pfd. Keine grobe motorische Störung. 0 fr. Salzsäure, + Galle, 0 Milchsäure. II.

8. J.-N. 744/1902. Frau A., Anne Marie, 57 J., Arbeiterin, Apenrade. 22. VII. bis 14. VIII. 1902. Pylorusstenose, Gastroptose. G.-E. r. p. mit Knopf. Nach Arztbericht bis zu dem im Frühjahr 1903 an Meningitis erfolgten Tode guter Erfolg.

9. Siehe Seite 421.

10. J.-N. 750/1904. W., Helene, 25 J., Näherin, Kiel-Dietrichsdorf. Pylorusstenose. G.-E. r. p. mit Naht. Vorstellung 15. VIII. 1906. Beschwerdefrei, stets arbeitsfähig. Gew. 102 Pfd. Magen aufgebläht — 1. Nach $3^1/_4$ Stunde von der Probemahlzeit ausgehebert: + Salzsäure, Ges.-Acid. 52, + Galle. I.

11. J.-N. 1234/1903. N., Anna, 14 J., Bahnwärterskind, Barthelsbusch. Dilatatio ventriculi. Perigastritis am Pylorus. G.-E. r. p. mit Naht. 13. XI. bis 8. XII. 1903. Vorstellung Sommer 1906: Magen aufgebläht erreicht knapp den Nabel. Spülwasser leicht gallig. 0 Salzsäure. + Milchsäure. Ges.-Acid. 60. Gewicht 96 Pfd. I.

12. J.-N. 1056/1904. R., Emma, 24 J., Köchin, Lensahne. 5. X. bis 27. XI. 1904. Pylorusstenose. G.-E. r. p. mit Naht. Vorstellung Sommer 1906: Appetit zurzeit gut. Viel Aufstoßen. Wechselndes Befinden. Gew. 86 Pfd. Von der Probemahlzeit nach 3 Stunden ausgehebert: 0 Salzsäure. + Milchsäure. Ges.-Acid. 40. + Galle. II.

13. J.-N. 1209/1904. M., Heinrich, 30 J., Kutscher, Schweizerthal. Pylorusstenose. Perigastritis. G.-E. r. p. mit Naht. 9. XI. bis 17. XII. 1904. Grobe Motilitätsstörung, keine Dilatation. Magen durch zahlreiche Adhäsionen mit der Umgebung in seiner Beweglichkeit stark behindert. Pylorus verdickt und narbig. Lysis. G.-E. — Längere Zeit bluthaltiger Stuhl. Bericht von ihm selbst: 27. VIII. 1906. Etwas durch Operation gebessert. Appetit nicht gut, Diät nötig, mit Unterbrechungen zu leichter Arbeit fähig. Kopfschmerzen, Magenschmerzen, Erbrechen. Gew. 140 Pfd. War vom 31. VII. bis 13. VIII. 1902 wegen eines epileptischen Dämmerzustandes in der medizinischen Klinik. Damals auch Eiweiß im Urin. III.

14. J.-N. 149/1905. 4. IV. bis 29. IV. 1905. S., Klaus, 62 J., Dachdecker. Borstedter Feld bei Neumünster. Pylorusstenose. G.-E. r. p. mit Naht. Langsame Erholung. Vorstellung Sommer 1906. Ißt alles bis auf schwere Speisen, kein Erbrechen, geringe Beschwerden. Gew. 141 Pfd. Magen aufgebläht knapp unter Nabelhöhe. II.

15. J.-N. 773/1905. 5. VIII. bis 27. VIII. 1905. M., Klaus, 25 J. Landmann, Friedrichsanbau b. Schleswig. Pylorusstenose. G.-E. r. p. mit Naht (?). Heilung o. Z. Vorstellung Sommer 1906. Stets arbeitsfähig, ißt alles. Spülwasser leicht gallig. Probefrühstück + Salzsäure. 0 Milchsäure. Ges.-Acid. 75. Galle positiv. Aufgeblähter Magen in Nabelhöhe. Gew. 145 Pfd. I.

16. J.-N. 1001/1905. 23. IX. bis 19. X. 1905. B. Ferdinand, 24 J. Bäckergeselle, Kiel. Pylorusstenose. G.-E. r. p. mit Naht. Perniciöse Anämie. In den ersten 4 Wochen nach der Operation 14 Pfd.

Zunahme. Wiedervorstellung 15. VIII. 1906: Nie Schmerzen, Appetit gut, ißt alles, arbeitsfähig. — Sehr blaß und anämisch. Im Oktober wegen seiner perniciösen Anämie in der medizinischen Klinik. Dort erhobener Magenbefund: Motorische Funktion gut. Probefrühstück: 0 fr. Salzsäure. Ges.-Acid. 50. Quoad Magen I.

17. Siehe Seite 421.

18. J.-N. 618/1903. 1. VII. bis 31. VII. 1903. F., Elisabeth, 28 J., Krankenpflegerin, Kiel. Dilatatio ventriculi, Perigastritis am Pylorus. G.-E. r. p. mit Naht. Motorische Insuffiezenz. + fr. Salzsäure. 0 Milchsäure. Ges.-Acid. 56. Magen unaufgebläht — 1. Gew. 103. Selbstbericht am 14. VIII. 1906. Wenig Besserung. Ißt alles. 2 mal wöchentlich Erbrechen. Große Mattigkeit. Bleichsucht. Leidlich als Pflegerin arbeitsfähig. IV.

19. J.-N. 1200/1901. 21. XI. bis 14. XII. 1901. L., Gabriel, 34 J.. Emailliermeister, Lübeck. Pylorusstenose. G.-E. r. p. mit Naht. Seit 11 Jahren magenleidend. 1900 in Lübeck laparotomiert wegen Verdacht auf Cholelithiasis. Verwachsungen zwischen dem verengerten Pylorus und der Gallenblase gelöst. Schmerzen wieder gekommen. Nüchtern 500 ccm gallige Flüssigkeit ausgehebert. + fr. Salzsäure reichlich. 26. XI. Op.: Netz und vordere Magenwand breit mit der vorderen Bauchwand verwachsen. 18. VI. 1906. Selbstbericht: Stets arbeitsfähig, hält sich nicht mit Essen und Trinken. Bei Erkältung manchmal Schmerzen. Gew. 168 Pfd., auch schon 178 Pfd. nach der Operation. I.

Anhang. Nicht sicher auf Ulcus zurückzuführende Pylorusstenosen.

20. J.-N. 959/1901. F., Magdalene, 53 J., Arbeitersfrau, Kiel. 24. IX, bis 17. X. 1904. Pylorusstenose. Cholelithiasis. G.-E. r. p. mit Knopf. Derbe Narbenplatte am verengten Pylorus. Magenbeschwerden seit der Operation geschwunden. Im April 1906 in der Klinik wegen Gallensteinleiden operiert. Cystektomie, Appendektomie. September 1906 Nachuntersuchung: Sehr reduzierter Allgemeinzustand. VielHusten. II.

21. J.-N. 1190/1903. 5. XI. bis 30. XI. 1903 . Chr., Emma, Schlachtersfrau, Sörupmuhle. Pylorusstenose. G. r. p. mit Naht. Cholelithiasis. April 1904 wegen Rezidivs der Beschwerden in Flensburg operiert. Lösung der stark geschrumpften Gallenblase aus ihren Adhäsionen. Seit 1905 nach homöopathischer Behandlung sehr gutes Befinden (Selbstbericht). II.

22. J.-N. 902|1903. 31. VIII. bis 1. X. 1903. S., Heinrich, 34 J., Arbeiter, Loop b. Einfeld. Pylorusstenose (Trauma?). G.-E. r. p. mit Knopf. Mit 13 Jahren Sturz in einen Brunnen, bald darauf Magenbeschwerden, besonders häufig Erbrechen. 1897 Schädelfraktur. Von da ab wieder Erbrechen. Mehrfach wegen Magenerweiterung in Behandlung. Vorstellung Sommer 1906: $^1/_2$ Jahr nach der Operation Rezidiv des Erbrechens, außerdem Schmerzen, hartnäckige Obstipation. Macht nur leichte Arbeit. Gew. 117 Pfd. Abdomen aufgetrieben. Skybala tastbar. Magen aufgebläht knapp unter Nabelhöhe. Probefrühstück: + Salzsäure reichlich, Ges.-Acid. 60, 0 Milchsäure, + Peptone, + Galle. IV.

23. J.-N. 1377/1905. S., Joachim, 49 J., Arbeiter, Kleinweseberg. 13. XII. 1905 bis 9. I. 1906. Pylorusstenose (Trauma). G.-E. r. p.

mit Naht. Anamnese: Pat. war stets gesund. Er erlitt am 19. VIII. 1904 dadurch einen Unfall, daß er mit seiner Brust zwischen zwei Wagen einer Feldeisenbahn geriet. Sofortige starke Atemnot, die nach einer Viertelstunde wieder nachließ. Einige Wochen nach dem Unfall will Pat. blutigen Stuhlgang gehabt haben. Am 17. IX. bekam er morgens beim Aufstehen eine heftige Magenblutung, durch die er ohnmächtig wurde. Vom 6. XII. 1904 bis 15. V. 1905 im Lübecker Krankenhaus intern behandelt. Abmagerung, Schmerzen. Diät nötig. Status: Gew.: 124 Pfd. Magen dilatiert. Probefrühstück 0 Salzsäure, + Milchsäure. 16. XII. Op.: Magenwand dünn, Pylorus von Adhäsionen umgeben, kein Ulcus fühlbar. G.-E. r. p. mit Naht. Heilung o. Z. Vorstellung im Juli und 30. VIII. 1906. Arbeitsunfähig. Geringe Besserung vorhanden. Gew. 112 Pfd. August 109 Pfd. Sehr reduzierter Ernährungszustand. Magen aufgebläht in Nabelhöhe. Motorische Funktion stets beeinträchtigt. + Galle. 0 Salzsäure. Ges.-Acid. 22. Letzte Nachricht 28. I. 1907: Schwäche, Schmerzen mitunter. Diät nötig. Gew. 108 Pfd. IV.

24. J.-N. 1237/1904. T., Martha, 16 J., Dienstmädchen, Neumünster. 16. IX. bis 11. XII. 1904. Pylorusstenose, Salzsäureverätzung. G.-E. r. p. mit Knopf. Anamnese: Am 6. X. Suicidversuch durch Trinken von roher Salzsäure, die zum Putzen gebraucht wurde. Verätzung von Mund, Rachen und Magen. Am 9. Tage zum ersten Male Erbrechen. Zuletzt alles gebrochen. Status: Zum Skelett abgemagert, 48 Pfd. Erbrechen. Op.: Der ungewöhnlich kleine Magen zeigt eine ziemlich starke, längliche narbige Verdickung in der Pylorusgegend. G.-E. r. p. mit Knopf. 11 Pfd. zugenommen. Vorstellung im Spätsommer 1906. Stets arbeitsfähig, beschwerdefrei. 100 Pfd. Blühendes Aussehen. Magen aufgebläht + 3. I.

b) Ulcus pylori. (22 Fälle, 3 †).

25. J.-N. 863/1899. R., Ida, Prostituierte, Kiel. 4. IX. bis 6. IX. Ulcus pylori. Resectio pylori. G.-E. r. p. mit Knopf. † nach 19 Stunden im Kollaps. Sektion: Fettige Degeneration der Organe.

26. J.-N. 853/1900. Frl. G., Katharine, 40 J., Landmannstochter. Glindesmoor. 12. IX. bis 16. X. 1900. Stenosierender Pylorustumor. G.-E. r. p. mit Knopf. Als junges Mädchen etwas magenleidend. Vor 20 Jahren Blutbrechen, dann Aufstoßen, viel Erbrechen, Abmagerung. Gew. von 109 auf 74 Pfd. gesunken. — Magen reicht 3 Querfinger unter den Nabel. In der Pylorusgegend ein großer mit der Atmung verschieblicher Tumor zu fühlen. Op.-Bef.: Faustgroßer mit der Leber verwachsener Tumor des Magens. G.-E. Am 5. Tage mehrfach Erbrechen. Sonst Heilverlauf o. Z. Bei Entlassung 4 Pfd. zugenommen, verträgt leichte gemischte Kost. Vorstellung Sommer 1906: Vermeidet schwere Speisen, hat anfangs ab und zu einmal gebrochen. Völlig schmerzfrei, arbeitet im Hause. Gew. 101 Pfd. Vom Tumor keine Spur mehr. Magen aufgebläht + 3. — 4. Motilität wahrscheinlich etwas verlangsamt. Probefrühstück + reichlich Salzsäure. Ges.-Acid. 82. + Peptone, kaum gallig gefärbt. II.

27. J.-N. 1523/1900. M., Heinrich, 44 J., Arbeiter, Kiel. 18. VI. bis 30. VII. 1901. Ulcus pylori, Stenose, Resectio G.-E. r. p. mit Knopf.

Seit 20 Jahren magenleidend. Schmerzen, Erbrechen. — Motorische Funktion beeinträchtigt. 0 fr. Salzsäure. + Milchsäure. Magen aufgebläht — 3. Rechts oberhalb des Nabels deutliche Resistenz. Op.: Am verengten Pylorus unregelmäßige derbe, kleine Knoten; Drüsen. Wegen Verdachts auf Carcinom Resektion. Heilung o. Z. — 31. VIII. 1906: Sehr gutes Befinden, frei von Beschwerden, arbeitsfähig. (Selbstbericht.) I.

28. Juli 1901 operiert. Gutsbesitzer C., gegen 40 J. alt. Ulcus duodeni. G.-E. r. p. mit Knopf. Seit 17 Jahren leidend: Erbrechen, Sehmerzen, Verstopfung. Im Jahre 1893 bis 1894 Laparotomie in Greifswald, Lösung von Adhäsionen in der Magen- und Lebergegend. Wegen Fortdauer der Beschwerden 1901 in Kiel G.-E. r. p. Selbstbericht im Dezember 1906: Appetit und Stuhlgang normal. Diät nötig, leidlich arbeitsfähig. II.

29. J.-N. 101/1901. H., Heinrich, 36 J., Arbeiter, Flensburg. 11. III. bis 6. V. 1901. Ulcus pylori. Resectio pylori. G.-E. r. p. mit Knopf. Seit 12 Jahren periodisch wiederkehrende Koliken in der Magen- und Lebergegend, häufig dabei Erbrechen, angeblich Gelbsucht. Status: R. oberhalb des Nabels geringes Hautödem, darunter deutliche Resistenz, welche man von unten umfassen kann. Op.: Gallenblase stark verwachsen, keine Steine. An dem mit der Leber verwachsenen Pylorus taubeneigroßer derber Tumor. Verdacht auf Carc. Resektion. Bei Entlassung beschwerdefrei. Keine freie Salzsäure im Probefrühstück. Wurde nach der Operation invalidisiert. War im Oktober 1901 wegen angeblicher Schmerzen in der Narbe mehrmals in der Klinik. Vorstellung Sommer 1906: Gesund aussehender Mann. Gew. 120 Pfd. Klagt über Schwäche im Körper, Schmerzen, lebt angeblich fast nur von Milch und Feinbrot, nie Erbrechen; Stuhlgang gut. Keine Bauchhernie. Rechts vom Nabel empfindliche Resistenz. Magen wird leer befunden, zuletzt reichlich Galle. Probefrühstück + Salzsäure. 0 Milchsäure. Ges.-Acid. 35. Gmelin zweifelhaft. II.

30. J.-N. 1062/1901. B., Heinrich, 43 J., Landmann, Klempen. Ulcus pylori, Stenose, Ektasie. G.-E. r. p. mit Knopf. 17. X. bis 20. XI. 1901. Seit 6 bis 7 Jahren leidend. Schmerzen, gehäuftes Erbrechen. Magen aufgebläht — 3. Op.: Zahlreiche Verwachsungen. An der Vorderfläche der Pars pylorica kleiner Tumor. G.-E. 22. III. 1902: „Als wenn ich wie von neuem geboren wäre". (Selbstbericht.) Sommer 1906 Wiedervorstellung: Beschwerdefrei, arbeitsfähig, ißt alles. Gew. 126 Pfd. Probefrühstück: — Salzsäure. Ges.-Acid. 12. + Galle. I.

31. Operiert Herbst 1901. Frau H., Wilhelmine, Schlächtersfrau, Ratzeburg, 44 J. Ulcus pylori. G.-E. r. p. mit Knopf. Resistenz in der Mittellinie und rechts davon. Hyperacidität. G.-E. Nachricht Dezember 1906: Ißt fast alle Speisen, meist arbeitsfähig. Keine besonderen Magenbeschwerden. Gew. 111 Pfd. Arztbericht: Magenfunktion sehr gut. Klimakteriumsbeschwerden 3. II. 1907. I.

32. J.-N. 251/1902. S., Luise, Köchin, 27 J., Großniendorf. 21. IV. bis 21. V. 1902. Ulcus pylori. G.-E. r. p. mit Knopf. Seit $1^1/_2$ J. magenleidend. Schmerzen mehrfach, Blutbrechen im Februar, zuletzt vor 8 Tagen. Pylorusgegend druckempfindlich, große Kurvatur — 1. 0 Salzsäure, 0 Milchsäure. Motilität gestört. Op.: Am Pylorus narbige Re-

sistenz, geringe Perigastritis. 96—99 Pfd. Heilung o. Z. Vorstellung Sommer 1906: Magenschmerzen, die gleichen wie vor der Operation, in den ersten Jahren Blutbrechen. Übelkeit, manchmal bettlägerig einen Tag wegen der Schmerzen. Gew. 110 Pfd. Pylorusgegend sehr empfindlich, keine Resistenz zu fühlen. Magen aufgebläht — 2. Narbe glatt, keine Hernie. Spülwasser nicht merklich gallig gefärbt. IV.

33. S. Seite 423.

34. J.-N. 768/1902. B., Ernst, 50 J., Arbeiter, Lüttjensee. 31. VII. bis 2. VIII. 1902. Salzsäureverätzung. Pylorusstenose u. Ulcera ventriculi. Gastritis, Perigastritis. Ösophagusstenose. G.-E. r. p. m. K. † an Schwäche. Mitte Mai 1902 Salzsäureverätzung. Anfangs nur Beschwerden von seiten des verätzten Rachens, dann Schluckbeschwerden, schließlich enorme Reizbarkeit des Magens, der nichts mehr bei sich behält. (Krankengesch. d. med. Klin.) Sehr reduzierter Ernährungszustand. Gew. 91 Pfd. 32 cm hinter der Zahnreihe permeable Ösophagusstenose. Pat. nimmt nur flüssige Nahrung, um sie 10 bis 15 Minuten später wieder zu erbrechen. Äußere Untersuchung ergibt nichts Besonderes. Op.: Außerordentlich enge Striktur des Pylorus. Vordere und hintere Magenwand infiltriert. Magen durch perigastritische Verwachsungen fest fixiert. Durch Lösung von Verwachsungen mit der Milz starke Blutung. Tampon auf die Milz. Knopfanastomose. Exitus am nächsten Tag.

35. J.-N. 937/1902. W., Frieda, 24 J., Maurerstochter, Fassendorf. 11. IX bis 7. X. 1902. Ptosis et Dilatatio ventriculi. Ulcus ventriculi. G.-E. r. p. Als Kind bereits viel Erbrechen, später seltener. Seit 8 J. magenleidend. 3 mal Blutbrechen, 1897, 1898, 1901. Zuletzt Magenschmerzen. — Am Pylorus weiche Resistenz. Magen aufgebläht — 3. + Salzsäure. Ges.-Acid. 80, bzw. 70. Op.: Magen stark dilatiert, etwas gesenkt. (Ulcus anscheinend nicht zu fühlen.) G.-E. mit Naht. Vorstellung Sommer 1906: Allmähliche Besserung nach der Operation. Manchmal noch Schmerzen, vermeidet schwere Speisen, Erbrechen kam nach der Op. höchst selten vor. Stuhlgang regelmäßig, dazwischen in der Arbeitsfähigkeit etwas beschränkt. Gew. 112 Pfd. Magere Pat. Motilität etwas verlangsamt. Spülwasser sehr gallig. Probefrühstück 0 Salzsäure, + Milchsäure. Ges.-Acid. 16. Gmelin zweifelhaft, gegeben ohne zu spülen nach Milchsuppe am Abend zuvor. Magen aufgebläht + 3 — 3. II.

36. S. Seite 377.

37. J.-N. 1550/1902. M., Heinrich, 42 J., Landmann, Harmsdorf b. Ratzeburg. 16. I. bis 16. II. 1903. Dilatatio ventriculi. Ulcus pylori. G.-E. r. p. mit Naht. Seit 15 Jahren leidend. Zuletzt gegen Ende der Nacht regelmäßig Schmerzen, Aufstoßen, selten Erbrechen. Schmerzen links von der Mittellinie. Nach dem Essen Befinden am besten. Probefrühstück + Salzs., 0 Milchs. Ges.-Acid. 57. Motor. Störung. Ektasie. Op.: Am Pylorus Tumor, zahlreiche Verwachsungen. G.-E. 22. VIII. 1906 Arztbericht sehr günstig. Vorstellung Herbst 1906: Arbeitsfähig, beschwerdefrei. Magen aufgebläht — 4. I.

38. Operiert Nov. 1903. Frl. H., 33 J., Lehrerin, Kiel. Ulcus pylori, Stenose. G.-E. r. p. mit Naht. Seit 10 bis 11 Jahren Schmerzen. wenig Erbrechen. Ektasie, motor. Störung, Hyperacidität. G.-E. Vor-

stellung Dez. 1906: Bald nach der Operation beschwerdefrei geworden, ganz arbeitsfähig, ißt alles. Gew. 98 Pfd. Motilität sehr gut. Probefrühstück + Salzs., 0 Milchsäure. Ges.-Ac. 20. + Galle. I.

39. J.-N. 147/1904. G., Marie, 44 J., Arbeitersfrau, Gaarden. Dilatatio ventriculi. Ulcus pylori. G.-E. r. p. mit K. 7. IV. bis 28. IV. 1904. Als junges Mädchen Magenbeschwerden. 1898 wegen Ektasie in Behandlung, bis August 1903 beschwerdefrei. Erbrechen mit etwas Blut, Schmerzen, saures Aufstoßen. Hyperacidität. + Salzs., 0 Milchs. Op.: Pylorus derb infiltriert, überall starr, mit der Leber verwachsen. Magenwand hypertrophisch. Perigastritis. 14. IX. 1906. In der Wohnung aufgesucht: Seit der Op. beschwerdefrei, arbeitsfähig. I.

40. J.-N. 1610/1903. S., Frau Friederike, 46 J., Arbeitersfrau, Gaarden. 5. II. bis 1. III. 1904. Diagnose bei der Operation: Carcinoma inop. — Höchstwahrscheinlich richtige Diagnose: Ulcustumor des Pylorus. G.-E. r. p. mit K. Seit 30 Jahren magenleidend. Seit Weihnachten 1902 Verschlimmerung: Krampfartige Schmerzen, Erbrechen, Verstopfung, Abmagerung. Status: Mager, blaß, ausgetrocknet. Gr. Kurvatur — 3, Ptosis. In der Pylorusgegend deutliche druckempfindliche Resistenz. Grobe motor. Störung + Salzs. Ges.-Acid. 35. Op.: Starke Dilatation. Großer Tumor in der Pars pylorica und an der kleinen Kurvatur. Drüsen fühlbar. Geringer Ascites. G.-E. — Klagt bei Entlassung noch über zeitweilige Schmerzen. Vorstellung 29. XI. 1906 nach $2^3/_4$ Jahren: Sofortige Besserung nach der Operation. Ganz beschwerdefrei, ganz arbeitsfähig, ißt alles, keine Stuhlverstopfung. Gew. 104 Pfd. Unter dem r. M. rectus über Nabelhöhe derbe, nicht druckempfindliche Resistenz. Magen aufgebläht + 3 — 3. Motilität sehr gut. Galle zweifelhaft. I.

41. Op. Jan. 1904. Frau B., Böttchermeistersgattin, 51 J., Kiel. Pylorusstenose, Ulcus. G.-E. r. p. mit Naht. Seit 7 Jahren Rückenschmerzen, Mattigkeit, Aufstoßen. Gew. 98 Pfd. Ges.-Acid. 59. Tumor in der Pylorusgegend, wenig verschiebbar. Op.: Entzündlicher Tumor am Pylorus, Perigastritis. G.-E. Vorstellung Ende des Jahres 1906: Konnte nach der Operation alles essen, mit Ausnahme saurer Speisen. Völlig beschwerdefrei, arbeitsfähig. Gew. 154 Pfd. Magen aufgebläht in Nabelhöhe. I.

42. J.-N. 1613/1904. Frau B., Josephine, 55 J., Schlächtersfrau, Achterwehr. 16. II. bis 20. II. 1905. Ulcera pylori. Stenose. Laparotomie. † Chloroformtod. Seit 42 Jahren magenleidend. Schmerzen, Erbrechen, Blutungen. Abmagerung. + Salzs., 0 Milchs. Ges.-Acid. 45. Motor. Störung. Obduktion: Große Narbe des Pylorusmagens mit Geschwüren. Große strahlige Narbe am Übergang von Pylorus zum Duodenum mit Geschwür. Narbige Verkürzung der kleinen Kurvatur. Perigastritis, Cholecystitis.

43. J.-N. 186/1905. Herr P., Jens, Lehrer, 34 J., Kiel. 10. IV. bis 28. IV. 1905. Ulcus pylori, Stenosis pylori. G.-E. r. p. mit K. Seit frühester Jugend magenleidend. Druckgefühl, Aufstoßen, Schmerzen, Blutung. 1896 Probelaparotomie. Nichts Positives gefunden. — Blaß, mager. Magensteifung zu sehen. Untere Grenze Nabelhöhe. Erbricht altes Blut. Keine motor. Störung (?). + Salzs., 0 Milchsäure. Ges.-Acid. 40. Op.:

An dem für die Zeigefingerkuppe eben durchgängigen Pylorus ringförmige derbe Verdickung mit narbigen Adhäsionen; Drüsen. G.-E. Bis Ende 1905 42 Pfd. zugenommen. 24. V. 1906 Vorstellung: Arbeitsfähig, beschwerdefrei. Motor. Funktion scheint gut. + Salzs., + Milchs. Ges.-Acid. 67. Teils Galle, teils keine bei wiederholten Ausheberungen. I.

44. J.-N. 1154/1905. A., Karl, 58 J., Maschinenmeister, Drochtersen. 27. X. bis 29. XII. 1905. Ulcus partis pyloricae. Stenose. Jejunostomie. Seit 12 J. magenleidend. 1 Std. nach dem Essen Schmerzen. Magenkrämpfe, Blutungen. Zuletzt viel Erbrechen. — Status: Leidlicher Ernährungszustand. Rechts vom Nabel unter dem Rippenbogen fünfmarkstückgroße deutliche Resistenz, druckempfindlich. Hyperacidität. Motorische Störung. Op.: Überall ist der Magen in seiner ganzen sichtbaren Ausdehnung durch alte und frische Adhäsionen fixiert. An der hinteren Wand in der Nähe des Pylorus großer Tumor, in dessen Umgebung die Adhäsionen besonders fest und reichlich sind. Technische Unmöglichkeit der G.-E. Laterale Jejunostomie. In der Folge häufig Erbrechen, teils schwach saurer, teils alkalischer, teils galliger, teils blutiger Flüssigkeit. Gelatine. Eis. Ausschließliche Fistelernährung. Mit 10 Pfd. Gewichtsverlust entlassen. Innerhalb der nächsten $5^1/_2$ Monate Schlauchernährung. 1 mal gebrochen. 4 Pfd. zugenommen. Dann einige Tage Ernährung per os, Entfernung des Schlauchs ohne Einwilligung der Klinik. Vorstellung einige Wochen später Sommer 1906: Gew. 120 Pfd. wie bei Entlassung. In der Pylorusgegend deutliche Resistenz, ebenso links vom Nabel. Mäßige Druckempfindlichkeit. Jejunostomiefistel glatt verheilt. Magen aufgebläht — 2. Schwere motor. Störung. Hyperacidität.

45. J.-N. 1386/1905. Frau S., 56 J., Invalidenfrau, Gaarden. Ulcustumor des Pylorus und der kl. Kurvatur. Stenose. G.-E. r. p. mit Naht. Seit 35 J. Magenleiden. Schmerzen, Erbrechen. Drei schwere Blutungen. Erbrach zuletzt nach jeder Mahlzeit. — Unter dem l. Musc. rectus im Epigastrium eine flache, 4—5 cm im Durchmesser haltende Prominenz, deren Berührung Schmerzen verursacht. R. von der Mittellinie in gleicher Höhe druckempfindl. Resistenz. Magen aufgebläht — 3. Motorische Insuffizienz, + Salz., + Milchsäure. Ges.-Acid. 48,5. Op.: Walzenförmiger Tumor längs der kleinen Kurvatur bis zum Pylorus. G.-E. r. p. Nach 1 Monat: Tumor l. von der Mittellinie erheblich kleiner, absolut unempfindlich, r. von der Mittellinie undeutliche, nicht empfindliche Resistenz. Vorstellung 2. VIII. 1906. Ißt alles, kein Erbrechen, keine Schmerzen. Kräftezustand mäßig. Gew. 120 Pfd. Keine Resistenz am Magen mehr zu fühlen. Motilität gut. Magen aufgebläht — 4 + 4. Galle vorhanden. — Salzsäure, saure Reaktion + Milchsäure. Letzte Vorstellung 28. XII. 1906: Körperlich nicht sehr frisch, ißt alles, nie Schmerzen, arbeitsfähig. I.

46. J.-N. 1460/1901. Ch., Eduard, 50 J., Zimmermann, Kiel. Stenosis duodeni (?). Ulcus. Ektasie. G.-E. r. p. mit K. 16. I. bis 11. II. 1902. Seit 38 J. magenleidend. Schmerzen, wiederholt Blutungen, kein Erbrechen, Koliken. Status: Abgemagert. Magen ektatisch. Motorische Störung. + fr. Salzs. Ges.-Acid. 42. Op.: Ulcus nicht zu fühlen. Erhebliche Dilatation. G.-E. r. p. mit K. — In den ersten 8 Monaten 50 Pfd. zugenommen. Bis 9. V. 1903, also $^5/_4$ Jahre gut, dann plötzlich

Blutbrechen. 5. IX. 1906 Vorstellung: Sieht sehr schlecht aus, kein Tumor zu fühlen, hebert sich jeden Abend aus. Bericht von Spezialarzt Dr. Wilke: 6. IX. 1906. Vom 23. III. bis 25. VI. 1906 wegen Magenblutung behandelt. Kein Tumor. Motilität anscheinend gut. IV.

c) Ulcus des Magenkörpers. (21 Fälle, 4 †).

47. J.-N. 681/1899. Frau D. Christiane, 48 J., Arbeiterswitwe, Dunsdorf. 26. VII. bis 23. VIII. 1899. Ulcus ventriculi. Perigastritis. G.-E. r. p. mit Knopf. Seit 2 Jahren Schmerzen, Blutbrechen, Abmagerung. Im rechten Hypochondrium Resistenz, die nicht schmerzhaft ist. Geringe Störung der Motilität. Magen mit der Leber stark verwachsen, starke narbige Verdickungen, nicht herauszuheben, mäßige Erweiterung. G.-E. Vorstellung Sommer 1906. Beschwerdefrei, ißt alles. 94 Pfd. Keine Druckempfindlichkeit, kein Tumor zu tasten. Grobe motorische Störung auszuschließen. Spülwasser gallig. Magen aufgebläht + 4, — 3. Probefrühstück 0 Salzsäure, schwach sauer. I.

48. J.-N. 1115/1899. Frau D., Marie, Zimmermannsfrau, Kiel. Ulcus ventriculi. Perigastritis. G.-E. a. a. mit Knopf. 9. XI. bis 9. XII. 1899. Seit Kindheit leidend. Erbrechen, Schmerzen. + Salzsäure sehr reichlich, 0 Milchsäure, keine Dilatation. Op.: Magen an der kleinen Kurvatur stark adhärent, teilweise starke Verwachsungen, Tumor, Drüsenschwellung. Wegen schwerer Beweglichkeit G. a. a. 20. XI. 1900 Arztbericht: Zeitweilig Magenschmerzen, Übelsein, Erbrechen. Tumor links von der Mittellinie, gänseeigroß zu fühlen. 7. III. bis 14. III. 1904. Wiederaufnahme in die Klinik. J.-Nr. 1751/1903. Zwei Jahre post operat. wohl, dann wieder Schmerzen, seit 4 Wochen desgl., Erbrechen. — Grazil, mager. Große Kurvatur + 1. + Salzsäure. Ges.-Acid. 42. Motilität gut. Gew. 87 Pfd. Jejunostomie vorgeschlagen und abgelehnt. Vorstellung 13. VIII. 1906. Durch strenge Diät und Pulver beschwerdefrei geworden, so daß sie jetzt alles ißt und nur bei Anstrengungen Schmerzen links im Epigastrium verspürt. Gew. 115 Pfd. Bef.: Gut genährt. Im Epigastrium unter dem linken Rectus Resistenz vermehrt. Keine Spur von Druckempfindlichkeit. Magen aufgebläht + 1. I.

49. J.-N. 1505/1900. Frau S., Katharina, Arbeitersfrau, Hof Wittenberg. 12. II. bis 13. III. 1900. Gastroptose. Ulcus der kleinen Kurvatur. Gastroplicatio et Pexis. Vor 2 Jahren wegen Magenleiden in der medizinischen Klinik. Magen aufgebläht steht mit kleiner Kurvatur etwas über Nabelhöhe, mit großer Kurvatur 5 Querfinger unter Nabelhöhe. Im Probefrühstück reichlich Salzsäure. Molitität gut. Op.: An kleiner Kurvatur walnußgroße harte Resistenz, umgeben von Drüsen, verwachsen mit der Wirbelsäule. Entfernung nicht möglich. Pylorus frei. — Faltung und Fixierung der vorderen Magenwand durch 2 Nähte an die Bauchwand. Vorstellung Sommer 1906: Vermeidet schwere Speisen, weil sonst Erbrechen eintritt. Gew. 109 Pfd. Gesund und kräftig aussehend. Keine Druckempfindlichkeit, kein Tumor. Ges.-Acid. 100. (Mahlzeit) + Salzsäure, + Milchsäure. II.

50. November 1900. Frau M., 49 J. alt, Laboe. Ulcus der

kleinen Kurvatur. G.-E. r. p. mit Knopf. — Seit 24 Jahren magenleidend. Erbrechen, Schmerzen unter dem linken Rippenbogen, Abmagerung. 70 Pfd. Op.: An der kleinen Kurvatur harte Stelle, entsprechend der druckempfindlichen Gegend links von der Mittellinie. Perigastrische Adhäsionen. G.-E. — Vorstellung Ende 1906: Verträgt alles, immer arbeitsfähig, dazwischen geringe Schmerzen bei Erkältung. Gew. 87 Pfd. Magengegend nicht empfindlich, kein Tumor. Magen aufgebläht + 3, — $1^1/_2$. I.

51. J.-N. 293/1901. Frau K., Dora, 29 J., Maurersfrau, Schleswig. 29. IV. bis 28. V. 1901. Ulcus ventriculi, Perigastritis. G.-E. r. p. Seit 12 Jahren Schmerzen nach dem Essen, teilweise krampfartig, Aufstoßen, Druckgefühl. Vor 4 Jahren Blutung. Status: Druckempfindlichkeit im Epigastrium, kein Tumor, keine Dilatation. Hyperacidität, Motilität gut. Op.-Bef.: Magen mit der Leberunterfläche verwachsen, Pylorus etwas eng. Lösung der Verwachsungen. G.-E. r. p. mit Knopf. Heilung o. Z. Knopf am 23. Tage ab. — 6. VIII. 1906: $1^1/_2$ Jahre nach der Operation wieder die gleichen Beschwerden wie früher, nur weniger heftig. Seitdem immer mit gewissen freien Zwischenräumen wochenlang Schmerzen. Zurzeit seit dem Frühjahr beschwerdefrei. Nie Blutung, nie Erbrechen. Befund: Mäßig ernährt. Magengegend weich, schmerzlos, kein Tumor. Aufgebläht: Nabelhöhe. + fr. Salzsäure. 0 Milchsäure. Ges.-Acid. 60. Gew. 110 Pfd. III.

52. J.-N. 766/1901. Frau Hr., Wilhelmine, 45 J., Zeitungsträgerin. Kiel. 3. VIII. bis 30. VIII. 1901. Sanduhrmagen. Perigastritis. Gastroanastomosis, später G.-E. r. p.. Seit 29 Jahren leidet Pat. an Magenbeschwerden: Übelkeit, Erbrechen, Schmerzen. Seit 4 Wochen besonders starke Schmerzen, Arbeitsunfähigkeit, erbricht fast alles Genossene. starke Abmagerung. Status: Mager, blaß. Links im Epigastrium 5-markstückgroße weiche Resistenz zu fühlen. + Salzsäure. Ges.-Acid. 60. Magen aufgebläht — 2. Op.: Magen mit Netz, Colon, Bauchwand in großer Ausdehnung verwachsen. Lösung von Adhäsionen. Es kommt ein ausgesprochener Sanduhrmagen zum Vorschein, mit 2 doppelfaustgroßen Hälften. Die Stenose ist von außen befühlt etwa fingerdick. Pylorus nicht verengt. Breite Anastomose zwischen beiden Hälften. Beschwerdefrei entlassen. J.-N. 1601/1903. 4. II. bis 26. II. wieder aufgenommen. Bis Februar 1903 gutes Befinden, dann stechende Schmerzen, Gefühl der Völle. Bef.: Im linken Epigastrium derbe, druckempfindliche, mit der Atmung verschiebliche Resistenz. Op.: Magen in großer Ausdehnung mit Bauchwand und Netz verwachsen. Die Adhäsionen werden nur so weit gelöst, als zur Ausführung der G.-E. r. p. nötig ist. Gewisse Magenteile kommen dabei gar nicht zu Gesicht. Beschwerdefrei entlassen. Vorstellung Herbst 1906: Wechselndes Befinden. Mitunter Schmerzen, tagelang arbeitsunfähig. Bei Milchdiät leidliches Befinden. Gew. $94^1/_2$ Pfd. Blaß, mager. Links von der Mittellinie geringe Resistenz. Magen aufgebläht überschreitet nach abwärts knapp die Nabelhöhe. Motilität gut. 0 fr. Salzsäure. Ges.-Acid. 30. III.

53. J.-N. 1164/1901. B., Auguste, 32 J., Wärterin, Kiel. Ulcus ventriculi. (Sitz unbekannt.) G.-E. r. p. mit Knopf. Vor 12 Jahren Blutbrechen, vor 4 Wochen wieder. Erbrechen, Schmerzen. Op.: Magen

gesenkt, nicht erweitert. Starke perigastrit. Verwachsungen. G.-E. Selbstbericht am 13. VIII. 1906: Appetit schlecht. Gefühl der Völle, Schmerzen, Erbrechen. Gew. 112 Pfd. Arztbericht 26. VIII. 1906: Leidet an Erbrechen und Schleimwürgen. Geringe Besserung. Nirgends Druckempfindlichkeit, Ernährungszustand befriedigend. Schnürt sich stark. IV.

54. J.-N. 839/1902. W., August, 44 J., Arbeiter, Stakendorf. Ulcus der kleinen Kurvatur nahe dem Pylorus. G.-E. r. p. mit Naht. Seit 11 Jahren Magenschmerzen. Vor 3 Wochen Erbrechen von Blut. Status: Schlecht genährt. Links von der Mittellinie in Nabelhöhe deutliche verschiebliche Resistenz, die unter dem linken Rippenbogen verschwindet. Etwas oberhalb derselben starke umschriebene Druckempfindlichkeit. Spontane Schmerzen kurz vor dem Essen, die zuweilen nach dem Essen verschwinden. Erbrechen selten. Motorische Funktion gut. + Salzsäure. Ges.-Acid. 76. Magen aufgebläht — 2. Op.: An der kleinen Kurvatur nahe dem Pylorus derbe, schwielige 2-markstückgroße Verdickung — großes vernarbendes Ulcus —, das die Pars pylorica verengert. Pyloris selbst weit. G.-E. — Sommer 1906 Vorstellung: Viel Sodbrennen, sonst beschwerdefrei und arbeitsfähig. Gew. 126 Pfd. Mittel genährt; unter dem linken Rectus weiche Resistenz. Magen aufgebläht bis Nabelhöhe. Grobe motorische Störung ausgeschlossen. Probefrühstück stark gallig. 0 Salzsäure. Ges.-Acid. 5. 0 Milchsäure. I.

55. J.-N. 930/1902. Frau Cl., Mette, 42 J., Arbeitersfrau, Rödling. 9. IX. bis 13. XI. 1902. Ulcus der kleinen Kurvatur. Perigastritis. G.-E. r. p. mit Knopf. Seit 5 Jahren Schmerzen, viel Erbrechen, Obstipation. Magenkrämpfe. Status: Kachektisch mager. Im linken Epigastrium druckempfindliche Resistenz. Magen unaufgebläht reicht bis zum Nabel, rückt auch bei Aufblähung nicht tiefer mit unterer Grenze. Sehr heftige kolikartige Magenschmerzen. + Salzsäure. Ges.-Acid. 62. Op.: Magen mit Leber mit Bauchwand verwachsen, überall starke perigastritische Adhäsionen. Pylorus frei, an kleiner Kurvatur derbes mit der Leber verwachsenes, über 5-markstückgroßes Ulcus. G.-E. r. p. In den nächsten 8 Wochen post operationem allmähliches Nachlassen der Schmerzen. 26. VIII. 1906 Arztbericht: Im 1. Jahre nach der Operation ziemlich wohl. Dann Schmerzen bei Anstrengungen und nachts, doch unterhalb des Nabels, nicht wie vor der Operation in der Magengegend. Hält Diät. Magen nicht vergrößert, Epigastrium druckempfindlich. Dr. Sievers (Gramm) hält die Beschwerden für gynäkologischer Natur. — ?

56. J.-N. 1030/1902. H., Franz, Landarbeiter, Densfelderau, 48 J. Ulcus der kleinen Kurvatur. G.-E. r. post. (Hernia epigastrica — Radikaloperation.) Seit 2 Jahren Schmerzen, Aufstoßen, Erbrechen. Op.: Leber mit Magen verwachsen, mit gelblichen Schwielen belegt. Am Magen Ulcus der kleinen Kurvatur. Starke Dilatation. Heilung. — Verschollen.

57. Siehe Seite 395.

58. J.-N. 1083/1903. L., Detlev, 48 J., Weber, Neumünster. 13. X. bis 21. XI. 1903. Ulcus ventriculi. Dilatatio ventriculi. G.-E. r. p. mit Naht. Seit 33 J. magenleidend. Schmerzen, Blutstühle, selten Erbrechen. Status: Sehr mager. Umschriebene Druckempfindlichkeit links von der Mittellinie. Undeutliche Resistenz in der Pylorusgegend. + Salz-

säure. — Milchsäure. Ges.-Acid. 42. Op.: Zahlreiche Narben und Adhäsionen am Magen. Hinterwand der Pars pylorica narbig verdickt. Pylorus noch gut durchgängig. G.-E. r. Beschwerdefrei entlassen. 4. VIII. 1906. Arztbericht: Vor 1 Jahre nach Dänemark verzogen. War arbeitsfähig. hatte öfters Schmerzen. ?

59. Siehe Seite 395.

60. J.-N. 1509/1903. Fr. J., Katharine, 70 J., Arbeitersfrau, Hohenfelde. Ulcus der kleinen Kurvatur. G.-E. r. p. mit Knopf. † an Pneumonie. 17. I. bis 25. I. 1904. Als junges Mädchen magenleidend. dann bis vor 4 Jahren gesund. Dann Erbrechen, Schmerzen. Status: Sehr elend. Links oberhalb des Nabels stark druckempfindlich, nicht sehr derbe Resistenz. Motorische Funktion mäßig beeinträchtigt. + Salzsäure. Ges.-Acid. 42. Op.: Ptose. Andeutung von Sanduhrform. An der Hinterwand, der Mitte der klenen Kurvatur entsprechend, Ulcus zu fühlen. Am Pylorus Narben auf der Serosa. G.-E. Exitus. Obduktion: Pylorus sehr eng, narbig verdickt. Talergroßes Ulcus der kleinen Kurvatur und Hinterwand mit thrombosierten Gefäßstümpfen.

61. J.-N. 1419/1903. Frau B., Elise, 41 J., Tapezierersfrau, Oldenburg i. H. Ulcus ventriculi. Perigastritis. G.-E. r. p. mit Naht. Seit 9 Jahren magenleidend. Damals plötzlich mit starkem Blutbrechen und Schmerzen erkrankt. Seit der Zeit 6 mal Schmerzanfälle mit schwerem Stuhl. — Links im Epigastrium breite Resistenz, wenig druckempfindlich. + Salzsäure. Ges.-Acid. 54. Op.: Allseitige starke Verwachsungen des Magens, besonders mit der Leber. Perihepatitis. Verwachsungen mit dem Jejunum. Magen etwas erweitert. G.-E. Vorstellung Sommer 1906 und Januar 1906: Nie mehr Magenkrämpfe oder Blutung. Arbeitsfähig, ißt fast alles. Beim Arbeiten Stiche in der linken Seite. Gew. 114 Pfd. Magen aufgebläht — 2. 0 Salzsäure. 0 Milchsäure. Ges.-Acid. 20. Motorische Funktion anscheinend gut. Galle vorhanden. Links im Epigastrium bei tiefer Palpation etwas Druckempfindlichkeit. I.

62. J.-N. 1435|1903. Frau K., Margarethe, 56 J., Kutschersfrau. Kuhof bei Oldenburg. Ulcus ventriculi. Jejunostomie. 5. I. bis 7. II. 1904. Seit 8 Jahren magenleidend. Schmerzen, selten Erbrechen. Blutung. Schon vor 2 Jahren Tumor unter d. l. Rippenbogen zu fühlen. Status: Abgemagert. Zwischen Nabel und Rippenbogen deutlicher stark druckempfindlicher Tumor. Motorische Funktion herabgesetzt. 0 Salzs. Ges.-Acid. 38. Op.: Magen gesenkt. An der Leber weißlicher dreieckiger Zipfel mit Auflagerungen. Gegenüber dieser Stelle findet sich an dem mit der Leber nicht verwachsenen Magen eine zweimarkstückgroße narbige Partie. In der hinteren Magenwand derber Ring mit fingerdicken Rändern, dessen Grund Pankreas oder hintere Bauchwand bildet. Laterale Jejunostomie. Von 11. I. bis 28. I. Fistelernährung. 2 Pfd. zugenommen, dann entlassen und teils Fistel-, teils natürliche Ernährung. 4. III. 1904 6 Pfd. abgenommen. Kein Tumor fühlbar. Keine Hyperacidität. 11. V. 1904: 11 Pfd. zugenommen. Verträgt gemischte Kost. 0,01% Salzs. 55 Ges.-Acid. Schlauch entfernt, Fistel heilt. August 1904: 7 Pfd. zugenommen. Wohlbefinden bei natürlicher Ernährung. 22. V. 1906 Vorstellung: Keine Schmerzen, kein Erbrechen, fühlt sich zurzeit etwas matt. Gew. 113 Pfd.

Vermeidet ganz grobe Kost. Motorische Funktion vielleicht etwas verlangsamt. Reichlich Salzsäure, + Milchsäure, keine Galle. Magengegend weich, kein Tumor. Magen aufgebläht + 3 —3. I.

63. S. Seite 396.

64. J.-N. 992/1904. R., Wilhelm, 38 J., Kaufmann, Kiel. 22. IX. bis 14. X. 1904. Ulcus der kl. Kurvatur. G.-E. r. p. mit Naht. Sekundäre Perforation des Ulcus. Perforationsperitonitis. † am 31. Tage nach der Operation. Seit 8 Monaten magenleidend. Blutbrechen. Regelmäßig 1 Stunde nach dem Frühstück Erbrechen und Schmerzen. Op.: 24. IX. Man findet einen Netzstrang, der in gerader Richtung nach oben zu einer an der kl. Kurvatur liegenden sehr derben Narbe zieht. Pylorus frei. Magen unwesentlich vergrößert. G.-E. — Heilung o. Z. Entlassen am 14. X. in leidlichem Befinden. Wenige Stunden nachher Schüttelfrost. — Linksseitige Unterlappenpneumonie. Am 17. X. wieder aufgenommen: Leib weich, keine Peritonitis. 22. X. Periurethraler Abszeß. 23. X. 2 Uhr nachts plötzlicher Schmerz im l. Epigastrium. 24. X. Exitus an Peritonitis. Obduktion: Peritonitis. Großes perforiertes Ulcus der kl. Kurvatur. Pylorus für den Zeigefinger durchgängig.

65. J.-N. 1042/1905. Frau B., Arbeitersfrau, Wittorferfeld, 48 J. 3. X. bis 27. X. 1905. Ulcus ventriculi. Sanduhrmagen. Gastroanastomose.[1]) Pat. litt als junges Mädchen an Magengeschwür. Blutung. Dann nur ab und zu Beschwerden bis vor 4 Wochen, besonders nach dem Essen. 1 mal Erbrechen. Wagt vor Schmerzen nichts zu essen. — Starke Lordose, welche die Aorta abdominalis der vorderen Bauchwand nähert. Vor der Aorta walzenförmiger querverlaufender Tumor. Pylorus? Bei Aufblähung des Magens ist bloß links von der Mittellinie tympanitischer Schall. Wegen der Schmerzen keine chem. Untersuchung. — Op.: Pylorus direkt auf der Wirbelsäule. Nach links hin Pars pylorica, die durch ein das Magenlumen auf zwei Querfinger Breite stenosierendes Ulcus vom kardialen Teil getrennt ist. Ulcus sitzt auf der Rückseite, ist mit Pankreas verwachsen. Vordere Anastomose zwischen den beiden Magenhälften. Schnitte parallel der großen Kurvatur. — 20. X.: In den ersten Tagen Erbrechen, das auf rechte Seitenlage hin sistiert. Schmerzfrei entlassen. — Vorstellung Herbst 1906: Keine Schmerzen. 1 mal seit Entlassung gebrochen. Vermeidet grobe Kost. Arbeitsfähig. Gewicht 113 Pfd. Mager. L. vom Nabel weicher unempfindlicher Tumor (Anastomose?) Schwere motorische Störung auszuschließen. + Salzs. + Milchs. Ges.-Acid. 80. Magen aufgebläht + 3 —3, kein klares Bild von seiner Gestalt zu gewinnen. 27. I. 1907 Selbstbericht: Gutes Befinden, vermeidet schwere Speisen, keine Schmerzen, arbeitsfähig. Gew. 122 Pfd. I.

66. S. Seite 396.

67. J.-N. 1111/1905. F., Peter, 60 J., Knecht, Barsbeck. 16. 10. bis 14. XI. 1905. Ulcus ventriculi (kl. Kurvatur). G.-E. r. p. mit Naht. Vor 2 bis 3 J. zuerst Magenschmerzen, zuletzt Erbrechen. Später †. Abmagerung. — Etwas oberhalb des Nabels stärkere Druckempfindlichkeit.

9) Ambos (Inaug.-Dissert., Kiel 1905) beschrieb diesen Fall.

+ Salzs., reichlich + Milchs. Keine wesentliche Dilatation. Op.: Magen nicht erweitert, im Bereiche der kl. Kurvatur durch stärkere Adhäsionen mit der Umgebung verwachsen, insbesondere mit dem Pankreas. An der hinteren Wand der kl. Kurvatur, zwei Querfinger vor dem Pylorus markstückgroßes Ulcus mit scharfen Rändern. G.-E. r. p. mit Naht. Heilung o. Z. Bei Entlassung beschwerdefrei, bei schlechtem Kräftezustand. 4 bis 6 Wochen später an Kachexie gestorben (Arztbericht).

d) Ulcus perforatum. (9 Fälle, 6 †).

68. J.-N. 1628/1901. W., Emma, 19 J., Dienstmädchen, Kiel. Ulcus perforat. der Vorderwand nahe der kl. Kurvatur. † 19. II. 1902. Vor 2 J. wegen Magenschmerzen in d. med. Klin. Seit 5 Tagen Schmerzen in der l. Bauchseite, hohes Fieber, Erbrechen. Seit gestern Schmerzen im ganzen Leib, sehr viel Erbrechen. — Klin. Befund: Ausgesprochene diffuse Peritonitis, Auftreibung des Leibes usw. Operationsbefund: Luft und serofibrin. Flüssigkeit im Abdomen. Netz nach dem Magen hin geschlagen und dort verklebt. An der vorderen Magenwand nahe der kleinen Kurvatur ein für den Kleinfinger durchgängiges Loch, aus welchem Milch ausströmt. Spülung des Magens, Spülung der Bauchhöhle, Naht der Perforation, Tamponade, Drainage. Kochsalzinfusion. Exitus nach 4 Std. Obduktion: Großes chronisches Magenulcus durch Naht geschlossen. Narbe daneben.

69. J.-N. 256/1903. S., Margarete, 61 J., Arbeiterswitwe, Kiel. Ulcus perforat. des Pylorus und Ulcus perforat. der kl. Kurvatur. †. 21. IV. bis 11. V. 1903. Schon seit ihrer Jugendzeit Magenbeschwerden. Seit 2 Jahren Verschlimmerung, viel Erbrechen; Blutbrechen zuletzt vor 2 Tagen in der med. Klinik. — Klin. Befund: Magen unaufgebläht drei Finger unter dem Nabel. Am Pylorus und der kleinen Kurvatur druckempfindliche Resistenz. + fr. S. 1,5‰. Ges.-Acid. 2,7‰. Funktionelle Insuffizienz. Am Operationstag: Leib aufgetrieben, in der Magengegend außerordentlich schmerzhaft. Akute Perigastritis. — Operationsbefund: Mäßige Menge eitriger Flüssigkeit im Abdomen. Am Pylorus kinderfaustgroßer Tumor mit erbsengroßer Perforation. Naht des Ulcus, Aufnähen von Netz, Austupfen der Bauchhöhle, Tamponade. Tod an Peritonitis am Ende der 3. Woche. Obduktion: Großes perfor. Ulcus des Pylorusmagens. Sehr großes perfor. Ulcus der hinteren Fläche der kleinen Kurvatur mit dem Pankreas verwachsen.

70. J.-N. 1160/1903. H., Kupferschmiedsfrau, 32 J., Kiel. Ulcus perforatum der vorderen Magenwand und Ulcus penetrans der Hinterwand. †. 30. X. bis 31. X. 1903. Seit 10 Jahren wiederholte Blutungen, Schmerzen, kein Erbrechen. Nach dem heutigen Mittagessen Erbrechen, Aufstoßen, starke Schmerzen. Klin. Befund: Diffuse Peritonitis. Abdomen stark aufgetrieben usw. — Operationsbefund: Gas in der Bauchhöhle und sehr reichliche seröse Flüssigkeit mit Mageninhalt (ca. 9 Std. nach der Perfor.). In der vorderen Magenwand für den Kleinfinger durchgängiges Loch, mit der Leber teilweise verwachsen. Sanduhrform. Excision des Ulcus, Naht, Toilette der Bauchhöhle, Jejunostomie, Drainage

durch die Scheide. Tod nach 10 Std. — Obduktionsbefund: Beginnende eitrige Peritonitis. Fünfmarkstückgroßes in die Leber perforiertes Ulcus der Hinterwand. Rand eines resezierten zweiten Ulcus.

71. J.-N. 1810/1903. S., Amanda, 25 J., Dienstmädchen, Kiel. Ulcera ventriculi. Ulcus perforat. der Vorderwand, Ulcus perforat. des Duodenums. †. 15. III. bis 20. III. 1904. Angeblich bisher gesund. Um 10 Uhr vormittags plötzlich heftige Leibschmerzen dicht unter dem Nabel, Erbrechen. Nachmittags: Leib aufgetrieben, Temp. 39,0. Operationsbef.: Fibrinös-eitrige Peritonitis. An der Vorderwand des Magens etwas unterhalb der kleinen Kurvatur nahe der Pars cardiaca fünfpfennigstückgroßes perforiertes Ulcus inmitten einer chronisch infiltrierten Magenwand. Speisereste im Bauchraum. Excision des Ulcus, Naht, Toilette der Bauchhöhle, Drainage, Tamponade. — Nach 5 Tagen neue Perforation eines Duodenalulcus hinter dem Pylorus. Relaparotomie. Excision einer zehnpfennigstückgroßen Perforationsstelle aus dem Duodenum. Naht. Exitus nach einigen Stunden. Obduktion: Mehrere frische Ulcera der vorderen Magenwand, nahe der kleinen Kurvatur. Strahlige Narbe dahinter. Großes chronisches Duodenalulcus.

72. J.-N. 1087/1904. S., Emma, 18 J., Dienstmädchen, Ellerbeck bei Kiel. Ulcus perforat. der kleinen Kurvatur. 11. X. bis 8. XII. 1904. Heilung. Seit längerer Zeit Bleichsucht und Magenschmerzen, die sich in den letzten Tagen verschlimmerten. Am 9. X. plötzlich starker Magenschmerz, Puls 78, Leib weich. Epigastrium druckempfindlich. Am 11. X. in der Klinik: Meteorismus, Aufstoßen, kleiner Puls, 144 usw. Diffuse Peritonitis. Operationsbefund: Gas im Bauchraum, sehr reichlich eitrig-seröse Flüssigkeit. Leber mit der kleinen Kurvatur verklebt, deckt ein rundes, für den kleinen Finger durchgängiges Loch, aus welchem Mageninhalt austritt. Anfrischung der Ulcusränder, Naht, Drainage, Tamponade. Heilung ohne Zwischenfall. — 26. VII. 1906: Keine Schmerzen, ißt alles, arbeitsfähig. Im Monat 3 bis 4 mal Erbrechen wohl wegen der bestehenden Gravidität mens. V. Befund: Blaß, gut genährt, Gewicht 120 Pfd. Große Narbenhernie. Magen aufgebläht, erreicht die Nabelhöhe. Kein Tumor zu fühlen. Betastung der Magengegend schmerzhaft, was durch die Hernie bedingt ist.

73. J.-N. 111/1905. P., Anna, 21 J. alt, Dienstmädchen, Kiel. Ulcus perforat. der kleinen Kurvatur. 24. III. bis 25. VII. 1905. Heilung. Vor etwa $^1/_2$ Jahre vorübergehend Leibschmerzen und Erbrechen. Heute morgen 7 Uhr plötzlich kurz nach dem Stuhlgang sehr heftige Leibschmerzen, Erbrechen. Mittags Einlieferung in die Klinik: Leib nicht aufgetrieben, starke Spannung, allgemeine Druckempfindlichkeit. Puls 100. Temp. unwesentlich erhöht. Op.-Bef.: Reichlich trübseröse Flüssigkeit ohne Speisereste. In der Mitte der kleinen Kurvatur hirsekorngroßes, scharfrandiges Loch, aus dem galliger Schleim quillt. Exstirpation des Ulcus im Gesunden. Auf der Schleimhautseite linsengroßes Loch. Spülung der Bauchhöhle, Tamponade. Heilung kompliziert durch Pneumonie und 2 Kotfisteln, die operativ geschlossen wurden. — 7. VIII. 1906 Selbstbericht: Stets arbeitsfähig, ißt alles, nie Schmerzen. 132 Pfd. ohne Kleid. War nie früher so kräftig wie jetzt.

74. J.-N. 924/1905. G., Paul, Buchbinder aus Hamburg, 27 J., in Kiel zu Besuch. Ulcus perforat. duodeni. 6. IX. bis 24. X. 1905. Heilung. Vor 5—6 J. Magenkatarrh. Im vorigen Herbst Magenkrämpfe. Kein Erbrechen. Gestern auf dem Wege zum Bahnhof von furchtbaren Leibschmerzen, besonders rechts, überfallen. Einlieferung in die med. Klinik. Heute Verlegung nach der chirurg. Klinik. Klin. Befund: Leib gespannt, rechts diffuse Druckempfindlichkeit. Puls 120, Temp. 38,4. Im r. Hypochondrium Resistenz. Schnitt in der Cöcalgegend. Op.-Befund: Bauchwand ödematös. Gelbliche Flüssigkeit im Abdomen. Därme fibrinös belegt. Appendix gesund. Im Duodenum nahe dem Pylorus ein erbsengroßes, kreisrundes Loch. Übernähung der Perforation. Jodoformgazebeutel auf die Naht. Tampon. Situationsnaht. Heilung. — Sommer 1906: Fühlt sich wohl, immer arbeitsfähig. Appetit wechselnd. Einmal heftige Stiche verspürt. Befund: Aussehen gut. Große Narbenhernie. Keine Druckempfindlichkeit, kein Tumor. Magen aufgebläht 2 Finger unter, 4 Finger über dem Nabel. Nach $7^1/_4$ Std. noch Reste der Probemahlzeit. Motor. Funktion gestört.

75. J.-N. 768/1905. M., Frau, Arbeitersfrau, 44 J., Kiel. Ulcus perforat. der kleinen Kurvatur. †. 8. VIII. bis 11. VIII. 1905. Vor 16 Jahren schwere Blutung. Seitdem auf flüssige Kost vorzugsweise angewiesen. Starke Schmerzen in den letzten Tagen. Gestern um 5 Uhr nachmittags plötzlich heftige Schmerzen in der l. Oberbauchgegend, die auf den ganzen Leib übergingen. Große Mattigkeit, kein Erbrechen. Befund: Temp. 39,2, Puls 148. Leib stark aufgetrieben. Diffuse Peritonitis. Op.-Befund 20 Std. nach der Perforation: Schmutziggelbe Flüssigkeit mit Speiseresten im Bauchraum. Der l. Leberlappen deckt ein zehnpfennigstückgroßes Loch in der kleinen Kurvatur. Umgebung in Kleinhandtellergröße schwielig verdickt. Kollaps. Deshalb Spülung und Reinigung der Bauchhöhle. Tampon auf das Ulcus. Situationsnähte. Intravenöse Kochsalzinfusion. Obduktion: Perfor. Ulcus der kleinen Kurvatur mit dem Pankreas teilweise verwachsen.

76. J.-N. 459/1901. M., Maria, 50 J., Händlersfrau, Kiel. 9. XI. bis 11. XI. 1901. †. Ulcus perforat. der vorderen Magenwand. Seit mehreren Jahren Magenschmerzen. Seit gestern abend Leibschmerzen, kein Erbrechen. Befund: Septisch aussehende Frau. Diffuse Peritonitis. Leib aufgetrieben. Ileocöcalgegend sehr druckempfindlich. R. Schenkelbruch. — Operation: Herniotomie. Im Bruchsack Eiter, kein Darm. Schrägschnitt in der Cöcalgegend. Überall serös-eitriges Exsudat. Gegenincision links, Spülung der Bauchhöhle. Drainage. Tod nach 2 Tagen. Obduktion: Perforiertes Ulcus der vorderen Magenwand.

II. Ptose und Atonie. (13 Fälle. 0 †).

77. J.-N. 1471/1900. S., Franz, 48 J., Maschinenbauer, Friedrichsort. 5. II. bis 13. III. 1900. Dilatatio ventriculi (Atonie). G.-E. r. p. mit Naht. Heilung. Früher Potator. In den letzten Jahren Leibschmerzen, Verstopfung, Übelkeit, Völle. Gewicht 166—126 Pfd. Magengrenze 5 Querfinger unter Nabel. 0 fr. Salzs., + Milchs. Starke motor. Störung. Op.-

Befund: Starke Dilatation. Beschwerdefrei entlassen, 10 Pfd. Zunahme (126—136 Pfd.). Dauernd wohl. 22. V. 1906 Vorstellung: Arbeitsfähig, ißt gemischte Kost. Appetit wechselnd. Stuhlgang träge, mitunter bitteres Aufstoßen. Gut genährt. Gew. 150 Pfd. Magengrenze aufgebläht, nicht unter Nabelhöhe. Reichlich Galle im Magen. Motorische Funktion vielleicht etwas beeinträchtigt. Eine Probe der Mahlzeit nach 3 Std. ausgehebert: 0 fr. Salzs., 0 Milchs. Ges.-Acid. 75. Gmelin positiv. I.

78. J.-N. 430/1900. Frau K., Marie, 43 J., Arbeitersfrau, Altbülk. 9. VI. bis 21. VII. 1900. Enteroptosis. Gastroptosis. — Hepatopexis, Gastropexis, Gastroplicatio. Heilung. 12 mal geboren. Ziehen und Reißen im Leibe nach Anstrengungen. Status: Leber- und Nierensenkung. Kleine Kurvatur des Magens in Nabelhöhe, große Kurvatur fast an der Symphyse. Gew. 112 Pfd. — Bei der Entlassung: Magen steht ungefähr in Nabelhöhe. Meteorismus. Beckenexsudat. Nachuntersuchung Sommer 1906: Hat noch Schmerzen in beiden Unterbauchgegenden andersartig als vor der Operation. Gew. 108 Pfd. Sieht gesund aus. Bauchdecken schlaff. Beide Nieren stehen tief, Leber reicht bis zur Spina. Magen aufgebläht, 3 Querfinger über, 3 Querfinger unter dem Nabel. Kein Aufstoßen, kein Erbrechen. II.

79. J.-N. 439/1900. Frau H., Wilhelmine, 28 J., Tuchmachersfrau, Neumünster. 11. VI. bis 13. VII. 1900. Enteroptosis, Gastroptosis. Hepato-Gastropexis. Seit 5 Jahren nach der Geburt des ersten Kindes Schmerzen in der linken Nieren- und Rückengegend, allgemeine Schwächlichkeit. Hepato-Nephro-Gastroptose. Magen reicht von etwas oberhalb des Nabels bis 4 Querfinger unterhalb des Nabels. Gewicht 112 Pfd. Hepatopexis, Gastropexis. — Vorstellung Sommer 1906: Schmerzen nur noch zeitweise und weniger heftig als früher. Im übrigen ohne Klagen. Bauchdecken schlaff. Magen 4 Querfinger über, 1 Querfinger unter dem Nabel. II.

80. J.-N. 1003/1900. Frau L., Emilie, 40 J., Maurersfrau, Kiel. 15. X. bis 9. XI. 1900. Gastroptosis. G.-E. r. p. mit Knopf. Vor 2 Jahren wegen Wanderniere operiert. Seit $^1/_2$ Jahre viele Magenschmerzen. Magen aufgebläht 2 Querfinger unter dem Nabel. + f. Salzsäure in Spuren, 0 Milchs., + Sarcine. Motilität anscheinend normal. Gew. 104 Pfd. — Magen sehr beweglich, nicht sonderlich erweitert, geringe Perigastritis, geringe Narbenbildung am Pylorus (Ulcus?). — Knopf am 13. Tage ab. — Sommer 1906: In den ersten Jahren Gefühl der Völle, seit 2 Jahren alle 3—4 Wochen Erbrechen, manchmal tagelang Wohlbefinden. Vermeidet süße Speisen, ist zuweilen nicht arbeitsfähig. — Mäßig genährt. Gewicht 111 Pfd. Magengegend weich. R. von der Mittellinie kleiner verschieblicher Tumor (Pylorus?). Magen aufgebläht 4 Querfinger über, 2 Querfinger unter dem Nabel. Nach 7 Std. Magen absolut leer. Probefrühstück: nicht sauer, mit Lackmus geprüft. Gmelin schwach positiv. II (?).

81. J.-N. 800/1901. Frau S., Antonie, 36 J., Malersfrau, Kiel. 10. VIII. bis 8. IX. 1901. Gastroptosis, Dilatatio ventriculi, Gastropexis. Seit 3—4 Jahren überaus heftige Schmerzanfälle im Abdomen zusammen mit Erbrechen und Durchfällen. Op.-Befund: Magen stark erweitert, sehr verschieblich, Fundus steht sehr tief. Keine Verwachsungen, keine Ver-

dickungen der Magenwand. Durch 5 Nähte Ventrofixation des Pylorusteiles. — Heilung 1902. Untere Magengrenze bei Entlassung am Nabel. Beschwerdefrei. 2. VIII. 1906 Arztbericht: Früher Puella publica. Rezidiv der alten Beschwerden eingetreten (Erbrechen, Schmerzen in Intervallen). Hochgradige Hysterie. Vor $^1/_2$ Jahre weggezogen. IV.

82. J.-N. 324/1902. Frau R., Anna, 30 J., Barmstedt. Gastroptosis. Gastropexis (Cholelithiasis, Cystectomie). Gallensteinanamnese. Magen aufgebläht 1 Querfinger über, 3 Querfinger unter dem Nabel. Gew. 95 Pfd. Heilung ohne Zwischenfall. Gew. 99 Pfd. — Sommer 1906: Ißt alles, nie Erbrechen, stets arbeitsfähig. Gew. 124 Pfd. Keine Hernie. Magen 5 Querfinger über, 1 Querfinger unter dem Nabel. I.

83, 84 s. S. 403 bezw. 426.

85. J.-N. 66/1903. Frau S., Auguste, 36 J., Fuhrmannsfrau, Schestedt. 24. II. bis 24. IV. 1903. Dilatatio et Ptosis ventriculi. G.-E. r. p. mit Naht. Seit 2 Jahren Schmerzen, Übelkeit, Verstopfung. Leber überragt den Rippenbogen. Ren mobilis. Vaginalprolaps. Magen aufgebläht $1^1/_2$ Querfinger über, 2 Querfinger unter dem Nabel. + f. Salzs., 0 Milchs. Ges.-Acid. 59. Mäßige motor. Störung. Op.-Befund: Magen stark erweitert, mäßig gesenkt, keine Pylorusstenose, etwas Perigastritis. G.-E. r. p. mit N. — Bei der Entlassung noch Druckgefühl und Schmerzen im Leibe. — Sommer 1906: Im Laufe der Zeit völlig beschwerdefrei geworden, nur etwas Druck in der Magengegend vorhanden. Ißt alles, hat Appetit, stets arbeitsfähig, Stuhlgang in Ordnung. Gew. 134 Pfd. Magen aufgebläht 1 Querfinger unter dem Nabel. I.

86. J.-N. 906/1903. Frau W., Emma, 48 J., Weichenstellersfrau, Kiel. 3. IX. bis 27. IX. 1903. Ptosis et Dilatatio ventriculi. G.-E. r. p. mit Knopf. Gastropexis. Seit 2 Monaten Aufstoßen, saures Erbrechen, Durchfall, Druck auf dem Magen. Status: Epigastrium druckempfindlich, r. Resistenz. Aufgebläht: Nabelhöhe — 5 Querfinger unter dem Nabel. 0 f. Salzs., 0 Milchs. Ges.-Acid. 6. Motilität beeinträchtigt. Gew. 93 Pfd. Op.: Magen stark gesenkt, mäßig erweitert, kein Zeichen von Ulcus. G.-E. Aufhängen und Fixieren der kleinen Kurvatur am Lig. teres hepatis. Heilung o. Z. 1. VIII. 1906: Völlig beschwerdefrei, arbeitsfähig. 115 Pfd. Magen aufgebläht: 1 Querfinger über, 3 Querfinger unter dem Nabel. I.

87. J.-N. 927/1903. Frau M., Margarete, Arbeitersfrau, 26 J., Osterrönfeld. 5. VIII. bis 21. IX. 1903. Enteroptose. Ptosis ventriculi et Dilatatio. G.-E. r. p. mit Knopf. Seit der letzten Geburt vor 2 Jahren Abmagerung, Hartleibigkeit. Status: Magen aufgebläht, 6 Querfinger über, 2—3 Querfinger unter dem Nabel. Beiderseitige Wanderniere. Descensus uteri. + f. Salzsäure, 0 Milchsäure. Ges.-Acid. 39. Motor. Funktion beeinträchtigt. Op.: Magen mäßig weit. Etwas Perigastritis. G.-E. Bei der Entlassung noch Unterleibsbeschwerden. 1904: Links Nephropexis. Sommer 1906: Ißt alles, stets arbeitsfähig, fühlt sich dazwischen matt. Gew. 119 Pfd. Motilität verlangsamt. Spülwasser stark gallig. + fr. Salzsäure, — Milchsäure. Ges.-Acid. 50. Magen aufgebläht: Proc. ensiformis — Nabel. I.

88. J.-N. 941/1901. Frau H., Anna, 28 J., Landmannsfrau, Lügumkloster. 18. IX. bis 30. X. 1901. Enteroptosis, Gastroptosis. G.-E. r. p. mit Knopf. (Hysterie.) Seit 1 Jahre Aufstoßen, Sodbrennen, Er-

brechen, Obstipation. Status: Magen aufgebläht 2 Querfinger, über 3 Querfinger unter dem Nabel. 0 fr. Salzs., 0 Milchs. Motorische Kraft herabgesetzt. Operat.-Bef.: Starke Ptosis ohne Dilatation. Kleine Kurvatur bildet spitzen Winkel. G.-E. r. p. — Per primam geheilt. 1 hysterischer Anfall. Im l. Beine Venenthrombose. Stuhlträgheit. — 10. VIII. 1906. Arztbericht: Arbeitsfähig, ist sehr zufrieden mit dem Resultat. Zeitweilig einige Beschwerden. Plätschergeräusche zu hören. II.

89 s. Seite 405.

III. Probelaparotomien, diagnostisch unklare Fälle usw.

(6 Fälle, 0 †)

90. J.-N. 970/1899. W. Otto, Leuchtturmwärter, 35 J., Steindeich bei Glückstadt. Chron. Gastritis. Probelaparotomie. Diät. — Am Magen einige geschwollene Lymphdrüsen. Exstirpation eine derselben. Operativ geheilt.

91. J.-N. 383/1905. E., Wilhelm, 29 J., 19. V. bis 17. VI. 1905, Eisendreher, Borby. Gastrektasie, Hyperacidität. Probelaparotomie. Seit 5 Jahren häufiges saures Erbrechen. Op.-Bef.: Nihil. Heilung. 3. VI. 1906. Selbstbericht: Durch monatelange strenge Diät Besserung, so daß er jetzt alles verträgt. 6 Pfd. abgenommen.

92. J.-N. 867/1901. M., Heinrich, 55 J., Arbeiter. 20. VIII. bis 29. IX. 1901. Perigastritis, Lösung von Adhäsionen. Als junger Mann Magenschmerzen, seit 5 Jahren wieder. In den letzten $1^1/_2$ Jahren unausgesetzt Anfälle von Schmerzen bei Tag und Nacht, unabhängig von der Nahrung. Nie Erbrechen. — Bef.: Stark abgemagert, blaß, kachektisch. Keine grobe Motilitätsstörung. + fr. Salzs. Ges.-Ac. 25. Op.-Bef.: Am Magen nirgends Tumor oder Narbe. Gefäße stark injiziert. Zahlreiche und sehr gefäßreiche Stränge ziehen nach dem Colon ascendens und transversum. Zwischen diesen beiden Darmabschnitten ebenfalls derartige Stränge. Diese letzteren werden gelöst und teilweise reseziert. — Gew. in der letzten Woche um 3 Pfd. zugenommen (104 Pfd.). Allgemeinbefinden gebessert. Häufiges Aufstoßen und Druckgefühl in der Magengegend.

1. X. 1906. Selbstbericht: Ißt alles, hat 1 Std. nach dem Essen Magenschmerzen, kein Erbrechen. Nur leichte Arbeit und auch nicht jeden Tag möglich. Gew. 110 Pfd. ohne Kleider.

93. J.-N. 677/1905. Frau B., 46 J., Arbeitersfrau, Kiel. 20. VII. bis 13. VIII. 1905. Perigastritis adhaesiva. Jejunostomie lateralis. Heilung. Pat. hatte immer einen schwachen Magen. Seit Mai starke Schmerzen, später Erbrechen auch nüchtern von Speiseresten. Status: Stark abgemagert, erbricht fast alles. Große Kurvatur aufgebläht in Nabelhöhe. + fr. Salzs., 0 Milchs. Ges.-Acid. 47. Motorische Funktion gestört. Gew. 106 Pfd. Op.-Bef.: Magen gesenkt, etwas dilatiert. An der Plica duodenojejunalis einige Adhäsionen. Sonst nichts Patholog. festzustellen — 4 Wochen lang Ernährung durch die nun angelegte Jejunumfistel, 2 Pfd. abgenommen. — Vorstellung Sommer 1906: Im Oktober 1905

Fistelschluß. Die Fistel soll nach der Entlassung nicht mehr benutzt worden sein. Bis vor 2 Monaten hat Pat. viel gebrochen. Jetzt fühlt sie sich wohl, hat keine Schmerzen, ißt alles, macht leichte Arbeit. Gew. 114 Pfd. Magengegend wenig empfindlich. II.

94. J.-N. 295/1902. S., Julius, 41 J., Seemann, Blankenese. 29. IV. bis 2. VII. 1902. Tabes dorsalis, gastrische Krisen, G.-E. r. p. mit Knopf. Kommt aus der med. Klinik. Seit einigen Wochen Magenschmerzen, Mattigkeit, Erbrechen regelmäßig nach dem Frühstück. 2 Anfälle von Bewußtlosigkeit ohne Krämpfe. Das Erbrochene, gallig gefärbt, reagierte bald sauer, bald alkalisch. Sanguis nachgewiesen.

Status: Abgemagert. Zwei Querfinger über dem Nabel zirkumskripte starke Druckempfindlichkeit. Tiefstand der großen Kurvatur 1 Querfinger unter dem Nabel. Keine Dilatation. Diagnose: Ulcus ventriculi.

Op.-Bef.: Im wesentlichen negativ. Einige perigastritische Verwachsungen wurden konstatiert. — Im Heilverlauf Parulis. Nach 8 Wochen 14 Pfd. zugenommen. Kein Erbrechen mehr.

3. VIII. 1906. Selbstbericht: Kein Appetit, nicht arbeitsfähig, bricht immer Galle und Schleim, fast immer Schmerzen. 93 Pfd. — Im Eppendorfer Krankenhause wurde ein Jahr nach der Operation die Diagnose auf Tabes dors. mit gastrischen Krisen gestellt. IV.

95. 593/1902. G., Theodor, 31 J., Arbeiter, Moorege. 26. VI. bis 2. VIII. 1902. Hysterie. Ulcus ventriculi. G.-E. r. p. Seit 12 Jahren Erbrechen saurer Massen nach dem Essen, seit 8 Jahren stechende Schmerzen in der Magengegend. Mehrfach angeblich Blut gebrochen. Bef.: Epigastrium druckempfindlich. Hypästhesie der ganzen rechten Körperhälfte. Bricht nach jeder Mahlzeit. Im Erbrochenen keine fr. Salzsäure. Gew. 94 Pfd. Op.-Bef.: Magen nicht wesentlich vergrößert. Gefäße stark injiziert. An der Hinterseite des Magens geringe Perigastritis. G.-E. r. p. mit Knopf. Heilung 1902. Ab und zu Erbrechen. Gew. 103 Pfd. Sommer 1906: $^1/_2$ Jahr nach der Operation Rezidiv der Beschwerden. Wandert von einem Krankenhause zum anderen. Im letzten Krankenhause in Hamburg (Marien-Krankenhaus) wurde er als Simulant aufgefaßt. Hysterische Anfälle wurden beobachtet. Bef.: Links von der Mittellinie etwas Druckempfindlichkeit. Keine Dilatation. Pat. erbricht fast alles, meist nach 10 Minuten, so daß es nicht möglich ist, trotz mehrtägiger Beobachtung chemische und motorische Verhältnisse zu prüfen. Gew. 100 Pfd. IV.

Literaturverzeichnis.

(Abkürzungen: D. Z. f. Chir. = Deutsche Zeitschrift für Chir.; B. z. kl. Chir. = Beiträge zur klinischen Chirurgie; A. f. kl. Chir. = Archiv für klinische Chirurgie; Grenzgeb. = Grenzgebiete der Medizin u. Chirurgie; Z. f. Chir. = Zentralblatt für Chirurgie.)

1. Agéron, Diagnost. u. therapeut. Bemerkungen z. Ulcus ventriculi. 18. Kongr. f. innere Medizin.

2. Ambos, I.-D. Kiel 1905. Sanduhrmagen.
3. Brunner, Konrad, Die unmittelbaren u. späteren Resultate meiner Magenoperationen. B. z. kl. Chir. 49.
4. Derselbe, Weitere klinische Beobachtungen über Magenperforation und Magenperitonitis. B. z. kl. Chir. 40.
5. Bakes, Zur operativen Therapie des callösen Magengeschwürs. A. f. kl. Chir. 76.
6. Brenner, Über die chirurgische Behandlung des callösen Magengeschwürs. A. f. kl. Chir. 69, 1903.
7. Derselbe, 77. Versamml. deutscher Naturforscher u. Ärzte (Sekt. Chirurgie); oder: Gastroenterostomie oder Resektion bei Ulcus callos. A. f. kl. Chir. 78.
8. Brunner, Friedrich, Das akut in die freie Bauchhöhle perforierte Magen- u. Duodenalulcus. D. Z. f. Chir. 69.
9. Braun, 1. Ulcus pept. jejuni nach G.-E. A. f. kl. Chir. 59.
10. Derselbe, Enteroanastomose nach G.-E. A. f. kl. Chir. 45.
11. Derselbe, Verschluß eines perfor. Magengeschwürs durch Netz. Z. f. Chir. 1897, Nr. 27.
12. Blecher, Beitrag zur chir. Behandlung der Enteroptose. D. Z. f. Chir. 56.
13. Boas, Über Magensteifung. Deutsche med. Wochenschr. 1902, Nr. 10.
14. Bircher, Neue Beiträge zur operat. Behandlung der Magenerweiterung. Korrespondenzbl. f. Schweizer Ärzte. 1894.
15. Clairmont, Bericht über 258 von Prof. v. Eiselsberg ausgeführte Magenoperationen. A. f. kl. Chir. 76, 1 u. 2.
16. Carle u. Fantino, Beiträge z. Pathologie und Therapie des Magens. A. f. kl. Chir. 56.
17. Chlumsky, Gastroenterostomie. B. z. kl. Chir. 20.
18. Derselbe, Weitere Erfahrungen über G.-E. B. z. klin. Chir. 27.
19. Derselbe, Über totale Verkleinerung des Magens und über Jejunostomie. A. f. kl. Chir. 65.
20. Delaloye, Beitrag zur G.-E. D. Z. f. Chir. 83.
21. Doerfler, Darmokklusion durch Murphys Knopf. Münchner med. Wochenschrift 1906, 42.
22. v. Eiselsberg, Über Verätzungsstrikturen des Pylorus. A. f. kl. Chir. 62.
23. Derselbe, Über die Ausschaltung nebst Bemerkungen über die Jejunostomie. A. f. kl. Chir. 50.
24. Derselbe, Zur Kasuistik des Sanduhrmagens. A. f. kl. Chir. 59.
25. Derselbe, Über Magen- u. Duodenalblutungen nach Operation. A. f. kl. Chir. 59.
26. Exner, Bericht über die Magenoperationen der letzten 5 Jahre an der Klinik Gussenbauer. Zeitschrift f. Heilkunde 1904, 25. Abteil. f. Chir.
27. Ewald, Diagnose u. Therapie des Magengeschwürs. 20. Kongreß für innere Medizin 1902.
28. Derselbe, Magengeschwür u. Magenblutung. Deutsche Klinik 118—119. Lieferung.
29. Fraenkel, Felix, Beiträge z. Behandlung der nichtcarcinomatösen Pylorusstenose durch G.-E. A. f. kl. Med. 84, 1905.

30. Fleiner, Diagnose u. Therapie des Magengeschwürs. 20. Kongr. f. innere Medizin 1902.
31. Feldmann, Gastroenteroplastik. I.-D. Kiel 1903.
32. Gelpke, A. f. kl. Chir. 80.
33. Hofmeister, Zur operativen Behandlung des Ulcus ventriculi. B. z. kl. Chir. 15.
34. Holzknecht, Über die radiologische Untersuchung des Magens. Berl. kl. Wochenschr. 1906, Nr. 5.
35. v. Hacker, Gastroenterostomie. Z. f. Chir. 1885, Nr. 24.
36. Heidenhain, Über Jejunostomie bei Inanition. D. Z. f. Chir. 53.
37. Hofmann, Bericht über 52 operativ behandelte Fälle von Ulcus ventriculi. B. z. kl. Chir. 50, H. 3.
38. Jedlicka, Zur operativen Behandlung des chron. Magengeschwürs. Prag 1904. Bursik u. Kohout.
39. Kaufmann, Peptisches Geschwür nach G.-E. Grenzgeb. 15.
40. Kausch, Über funktionelle Ergebnisse nach Operationen am Magen bei gutartigen Erkrankungen. Grenzgeb. 4.
41. Kappeler, Erfahrungen über G.-E. D. Z. f. Chir. 1898, Bd. 49 u. 50.
42. Kocher, Chirurg. Operationslehre. 4. Aufl. 1902.
43. Derselbe, Zur Magenchirurgie. Korrespondenzbl. f. Schweizer Ärzte 1898, Bd. 18.
44. Kaiser, Über die Erfolge der Gastroenteroanastomosis. D. Z. f. Chir. 61.
45. Kreuzer, Die chirurg. Behandlung des runden Magengeschwürs und seiner Folgezustände. B. z. kl. Chir. 1906, Bd. 49.
46. Krönlein, Die operative Behandlung des Magengeschwürs. 35. Kongreß d. D. Gesellsch. f. Chir. 1906.
47. Derselbe, Über Ulcus u. Stenosis des Magens nach Trauma. Grenzgeb. 4, 1899.
48. Kelling, Studien zur Chir. d. Magens. A. f. kl. Chir. 62, 1900.
49. Krogius, Ein Wort für die radikale operat. Behandlung des chron. Magengeschwürs. A. f. kl. Chir. 75.
50. Körte u. Herzfeld, Über die chir. Behandlung des Magengeschwürs. A. f. kl. Chir. 63, 1901.
51. Körte, Z. f. Chir. 1906, S. 22. (Verengerung d. G.-E.).
52. Katzenstein, Experimentelle Untersuchungen über G.-E. Berliner klin. Wochenschr. 1906, N. 46, Chirurgenkongreß 1906.
53. Krause, Erfahrungen über Magenchirurgie. Berl. klin. Wochenschr. 1903, Nr. 47.
54. Kaupe, Über Magenblutung. D. Z. f. Chir. 1902, Bd. 62.
55. Kehr, Verhandl. d. deutschen Gesellschaft f. Chir. 1900.
56. Krehl, Patholog. Physiologie 1904, 3. Aufl.
57. Kongreßberichte: 1. der internationalen Gesellschaft für Chirurgie 1905;
58. 2. der deutschen Gesellschaft für Chirurgie 1902: Kocher, Petersen, Goepel, v. Eiselsberg, Bunge, Küster.
59. 1906: Krönlein, Rydygier, Kümmell, Kocher, Noetzel, Körte, Lorenz, Lauenstein, Graser, Clairmont, Gebele, Braun, Heidenhain, Brodnitz, Katzenstein.

60. 3. des 20. Kongresses für innere Medizin 1902: Ewald, Fleiner, Minkowski, Sahli, Strauß, Rumpel, Lenhartz.
61. 4. des 22. Kongresses für innere Medizin.
62. 5. der 77. Versammlung deutscher Naturforscher und Ärzte 1905: Brenner, Schloffer, Payr.
63. Lauenstein, Verwachsungen und Netzstränge als Ursache schwerer Koliken. A. f. kl. Chir. 45.
64. Lempp, Über den Wert der Jejunostomie. A. f. kl. Chir. 76, H. 1 u. 2.
65. Lieblein, Deutsche Chirurgie: Billroth u. Luecke. Lief. 46.
66. v. Leube, Die chirurg. Behandlung des Magengeschwürs. A. f. kl. Chir. 55, 1897.
67. Loyal, Beiträge znr Jejunostomie. B. z. kl. Chir. 51, 3. H., 1906.
68. Lorenz, Zur Chir. des callös penetrierenden Magengeschwürs. Wiener klin. Wochenschr. 1903, Nr. 41.
69. Leo, Die funktionellen Krankheiten des Magens. Deutsche Klinik, 17.—19. Lieferung.
70. Maydl, Über Jejunostomie. Grenzgeb. 3, 1898.
71. v. Mering, Kongreß f. innere Medizin 1893 u. 1897.
72. Maragliano, Klin. u. patholog.-anatom. Erfahrungen aus dem Gebiete der Magenchirurgie. B. z. kl. Chir. 1904, Bd. 41.
73. Mündler, Magenoperationen der Heidelberger Klinik. B. z. kl. Chir. 14.
74. v. Mikulicz, Die chirurg. Behandlung des chron. Magengeschwürs. A. f. kl. Chir. 55.
75. Derselbe, Bericht über 103 Operationen am Magen. A. f. kl. Chir. 51, 1896.
76. v. Mikulicz u. Kausch, Handbuch der prakt. Chirurgie.
77. Neumann, Zur chirurg. Behandlung der Magendilatation bei Pylorospasmus und Hyperacidität. D. Z. f. Chir. 58, 1901.
78. Noeßke, Zur Wertschätzung der Jejunostomie. D. Z. f. Chir. 72.
79. Narath, Zwei Vorschläge zur Modifikation der Pyloroplastik. A. f. kl. Chir. 74.
80. Neuweiler, Beitrag zur Anwendung des Murphyknopfes. A. f. kl. Chir. 69, 1903.
81. Petersen, Anatom. u. chir. Beiträge zur G.-E. B. z. kl. Chir. 29, 1901.
82. Derselbe, Über Darmverschlingung nach G.-E. A. f. kl. Chir. 62, 1900.
83. Pawlow, Das Experiment als .... Wiesbaden bei Bergmann, 1901.
84. Derselbe, Die Arbeit der Verdauungsdrüsen. Im gleichen Verlage 1898.
85. Pentzoldt, Handbuch der Therapie innerer Krankheiten, 3. Aufl. 1902.
86. Peham, Ein Beitrag zur G.-E. D. Z. f. Chir. 48, 1898.
87. Petersen-Machol, Beiträge zur Pathologie und Therapie der gutartigen Magenkrankheiten. B. z. kl. Chir. 33, 1902.
88. Rydygier, Meine Erfahrungen über die von mir seit 1880 bis jetzt ausgeführten Magenoperationen. D. Z. f. Chir. 58, 1901.
89. Rencki, Über die funktionellen Ergebnisse nach Operationen am Magen. Grenzgeb. 1901, Bd. 8.
90. Reiske, 4 Fälle von Gastroenteroplastik. B. z. kl. Chir. 27, 1900.
91. Riedel, Über das Ulcus der kl. Kurvatur. A. f. kl. Chir. 1904, Bd. 74.
92. Rovsing, Über Gastroptose und ihre operative Behandlung.

93. Riegel, Die Magenerweiterung, ihre Diagnose. Deutsche Klinik, 17.—19. Lieferung.
94. Rosenheim, Über die chir. Behandlung der Magenkrankheiten. Deutsche med. Wochenschr. 1895, 1, 2, 3.
95. Steudel, Magenoperationen der Heidelberger Klinik. B. z. kl. Chir. 1899, 23.
96. Stich, Operationen bei gutartigen Magenaffektionen. B. z. kl. Chir. 40, 1903.
97. Sahli, Lehrbuch der klin. Untersuchungsmethoden. 1905.
98. Schwarz, Beiträge zur Pathologie und chirurg. Therapie des penetrierenden Magengeschwürs. Grenzgeb. 5, 1900.
99. Siegel, Über die funktionellen Erfolge nach Operationen am Magen. Grenzgeb. 1, 1896.
100. Steinthal, Erfahrungen über G.-E. B. z. kl. Chir. 34, 1902.
101. Schloffer, Operationen gutartiger Magenerkrankungen. B. z. kl. Chir. 32, 1902.
102. Schomerus, Symptomatologie des Sanduhrmagens. Inaug.-Diss., Göttingen 1904.
103. Tiegel, Über peptische Geschwüre des Jejunums nach G.-E. Grenzgeb. 13, 1904.
104. Windrath, Über G.-E. Inaug.-Diss., Kiel 1902.
105. Warnecke, Über die Indikationen zur operativen Behandlung des Ulcus ventriculi. Inaug.-Diss., Göttingen 1903.
106. Weber, Über Mißerfolge nach G.-E. Z. f. Chir. 31, 1901.
107. Wölfler, G.-E. Z. f. Chir. 1881, Nr. 45.
108. Derselbe, Über die Gastroanastomose beim Sanduhrmagen. B. z. kl. Chir. 1895, Bd. 13.
109. Wildenrath, Über 118 mit Murphyknopf behandelte Fälle. Inaug.-Diss., Kiel 1906.
110. Wegener, 5 Fälle von Ulcusperforat. Inaug.-Diss., Kiel 1904.

XX.

Aus der kaiserlichen chirurgischen Universitätsklinik Kyoto, Japan.

Beitrag zur operativen Behandlung der Hirschsprungschen Krankheit.

von

Prof. H. Ito und Dr. Y. Soyesima,
Assistent der Klinik.

Der Name „Hirschsprungsche Krankheit" ist in den letzten Jahren immer mehr ein klinischer Begriff geworden. Wir verstehen darunter alle jene Fälle von hartnäckiger Obstipation und meteoristischer Auftreibung des Abdomens, bei denen wir klinisch eine abnorme Weite des Dickdarmes, speziell der Flexura sigmoidea anzunehmen berechtigt sind, und deren Entstehung sich meistens bis in die früheste Lebenszeit zurückdatieren läßt. Das Charakteristikum der Affektion liegt in dem Umstande, daß am aufgeschnittenen Darme keine Verengerung oder sonstiges Passagehindernis konstatiert wird. Hirschsprung selbst spricht sich darüber folgendermaßen aus: „On n'a pas assez considéré que le fait le plus caractéristique du mégacôlon consiste justement dans l'entrave au passage des matières intestinales, quoique le calibre soit libre et large partout." Wenn wir aber die Literatur der Beobachtungen prüfen, so können wir uns des Eindrucks nicht erwehren, daß verschiedene und nicht zusammengehörige Zustände unter dem gemeinsamen Namen Hirschsprung beschrieben sind, indem die Grenzen sehr oft zu weit gezogen werden.

Hinsichtlich der Pathogenese des Leidens differieren die Ansichten der einzelnen Autoren sehr bedeutend. „Man kann", so sagt Kredel ganz mit Recht, „geradezu staunen, wie es möglich ist, so vielerlei Gesichtspunkte in ein und dieselbe Sache hineinzutragen." Etwa folgende Hypothesen sind darüber aufgestellt:

1. Angeborene Dilatation und Hypertrophie des Colon resp. angeborene Dilatation des Colon mit sekundärer Hypertrophie desselben — „Megacolon congenito“ Myas, „Megalokolie“ Concettis, „eine Art Riesenwuchs des Colon“ nach Kredel (Hirschsprung, Mya, Genersich, Concetti, Griffith, Kredel, Stirnimann, Neugebauer usw.).

2. Angeborene Länge und Schlingenbildung der Flexura sigmoidea, mit oder ohne sekundäre Knickung, Volvulusbildung bez. Klappenmechanik daselbst (Jacobi, Broadbent, Marfan, Duhamel, Johannessen, Neter, Frommer, W. Bergmann, Baginsky, Mülberger, Bittorf, Delkeskamp usw.).

3. Abnorm langes Mesenterium und sekundäre Schlängelung der Flexura sigmoidea (Barth, Gourévitch, v. Schuckmann usw.).

4. Angeborene Hypo- resp. Aplasie der Muscularis des letzten Dickdarmabschnitts und sekundäre Dilatation desselben — „Ektakolie“ Concettis (Concetti und Berghinz).

5. Ein schwacher Tonus der Colonmuskulatur infolge einer mangelhaften Innervation des Dickdarms — „neuropathic dilatation and hypertrophy“ nach Hawkins (Lunn, Fitz, Lennander, Bing, Hawkins usw.).

6. Spastische Kontraktionen im Bereich des Colon oder des Sphincter ani (Gee, Hichens, Fenwick, Drew, Schreiber usw.).

7. Primäre entzündliche Veränderungen der Dickdarmschleimhaut (Griffiths).

8. Angeborene mäßige Verengerung des Dickdarms (Treves, Hobbs und de Richemond, Grüneberg usw.).

Die Autoren wie Concetti, Göppert, Björkstén, Ibrahim, Bertelsmann, Wilms, Fischl, Pfisterer u. a. m. lassen mehrfache Möglichkeiten zu. Tarozzi trennt die Hirschsprungsche Krankheit, welche auf einer angeborenen Entwicklungsanomalie beruht, von der idiopathischen Dilatation des Colon, welche nicht kongenitalen Ursprungs sei und ihr Dasein verschiedenen nicht näher zu bestimmenden ursächlichen Momenten verdanke. Hingegen sieht Hawkins gar nicht ein, weshalb die Colondilatation bei Erwachsenen hinsichtlich der Ursache von der bei Kindern anders sein soll. Nach Griffith, Fitz, Stewart, Hilbert, Escherich usw. sind einige Fälle von Hirschsprungscher Krankheit angeborener, andere erworbener Natur. Endlich meint Tschernow, alle Fälle von Megacolon seien erworben.

Schon bei dieser enormer Verschiedenheit der Anschauungen über die Pathogenese der Hirschsprungschen Krankheit scheint

uns die Beobachtung eines einschlägigen Falles, die in unserer Klinik gemacht wurde, der Mitteilung wert, zumal da derselbe von uns erfolgreich operiert wurde:

R. M., 14 Jahre alter Knabe, aufgenommen am 25. X. 1906. Zum richtigen Termin glatt geboren. Geistige und körperliche Entwickelung normal. Keine nennenswerten Kinderkrankheiten durchgemacht. Patient leidet seit der Geburt an Incontinentia alvi: es wird meistens des Nachts unwillkürlich ins Bett defäkiert. Sonst klagt er über Vollgefühl im Leibe, und von Zeit zu Zeit gehen ihm Winde ab.

Status praesens. Schlanker Knabe von grazilem Knochenbau und schlechtem Ernährungszustand. Haut zart und anämisch. Muskulatur sehr schlecht und subkutanes Fettgewebe mangelhaft entwickelt. Sichtbare Schleimhäute blaß. Zunge feucht und ein wenig belegt. Puls frequent und schwach gespannt, jedoch regelmäßig. Subnormale Körpertemperatur. Kopf normal geformt und dicht behaart, weder Narben noch Ausschläge daselbst wahrnehmbar. Gesichtsausdruck leicht leidend. Augen und Ohren normal. Nase ohne pathologischen Befund. Zähne gut entwickelt. Beide Tonsillen leicht angeschwollen. Hals schlank. Beiderseitige Submaxillardrüsen bohnengroß angeschwollen. Thorax kurz und nach unten zu auffällig erweitert, so daß die Linien des Rippenbogens fast quer verlaufen. Sowohl Supra- als auch Infraclaviculargruben vertieft, Intercostalräume verengt. Zu beiden Seiten des Thorax und Abdomens ziehen zahlreiche erweiterte Venennetze. Atemexkursionen beiderseits ohne Differenz. Über Lungen überall voller Schall. Leberlungengrenze liegt in der Mammillarlinie am unteren Rande der V., in der Axillarlinie am obern Rande der VI. und in der Scapularlinie am unteren Rande der 9. Rippe. Scharfes vesiculäres Atemgeräusch ohne Rasseln. Herz nach oben und etwas nach rechts verdrängt. Spitzenstoß findet sich im 4. Interkostalraume 2 Querfinger breit innerhalb der Mammillarlinie. Herztöne rein.

Bauch mäßig stark aufgetrieben und Nabelgrube beinahe verstrichen Durch die dünnen Bauchdecken zeichnen sich einige in träger peristaltischer Bewegung befindliche Darmschlingen, der Flexur und dem Colon transversum entsprechend ab. Bauchumfang beträgt über dem Nabel 70 cm, Distanz zwischen Nabel und Processus xyphoideus 17 cm, dieselbe zwischen Nabel und Symphyse 15 cm, dieselbe zwischen Nabel und Spina iliaca anterior superior dextra $16^1/_2$ cm und dieselbe zwischen Nabel und Spina iliaca anterior superior sinistra $17^1/_2$ cm. In der Bauchhöhle keine ascitische Flüssigkeit nachweisbar, wohl aber ein über faustgroßer Tumor, der sich von der Stelle 2 Querfinger breit oberhalb des Nabels abwärts bis ins kleine Becken erstreckt und mit der Hauptmasse in der linken Hälfte der Bauchhöhle liegt, während die untere Partie desselben die Medianlinie etwas nach rechts hin überschreitet. Der Tumor ist von teigiger Konsistenz, knet- resp. formbar und gegen die Wirbelsäule in der seitlichen Richtung ein wenig verschieblich. Perkussionsschall über dem Tumor gedämpft-tympanitisch. Die untere Grenze des Magens liegt in der Mitte zwischen Nabel und Schwertfortsatz, kein Plätschergeräusch daselbst. Leberdämpfung ist schmal, indem sie in der Mammillarlinie 2 und

in der Parasternallinie 1 Querfinger breit ist; Leberrand kaum zu fühlen, ebensowenig Milz und beide Nieren.

Anus ganz gut geschlossen. Durch die Digitaluntersuchung findet man die obere Partie des Rektum erweitert und mit teigigen Kotmassen ausgefüllt. Beim Betasten der Rektalwand klagt Patient über kein Gefühl der Defäkation. Das elastische Rohr ist sehr leicht einzuführen, man fühlt die Spitze desselben durch die dünne Bauchwand hindurch etwas nach links vom Nabel. Kot von teigiger Konsistenz, grünlichgelber Farbe und normalem Geruch; weder Blutkörperchen noch Geschwulstzellen darin mikroskopisch nachweisbar. Harn ganz klar, fast farblos, reagiert sauer, Eiweiß- und Zuckerreaktion negativ, Indikanprobe positiv. Äußere Genitalien und Extremitäten ohne pathologischen Befund.

Schlackenlose Diät verordnet.

1. XI. Der Tumor wird nicht kleiner. Darmausspülungen.

12. XII. Bimanuell räumt man den Darm gänzlich aus. Bauchumfang beträgt dann in der Nabelhöhe 61 cm, Distanz zwischen Nabel und Processus xyphoideus 17 cm, dieselbe zwischen Nabel und Symphyse 15 cm und dieselbe zwischen Nabel und Spina iliaca anterior superior beiderseits gleich und zwar 14 cm.

18. XII. Kottumor, welcher sich inzwischen gebildet hat, wird wieder bimanuell entleert.

19. XII. Operation. Chloroformnarkose. Bauchschnitt in der Linea alba zwischen Nabel und Symphyse 17 cm lang. Beim Eröffnen der Bauchhöhle fließt eine geringe Menge von klarer, leicht gelblich gefärbter Flüssigkeit heraus. Peritoneum parietale und viscerale von normalem Glanz. Colon von Flexura lienalis an abwärts bis zum Rektum abnorm dilatiert und ein wenig verdickt. Das platt zusammengelegte, ausgedrückte Sigma mißt an der weitesten Stelle 11 cm in der Breite. Tänien an der Oberfläche des Darms nicht deutlich vorhanden. Mesocolon descendens und Mesosigmoideum normal lang, aber verdickt und sehnig aussehend. Einige Mesenterialdrüsen leicht angeschwollen. Nirgends Verengerung des Dickdarms konstatierbar. Sowohl Colon transversum und ascendens als auch der ganze Dünndarm nicht merklich dilatiert. Eine breite seitliche Anastomose zwischen dem untersten Teil des Ileum und dem oberen Teil des Rektum angelegt und von der anastomosierten Stelle aufwärts etwa 20 cm lang den Dickdarm gefaltet, so daß der Durchmesser desselben auf die Hälfte reduziert wird. Etagen-Bauchwandnähte, Kollodialstreifenverband.

29. XII. Reaktionsloser Wundverlauf. Entfernung der Nähte. Prima intentio,

4. I. 1907. Verstopfung seit der Operation. Kottumor hat sich wieder gebildet. Einläufe verordnet.

20. I. Flexur bimanuell evakuiert.

24. I. Patient entleert heute zum ersten Male in seinem Leben willkürlich. Massage des Bauches.

14. II. Zwar defäkiert Patient täglich ein- oder zweimal, doch ist die Menge sehr klein. Kottumor bildet sich allmählich wieder.

16. II. Zweite Operation. Chloroform-Narkose. Bauchschnitt in der alten Narbe. Netz, welches mit Colon verwachsen ist, wird abgetrennt. Fibrinöse Massen haften hie und da an Colen descendens, Flexura sigmoidea

und Rektum. Die anastomosierte Stelle ist gut durchgängig. Das Ileum kurz analwärts von der Stelle quer getrennt, beide Darmstümpfe jeder für sich vernäht und in die Bauchhöhle versenkt. Etagennähte der Bauchwunde, Kollodialstreifenverband.

25. II. Fieberfreier Wundverlauf. Entfernung der Nähte. Prima intentio. Es werden dünnbreiige Stühle täglich zweimal entleert.

27. II. Es wird statt der Milchdiät allmählich feste Nahrung eingesetzt.

18. III. Patient nimmt lauter feste Nahrung zu sich, keine Milch mehr. Stühle nach und nach fester geworden, kein Kottumor bildet sich mehr.

9. IV. Ernährung ist in den letzten Tagen besser und Gesichtsausdruck lebhafter geworden. Bauch nur leicht aufgetrieben, keine Peristaltik sichtbar, kein Kottumor nachweisbar. Umfang des Bauches beträgt in der Nabelhöhe 60 cm, Distanz zwischen Nabel und Schwertfortsatz 17 cm, dieselbe zwischen Nabel und Symphyse 13 cm und dieselbe zwischen Nabel und Spina iliaca anterior superior beiderseits 12 cm. Patient entleert täglich einmal und klagt bloß darüber, daß er den Stuhl nicht sehr lange zurückhalten kann, wenn er einmal den Drang dazu bekommen hat. Durch die digitale Untersuchung konstatiert man, daß die obere Partie des Rektum nur mäßig weit ist. Bei der Röntgendurchleuchtung sieht man den Schatten des mit Wismutsuspension angefüllten Dickdarms schon bedeutend reduziert. Geheilt entlassen.

24. VI. Laut brieflicher Mitteilung des Vaters geht es dem Jungen sehr gut, er hat jetzt stets tägliche und spontane Entleerungen von normaler Konsistenz.

Bekanntlich resumiert sich das klinische Bild der Hirschsprungschen Krankheit in zwei Hauptsymptomen: Verstopfung und Auftreibung des Bauches. Bei unserem Knaben war aber trotz des Kottumors Inkontinenz vorhanden, indem er des Nachts unwillkürlich ins Bett defäkierte. Man könnte somit an eine abnorme Innervation des Dickdarms denken. Da wir bei der Operation die Flexur nicht lang und geschlängelt, sondern dilatiert und verdickt fanden, so kamen wir zur Annahme, daß es sich dabei bezüglich der Pathogenese höchstwahrscheinlich um eine abnorme Entwicklung des Dickdarms, „eine Art Riesenwuchs des Colon" handelte.

Wir wollen uns hier in die pathologische Anatomie und Symptomatologie von Megacolon congenitum nicht einlassen, da sie schon von anderer Seite eingehend behandelt sind. Wir wenden uns gleich zur Therapie desselben, einer praktisch hochwichtigen Frage, welche unseres Erachtens noch nicht ganz gelöst ist.

Es versteht sich von selbst, daß die Nahrungshygiene im höchsten Grade beachtet werden muß. Es wird von mancher Seite vor Verordnung von Abführmitteln gewarnt. Massage, Elektrizität, Hydrotherapie sollen zuweilen eine vorübergehende Besserung bewirken,

wirksamer scheint die Darmauspülung resp. Einführung von Darmrohren zu sein. Im großen und ganzen können wir aber sagen, daß die innere medizinische Behandlung nicht viel erreichen kann.

Was die chirurgische Behandlung anbetrifft, so haben sich gerade in den letzten Jahren gewichtige Stimmen gegen die Operation ausgesprochen. Madelung betont den Wert der Laparotomie bloß als aufklärende Operation. Brentano leugnet die Zweckmäßigkeit der Operation überhaupt, indem er sagt: „In den wenigen Fällen, die bisher operiert wurden, haben diejenigen die besten Resultate erzielt, die, wie die Herren Kümmell, Rehn, Kredel und Lennander, nach gewonnener Einsicht den Bauch wieder zunähten und durch Massage, Elektrizität und dergl. auf den Darm einzuwirken suchten. Es scheint mir daher am richtigsten, man macht den Bauch gar nicht erst auf, sondern legt ein dickes Rohr in den Mastdarm ein und sucht durch reichliche Irrigationen den Darm zu entleeren und dann durch die genannten Mittel weiter zu beeinflussen." Nach Kredel kann man gar nicht genug zurückhaltend mit dem Operieren dabei sein, indem die allgemeine und gewöhnliche Behandlung zum Bereich der inneren Medizin gehöre; freilich gibt er zu, daß man in vielen Fällen operieren muß und daß man mit der Operation nicht bis zum Äußersten warten soll.

Auch wir wollen nicht behaupten, daß die Hirschsprungsche Krankheit an sich immer nur ein Gebiet für die chirurgische Therapie sei. Wir wissen aber einerseits, daß die Prognose der Affektion außerordentlich ungünstig ist, und finden andererseits, daß die Zahl der durch Operation geheilten Kranken nicht allzu gering ist. Im folgenden wollen wir sehen, was für chirurgische Eingriffe bisher in Anwendung gezogen sind:

a) Bis jetzt wurden Darmpunktionen bei 10 Patienten vorgenommen, entweder durch die Bauchdecke hindurch oder nach der Laparotomie: Little-Callaway, Cheadle, Hirschsprung, Money-Paget, Martin, Hobbs-de Richemond, Wadsworth, Harrington, Kredel und Hawkins-Sharkey.

b) Da Morris einmal den Anus auf stumpfem Wege nicht dilatieren konnte, spaltete er die Weichteile vom After bis zum Steißbein und führte die eine Hand ins Rektum ein, um Kotmassen bimanuell zu evakuieren.

c) Probe-Laparotomie 20mal: Fütterer-Middeldorpf, Hadden, Osler-Halsted, James, Martin, Duhamel-Madelung, Porter, Rehn, Lennander, Juras, Murray, Zeller, Brüning, Roth, Tschernow, Fletcher-Robinson, Hawkins-Makins

und Hawkins-Sargent je einmal und Kümmell zweimal. In einigen Fällen wurde die Bauchhöhle sofort geschlossen, in anderen suchte man dabei den Dickdarm durch Ausstreichen seines Inhalts nach dem After hin manuell zu entleeren. Brüning machte in einem anderen Falle die Laparotomie und zog die übermäßig lange Flexur aus dem kleinen Becken hervor, ihr Inhalt entleerte sich auf normalem Wege.

d) Kolotomie. Es wurde von Eisenhart-Angerer, Treves, Bossowski, Gourévitch-Bayer, Kredel, Brook und Hawkins je einmal ins dilatierte Colon inzidiert, um den Inhalt zu entleeren. Die Incisionswunde wurde selbstverständlich sofort geschlossen.

e) Kolostomie 23 mal: Jacobi, Osler-Halsted, Herringham-Clarke, Rotch-Halsted, Rothmann-Körte, White, Treves, Navarro, Griffith-Ashhurst, Lunn, Björkstén, Brentano. Gourévitch-Bayer, Perthes, Makins, Franke, Schlange, Kraske, Hawkins-Sargent, Pfisterer, Lengemann, v. Schuckmann und Thompson.

f) Koliplikation: Kredel schlug vor, eventuell Längsfalten in den erweiterten Darm einzunähen, oder wenn das nicht geht, Längsovale zu excidieren, vielleicht mit Schonung der Schleimhaut, um den Übergang von der erweiterten zur normalen Partie zu einem gelinderen zu machen. Es stellte sich heraus, daß Franke vor ihm bei einem Patienten diese Operation ausgeführt hatte.

g) Sowohl Längsspaltung und quere Vereinigung nach dem Prinzip der Pyloroplastik als auch Keilexcision an der Knickungsstelle der Flexur waren im Falle von Perthes resultatlos.

h) Kolopexie: Masi, Woolmer, Frommer-Trzbicky, Kümmell und Hawkins-Makins bekamen dadurch gute Erfolge, Treves und Ricardson Mißerfolge. Der Kranke von Delkeskamp-Garrè kollabierte während der Operation, so daß von einer Resektion der Schlinge Abstand genommen und Flexur nebst Mesosigmoideum an die laterale Bauchwand fixiert wurde. Zwar wurde Patient geheilt, jedoch bestand Verstopfung fort. Beim neunjährigen Jungen von Bertelsmann fand sich der untere Leberrand in Nabelhöhe, der Magen zwischen Nabel und Symphyse, das Colon transversum in Symphysenhöhe. Das stark aufgetriebene Colon transversum war gegen das Colon descendens so abgeknickt, daß hier eine Art Klappenmechanismus vorhanden zu sein schien. Fixation der Leber an Zwerchfell und Rippenbogen, Verkürzung des Lig. hepato-gastricum und gastro-colicum, Annähung des Colon transversum am oberen

Wundwinkel, so daß der Knickungswinkel gegen das Colon descendens ausgeglichen wurde. Der Kranke wurde geheilt.

i) Enteroanastomose: Die Fälle von v. Winiwarter, Bossowski, Frommer, Giordano, Neugebauer und Hawkins-Makins verliefen günstig; die von Graanboom-Lanz und Braun gingen danach infolge von Peritonitis zugrunde; die von Björkstén, Perthes und Borelius wurden dadurch nicht günstig beeinflußt.

j) Ausschaltung: Franke führte bei einem Kinde Koliplikation aus, nachdem er erst den Anus praeternaturalis angelegt hatte, der aber absolut keinen Erfolg hatte. Die Eltern drängten dazu, den widernatürlichen After zu beseitigen. Er durchtrennte das Colon transversum an der Flexura lienalis und nähte nun, nachdem er es eine Strecke weit mitsamt dem Mesocolon losgelöst hatte, in das Rektum durch einen Schlitz ein, indem er das Colon descendens sitzen ließ. Nach einigen Tagen stellten sich die Zeichen der Peritonitis ein, das Kind starb. Lengemann führte zweimal eine Kolorektoanastomose mit gleichzeitiger Kolostomie nacheinander aus, da die Darmverbindungen jedesmal eng wurden. Nach 5 Monaten machte er eine Ileorektalanastomose. Da so der Stuhlgang meistens durch die Kolostomieöffnung abging, durchschnitt er das Ileum hinter der Anastomose; es folgte dieser Operation eine Perforationsperitonitis, welcher die Patientin erlag.

k) Resektion wurde bislang 20 mal ausgeführt: v. Frey-Wölfler, Richardson, Clutton, Fitz-Richardson, Murray, Kredel, Borelius, Perthes, Roth, Kraske und Hawkins-Makins je einmal und Bossowski zweimal mit guten Erfolgen; die Fälle von Harrington, Escherich, Koenig-v. Bergmann, Zenoni und Braun überstanden den Eingriff nicht; im zweiten Fall von Richardson trat keine Besserung ein, und der Fall von Björkstén erlag einige Monate später einer Diarrhöe.

Unter den resezierten Fällen verdienen einige wegen des komplizierten Verlaufes der Operation eine nähere Beschreibung. So resezierte Richardson bei einer Patientin die Flexura sigmoidea. Es wurde alsdann der ausgedehnte verdickte Darm an Stelle der Resektionsnarbe geknickt gefunden, Richtiglagerung desselben. Weiter wurde eine Reihe von transversalen Falten angelegt. Eine gewissermaßen neugebildete sehr große Sigmoidea wurde nochmals reseziert. Zum Schluß wurde der retroflektierte Uterus ventrofixiert, um den etwaigen Druck desselben auf das Colon zu heben. Zunächst folgte Besserung, später aber traten die alten Beschwerden wieder ein. Perthes verfuhr bei einem Knaben folgendermaßen:

I. Operation: Anlegung eines Anus praeternaturalis. II. Operation: die Stelle der winkligen Abknickung der Flexur gespalten und der Längsschnitt in querer Richtung vernäht — Prinzip der Pyloroplastik. III. Operation: unter Ausschneiden eines Teils aus der an der Knickungsstelle in den Darm vorspringenden Falte eine breite Kommunikation zwischen oberem und unterem Darmabschnitte herzustellen gesucht. IV. Operation: Herstellung einer Enteroanastomose zwischen der untersten Dünndarmschlinge und dem untersten Abschnitte der Flexur. V. Operation: das Rektum nach der Kraskeschen Methode freigelegt, eröffnet und eine vorspringende Falte gespalten. VI. Operation: von der Flexur ein 6 cm langes Stück quer reseziert, der untere Darmabschnitt invaginiert und die Flexur in den durch die Invagination des Rektum entstandenen Trichter möglichst hineingezogen. VII. Operation: Verschluß des widernatürlichen Afters, Heilung. Makins machte in einem der Fälle von Hawkins eine Anastomose zwischen Colon iliacum und einer Stelle des Colon pelvicum unterhalb der dilatierten Partie. 3 Monate später Volvulus, Detorsion und totale Resektion. 18 Monate nachher wieder Volvulus, indem eine kleine Partie des Colon pelvicum zwischen Anastomose und Rektum dilatiert und verdreht wurde, Korrektur der Lagerung der Schlinge. Es wurde schließlich die dilatierte Schlinge fixiert, um der weiteren Achsendrehung derselben vorzubeugen, Genesung. Endlich führte Roth in einem Falle eine zweizeitige Entfernung des Sackes mit Erfolg aus. Er plädiert für die zweizeitige Resektion, wenigstens dann, wenn die Fußpunkte der Schenkel nur einigermaßen aneinander zu bringen sind.

l) Amputation: Treves führte einen bisher allein dastehenden Eingriff aus. Er incidierte zunächst bei einem Mädchen ins dilatierte Colon, ließ Gase entweichen und legte eine Woche nachher einen Anus artificialis an. Später excidierte er das ganze Colon von der Flexura splenica an abwärts und brachte das gut bewegliche Colon transversum bis zum Anus, wo er es durch eine Reihe von Suturen befestigte. Das Kind zeigte eine rasche und glänzende Wiederherstellung.

So sehen wir, daß nahezu die ganze Skala der möglichen Darmoperationen bei der Hirschsprungschen Krankheit probiert ist. Von den Operationen ist der Erfolg der Darmpunktion, wie leicht ersichtlich, vorübergehender Natur, von mancher Seite wird wohl mit Recht davor ernstlich gewarnt. Der Probelaparotomie gebührt, wie Madelung bemerkt, eine gewisse praktische Bedeutung als

aufklärende Operation. Kolotomie kommt nur gelegentlich und Kolostomie entweder als Nothilfe oder als Voroperation in Betracht. Es versteht sich von selbst, daß in sehr vielen kolostomierten Fällen der Ausgang ungünstig war. Weder Koliplikation noch Koloplastik kann wohl auf das Megacolon congenitum einen dauernden günstigen Einfluß ausüben. Darmresektion resp. -amputation kommt als die radikalste Methode in Frage, und in den Fällen von Hirschsprungscher Krankheit, in denen die Erscheinungen der Stuhlverhaltung durch einen ventilartigen Klappenverschluß an der Flexur bedingt sind, ist die Resektion ohne Zweifel als das beste Operationsverfahren zu empfehlen. In den Fällen aber, wo jedes mechanische Hindernis fehlt, haben wir zunächst eine weniger eingreifende Operation, wie Kolopexie, Enteroanastomose resp. Darmausschaltung zu versuchen. Wir heilten so unseren Fall durch die inkomplette Colonausschaltung vollständig, nachdem wir bei demselben Enteroanastomose und Koliplikation erfolglos ausgeführt hatten. Zwar waren die Stühle kurz nach der Operation dünnbreiig, jedoch nahmen sie später die normale Konsistenz an; die Ausschaltung des ganzen Dickdarms hat gar keinen ungünstigen Einfluß auf die Ernährung des Knaben gehabt.

Eingangs bei der Pathogenese der Hirschsprungschen Krankheit wurde angegeben, daß sehr viele Autoren die Ansicht vertreten, daß nur die übermäßige Länge und Schlingenbildung der Flexur etwas Angeborenes, alles andere aber nur die spätere Folge davon sei. Wäre das richtig, so könnte in einzelnen Fällen bei längerer Lebensdauer eine Ausgleichung der Mißverhältnisse eintreten und die Stauung auf ein erträgliches Maß reduziert werden. Concetti teilt angeborene, bei Kindern die habituelle Verstopfung hervorrufende Mißbildungen des Colon vom anatomischen Gesichtspunkt in folgender Weise ein:

1. Einfache, vorwiegende Länge des Dickdarms (Makrokolie).
2. Vorwiegende allgemeine Vergrößerung der inneren Durchmesser und Verdickung der Wandung (Megalokolie).
3. Einfache, angeborene Ektasie eines mehr oder weniger langen Colonabschnittes, mit oder ohne kompensative Ausdehnung und Hypertrophie des nächsten Abschnittes (Ektakolie). Er behauptet: „Die Fälle der ersten Gruppe sind mehr eine einfache Beschwerde als eine Krankheit, welche sehr häufig bei Kindern beobachtet wird und dann zum Verschwinden neigt. Die Fälle der zweiten und dritten Gruppe können vom symptomatologischen Gesichtspunkt aus zusammengefaßt werden und bilden die eigentliche Krankheit, welche

schlechthin „Hirschsprungsche Krankheit" genannt wird." Auch Graanboom ist der Meinung, daß die Hirschsprungsche Krankheit streng gesondert werden muß, von der durch Marfan beschriebenen kongenitalen Konstipation; er schlägt für die letztere den Namen vor: Pseudomegacolon congenitum, ein spontan heilbares Leiden. Wir teilen in der Hinsicht ganz dieselbe Ansicht, wie die beiden eben genannten Autoren und wollen zum Belege, daß beim Pseudomegacolon die Mißverhältnisse des Dickdarmes im späteren Leben des Patienten von selbst ausgeglichen werden können, über den folgenden eigenen Fall kurz berichten:

T. N., 4 Monate altes Knäblein, aufgenommen am 25. I. 1904.

Rechtzeitig geboren und stets von der Mutter gestillt, klagt seit der Geburt über hartnäckige Verstopfung und zeitweise auftretendes Erbrechen. Stuhlgang erfolgt nur auf Klistiere, welche oft zurückbehalten werden.

Status praesens. Schwächlich gebautes Kind von bleichem Aussehen, dürftiger Muskulatur und geringem Fettpolster. Puls klein und frequent, subnormale Temperatur. Thorax kurz und in der unteren Apertur breit auseinander getrieben. Vor allem fällt die beträchtliche Auftreibung des Abdomens auf, mit dem größten Umfang $47^1/_2$ cm, die Haut daselbst gespannt und glänzend, subkutane Venen dilatiert. Unter den dünnen Bauchdecken lebhafte Peristaltik hier und da sichtbar. Der Leib bietet der Palpation das Gefühl eines stark gefüllten Ballons. Die Perkussion ergibt überall lauten tympanitischen Schall. Anus gut geschlossen. Die dickste Nummer von Nelatonschem Katheter kann ohne Hindernis hoch hinauf bis in die Flexur eingeführt werden. Harn frei von Eiweiß und Indikan.

27. II. Operation ohne Narkose. Beim Aufschneiden der Bauchhöhle stürzen aufgeblähte Gedärme zur Wunde vor, welche punktiert und reponiert werden. Man konstatiert eine Schlängelung der abnorm langen Flexur. Anlegung der Kotfistel an der Regio iliaca sinistra.

28. II. Es fließt eine Unmasse von breiigem, nicht übelriechendem Kot zum künstlichen Darmmund heraus, Bauch wird weich und Peristaltik undeutlich. Fast fieberfreier Verlauf.

25. V. Bauch nicht aufgetrieben, keine Peristaltik mehr sichtbar. Ernährung des Kindes in den letzten Tagen sehr gut geworden. Der Leib wird immer nur durch die Fistel entleert. Entlassung.

9. XII. 1906. Auf eine briefliche Anfrage erhalten wir zur Antwort, daß das Kind seit einem Monat spontane Entleerungen durch den natürlichen After hat, nicht mehr durch die künstliche Fistel, und daß es ihm sonst sehr gut geht.

Resumé.

Fassen wir das oben Gesagte kurz zusammen, so kommen wir zum Schlusse, daß diejenigen Fälle von Hirschsprungscher Krank-

heit, die der gewöhnlichen internen Behandlung nicht weichen wollen und in denen jedes mechanische Hindernis fehlt, durch die partielle Darmausschaltung erfolgreich behandelt werden können, so daß wir uns dabei nicht sogleich an die eingreifendere Resektion wenden sollen und daß die Fälle von Pseudomegacolon im Gegensatz zu denen von wahrem im späteren Leben des Patienten von selbst heilen können, so daß wir möglichst vermeiden sollen, sie ohne weiteres zu operieren.

Kyoto, den 16. Juli 1907.

Literaturverzeichnis.

1. v. Ammon, Die angeborenen chirurgischen Krankheiten des Menschen. Berlin 1842.
2. Baginsky, A., Demonstration der Präparate eines Falles von Hirschsprungscher Krankheit. Berliner medizinische Gesellschaft. Berl. klin. Wochenschrift 1904, Nr. 48.
3. Banks, Dublin Journal of Medical Sciences 1846, Vol. I.
4. des Barres, le Roy, Sur un cas de dilatation dite idiopathique du gros intestin, coexistant avec une dilatation de la vessie. Gazette des hôpitaux 1903, Nr. 36.
5. Barth, Otto, Hochgradige Kotstauung infolge einer durch zu langes Mesocolon zustande gekommenen Darmverlagerung. Wagners Archiv der Heilkunde 1870, Jahrgang 11.
6. Berghinz, Guido, Megacolon congenito. La Clinica Medica italiana 1901, Anno 40.
7. Bergmann, Wilhelm, Zur Kasuistik der Erkrankungen der Flexura sigmoidea. Prager med. Wochenschr. 1904, Nr. 26.
8. Bernheim-Karrer, Hirschsprungsche Krankheit. Verhandlungen der 23. Versammlung der Gesellschaft für Kinderheilkunde in Stuttgart 1906.
9. Berry, James, Transactions of the pathological society of London 1894. Vol. 45.
10. Bertelsmann, Diskussion. Verhandlungen der Deutschen Gesellschaft für Chirurgie, 34. Kongreß, Berlin 1905.
11. Berti, Giovanni, Contributo alla casuistica della dilatazione congenita del colon. La pediatria 1895, Anno 3.
12. Bing, Arthur, Zur Kenntnis der Hirschsprungschen Krankheit und ihrer Ätiologie. Archiv für Kinderheilkunde 1906, Bd. 44.
13. Bittorf, A., Zur Pathogenese der angeborenen Stuhlverstopfung (Hirschsprungsche Krankheit). Münchner med. Wochenschr. 1906, Nr. 6.
14. Björkstén, Max, Ein Fall von congenitaler Dilatation des Colon bei einem Kinde. Jahrbuch für Kinderheilkunde 1902, Bd. 55.

15. Borelius, Diskussion. Verhandlungen der Deutschen Gesellschaft für Chirurgie, 34. Kongreß, Berlin 1905.
16. Bossowski, Alexander, Zur Symptomatologie und Therapie der kongenitalen Anomalien der Flexura sigmoidea bei Kindern. Klinisch-therapeutische Wochenschr. 1899, Nr. 49—50.
17. Braun, Zur operativen Behandlung der kongenitalen Dilatation des Colon (Hirschsprungsche Krankheit). 75. Versammlung deutscher Naturforscher und Ärzte in Cassel 1903.
18. Derselbe, Diskussion. Verhandlungen der Deutschen Gesellschaft für Chirurgie, 34. Kongreß, Berlin 1905.
19. Brentano, Über einen Fall von Hirschsprungscher Krankheit. Ebendaselbst, 33. Kongreß, Berlin 1904.
20. Bristowe, I. S., Clinical lecture on the consequences of long continued constipation. The British Medical Journal 1885, May 30.
21. Broadbent, Diskussion. Clinical society of London. The Lancet 1888 February 4.
22. Brook, W. F., Congenital hypertrophy and dilatation of the sigmoid flexure. The British Medical Journal 1905, May 13.
23. Brüning, Zwei Fälle von Hirschsprungscher Krankheit. Medizinische Gesellschaft in Gießen. Deutsche med. Wochenschr. 1905, Nr. 10.
24. Cahen-Brach, Über einen Fall von Ektasie des Dickdarms. Verhandlungen der 20. Versammlung der Gesellschaft für Kinderheilkunde in Cassel 1903.
25. Chapman, T. A., Displacement of liver by dilated sigmoid flexure. The British Medical Journal 1878, April 20.
26. Cheadle, W. B., A clinical lecture on the pathology and treatment of chronic constipation in childhood, and its sequel, atony and dilatation of the colon. The Lancet 1886, December 4 and 11.
27. Cheinisse, L., La dilatation idiopathique ou congénitale du côlon. La Sémaine médicale 1904, No. 46.
28. Chiari, Demonstration eines Falles von Hirschsprungscher Krankheit. Verhandlungen der Deutschen pathologischen Gesellschaft, Breslau 1904.
29. Clarke, Bruce, Diskussion. Clinical society of London. The British Medical Journal 1896, May 30.
30. Clutton, Transactions of the Clinical Society of London 1897. Vol. 30.
31. Collin, R., Modifications topographiques des organes splanchniques avec dilatation du côlon transverse chez un enfant de onze mois. Bibliographie anatomique 1904.
32. Concetti, Luigi, Über einige angeborene, bei Kindern die habituelle Verstopfung hervorrufende Mißbildungen des Colon. Archiv für Kinderheilkunde 1899, Bd. 27.
33. Dagnini, G., Sopra un caso di enorme dilatazione dell' S iliaca. Bolletino delle scienze mediche di Bologna 1898, fasc. 8.
34. Delkeskamp, Über Volvulus der Flexura sigmoidea bei Hirschsprungscher Krankheit. Münchner med. Wochenschr. 1906, Nr. 4.
35. Doberauer, Diskussion. Wissenschaftliche Gesellschaft Deutscher Ärzte in Böhmen. Prager med. Wochenschr. 1906, Nr. 31.

36. Drew, Douglas, Diskussion. Clinical society of London. The Lancet 1905, May 6.
37. Duhamel, Joseph, Über die Erweiterung der Flexura sigmoidea coli, insbesondere die angeborene Erweiterung. Inaug.-Diss., Straßburg 1899.
38. Dupleix, Dilatation énorme de l'S iliaque. Bulletin de la société anatomique de Paris 1877, juillet.
39. Duval, Pierre, De la dilatation dite idiopathique du gros intestin. Mégacôlon congénital (Mya). — Maladie de Hirschsprung. Revue de chirurgie 1903, tome 27.
40. Ebers, Geschichte eines seltenen Falles von Ileus. Hufelands Journal der praktischen Heilkunde 1836, Bd. 83.
41. Edsall, Diskussion. The Philadelphia pediatric society. Archives of pediatrics 1903, Vol. 20.
42. Eisenhart, H., Kongenitale übermäßige Entwicklung des S romanum. Darmverschluß. Zentralbl. f. innere Med. 1894, Nr. 49.
43. Eisenschitz, Diskussion. Gesellschaft für innere Medizin und Kinderheilkunde in Wien. Pädiatrische Sektion. Wiener med. Wochenschr. 1906, Nr. 2.
44. Epstein und Chiari, Über Morbus Hirschsprung. Wissenschaftliche Gesellschaft Deutscher Ärzte in Böhmen. Prager med. Wochenschr. 1906, Nr. 31.
45. Escherich, Th., Ein Fall von kongenitaler Dilatation des Colon. Mitteilungen des Vereins der Ärzte in Steiermark 1901, Nr. 5.
46. Derselbe, Demonstration des anatomischen Präparates eines Falles von Hirschsprungscher Krankheit. Gesellschaft für innere Medizin und Kinderheilkunde in Wien. Pädiatrische Sektion. Wiener med. Wochenschrift 1906, Nr. 2.
47. D'Espine, Diskussion. Verhandlungen der 20. Versammlung der Gesellschaft für Kinderheilkunde in Cassel 1903.
48. Favalli, Carlo, Caso di ipertrofia con dilatazione del colon; meteorismo peritoneale grave da far congetturare una perforazione intestinale; morte 16 ore dopo l'avvenuto meteorismo; autopsia e riflessioni. Gazzetta medica di Milano 1846, tomo 5.
49. Federn, Paul, Ein ungewöhnlicher Fall von Kotgeschwulst. Offizielles Protokoll der k. k. Gesellschaft der Ärzte in Wien. Wiener klin. Wochenschrift 1901, Nr. 7.
50. Fenton, W. J., Constipation in infants and young children. Edinburgh Medical Journal 1903, August.
51. Fenwick, W. Soltau, Hypertrophy and dilatation of the colon in infancy. Sixty-eighth annual meeting of the British Medical Association. The British Medical Journal 1900, September 1.
52. Fischl, R., Die Hirschsprungsche Krankheit — Megacolon congenitum. Handbuch der Kinderheilkunde, herausgegeben von M. Pfaundler und A. Schloßmann. 2. Bd., 1. Hälfte. Leipzig 1906.
53. Derselbe, Diskussion. Wissenschaftliche Gesellschaft Deutscher Ärzte in Böhmen. Prager med. Wochenschr. 1906, Nr. 31.
54. Fitz, Reginald H., The relation of idiopathic dilatation of the colon to phantom tumor, and the appropriate treatment of suitable cases of these

affections by resection of the sigmoid flexure. The American Journal of Medical sciences 1899, August.
55. Fletcher, H. Morley und H. Betham Robinson, A case of dilatation of the large intestine. Clinical society of London. The Lancet 1905, May 6.
56. Dieselben, A case of idiopathic dilatation of the rectum and of the colon as far as the hepatic flexure. The British Medical Journal 1907, February 16.
57. Formad, University Medical Magazine 1892, Vol. 4.
58. Franke, Diskussion. Verhandlungen der Deutschen Gesellschaft für Chirurgie, 34. Kongreß, Berlin 1905.
59. v. Frey, R., Über chronische Darmstenose infolge Abknickung der Flexura sigmoidea. Beiträge zur klin. Chir. 1896, Bd. 17.
60. Friedheim, Hirschsprungsche Krankheit. Ärztlicher Verein in Hamburg. Deutsche med. Wochenschr. 1904, Nr. 37.
61. Friedjung, Diskussion. Gesellschaft für innere Medizin und Kinderheilkunde in Wien. Pädiatrische Sektion. Wiener med. Wochenschr. 1906, Nr. 2.
62. Frommer, Arthur, Zur Kasuistik der Anomalien des Dickdarmes. Arch. f. klin. Chir. 1902, Bd. 67.
63. Fütterer, G. und G. Middeldorpf, Ein Fall von großem kongenitalem Divertikel der Flexura sigmoidea. Archiv für pathologische Anatomie und Physiologie und für klinische Medizin 1886, Bd. 106.
64. Gaume, Obstruction intestinale par matières stercorales. — Mort. — Autopsie. Pas de lésion. — Matières stercorales d'un volume considérable dans l'S iliaque et le rectum. — Gros intestin énorme. Revue mensuelle des maladies de l'enfance 1886, tome 4.
65. Gay, Transactions of the pathological society of London 1854, Vol. 5.
66. Gee, Samuel, A case of idiopathic dilatation of the large intestine. St. Bartholomew's Hospital Reports 1884, Vol. 20.
67. Genersich, Gustav, Über angeborene Dilatation und Hypertrophie des Dickdarms. Jahrbuch für Kinderheilkunde 1894, Bd. 37.
68. Giordano, D., Traitement chirurgical de la colonectasie. Archives internationales de chirurgie 1903, Volume 1.
69. Göppert, F., Über einen Fall von angeborener Abknickung des Dickdarms in Rücksicht auf die sog. angeborene Dilatation und Hypertrophie des Colons. Archiv für Verdauungskrankheiten 1899, Bd. 5.
70. Goodhart, Transactions of the Clinical society of London 1881, Vol. 14.
71. Gourévitch, Gregor, Zur Kasuistik der Hirschsprungschen Krankheit. Prager med. Wochenschr. 1904. Nr. 47 u. 48.
72. Graanboom, J., Über die Hirschsprungsche Krankheit (Megalocolon congenitum). Weekblad van het Nederlandsch Tijdschrift voor Geneeskunde 1905, Nr. 7.
73. Griffith, I. P. Crozer, Congenital idiopathic dilatation of the colon. The American Journal of the Medical sciences 1899, September.
74. Groen, Norsk Magazin for Laegevidenskaben 1858.
75. Grüneberg, Chronische Darmerweiterung. Altonaer ärztlicher Verein. Münchner med. Wochenschr. 1901, Nr. 33.

76. Hadden, Diskussion. Clinical Society of London. The Lancet 1888, February 4.
77. Derselbe, International Clinics 1893, Vol. 4.
78. Harrington, Chicago Medical Journal and Examiner 1878, Vol. 36.
79. Hawkins, Herbert P., Remarks on idiopathic dilatation of the colon. The British Medical Journal 1907, March 2.
80. Heimann, Demonstration. Bericht über die 16. Sitzung der Vereinigung niederrheinisch-westfälischer Kinderärzte zu Köln am 7. Februar 1904. Jahrbuch für Kinderheilkunde 1904, Bd. 60.
81. Henoch, Eduard, Beiträge zur Kinderheilkunde, Kapitel Stuhlverstopfung. Berlin 1861.
82. Derselbe, Diskussion. Verhandlungen der 4. Versammlung der Gesellschaft für Kinderheilkunde in Berlin 1887.
83. Derselbe, Vorlesungen über Kinderkrankheiten. 11. Aufl. Berlin 1903.
84. Herringham, W. P. und Bruce Clarke, Idiopathic dilatation of the sigmoid flexure. The British Medical Journal 1894, December 1.
85. Dieselben, St. Bartholomew's Hospital Reports 1895, Vol. 31.
86. Hichens, Peverell S., A case of chronic constipation ending fatally and associated with enormous dilatation of the sigmoid flexure. The Lancet 1898, October 29.
87. Hilbert, Ein Fall von Hirschsprungscher Krankheit bei einer Erwachsenen. Verein für wissenschaftliche Heilkunde in Königsberg i. P. Deutsche med. Wochenschr. 1905, Nr. 50.
88. Hilgenreiner, Diskussion. Wissenschaftliche Gesellschaft deutscher Ärzte in Böhmen. Prager med. Wochenschr. 1906, Nr. 31.
89. Hirota, H., Diskussion. Zeitschrift für Kinderheilkunde (japanisch) 1904, Nr. 47.
90. Hirschsprung, H., Demonstration zweier Präparate. Verhandlungen der 4. Versammlung der Gesellschaft für Kinderheilkunde in Berlin 1886.
91. Derselbe, Stuhlträgheit Neugeborener infolge von Dilatation und Hypertrophie des Colons. Jahrbuch für Kinderheilkunde 1888, Bd. 27.
92. Derselbe, Die angeborene Erweiterung und Hypertrophie des Dickdarms. Pädiatrische Arbeiten. Festschrift Herrn Eduard Henoch zum 70. Geburtstage gewidmet. Berlin 1896.
93. Derselbe, Erweiterung und Hypertrophie des Dickdarms. Verhandlungen der 16. Versammlung der Gesellschaft für Kinderheilkunde in München 1899.
94. Derselbe, Weitere Erfahrungen über die angeborene Dilatation und Hypertrophie des Dickdarms. Hospitalstidende 1899, No. 7.
95. Derselbe, Dilatation congénitale du côlon (Megacolon congenitum). Traité des maladies de l'enfance. Deuxième édition publiée sous la direction de MM. I. Grancher, I. Comby. Tome 2. Paris 1904.
96. Hobbs, I. und de Richemond, Pneumatose intestinale considérable due à un rétrécissement congénital probable du gros intestin. La Médecine moderne 1898, 23 Novembre.
97. Hughes, W. E., Transactions of the Pathological Society of Philadelphia 1887, Vol. 13.
98. Ibrahim, J., Ein Beitrag zur Pathogenese der Hirschsprungschen Krankheit. Deutsche med. Wochenschr. 1905, Nr. 23.

99. Ibrahim, Demonstration. Die gemeinsame Tagung der Vereinigungen niederrheinisch-westfälischer und südwestdeutscher Kinderärzte in Wiesbaden am Sonntag, den 30. April 1905. Zentralbl. für Kinderheilkunde 1905, Nr. 8.
100. Ito, S., Ein Fall von Hirschsprungscher Krankheit. Zeitschrift für Kinderheilkunde (japanisch) 1907, Nr. 80.
101. Jacobi, A., American Journal of obstetrics 1869, August.
102. Derselbe, Clinical lectures on pediatrics, constipation. Archives of Pediatrics 1893, Vol. 10.
103. Japha, Diskussion. Berliner medizinische Gesellschaft. Berliner klin. Wochenschr. 1904, Nr. 48.
104. Johannessen, Axel, La dilatation hypertrophique du gros intestin chez l'enfant. Revue mensuelle des maladies de l'enfance 1900, Tome 18.
105. Derselbe, Dilatation und Hypertrophie des Dickdarms beim Kinde. Norsk Magazin for Laegevidenskaben 1900, Nr. 3.
106. Kien, Kasuistik der Colonektasien bei Kindern. Straßburger medizinische Zeitung 1904, H. 5.
107. Kinno, Y., Ein Fall der Stuhlverstopfung. Zeitschrift für Kinderheilkunde (japanisch) 1905, Nr. 64.
108. Koenig, Diskussion. Altonaer ärztlicher Verein. Münchner med. Wochenschrift 1901, Nr. 33.
109. Kraske, Hirschsprungsche Krankheit. Oberrheinischer Ärztetag zu Freiburg am 5. Juli 1906. Ebendaselbst 1906, Nr. 49.
110. Kredel, L., Diskussion. 75. Versammlung deutscher Naturforscher und Ärzte in Cassel 1903.
111. Derselbe, Über die angeborene Dilatation und Hypertrophie des Dickdarms (Hirschsprungsche Krankheit). Zeitschrift für klinische Medizin 1904, Bd. 53.
112. Derselbe, Diskussion. Verhandlungen der Deutschen Gesellschaft für Chirurgie, 34. Kongreß. Berlin 1905.
113. Kümmell, Ein Fall von Hirschsprungscher Krankheit. 73. Versammlung deutscher Naturforscher und Ärzte in Hamburg 1901.
114. Langmead, Transactions of the Clinical society of London 1906, Vol. 39.
115. Lengemann, Hirschsprungsche Krankheit. 36. Kongreß der deutschen Gesellschaft für Chirurgie in Berlin 1907. Deutsche med. Wochenschr. 1907, Nr. 17.
116. Lennander, K. G., Fall von angeborener Dilatation und Hypertrophie der Flexura sigmoidea bei einem Kinde. Nordiskt Medicinskt Arkiv 1900, Bd. 11.
117. Lespinasse, Journal de Médecine de Bordeaux 1888 à 1889, Tome 18.
118. Levi, I. Valentine, Congenital dilatation of the colon. The Philadelphia pediatric society. Archives of pediatrics 1903, Vol. 20.
119. Lewitt, Chicago Medical Journal 1867, Vol. 24.
120. Little und Callaway, A case of enormous dilatation with hypertrophy of the colon, especially of the sigmoid portion. Transactions of the pathological society of London 1851, Vol. 3.
121. Lunn, John R., Two cases of idiopathic dilatation of the colon. The Lancet 1899, March 11.

122. Madelung, Diskussion. 75. Versammlung deutscher Naturforscher und Ärzte in Cassel 1903.
123. Makins, G. H., Diskussion. Clinical society of London. The Lancet 1905, May 6.
124. Marchand, Hirschsprungsche Krankheit. Medizinische Gesellschaft in Leipzig. Deutsche med. Wochenschr. 1903, Nr. 13.
125. Marfan, De la constipation des nourrissons et en particulier de la constipation d'origine congénitale. Revue mensuelle des maladies de l'enfance 1895, Tome 13.
126. Martin, C. F., On so-called idiopathic dilatation of the large intestine. Montreal medical Journal 1897, No. 9.
127. Masi, Alfonso, Diskussion. Primera reunion del congreso científico latino-americano, Buenos Aires 1898.
128. Meinert, Diskussion. Verhandlungen der 16. Versammlung der Gesellschaft für Kinderheilkunde in München 1899.
129. Monterossi, P., Memoria sulla varietà delle piegature dell' intestino colon 1818.
130. Miwa, S., Ein seltsamer Fall von Stuhlverstopfung bei einem Kinde. Medizinalzeitung (japanisch) 1899, Nr. 554.
131. Derselbe, Ein zweiter Fall von Kottumor. Zeitschrift für Kinderheilkunde (japanisch) 1900, Nr. 20.
132. Money, Angel und S. Paget, Idiopathic dilatation of the colon. Transactions of the Clinical society of London 1888, Vol. 21.
133. Morris, Price, A case of faecal accumulation in the rectum and colon: complete obstruction of bowels supervening: operation: recovery. The British Medical Journal 1886, December 18.
134. Mülberger, Arthur, Über die Dilatatio et Hypertrophia coli (Hirschsprung). Zeitschrift für klinische Medizin 1905, Bd. 57.
135. Murakami, T., Über die sog. Hirschsprungsche Krankheit. Zeitschrift für Kinderheilkunde (japanisch) 1905, Nr. 65.
136. Derselbe, Zwei Fälle von Hirschsprungscher Krankheit. Ebendaselbst 1907, Nr. 81.
137. Murray, R. W., Idiopathic dilatation of the colon. Annals of surgery 1903, Vol. 38.
138. Mya, Giuseppe, Due osservazioni di dilatazione ed ipertrofia congenita del colon (megacolon congenito). Lo Sperimentale 1894. Anno 48.
139. Navarro, Alfredo, Beitrag zur Kenntnis der Kottumoren und des chronischen Volvulus. Primera reunion del congreso científico latino-americano, Buenos Aires 1898.
140. Neter, Eugen, Ein Fall von Hirschsprungscher Krankheit. Verein für innere Medizin in Berlin. Deutsche med. Wochenschr. 1900, Nr. 48.
141. Derselbe, Die Beziehungen der kongenitalen Anomalien des S-Romanum zur habituellen Verstopfung im Kindesalter (zur Hirschsprungschen Krankheit) und zum Volvulus flexurae sigmoideae der Erwachsenen. Archiv für Kinderheilkunde 1901, Bd. 32.
142. Neugebauer, Friedrich, Zur Diagnostik der Hirschsprungschen Krankheit. Verhandlungen der deutschen Gesellschaft für Chirurgie, 35. Kongreß, Berlin 1906.

143. Neugebauer, Friedrich, Zur Diagnose und Therapie der Hirschsprungschen Krankheit. Archiv für klinische Chirurgie 1907, Bd. 82.
144. Neumann, H., Diskussion. Verein für innere Medizin in Berlin. Deutsche med. Wochenschr. 1900, Nr. 48.
145. Nicolaysen, Lyder, Hypertrophie und Dilatation des Colons bei kleinen Kindern. Norsk Magazin for Laegevidenskaben 1900, No. 3.
146. Oestreich, Demonstration eines Präparates kongenitaler Dilatation und Hypertrophie des Dickdarms. Gesellschaft der Charité-Ärzte. Berliner klin. Wochenschr. 1893, Nr. 35.
147. Osler, Wm., On dilatation of the colon in young children. Archives of pediatrics 1893, Vol. 10.
148. Peacock, A case of fatal constipation from excessive dilatation of the colon. Transactions of the Pathological Society of London 1872, Vol. 23.
149. Pennato, Intorno ad alcuni casi di malattie dell'addome: enorme dilatazione dell'S iliaca. Rivista veneta di scienze mediche 1887.
150. Derselbe, La dilatazione idiopatica del colon. La Clinica medica italiana 1902, No. 1.
151. Perthes, G., Hirschsprungsche Krankheit. Medizinische Gesellschaft zu Leipzig. Münchner med. Wochenschr. 1903, Nr. 6.
152. Derselbe, Zur Pathologie und Therapie der Hirschsprungschen Krankheit (Megacolon congenitum). Verhandlungen der Deutschen Gesellschaft für Chirurgie, 34. Kongreß, Berlin 1905.
153. Derselbe, dasselbe. Arch. f. klin. Chir. 1905, Bd. 77.
154. Pfisterer, Rico, Obstipation infolge Darmabknickung. Beitrag zur Lehre von der sogenannten „Hirschsprungschen Krankheit". Jahrbuch für Kinderheilkunde 1907, Bd. 65.
155. Pippingsköld, Ein Fall von kolossaler Dilatation des Cöcum und Colon. Finska Läkaresällskapets Handlingar 1880, Bd. 12.
156. Pitt, Transactions of the Pathological Society of London 1895, Vol. 46.
157. Pluyette, Maladie de Hirschsprung (mégacôlon). Marseille Médical 1905, S. 241.
158. Polis, A. und C. Roersch, Jahrbuch für das Jahr 1902 der chirurgischen Klinik zu Lüttich.
159. Porro, Sopra un caso singolarissimo di patologia embrionaria. Milano 1871.
160. Rehn, Diskussion. 73. Versammlung Deutscher Naturforscher und Ärzte in Hamburg 1901.
161. Repetto, Diskussion. Primera reunion del congreso científico latino americano, Buenos-Aires 1898.
162. Revilloud, Gazette des hôpitaux 1877, No. 75.
163. Richardson, Transactions of the American Surgical Association 1897, Vol. 15.
164. Derselbe, A case of idiopathic dilatation of the colon. Boston Medical and Surgical Journal 1901, No. 7.
165. Riether, Gustav, Darmverschluß durch einen Kottumor bei einem drei Tage alten Kinde. Wiener klin. Wochenschr. 1898, Nr. 4.
166. Rolleston, H. D. und Warrington Haward, A case of chronic dila-

tation of the colon. Transactions of the Clinical Society of London 1896, Vol. 29.
167. Rotch, Thomas Morgan, Pediatrics, the hygienic and medical treatment of children. Philadelphia 1896.
168. Roth, Zur Pathologie und Therapie der Hirschsprungschen Krankheit. Arch. f. klin. Chir. 1906, Bd. 81.
169. Rothmann, Max, Ein Fall von Dickdarmdivertikel. Berliner medizinische Gesellschaft. Berliner klin. Wochenschr. 1896, Nr. 6.
170. Sakamoto, K., Über die Hirschsprungsche Krankheit. Medizinische Zeitschrift (japanisch) 1907, Nr. 672.
171. Schlange, Diskussion. Verhandlungen der Deutschen Gesellschaft für Chirurgie, 34. Kongreß, Berlin 1905.
172. Schreiber, J., Über idiopathische Dilatation des Colon. Verein für wissenschaftliche Heilkunde in Königsberg in Pr. Deutsche med. Wochenschrift 1906. Nr. 30.
173. v. Schuckmann, Zwei Fälle von Hirschsprungscher Krankheit bei Erwachsenen. Ebendaselbst 1907, Nr. 6.
174. Selter, Demonstration des Präparates eines dilatierten Dickdarmes. Die gemeinsame Tagung der Vereinigungen niederrheinisch-westfälischer und südwestdeutscher Kinderärzte in Wiesbaden am Sonntag, den 30. April 1905. Zentralblatt für Kinderheilkunde 1905, Nr. 8.
175. Shiota, H., Hirschsprungsche Krankheit. Medizinal-Zeitung (japanisch) 1906, Nr. 716.
176. Shukowski, W. P., Über angeborene Dilatation des Dickdarms mit Hypertrophie der Wand des ganzen Darmes, Duodenumstenose und innerer Hernie. Medizinskoje Obosrenije 1903, Nr. 7.
177. Silberberg, Otto, Über angeborene Colonerweiterung (Sammelreferat). Zentralbl. für die Grenzgebiete der Medizin und Chirurgie 1903, Bd. 6.
178. Steffen, Diskussion. Verhandlungen der 4. Versammlung der Gesellschaft für Kinderheilkunde in Berlin 1886.
179. Stewart, F. T. und Alfred Hand, Dilatation of colon. Archives of pediatrics 1900, Vol. 17.
180. Stirnimann, Fr., Hirschsprungsche Krankheit oder Megacolon congenitum. Korrespondenzbl. für Schweizer Ärzte 1905, Nr. 18.
181. Strahan, S. A. K., Rare malformation of the large intestine resulting in fatal strangulation. The Lancet 1893, November 18.
182. Tarozzi, Giulio, Malattia di Hirschsprung e megacolon idiopatico. La Riforma Medica 1902, Nr. 38 bis 39.
183. Thompson, G. S., A case of aberrant functional (?) chronic intestinal obstruction. The Lancet 1907, May 25.
184. Tittel, Karl, Über eine angeborene Mißbildung des Dickdarms. Wiener klin. Wochenschr. 1901, Nr. 39.
185. Tordeus, E., Observation de tumeur stercorale; mort; autopsie. Le Journal de clinique et de thérapeutique infantiles 1896, 9 juillet.
186. Torikata, R., Ein Fall von Hirschsprungscher Krankheit. Zeitschrift für Kinderheilkunde (japanisch) 1906, Nr. 75.
187. Treves, Frederick, Idiopathic dilatation of the colon, illustrated by a

case in which the entire rectum, sigmoid flexure, and descending colon were excised. The Lancet 1898, January 29.
188. Tschernow, W. E., Ungewöhnlich umfangreicher „Dickdarm" bei Kindern. Jahrbuch für Kinderheilkunde 1906, Bd. 64.
189. Valagussa, F., Contributo allo studio della patogenesi del megacolon congenito; caso clinico; reperto anatomo-patologico. Rivista di clinica pediatrica 1903, dicembre.
190. Vötsch, Koprostase. Inaugural-Dissertation. Erlangen 1874.
191. Walker, T. I. und Joseph Griffiths, Congenital (?) dilatation and hypertrophy of the colon fatal at the age of 11 years. The British Medical Journal 1893, July 29.
192. Wallmann, Heinrich, Divertikelbildung. Archiv für pathologische Anatomie und Physiologie und für klinische Medizin 1858, Bd. 14.
193. Walther, Développement exagéré de la dernière portion de l'S iliaque. Bulletin de la société anatomique de Paris 1888, Mars.
194. Walsh, E. F., Chronic constipation due to sigmoid and rectum. Northwestern Lancet 1894, Vol. 13.
195. Warashina, S., Über angeborene Anomalien der Eingeweide. Zeitschrift für Kinderheilkunde (japanisch) 1904, Nr. 47.
196. Wells, Transactions of the society for improvement of medical and surgical knowledge 1812, Vol. 3.
197. Wenzel-Gruber, Ungewöhnliche Lage einer enorm großen Flexura sigmoidea coli. Archiv für pathologische Anatomie und Physiologie und für klinische Medizin 1872, Bd. 56.
198. White, Hale, Diskussion. Transactions of the clinical society of London 1896, Vol. 29.
199. Wilms, M., Demonstration eines Falles von Hirschsprungscher Krankheit. Medizinische Gesellschaft in Leipzig. Deutsche med. Wochenschr. 1905, Nr. 40.
200. Derselbe, Der Ileus. Abschnitt VII: Hirschsprungsche Krankheit. Deutsche Chirurgie, Lieferung 46. Stuttgart 1906.
201. Woolmer, Shirley Lawrence, Two cases of extreme dilatation of the sigmoid flexure: colopexy: recovery. The British Medical Journal 1899, June 3.
202. Derselbe, Surgical aspects of constipation. The Lancet 1900, June 16.
203. Zenoni, C., Über das angeborene Megacolon (anatomische und klinische Beobachtungen). Archiv für Kinderheilkunde 1905, Bd. 40.
204. Zesas, Denis G., Die Hirschsprungsche Krankheit. Fortschritte der Medizin 1906, Nr. 2.

XXI.

Aus der chirurgischen Universitätsklinik zu Königsberg i. Pr.
(Professor Dr. Erich Lexer.)

Über Knochenbildung im menschlichen Penis (sogen. Penisknochen.)

Von

Dr. **Paul Frangenheim**,
Assistenzarzt.

(Mit 2 Abbildungen.)

Es ist eine unentschiedene Frage, ob die bei Menschen gelegentlich zu beobachtenden Haut-, Fascien- und Sehnenknochen, sofern eine bestimmte Ursache für ihre Entstehung nicht nachzuweisen ist, mit ähnlichen Gebilden, die normalerweise an derselben Stelle im Tierreich vorkommen, verglichen werden dürfen. So werden denn von den einen diese Gebilde entwicklungsgeschichtlich und vergleichend anatomisch ähnlichen Vorkommnissen in der Tierreihe an die Seite gestellt, von den andern allenfalls als pathologische Produkte der Entwicklungsperiode, häufiger aber als Pathologika betrachtet, die mit entwicklungsgeschichtlichen Vorgängen nichts gemein haben. Solange wir über Vererbung, Rückschläge u. dergl. mehr noch gänzlich unaufgeklärt sind, kann in dieser Frage noch nicht das letzte Wort gesprochen werden. Und wenn weiterhin die pathologischen Knochenbildungen meistens nur in späten Stadien zur Untersuchung kommen, ist auch von der histologischen Untersuchung, die nur frühe Entwicklungsstufen verwerten kann, kaum eine Aufklärung in diesem Punkte zu erwarten.

Man hat die im menschlichen Penis zuweilen vorgefundenen knöchernen Gebilde mit dem Penisknochen, dem Os priapi der Walfische, Fledermäuse, Nager, Hunde und Affen verglichen. Koch[1]

1) Koch, Die Osteome als Exostosen, Haut- und Sehnenknochen. Berl. klin. Wochenschr. 1907, Nr. 18.

bezeichnet die Gebilde als „Paradigma eines Fascienknochens", der dem Os priapi der genannten Tiere homolog sein soll. Nach Mayer[1]) soll das Os glandis s. penis beim Menschen fehlen, es soll aber ein Rudiment desselben vorhanden sein. Er sah bei starken Männern im Zentrum der Eichel, da wo die Corpora cavernosa aufhören, etwas unten am oberen Rande des Corpus spongiosum der Urethra einen prismatischen Knorpel, der die Länge von 1—1½ Linien hatte und sich gegen die Spitze der Eichel fortsetzte. Am Penis von Negern fand Mayer diesen Knorpel sehr stark entwickelt und er glaubt, daß er bei Negern stärker als bei Europäern sei. Also statt eines Os penis soll sich beim Menschen eine Cartilago penis finden. Nach Hyrtl[2]) soll dieser vermeintliche Knorpel nur eine verdickte Stelle in der Scheidewand der vorderen Enden der Schwellkörper des Penis sein, die keine Knorpelzellen enthält.

Beim Hunde bildet das Os penis, Os priapi, der Rutenknochen die Grundlage der Eichel (nach Ellenberger und Baum[3])). Er wird von dem Gewebe der beim Hunde sehr langen Eichel, von den Corpora cavernosa glandis und dem Bulbus cavernosus umgeben.

Die Knochenbildungen im menschlichen Penis nehmen, von den wenigen Ausnahmen vollkommener Verknöcherung des Gliedes abgesehen, die Gegend der Radix penis und zwar im dorsalen Teile desselben ein. Als Ausgangspunkt für das neugebildete Knochengewebe werden angegeben die Fascia penis, die Tunica albuginea, das Septum penis und die Corpora cavernosa. Vielfach werden die Ossifikationen als das Endstadium von Veränderungen der Corpora cavernosa angesehen, die insgesamt als fibröse oder plastische Induration der Schwellkörper bezeichnet werden.

Für die ziemlich häufig beobachtete plastische Induration der Corpora cavernosa werden in ätiologischer Hinsicht verschiedene Ursachen geltend gemacht. In einer Reihe von Fällen konnte aber bisher keine Veranlassung für die eigentümlichen Verhärtungen in den Schwellkörpern gefunden werden: nach Sachs[4]) unter 187 Fällen der Literatur 37 mal. Bei 17 Fällen war Gonorrhöe vorausgegangen, 22 mal lag eine luetische Infektion vor. Auf Dia-

1) Mayer, Über die Struktur des Penis in Froriep. Notizen aus dem Gebiete der Natur- und Heilkunde, 1834.

2) Hyrtl, Lehrbuch der Anatomie, 18. Aufl.

3) Ellenberger und Baum, Anatomie des Hundes. Berlin 1891, Parey.

4) Sachs, 4 Fälle von sogen. plastischer Induration der Corpora cavernosa penis. Wiener klin. Wochenschr. 1901, Nr. 5.

betes und Gicht werden 44 Fälle, auf Rheumatismus 4 Fälle zurückgeführt. 16 mal wurde ein Trauma geltend gemacht.

Bei der Gonorrhoe greifen die Entzündungserreger von der Urethralschleimhaut auf das Corpus cavernosum urethrae und von dort vielleicht auf die Schwellkörper des Penis über; es entsteht eine akute Cavernitis, die einen chronischen Verlauf nehmen kann und mit Hinterlassung von Schwielen (Nodi oder Ganglien) ausheilt. Die Cavernitis bei Syphilitischen wird meistens in den Spätstadien der Erkrankung beobachtet und ist wohl in der Regel auf eine Gummabildung im Gewebe der Schwellkörper zurückzuführen. Die Verhärtungen im akuten Gichtanfall werden als Gichtknoten aufgefaßt, die beim Diabetes und Rheumatismus als lokale Äußerungen der Allgemeinerkrankung. Nach Traumen kommen Blutergüsse zustande, die zur Schwielenbildung führen. Bei verschiedenen Allgemeinerkrankungen (Typhus abdom. und exanth., Variola. Pyämie und Leukämie) treten in den Schwellkörpern des Penis unter akuten Erscheinungen Verhärtungen auf, die zuweilen abszedieren.

Bei den nicht gerade seltenen Fällen von fibröser Induration, für deren Ätiologie weder eine örtliche noch eine allgemeine Entstehungsursache zu finden ist, glaubt Sachs an „atavistische Formationen" denken zu müssen. Tuffier[1]) will für diese Fälle, die er als eigenes Krankheitsbild aufstellen will, ausschließlich den Namen der Induration der Corpora cavernosa vorbehalten wissen, einen Zusammenhang mit Gicht, Rheumatismus nnd Diabetes läßt er allenfalls gelten. Er gibt zu, daß die Verhärtungen sich in Knorpelgewebe verwandeln oder die Verknöcherungen des Penis liefern können, von denen Demarquay[2]) spricht, indessen soll nach Tuffier der Beweis hierfür noch nicht geliefert sein.

Neuerdings will man die Fälle mit unbekannter Entstehungsursache, die sich chronisch entwickeln und als Knoten und Stränge am Penisrücken in der Mittellinie auftreten, als eigentliche (chronische) Induratio penis plastica von den Fällen mit bekannter Ätiologie absondern. Finger (zit. nach Waelsch[3])) glaubt, daß bei diesen Fällen primär ein Erkrankungsprozeß in der Tunica albuginea sich abspielt, der dann auf die Corpora cavernosa übergreift

1) Tuffier, Sur l'induration des corps caverneux. Annal. des maladies des organs génito-urin. 1885.

2) Demarquay, Maladies chirurgicales du pénis. Paris 1877.

3) Waelsch, Über die Induratio penis plastica. Münchner med Wochenschrift 1906, Nr. 41.

und in der Neubildung von fibrösem, vielleicht auch knorpeligem Gewebe besteht.

Verknöcherungen im menschlichen Penis gehören zu den größten Seltenheiten. Von den bekannt gewordenen Fällen können vor allem nur die verwertet werden, die operiert oder seziert wurden, bei denen also eine genaue Untersuchung des Präparats stattfinden konnte. Mit Einrechnung einer Beobachtung der Königsberger Klinik ist 5 mal ein Penisknochen operativ entfernt worden, 6 mal wurden Verknöcherungen im Penis auf dem Sektionstisch gefunden, außerdem finden sich in der Literatur noch einige Beobachtungen, die als Penisknochen verzeichnet sind: die Diagnose wurde nach Untersuchung des Gliedes gestellt. Von zwei der bekannten Fälle sind Röntgenbilder vorhanden, in unserem Falle gelang der exakte Nachweis der Verknöcherung schon vor der Operation. Die genaue Kasuistik findet sich am Schluß der Arbeit, dort sind auch die Literaturangaben angeführt.

Den weiteren Ausführungen soll die neueste Beobachtung von einer Knochenbildung im menschlichen Penis vorangestellt werden.

Der 56jährige ostpreußische Besitzer (J.-N. 357 1907/08) ist verheiratet und hat acht gesunde Kinder. Acht Monate vor seiner Aufnahme in die chirurgische Klinik bemerkte er am Rücken seines Gliedes eine bohnengroße Verhärtung. Ein zu Rate gezogener Arzt verordnete lokale Einreibungen mit grauer Salbe und innerlich Jodkaliumlösung. Die Verhärtung nahm aber stetig an Größe zu. Letzte Kohabitation vor 3 Monaten, seitdem nicht mehr, weil zu schmerzhaft. Beim Wasserlassen hat der Pat. nie Beschwerden gehabt. Gelegentlich einer innerlichen Untersuchung in der hiesigen med. Klinik (chron. Bronchitis) zeigte der Pat. die Verhärtung in seinem Penis. Der Pat. wurde der chirurgischen Klinik überwiesen. Der Pat. will früher immer gesund gewesen sein.

Der Pat. ist mittelgroß, schlecht ernährt und auffallend früh gealtert. Am Rücken seines normal langen, welken Penis fühlt man unter der vollständig normalen und gut abhebbaren Haut einen knochenharten, nicht schmerzhaften plattenartigen Körper von annähernd rechteckiger Form, der an der Symphyse beginnt und fast bis zum Sulcus coronarius reicht. Diese knochenharte Platte liegt in der Mittellinie und ist ungefähr symmetrisch nach beiden Seiten entwickelt. Sie ist äußerst beweglich und läßt sich nach beiden Seiten aufstellen, so daß sie dann wie ein Kamm das Glied überragt. Beweglichkeit von vorne nach hinten und umgekehrt ist nicht vorhanden. Hinten (an der Symphyse) läßt sich die Platte nicht so gut umgreifen wie vorne, vielmehr fühlt man hinten einen strangförmigen Fortsatz, der an der Knochenplatte ansetzt. Durch die Palpation läßt sich feststellen, daß der schalenförmige rechteckige Körper 5 cm lang, 2 cm breit und nur wenige mm dick ist. Die peripheren Arterien des Pat. zeigen eine beginnende Sklerose.

Es wurde versucht, in Rückenlage des Pat. ein Röntgenbild anzu-

fertigen. Der Penis wurde an der Spitze gefaßt und angezogen gehalten, unter denselben wurde eine in schwarzes Papier eingehüllte photographische Platte gelegt, die soweit als möglich nach hinten ans Becken vorgeschoben wurde. Es ist gelungen, die Knochenplatte fast ganz auf die Röntgenplatte zu bringen und zwar läßt die Aufnahme die feine Struktur und die zierliche Gestaltung der Knochenplatte mit derselben Deutlichkeit erkennen, wie die Aufnahme des exstirpierten Präparates.

Der Pat. war mit der ihm vorgeschlagenen operativen Beseitigung der Knochenplatte einverstanden. (Operateur Prof. Lexer.)

Am 14. VI. 1907 wurde unter Lumbalanästhesie mit Stovain-Billon nach vorheriger leichter Abklemmung der Penisgefäße an der Wurzel des Gliedes auf dem Dorsum desselben genau in der Mittellinie ein Schnitt geführt, der in der Gegend der Symphyse begann und um einige cm nach vorne reichte. Vor der Symphyse zweigten von diesem Schnitt zwei seitliche kleine Schnitte ab, die in der Richtung der Leistenkanäle verliefen, so daß eine Y-förmige Wunde entstand. Nachdem die Wundränder auseinander gehalten und einige Gefäße gefaßt waren, wird die Fascia penis genau in der Mittellinie im Bereich der Knochenplatte incidiert. Es liegt dann die zuvor gefühlte Knochenplatte vor. An einigen Stellen sieht man unbedecktes rötlichweißes Knochengewebe, im übrigen ist die ganze harte Schale von einem derben weißlichen Bindegewebe bedeckt. Auf beiden Seiten und vorne ließ sich die Knochenschale leicht auslösen, auf der Unterseite muß sie aus dem Gewebe der Schwellkörper und dem Septum des Penis scharf ausgeschnitten werden. Hinten setzt sich an die Platte eine derbe bindegewebige Masse an, die absichtlich in einer Ausdehnung von 1 cm Länge und in der ganzen Breite der Knochenschale mit entfernt wurde. Durchgreifende Katgutnähte fassen den Rest der Tunica albuginea und die Corpora cavernosa penis. Nachdem die Naht vollendet, werden die (Darm-)Klemmen abgenommen. Es blutet nicht aus den Corpora cavernosa. Hautnaht. Keine Nachblutung, keine Neben- und Nachwirkungen von der Lumbalanästhesie. Die Nähte werden am 5. Tage entfernt, da Pat. nach Hause reisen muß. Prima intentio bis auf eine kleine Stelle.

Das durch die Operation gewonnene Präparat ist $4^1/_2$ cm lang und durchweg $1^1/_2$ cm breit. In einer Ausdehnung von 4 cm fühlt es sich knochenhart an, der Rest ist derbes Bindegewebe, das an der Radix des Penis mit entfernt wurde. Die Knochenschale ist an der Oberfläche leicht konvex, an der Unterseite etwas ausgehöhlt, hier angefüllt mit dem rötlich gefärbten Gewebe der Schwellkörper, in deren Mitte deutlich sichtbar das Septum penis. Außerdem läßt das Präparat eine leicht sattelförmige Aushöhlung in der Richtung von vorne nach hinten erkennen. Hinten befindet sich auf der Oberfläche des Präparates in der Mitte ein 1 cm langer scharfer Kamm. An einer Stelle des rechten Randes sieht man feine Zacken und Zähnelungen, die auch im Röntgenbild deutlich zu erkennen sind. Die Knochenplatte ist nur in den Randpartien durchscheinend, ihre Dicke beträgt durchschnittlich 1 mm, im Bereich des Kammes 2 mm. Die Knochenplatte ist rechts von der Mittellinie etwas breiter entwickelt. An der Oberfläche liegt Knochengewebe an verschiedenen Punkten zutage, sonst findet sich als Überzug ein derbes weißliches Bindegewebe, das sich nur schwer abziehen läßt.

Die Zeichnung (Fig. 1) ist nach einer Röntgenaufnahme des Präparats angefertigt. Das ganze Gebilde zeigt feine Knochenstruktur, es besitzt mehrere große und kleinere Löcher; auf der einen Seite ist das Gebilde fein gezähnt, auf der anderen zeigt es tiefere Ausbuchtungen. Vorne schneidet es mit leicht konvexem gezähntem Rande ab, während hinten die Begrenzung unregelmäßig ist. Hinten befindet sich genau in der Mittellinie ein etwa 1 cm langer dunkler Streifen, der dem auf der Oberfläche gelegenen Kamme entspricht. Die Bindegewebsmasse am hinteren Rande ist vollkommen durchlässig für die Röntgenstrahlen. Die Abbildung gibt das Röntgenbild in natürlicher Größe wieder.

Fig. 1. (Fall Lexer.)

Fig. 2. (Fall Brohl.)

Zur histologischen Untersuchung wurden eingelegt. 1. ein Stück vom vorderen Rande mit angrenzendem Bindegewebe; von diesem Stück wird eine fast lückenlose Serie von Flachschnitten angefertigt; 2. $^1/_2$ cm dahinter ein 1 mm dickes Stück zu Querschnitten; 3. das bindegewebige Ansatzstück hinten zu Querschnitten und zwar unmittelbar am Knochen, sowie weiter entfernt von demselben, besonders auch im äußersten Teile; 4. und 5. zwei Stücke vom Übergang der Basis der Knochenplatte zu diesem Ansatzstück. Alle Präparate, mit Ausnahme der Stücke aus der Bindegewebsplatte, werden entkalkt. Paraffineinbettung; verschiedene Färbemethoden.

Zuerst sollen die histologischen Befunde von Querschnitten der starren bindegewebigen Platte, die symphysenwärts mit der Knochenplatte ausgeschnitten wurde, betrachtet werden. Die Schnitte zeigen die Tunica albuginea und einen Teil der Corpora cavernosa. Ein Vergleich mit Schnitten von derselben Stelle aus dem Penis eines fast gleichaltrigen, sonst gesunden Mannes ergibt einen bemerkenswerten Unterschied. Während die Tunica der Präparate des gesunden Gliedes aus einem an feinen elastischen Fasern reichen straffen Bindegewebe besteht, fällt die Tunica unseres Pat. mit der Knochenbildung im Penis durch einen größeren Zellreichtum auf. Am Übergang der Tunica albuginea in das schwammige

Gewebe der Corpora cavernosa sieht man (in der inneren Ringlage, angrenzend an das oberflächliche Rindennetz der Kapillaren des Penis) in der ganzen Breite der Tunica einen Streifen sehr zellreichen Gewebes, der schon makroskopisch an mit Hämatoxylin gefärbten Schnitten durch eine stärkere Blaufärbung zu erkennen ist. Die Zellen dieses Bezirkes sind länglich mit ovalen Kernen, sternförmig verästelt; außerdem sieht man große rundliche oder polygonale Zellen mit großen dunklen Kernen, den Bildungszellen vergleichbar, die man als Vorstufen von Knorpel- und Knochenzellen überall dort im Bindegewebe findet, wo im Bindegewebe diese Gewebsarten entstehen (Fibro- und Chondroblasten). In dieser Schicht finden sich zahlreiche zartwandige neugebildete Gefäße. In das Septum penis setzt sich die zellreiche Zone nicht fort. Entzündliche Veränderungen sind nicht nachzuweisen, insbesondere zeigen die Gefäße in ihrer Umgebung nirgends kleinzellige Infiltration, auch sonst sind Anhäufungen von Rundzellen an keiner Stelle der Tunica albuginea zu finden. Einige elastische Fasern sind in der zellreichen Zone nachzuweisen. Die bindegewebige Platte zeigte am äußersten Ende normalen Bau, von dem zellreichen Gewebe, das in ihrem Anfangsteil zu sehen war, ist nichts mehr zu bemerken.

Schnitte, die der Grenze von Bindegewebe und Knochen entstammen, zeigen an derselben Stelle in der Tunica albuginea, also angrenzend an die Corpora cavernosa in der Umgebung der beschriebenen Zellen eine homogene, feinkörnige Substanz, die sich, wie Kalk, mit Hämatoxylin dunkelviolett färbt. Die Kerne der Zellen sind hier unregelmäßig gestaltet, gezackt und von einem hellen Hof umgeben. An anderen Stellen sieht man um die Kerne herum nicht mehr die körnige Beschaffenheit der Grundsubstanz, sondern dunkle, ganz homogene Ringe. Weiterhin verschwindet auch die Körnelung der Intercellularsubstanz, sie wird vollkommen homogen, ist tief dunkel gefärbt, und die Zellen liegen nunmehr wie Knochenkörperchen in gezackten oder rundlichen Höhlen. Die Anordnung der Grundsubstanz ist mit der Anlage zierlicher spongiöser Netze zu vergleichen, die sich auch in den Anfangsteil des Septum penis fortsetzen. In der homogenen Intercellularsubstanz sieht man Gefäße mit zarten Wandungen, deren Lumen mit roten Blutzellen erfüllt ist. Außerhalb der Bezirke mit Kalkablagerung trifft man im Bindegewebe besonders zahlreiche große runde Zellen mit großen Kernen (Bildungszellen), während in unmittelbarer Nachbarschaft der verkalkten Stellen sternförmige Zellen vorherrschen. An einigen Stellen ist die Kalkablagerung so reichlich, daß die Kerne der Zellen kaum noch zu finden sind. An einem Punkte sieht man im Zentrum eines verkalkten Herdes zwei große Gefäßlumina mit zarten Wandungen, umgeben von jungen Bindegewebszellen. Die ganze Anordnung der Homogenisierung des Bindegewebes mit der Ablagerung von Kalk in die homogene Intercellularsubstanz erinnert an die Vorstufen, denen wir bei der Bildung von spongiösem Knochengewebe begegnen, das direkt aus dem Bindegewebe hervorgeht.

Im Bereich des beschriebenen Kammes schiebt sich das Knochengewebe i. e. seine Vorstufen bis in die äußere Längslage der Bindegewebsbündel der Tunica albuginea vor. Auch hier sieht man einzelne Herde, die an Gestalt und Aussehen mit Knochenbälkchen zu vergleichen sind.

Außerdem zeigen diese Präparate eine kontinuierliche Reihe verkalkten Gewebes, in der Anordnung als spongiöse Netze zu betrachten. Die einzelnen Maschen der Netze zeigen an der Peripherie, weniger im Zentrum, wo Reste verkalkter Grundsubstanz sich am längsten erhalten, ein vollkommen homogenes Gewebe, dessen Zellen wie die Knochenkörperchen in gezackten Höhlen liegen. Dem Rande dieses als neugebildeter Knochen zu bezeichnenden Gewebes liegen die Zellen des anstoßenden Bindegewebes wie Osteoblasten einreihig an. Die Räume zwischen den Maschen der spongiösen Netze sind mit einem markähnlichen jungen Gewebe angefüllt. Die Zellen des Markgewebes legen sich dem fertigen Knochen nach Art der Osteoblasten, zuweilen in ununterbrochenem Saume, einreihig an. Die Reste verkalkter Grundsubstanz nehmen, wie erwähnt, meistens die Mitte der Knochenspangen ein, sie unterscheiden sich durch ihre dunkle Farbe von dem heller gefärbten fertigen Knochen. Die Grenze zwischen dem fertigen und unfertigen Knochen ist überall ziemlich scharf.

Am äußersten Ende (nach der Glans zu) sieht man eine zusammenhängende Lage von spongiösem Knochen mit engen Gefäßkanälen, nirgends findet sich eine lamellöse Schichtung oder eine regelmäßige Gruppierung der Knochenzellen um die Gefäßkanäle herum. In der Mitte trifft man hauptsächlich noch Reste verkalkter Grundsubstanz, weniger an den Seiten. Am Rande der Knochenspangen sind die Zellen des anstoßenden Gewebes nach Art der Osteoblasten einreihig geordnet, jedoch nicht überall. Das Septum ist in diesen Schnitten nicht von der Knochenneubildung ergriffen. Osteoklasten sind nirgends zu sehen. Zwischen den fertigen spongiösen Knochenbälkchen findet sich ein markähnliches junges Bindegewebe. Die Randpartien dieses Knochenstreifens sind durchweg weiter entwickelt als dessen Mitte, hier findet sich noch die meiste Kalkablagerung in der Grundsubstanz. In dem markähnlichen Gewebe sieht man nur in der Umgebung einiger junger Gefäße elastische Fasern, während die Umgebung der Knochenbälkchen denselben Reichtum an elastischen Fasern aufweist, wie jede Tunica albuginea.

Die fast lückenlose Serie, Flachschnitte durch den Anfangsteil der Knochenplatte, läßt durchschnittlich in den Randpartien weiter ausgebildeten Knochen erkennen, außerdem ist das Knochengewebe dorsal, also am meisten entfernt von dem Gewebe der Schwellkörper in der Entwicklung weiter fortgeschritten. Diese Präparate zeigen breite Flächen von spongiösen Knochennetzen, vielfach schon ohne Reste von Kalk in der Grundsubstanz, am Rande sieht man eine endothelartige Zellsäule. Knorpelgewebe ist in den zahlreichen Präparaten nirgends zu beobachten. An verschiedenen Stellen erinnern die Zellen mit ihrem hellen Hof an Knorpelzellen. Es gibt also Bezirke mit vollkommen ausgebildetem Knochen, aber ein Abbau von Knochengewebe findet nicht statt, daher keine Osteoklasten. Eines der zahlreichen in der Abbildung sichtbaren Löcher wurde untersucht. In Flachschnitten stellen die Löcher Hohlräume dar, die von einem dichten kernreichen Bindegewebe umgeben sind. Es liegt also kein Grund vor, diese Löcher als Gefäßlücken zu betrachten, wie das ein Autor getan hat.

Das Gewebe der Schwellkörper ist in den vielen untersuchten Schnitten unverändert.

Das vorwiegend in der inneren Schicht der Tunica albuginea gelegene Knochengewebe wird auf direkte Weise im Bindegewebe gebildet; als seine Vorstufe ist der zellreiche Streifen, ein junges Keimgewebe, in der inneren Ringlage der Tunica albuginea zu bezeichnen, der nach der Symphyse zu in dem der Knochenplatte anhaftenden Bindegewebe sich befindet. Der Verknöcherungsvorgang ist kurz der folgende: in der Umgebung der verschieden gestalteten Zellen in der inneren Ringlage der Tunica albuginea, wir bezeichnen sie kurz als Bildungszellen, sieht man eine homogene Grundsubstanz, in der Kalksalze (Ostein!) in Form feinster Körnchen abgelagert werden. Ob die Bildungszellen an der Bildung der Interzellularsubstanz beteiligt sind, ist nicht festzustellen. Gemeinhin wird das angenommen. Die Bildungszellen bleiben als Knochenkörperchen erhalten, die in runden oder zackigen Höhlen liegen. Zwischen den feinen Netzen von spongiösem Knochenbälkchen sieht man junges, markähnliches Gewebe, das, wie man annimmt, auch ein Produkt der Bildungszellen ist. In der Nähe der Knochenbälkchen wird dieses Markgewebe dichter und den Knochenspangen unmittelbar anliegend sieht man einen ziemlich regelmäßigen einreihigen Saum von epithelähnlichen Zellen, die ihrerseits an der Bildung neuen Knochengewebes beteiligt sind. Der fertige Knochen zeigt eine ziemlich regelmäßige Anordnung der Knochenzellen, eine besondere Gruppierung in der Umgebung der Gefäßkanäle ist nicht vorhanden, wie überhaupt ein Übergang in kompakte Knochensubstanz nicht zu finden ist. Knochenabbau findet nicht statt. Am ältesten ist das Knochengewebe in den Randpartien der Knochenplatte, außerdem ist der Prozeß der Knochenneubildung vorne, nach der Glans zu, weiter vorgeschritten, während er hinten, symphysenwärts, noch nicht beendigt ist. Entzündliche Vorgänge sind nicht nachzuweisen, die Gefäße zeigen eine beginnende Sklerose. Die Ossifikation ist auf die Tunica albuginea beschränkt, an einer Stelle ist der Anfangsteil des Septum penis betroffen und im Bereich der kammartigen Erhebung in den hinteren Anteilen der Knochenplatte findet die Knochenneubildung auch in der äußeren Schicht (äußere Längslage) der Tunica albuginea statt. Die Corpora cavernosa sind nicht beteiligt.

Naumann und Göthlin exstirpierten kürzlich ein knöchernes Gebilde aus dem Penis, dessen mikroskopische Untersuchung (nach einem kurzen Referat der Deutsch. med. Woch. 1907, Nr. 28) eine direkte Verknöcherung aus Bindegewebe ergab, wie in unserem Falle. Die Arbeit ist betitelt Plastische Induration in der Tunica albuginea und den Corpora cavernosa penis. (Hygiea 1907, Nr. 5.)

Lenhossek fand, daß die in seinem Falle als Knochen sich manifestierenden Gebilde auch aus wahrer Knochensubstanz bestanden. Auf Durchschnitten, die auch das umgebende Gewebe, das dem Knochen anhaftete, betrafen, sah man drei voneinander verschiedene Schichten. Eine äußere oder Bündelfaserschicht aus Bindegewebsbündeln von welligem Verlauf gemischt mit elastischen Fasern bestehend, eine mittlere oder ossifizierende Übergangsschicht: parallel, schwach wellenförmig dahinziehende Bindegewebsfasern untermischt mit spärlichen elastischen Fasern, zwischen denen kleine spindelförmige Höhlen mit sehr feinen und kurzen hohlen Ausläufern eingebettet waren. Die innere oder Knochenschichte, die sich scharf von der vorigen abgrenzte, bestand aus den bekannten charakteristischen Knochenhöhlen und den von denselben ausgehenden Knochenkanälchen, die in konzentrischen Kreisen um die Haversschen Kanäle gruppiert waren. Die knorpeligen Gebilde, die Lenhossek beschreibt, bestanden aus Bindegewebsbündeln mit vielen elastischen Fasern. Die Gebilde beschränkten sich nicht auf das Septum fibrosum (Septum penis), sondern sie lagen auch innerhalb des Balkengewebes der Corpora cavernosa penis und dehnten sich auch auf jenes der Eichel aus. Zum Teil lagen sie oberflächlich unter der Albuginea, die knorpelähnlichen Gebilde hingen mit der Albuginea der Eichel zusammen. — Die Untersuchung des Falles Stromeyer ergab, daß alle elementaren Bestandteile des Knochengewebes vorlagen, deren Größenverhältnisse mit denen des normalen Knochens übereinstimmten. Von dem Untersucher wurde deshalb angenommen, daß das Neugebilde wahre Knochensubstanz sei. Die knorpeligen Ränder sollen das Gefüge der Cartilago fibrosa gezeigt haben. In dem Präparat fanden sich 6 halbmond- oder nierenförmige Öffnungen, die mit einer knorpeligen Masse erfüllt und von Knochensubstanz umgeben waren. Chestwood fand eine Verknöcherung der Corpora cavernosa, histologisch lag echte Knochenbildung vor. In der Eichel war ein dichtes fibröses Gewebe mit beginnender Verkalkung zu sehen. Ch. nimmt eine fibröse Verhärtung an, die von einer Knochenneubildung gefolgt war, als deren Ausgangspunkt die Glans anzusehen ist. Rey sah zahlreiche Osteoblasten, keine Verkalkung, sondern richtige Knochenneubildung.

Die beim Menschen als Penisknochen bezeichneten Gebilde wurden mit einer Ausnahme in den Jahren 40—74 beobachtet. Die Ausnahme betrifft den Pat. von Brohl, dessen Verhärtung bereits während seiner Militärzeit, im Alter von 20 Jahren, nachgewiesen werden konnte.

Die sog. Penisknochen sind in den beobachteten Fällen plattenartige oder schalenförmige, zuweilen durchlöcherte Gebilde gewesen, aus Knorpel oder Knochen bestehend, mit gezackten oder gezähnten Rändern, oder mit größeren oder kleineren seitlichen Fortsätzen versehen, einige Male rinnenartig gestaltet; im Falle Lenhossek aus verschiedenen wunderlichen Gebilden zusammengesetzt, im ganzen 4 an der Zahl, die nur mit Mühe aus dem Balkengewebe des Penis isoliert werden konnten. Von einer vollkommenen Verknöcherung

des Penis abgesehen, waren die Gebilde meistens nur wenige Zentimeter lang und breit und stets nur einige Millimeter dick. Sie lagen auf dem Rücken des Penis oder in dessen Mitte, näher der Symphyse als der Eichel und gewöhnlich ziemlich genau in der Mittellinie. Rey fand ein Knochenstück im spongiösen Teil der Harnröhre an ihrer unteren Wand. Als Ausgangspunkt der Verknöcherung bezeichnen die Untersucher, die die Knochenplatten während des Lebens der Pat. entfernen konnten oder auf dem Sektionstisch fanden, die Tunica albuginea, das Septum penis, oder die Schwellkörper des Penis bezw. der Urethra. Auch bei den nur äußerlich untersuchten Fällen werden diese verschiedenen Ursprungsstätten für die Knochenplatten angegeben. Die Eichel mit ihrem cavernösen Gewebe und ihrer Tunica albuginea war im Falle Chestwood ebenfalls beteiligt.

Von Brohls Pat. abgesehen, der seinen Penisknochen fast zeitlebens mit sich herumgetragen, wird mehrmals die Entstehung der Penisknochen von den Pat. nur wenige Monate zurückdatiert, wie in unserem Falle. Bei vielen Fällen fehlt aber jede Mitteilung. Bei Chestwoods Pat. bestand das Gebilde 10—12 Jahre.

Die Beschwerden, über die die Pat. zu klagen haben, sind Störungen bei der Urinentleerung und Kohabitation, sowie Schmerzen bei der Erektion und Ejakulation.

Die feinen Knochenplättchen waren bei der Untersuchung gut zu fühlen, äußerlich sichtbar waren sie in der Regel nicht, nur bei Lenhossek zeigte sich bei äußerer Besichtigung ein kleiner Höcker, der auf der rechten Seite der durchscheinenden Vena dors. penis in einer Entfernung von 5 cm von der Spitze der Eichel lag. Der Pat. Stromeyers hatte eine Vorwölbung im hinteren Teil seines Penis. Bei der Erektion macht sich häufig ein Symptom bemerkbar, das gleichzeitig auf den Sitz der Knochenbildung hinweist: nämlich eine Verkrümmung des Penis nach der Seite der Erkrankung. Diese Chordabildung trifft man aber auch bei entzündlichen Prozessen in der Harnröhre, besonders auch bei der fibrösen oder plastischen Induration der Corpora cavernosa. Die Konkavität der Chorda liegt auf der Seite der Erkrankung.

Die Ätiologie der Penisknochenbildung ist vollkommen unklar. Kaufmanns Pat. litt an Gicht, der von Rey an chronischer Cystitis mit Nierenabszessen. Siegmund fand bei seinen Pat. Lues im Spätstadium. Stromeyer schuldigt ein Trauma für die Knochenbildung an. Die genaueste Untersuchung hat bisher keine Klarheit gebracht. In unserem Falle fehlen jegliche Veränderungen an den

Blut- und Lymphgefäßen, entzündliche Vorgänge, Reste eines Blutergusses sind nicht nachzuweisen. Die Corpora cavernosa sind nicht erkrankt. Die Anamnese des immer gesund gewesenen Pat. bietet keine Anhaltspunkte. Die histologische Untersuchung zeigt das alleinige Befallensein der Tunica albuginea und in den Teilen derselben, die noch nicht verknöchert sind, aber mit entfernt wurden, weil angenommen wurde, daß die ersten Stadien des Verknöcherungsprozesses hier vielleicht noch zu finden wären, ein junges Keimgewebe, das sicherlich als die Vorstufe des Knochengewebes zu betrachten ist. Denn dieses entsteht in der Tat weiter nach der Eichel zu direkt aus dem Keimgewebe der Tunica albuginea. Es ist vielleicht wichtig zu betonen, daß gerade dieses junge Keimgewebe mit entfernt werden muß, wenn man Nachschüben, Rezidiven vorbeugen will. Stromeyer erlebte ein solches Rezidiv bei seinem Pat. Auf der rechten Seite des Penis nach unten zu hatte sich nach der Operation ein Konkrement und auf der anderen Seite eine knorpelige Masse von der Größe einer Bohne gebildet. Das Glied kam zur Erektion, aber an der Wurzel war es zu beweglich und zur bequemen Ausübung des Koitus war es deshalb ungeeignet. In unserem Falle ist im Gesunden operiert worden, denn am Ende des bindegewebigen Anhangs findet sich normale Tunica albuginea, die in seinem Anfang die Vorstufen der Knochenneubildung zeigte.

Regnoli und Mac Clellan konnten die Knochenplättchen mit Leichtigkeit aus dem Penis entfernen, bei unserer Beobachtung war die Operation überraschend leicht: nach vorheriger Abklemmung des Gliedes konnte sie ohne nennenswerte Blutung ausgeführt werden. Nach sorgfältiger Vernähung der Corpora cavernosa und der Tunica albuginea trat auch keine Nachblutung auf. Über den Wert oder Unwert der Operation fehlen die Erfahrungen, immerhin ist zu bedenken, daß Narben auftreten können, die ebenso störend sind wie das beseitigte Leiden. Bei Regnoli und Mac Clellan verschwand die Chorda nach der Operation, und es zeigte sich vielmehr eine geringe Abweichung des Gliedes nach der entgegengesetzten Seite.

Die Knochenbildung im menschlichen Penis hat man als Alterserscheinungen aufgefaßt. Schurygin[1]) hat sich mit den Altersveränderungen des männlichen Gliedes beschäftigt; unter den zahlreich untersuchten Gliedern hat er nie Verkalkung oder Verknöcherung gefunden. Die Veränderungen erstrecken sich in der Haupt-

1) Schurygin, Über die pathologisch-anatomischen Veränderungen membri virilis im Greisenalter. Wiener med. Presse 1898, Nr. 44.

sache auf die Gefäße, die Nerven und Nervenendigungen. — Bei einigen der beschriebenen Fälle könnte man an eine senile Erscheinung denken, für alle Fälle trifft das aber keinesfalls zu; denn die meisten Pat. standen im besten Mannesalter. Es geht nicht an, die Penisknochen als das Endstadium chronisch entzündlicher Prozesse am Penis, der Cavernitis oder der plastischen Induration zu bezeichnen; für eine Anzahl von Beobachtungen paßt diese Deutung jedenfalls nicht. Siegmund betrachtet die Gebilde als komplette Ossifikationen der Lymphgefäßstränge, andere, besonders ältere Autoren, verglichen die Verknöcherungen mit der Bildung von Phlebolithen: die Beweise für diese Vermutungen fehlen. Waelsch[1]) erklärt die strangförmigen Indurationen als chronisch verlaufende Phlebitis und Periphlebitis, die von der Vena dors. penis ihren Ausgangspunkt nehmen sollen. Die Entzündung kann sich in das Septum oder die Corpora cavernosa fortsetzen. Die plattenförmigen Verkalkungen, die Robineau fand, und die der Autor mit Trachealringen verglichen hat, sollen nach Waelsch im Bereich der unteren Venen der Corpora cavernosa liegen, die im Bogen um die Seitenfläche des Penis als Venae circumflexae penis zur tiefen Rückenvene verlaufen.

Besonders merkwürdig sind die Ossifikationen im menschlichen Penis nicht, wenn man bedenkt, daß es im menschlichen Körper fast kein Organ und kein Gewebe gibt, in dem nicht gelegentlich einmal, und zwar durchaus nicht immer im höheren Alter, Knochenneubildung gefunden worden wäre. Solange diese Befunde noch unaufgeklärt sind, ist kein Grund vorhanden, die Knochenbildung im menschlichen Penis mit dem Penisknochen der eingangs genannten Tiere zu vergleichen.

1. Operierte Fälle.

1. Mac Clellan (Observation sur une ossification de la cloison des corps caverneux du pénis [Velpeau, Journal universel des sciences médicales, Bd. 49, 1828]). Ein 52jähriger Patient hatte bei der Untersuchung einen nach oben gekrümmten Penis; man fühlte in demselben einen harten Strang. Infolge der Verbiegung des Penis konnte der Urin nur schwer und unter Schmerzen gelassen werden. Die Kohabitation war unmöglich. M. Cl. spaltete diesen Strang, der faserig aussah. Diese Spaltung genügte, um die Verkrümmung des Penis zu beseitigen und die Urinentleerung zu erleichtern. Nach einigen Tagen kam der Pat. wieder und M. Cl. fühlte

1) Waelsch, Über die Induratio penis plastica. Münchner med. Wochenschrift 1906. Nr. 41.

bei genauer Untersuchung, daß das ganze Septum der Corpora cavernosa verknöchert war und einen breiten Knochen enthielt, der die ganze Länge des Penis einnahm. Bei der Erektion sah die Konkavität des Penis nach oben. Der Penis wurde in ganzer Länge gespalten, der Knochen wurde umschnitten und von dem Corpus cavernosum urethrae abgetrennt. Die Verkrümmung des Penis wurde damit beseitigt, es zeigte sich vielmehr nach der Operation eine leichte Verbiegung nach der entgegengesetzten Seite.

2. Hecker, Bericht über die Klinik Stromeyers (in Archiv für physiologische Heilkunde von Roser und Wunderlich III, Jahrg. 1844).

Excision eines Os penis S. 269. Ein 49jähriger Kammacher bemerkte seit $^3/_4$ Jahren eine harte Anschwellung an der Wurzel des Penis, die allmählich an Umfang zunahm und erst in der letzten Zeit, besonders bei erigiertem Gliede von schmerzhaftem Spannen, nie aber von erschwerter Urinentleerung begleitet war. Den Anlaß zu dieser Verhärtung schrieb der Pat. einem auf den hinteren Teil des Gliedes erlittenen Stoße mit einer schweren Eisenstange zu. Darauf wurde das Glied ganz blau und erst etwa ein Vierteljahr später begann die Krankheit ohne besondere Beschwerden. Bei der Untersuchung zeigte sich unter der normalen und ganz verschieblichen Haut eine beim Befühlen zum Teil knorpelige, in der Mitte aber knöcherne Anschwellung von viereckiger Form, $1^1/_4$ Zoll Länge und gleicher Breite, welche die Corpora cavernosa gleichmäßig umgab und mit der Tunica albuginea innig verwachsen zu sein schien; nur die seitlichen Ränder konnten in etwas von den nachbarlichen Weichteilen erhoben und mit den Fingern umgangen werden. Die Platte entsprach ganz der Form des Gliedes. Die konkave Fläche umschloß die Albuginea, die konvexe war durch lockeres Gewebe mit der Haut verbunden. Das Ganze saß wie ein englischer Sattel anf der Wurzel des Penis. Von dieser Hauptplatte gingen aber ganz deutlich noch minderharte knorpelige Fortsätze namentlich von dem linken Rande nach verschiedenen Richtungen hin. Der hintere Teil des Penis war durch die Geschwulst nach aufwärts getrieben und bei der Erektion bildete das Glied einen mit der Konkavität nach oben gerichteten Halbkreis, wobei die Eichel nach links hin verbogen war. Die Geschwulst wurde als ein den „Exerzierknochen“ ähnliches Konkrement aufgefaßt. Auf Wunsch des Pat. wurde die Ausschälung vorgenommen. Nachdem der Rand der Neubildung freigeworden, konnte das Gebilde von der darunterliegenden Scheide der Corpora cavernosa zum Teil abgezogen, zum Teil mußte es mit dem Messer losgetrennt werden. Stromeyer sah den Pat. wieder. Auf der rechten Seite des Penis nach unten zu hatte sich abermals ein Konkrement und auf der anderen Seite eine knorpelige Masse von der Größe einer Bohne gebildet. Das Glied soll nach Angabe des Pat. in Erektion kommen, aber es soll ihm der zur bequemen Ausführung des Koitus nötige Stützpunkt an der Wurzel fehlen, so daß es hinten zu beweglich wird.

Die seitlichen Ränder des ausgeschnittenen Stückes und ihre Fortsätze waren knorpelig, der mittlere Teil aber knöchern. An verschiedenen Stellen fanden sich halbmond- und nierenförmige Öffnungen, die mit einer dünnen Knorpelmasse erfüllt und von der Knochensubstanz umgeben waren. Solcher Öffnungen waren 6 vorhanden. Die histologische Untersuchung

ergab, daß alle elementaren Bestandteile des Knochengewebes vorlagen, deren Größenverhältnisse mit dem des normalen Knochens übereinstimmten. Es wurde deshalb von dem Untersucher angenommen, daß das Neugebilde wahre Knochensubstanz sei. Die knorpelartigen Ränder sollen das Gefüge der Cartilago fibrosa gezeigt haben.

3. Naumann und Göthlin, Plastische Induration in der Tunica albuginea und der Corpora cavernosa penis (Hygiea Nr. 5, 1907). Der Befund in dem exstirpierten knöchernen Gebilde sprach für direkte Verknöcherung aus Bindegewebe (Ref. in Deutsche med. Woch. 1907, Nr. 28).

4. Regnoli (zit. nach Kaufmann, Verletzungen und Krankheiten der männlichen Harnröhre und des Penis) excidierte eine Knochenplatte aus dem Septum penis.

5. Fall Lexer.

2. Sezierte Fälle.

1. Lenhossek (Virchows Archiv, Bd. 60). 42jähriger Pat., an Typhus verstorben. Der Penis zeigte bei äußerer Besichtigung einen kleinen Höcker, der auf der rechten Seite der durchscheinenden Vena dors. penis in einer Entfernung von 5 cm von der Spitze der Eichel lag. Bei der Untersuchung erwies sich nicht nur dieser Höcker als knochenhart, sondern es ließ sich auch auf der linken Seite der Vena dors. penis ein um 3 mm höherliegender zweiter ähnlicher knochenharter Körper durchfühlen. Ebenso war in einer Entfernung von 6 cm von der Spitze der Eichel auf jeder Seite der Pars cavernosa urethrae ein ähnlicher knochenharter Körper durchzufühlen. Außerdem zeigte sich sowohl der zwischen diesen durchzufühlenden vier knochenharten Körpern und der Eichel liegende, sowie auch der von den beiden ventralen knochenharten Körpern nach aufwärts — auf eine Strecke von 1,5 cm — gelegene Abschnitt unter Fingerdruck auffallend verdichtet. Die ganze merkwürdige knorpelähnliche und wahre Knochenbildung lag innerhalb des Balkengewebes der Corpora cavernosa penis, und dehnte sich bei ersterer auch auf jenes der Eichel aus. Diese knorpelähnliche und wahre Knochenbildung beschränkte sich nicht nur auf das Septum penis, sondern ging weit über die Grenzen desselben hinaus, infolgedessen sie auch zum Teil sehr oberflächlich unter der Albuginea zu liegen kam; die knorpelähnliche Bildung hing sogar mit der Albuginea der Eichel unmittelbar zusammen. Die Eruierung der einzelnen knorpelähnlichen und Knochengebilde war eine ziemlich schwierige, weil die notwendige Isolierung derselben dadurch erschwert wurde, daß dieselben mit dem Balkengewebe des männlichen Gliedes auf das innigste zusammenhingen. Die Knochengebilde bestanden aus einem Dorsalknochen mit einer Winkelrinne für die Dorsalblutgefäße, und aus drei aufeinander folgenden Ventralknochen mit einer Winkelrinne für die Harnröhre (Urethralknochen). Diese Knochen hatten eine gelbliche Färbung und gingen sämtlich aus dem bereits teilweise in knorpelähnliche Substanz umgewandelten Septum penis hervor, und zwar entwickelten sich die drei Urethralknochen in größerer Tiefe aus demselben, als der Dorsalknochen.

2. Rey (Bulletins de la Société anatomique de Paris, Jahrg. 47. Paris 1874) fand bei einem 68jährigen Tagelöhner, der an den Folgen

einer chronischen Cystitis mit Nierenabszessen starb, in dem spongiösen Teil der Urethra und zwar in ihrem unteren Teile in der Mitte des Gliedes Knochenbildung.

(Production osseuse dans la portion spongieuse de l'urèthre, à la partie inférieure du canal, dans la région moyenne de la verge.) Die weißliche unregelmäßig gestaltete Knochenplatte war 2 cm lang und 8 mm breit. Sie war ungefähr 1 mm dick. Histologisch fanden sich zahlreiche Osteoblasten, es lag also keine Verkalkung, sondern eine richtige Knochenneubildung vor.

3. Robineau (Calcification des corps caverneux, Société anatomique de Paris 1897. Ref. Centr. für die Krankheiten der Harnorgane 1897). R. fand an dem Penis eines 42jährigen Mannes in der Tunica fibrosa der Corpora cavernosa rechts 2 und links 3 plattenartige Verkalkungen; diese hatten zusammen eine Länge von 44 mm links und von 40 mm rechts bei einer Breite von 2 cm links und 1,5 cm rechts. Die Anordnung war ähnlich wie die der Knorpelringe in der Trachea; die Zwischenräume waren mit dichtem, fibrösem Gewebe ausgefüllt.

4. Demarquay (Maladies chirurgicales du pénis, Paris 1877) beschreibt und bildet ab ein Präparat, das sich im Wiener anatomisch-pathologischen Museum findet. Es stammt von einem 50jährigen Manne und hat eine Länge von 5—6 cm. Nach Rokitansky (Lehrbuch der pathologischen Anatomie, III. Aufl., Bd. III., Wien 1861), soll es sich um den Penis eines 52 J. alten tuberkulösen Mannes mit Striktur und perforierender Jauchung der Pars membr. urethrae handeln, auf dessen Rücken der Fascie eine bei fast 2 Zoll lange, nach oben seicht konkav gebogene, von mehreren Gefäßlöchern durchbohrte, hinten gabelig geteilte, ziemlich dicke Knochenspange eingewebt ist.

5. Brohl. Os penis im Röntgenbild (Fortschritte auf dem Gebiete der Röntgenstrahlen, VII. Bd.). Ein 74 Jahre alter, an inoperablem malignem Blasenleiden leidender Mann hat dicht unterhalb der Schamfuge im Rücken des Penis einen nur fühlbaren, nicht sichtbaren harten Körper. Der alte Mann weiß nicht anzugeben, wie lange derselbe bestanden hat. Zuerst nachweisen konnte ihn in seiner Militärzeit (im Alter von 20 Jahren) ein Militärarzt. Beschwerden hat der harte Körper nur bei der Erektion hervorgerufen, weil der Penis nach der Seite abgeknickt wurde. Der Körper sitzt unter der leicht verschieblichen Haut den Corpora cavernosa penis fest auf, ist etwa 4 cm lang, 1 cm breit, 2 mm dick. An seinem oberen Ende ist er abgerundet, an seinem unteren mehr spitz dem Rückem der Corpora cavernosa der Form nach angepaßt, also nierenförmig. Er hat, wie ein Röntgenbild zeigte, mehrere seitliche Fortsätze. Er fühlt sich knochenhart an. Das nach dem Tode des Pat. von dem amputierten Penis angefertigte Röntgenbild zeigt, daß es sich um Knochen handelte. Am Lebenden konnte nur die distale Hälfte des Knochens auf die Platte gebracht werden.

(Fig. 2 ist eine Zeichnung nach dem Originalpositiv.)

6. Chestwood (Journal of cutaneous and genito-urinary diseases, mai 1899, Nr. 200) fand eine Verknöcherung der Corpora cavernosa bei einem 55jährigen Manne, sie bestand seit 10—12 Jahren; der Pat. starb an

Diabetes und hatte eine Cystitis. Der Penis zeigte normale Form. Die Untersuchung des Präparates ergab eine echte Knochenbildung, die sich von der Basis des Penis bis zur Eichel erstreckte. Letztere war verkalkt. Im umgebenden Gewebe fand sich nichts, was die Entstehung des Knochengewebes hätte erklären können. In der Eichel fanden sich Verkalkungen, aber keine Knochenneubildung. Als Ursache nimmt Ch. eine fibröse Verhärtung an, die von einer Knochenneubildung gefolgt ist, als Ausgangspunkt wahrscheinlich die Glans, denn hier fand sich ein dichtes fibröses Gewebe mit beginnender Verkalkung.

3. Fälle, die nicht operiert oder seziert wurden.

Duplouy (Commencement d'ossification de la Cloison des corps caverneux, Annales des maladies des Organes génito-urinaires 1885, S. 52). Beginnende Knochenbildung im Septum, die bei der Erektion stört und heftige Schmerzen im Augenblick der Ejakulation macht. D. hält einen operativen Eingriff nicht für angezeigt, da nach demselben eine Narbe zurückbleiben würde, die ebenso hinderlich ist, wie das Grundleiden.

Siegmund (Mitteilung an Lenhossek, Virchows Archiv, Bd. 60) sah knochenähnliche Verhärtungen an Pat., die ihn wegen venerischer Leiden zu Rate zogen. Bei allen war meistens viele Jahre her echte Syphilis nachweisbar. Der Sitz der Verhärtungen war an oder in den cavernösen Körpern des Penis, und vorwaltend der Rücken derselben und zwar die mittlere Partie der hinteren Hälfte; sie waren symmetrisch auf beide Corpora cavernosa so verteilt, daß die Stränge in der Scheide der Corpora cavernosa anfangs parallel verliefen, dann gegen die Eichel hin sich näherten und, in einem Winkel schließlich vereinigt, einen gemeinsamen Strang bildeten. Die äußere Haut darüber war vollkommen intakt, frei und verschiebbar; die Verhärtung schmerzlos; die Härte einem derben Knorpel, häufiger einem harten Knochen zu vergleichen; bei der Erektion Krümmung des Penis mit der Konkavität gegen die Harnröhre, also nach abwärts: Ejakulation frei, aber der Koitus schmerzhaft. Siegmund sah 5 solcher Fälle, die er als komplette Ossifikationen der lymphatischen Gefäße notiert hat, weil der Penis, gleichzeitig auffallend klein erscheinend, nach Angabe der Kranken entschieden an Umfang abgenommen haben soll. Alle diese Kranken hatten Syphilis gehabt und trugen noch teils in dem gesamten Drüsenapparate, teils an der Haut oder an anderen Organen Syphilismerkmale an sich. Die spezifische Behandlung war erfolglos.

Velpeau (Nouv. éléments de médecine opératoire, Paris 1839, t. IV, S. 336) sah zwei Fälle, in denen er das Knochengewebe aus dem Septum des Penis nicht entfernen konnte, ohne das Leben der Pat. oder die Funktion des Penis aufs Spiel zu setzen. V. lehnte jeden Eingriff ab. Bei einem der Kranken ging der 15 Linien lange Penisknochen vom Schambein aus und erstreckte sich auf die linke Hälfte des Penis.

Kaufmann (Verletzungen und Krankheiten der männlichen Harnröhre und des Penis, Deutsche Chirurgie, Lfg. 50a). Bei einem 65jährigen Manne war die vordere Hälfte des Gliedes ganz normal, die hintere besaß eine knochenharte Einlagerung im Septum penis von fast 4 cm Länge. Gegen

die Harnröhre zu schien sie einen scharfen Rand zu besitzen. An der Rückenfläche des Penis teilt sich ihr Rand in 2 Lamellen und es resultiert daraus eine 4 mm breite Rinne. Die Ränder der letzteren verlaufen fast gradlinig, der linke endet in einer scharfen Spitze, die bei hängendem Gliede eine deutliche Vorragung in der Penishaut bildet. Im Bereich dieser dem Pat. keinerlei Schmerzen verursachenden Einlagerung läßt sich das Glied weder nach der Seite noch nach unten oder oben krümmen.

Posner (Sitzungsbericht der Berliner dermatologischen Gesellschaft, Arch. für Dermat., Bd. 48) zeigt einen 48jährigen Kranken, der eine plattenförmige Verhärtung am Dorsum penis hatte. Eine von Grunmach angefertigte Röntgenaufnahme ergab einen dunklen Schatten, den Grunmach auf Knorpelbildung, Posner auf Kalkplättchen im Bindegewebe zurückführt. Posner hat den Fall als „Plaque indurée" am Penis veröffentlicht. (Berl. klin. Woch. 1899, Nr. 24.) Die in der Diskussion zu der Demonstration von Posner angeführten Beobachtungen von Blaschko, Buschke und Lion sind wohl ausnahmslos als plastische Indurationen des Penis zu betrachten.

Rozsay (zit. bei Lenhossek, Virchows Archiv, Bd. 60) wurde von einem Pat. wegen Mangels an Erektion konsultiert. Bei der Untersuchung des Gliedes konnte auf das bestimmteste Knochen durchgefühlt werden.

Die älteste Beobachtung soll sich nach Merle (Contribution à l'étude de l'induration des corps caverneux et des os du Pénis; Thèse de Toulouse 1899) in Ephémérides des curieux de la nature 1687, déc. II, S. 71, obs. 116 finden. Ein hessischer Ochsenhirt soll einen vollständig verknöcherten Penis gehabt haben, der sich infolgedessen dauernd im Zustand der Erektion befand. Die Kohabitation war unmöglich, weil die Frau des Mannes heftige Schmerzen beim geschlechtlichen Verkehr hatte.

Malgaigne, Petrequin (zit. bei Pitha, Krankheiten der männlichen Geschlechtsorgane und der Harnblase, in Virchows Handbuch der speziellen Pathologie und Therapie) sollen partielle Ossifikationen des Penis beobachtet haben.

XXII.

Aus der chirurgischen Universitätsklinik zu Gießen.
(Direktor: Prof. Dr. Poppert.)

Beitrag zur Pathologie der Fettgewebswucherungen im Kniegelenk.

Von

Dr. **Herm. Löhrer**,
Assistenzarzt der Klinik.

(Mit 2 Abbildungen.)

Vor nicht allzulanger Zeit kamen bei Besprechung der im Kniegelenk vorkommenden Fettgewebswucherungen im wesentlichen nur zwei Formen in Betracht: das Lipoma arborescens genu und das isolierte solitäre Lipom. Beide sind voneinander grundverschieden in ätiologischer und morphologischer Beziehung.

Während man nun über Klinik und Pathologie des solitären Lipoms, einer echten Geschwulst, schon lange klar zu sein glaubte, dauerte die Diskussion über das Wesen des Lipoma arborescens und namentlich über seine Beziehungen zur Tuberkulose und zur chronischen Entzündung überhaupt fort. Übereinstimmend wird von den Autoren angegeben, daß die isolierte Fettgeschwulst des Kniegelenks eine sehr seltene Erkrankungsform darstellt, und die bekannten Fälle sind in einer Reihe von Arbeiten (Wagner, Stieda, Herhold, Bischitzky) ganz oder teilweise gesammelt. Der letztgenannte Autor, der einen sehr interessanten Fall von äußeren subserösen Lipomen des Ellenbogengelenks beschrieb, äußerte schon starke Zweifel an der Entstehungsweise und der geschwulstartigen Natur einiger der bekannten Fälle (Lauenstein, Herhold), und legte dadurch an den Tag, daß nicht einmal über die Morphologie des isolierten solitären Lipoms des Kniegelenks die Ansichten so ungeteilt waren, wie man es früher angenommen hatte.

Eben jenen Fällen wurde dann später (Deutsche med. W. 1904) von Hoffa der Geschwulstcharakter direkt abgesprochen; er bezeichnete die Erkrankung als entzündliche fibröse Hyperplasie des intraartikulären Fettgewebes. Gelegentlich einer Operation, bei welcher er eine Meniscusabreißung vorzufinden erwartete (nach Eröffnung des Gelenks waren beide Menisci intakt, hingegen fand sich unter dem Ligam. patellae ein mächtig entwickeltes derbes Fettpolster), war er auf ein Leiden aufmerksam geworden, das er später in einer Reihe von Fällen nach richtig gestellter Diagnose mit sehr glücklichem Erfolge operativ behandelte. Ähnliche Fälle waren zwar schon früher von anderer Seite operiert worden, doch war die Erkrankung bisher für Lipombildung angesehen worden. Durch Hoffa wurde die entzündlich fibröse Hyperplasie des normalerweise unter dem Ligam. patellae, hauptsächlich in den Plicae alares und in der Plica synov. patellaris gelegenen Fettgewebes als selbständiges Krankheitsbild präzisiert und dadurch die Aufmerksamkeit auf eine relativ häufige Erkrankung von großer praktischer Bedeutung gelenkt.

Über die histologischen Veränderungen in dem erkrankten Fettgewebe hat Becher ausführlich berichtet. Es finden sich in der Regel alle Stadien der Entzündung von der kleinzelligen Infiltration an bis zur Bindegewebsbildung. Das Röntgenogramm zeigt bei seitlicher Aufnahme einen leichten Schatten zwischen Patella und Gelenkknochen. (Rautenförmiger Fleck von Ludloff.) Wir haben demnach hier eine dritte Form der im Kniegelenk vorkommenden Fettgewebswucherungen vor uns, die, wie an der Hand eines genauer zu beschreibenden Falles gezeigt werden soll, klinisch und pathologisch-anatomisch wohl charakterisiert ist. Der Fall ist aus dem Grunde besonders bemerkenswert, weil sich außer der vor der Operation diagnostizierten Erkrankung in demselben Gelenk ein echtes solitäres Lipom fand.

Frau M. K., 34 J. alt, wurde am 28. XI. 1906 in die Klinik aufgenommen.

Die Anamnese muß ich ausführlich wiedergeben, da sie m. E. in verschiedener Hinsicht wichtig ist für die Beurteilung des Falles. Die Pat. stammt aus gesunder Familie und will früher nie krank gewesen sein. Anfang April 1903 spürte sie in einer Nacht, als sie etwas heftig vom Bette auf die Erde „sprang", ein eigentümliches Gefühl im linken Kniegelenk: Als wenn etwas in dem Gelenk gerutscht sei. Sie hinkte 4 bis 5 Tage lang, hatte keine eigentliche Schmerzen, nur das „Gefühl", als ob etwas verkehrt sei in dem Gelenk. Dieselben Erscheinungen wiederholten sich innerhalb der nächsten sieben Wochen mehrmals; jedesmal massierte

Pat. die Kniescheibengegend, bis sie die Empfindung hatte, als ob etwas wieder nach der Innenseite hin geglitscht sei. Sieben Wochen nach dem ersten Auftreten wollte sie, ihr Kind auf dem Arm tragend, auf dem Boden etwas aufwischen, als sie einen Ruck im l. Kniegelenk spürte; unmittelbar darauf konnte sie an beiden Seiten der Patella eine Geschwulst feststellen. Der Arzt konstatierte damals angeblich eine Verdickung des l. Kniegelenks um 2—3 cm und legte einen 14tägigen fixierenden Verband an. Nachher Einreibungen. In den ersten acht heftige Schmerzen, später außerdem Klopfen im Gelenk, Zittern, als wenn sie in einer Mühle stände; zugleich Hinken, da beim Gehen das Bein nicht krumm gemacht werden konnte. Die Frau will dann in der Folgezeit stets das Gefühl gehabt haben, als wenn zu beiden Seiten der Kniescheibe etwas nicht richtig gewesen wäre. Die Beweglichkeit wurde wieder normal, es blieben leichte Ermüdbarkeit und Schwäche der l. unteren Extremität zurück. Dieser Zustand dauerte bis zum 9. VII. 1906. An diesem Tage rutschte Pat. in sitzender Stellung einen Abhang hinunter, wobei das l. Bein in Innenrotationsstellung geriet: Es tat einen Krach, und beiderseits von der Patella fand sich wieder die alte Geschwulst. Sechs Wochen lang bestand Arbeitsunfähigkeit; wie die Schwellung zurückging, kann nicht angegeben werden. Am 9. X. traten ohne äußere Veranlassung dieselben Erscheinungen wieder auf. Wieder Schwellung beiderseits und zwar diesmal außen stärker wie innen. Seit dieser Zeit hat Pat. stets beträchtliche Schmerzen im Gelenk gehabt und zwar zuletzt lateral von der Patella mehr wie medial. Zugleich bestanden die alten Erscheinungen in verstärktem Maße fort: Klopfen, Zittern, Schwäche, Müdigkeit. Auf dringendes Zureden des Arztes, der eine Gelenkmaus vermutete, entschloß Pat. sich dann zur Operation.

Bei der Aufnahme handelte es sich am eine mittelkräftig gebaute Frau in gutem Ernährungszustande. Thorax und Abdomen ohne Besonderheiten. Das linke Knie war dem rechten gegenüber leicht verdickt ($1\frac{1}{2}$ cm). Unterhalb und zu beiden Seiten der Patella sah man eine deutliche Anschwellung. Besonders fiel diese auf der lateralen Seite auf, jedoch auch medial war besonders im Vergleich zu der gesunden Seite eine deutliche Vorwölbung festzustellen. Die Schwellung hatte teigigen Charakter, man hatte bei der Palpation das Gefühl der Pseudofluktuation. Eine ausgesprochene Druckempfindlichkeit war zur Zeit nicht nachzuweisen. Die Gelenkspalten waren an beiden Seiten frei, ebenso der obere Recessus. Die Beweglichkeit im Gelenk war annähernd normal; bei forcierten passiven Bewegungen fühlte man geringes Knarren. Links bestand eine, wenn auch nicht hochgradige, so doch deutliche Quadricepsatrophie (Umfang des linken Oberschenkels $1\frac{1}{2}$ cm kleiner als der des rechten).

Diagnose: Entzündlich fibröse Hyperplasie des unter dem Ligamentum patellare gelegenen Fettgewebes.

Am 30. XI. Operation unter Blutleere in Lumbalanästhesie. Schnitt an der Innenseite der Patella. Nach Eröffnung des Gelenks fand sich die Synovialis gerötet. Eine Flüssigkeitsansammlung war nicht vorhanden. Unter und zu beiden Seiten des Ligam. pat. fand sich ein fast hühnereigroßer derber Fettklumpen, an dessen Oberfläche vereinzelte plumpe Zotten sich fanden. Nach der Exstirpation sah man im äußeren Teile des Gelenks eine weitere, bewegliche Fettmasse, die mit der entfernten Partie offenbar

nicht im Zusammenhang stand; sie schien im Gegenteil von der äußeren Kapselwand auszugehen und frei in das Gelenk hereinzuragen. Es wurde darauf lateral von der Kniescheibe ein zweiter Schnitt zur Eröffnung des Gelenks gemacht, und jetzt zeigte es sich, daß eine lappige, weiche, gelbe Geschwulst von Pflaumengröße von etwas oberhalb der Mitte der lateralen Gelenkkapselfläche gestielt in die Gelenkhöhle hineinragte. Der Stiel des Tumors hatte eine Länge von ca. 1 cm, eine Breite von ca. 3 mm und trat von außen her durch einen deutlich sichtbaren Spalt in der Synovialis ins Gelenkinnere herein. Exstirpation. Beide Menisci waren intakt. Die Wunden wurden vollkommen geschlossen.

Schon bei der Inspektion im Gelenk und mehr noch nach der Entfernung aus demselben fiel das makroskopisch verschiedene Aussehen der Fettgewebsmassen sehr auf. Der unter dem Lig. pat. sitzende hühnereigroße Fettklumpen war von derb-elastischer Konsistenz. Die Zotten sprangen als plumpe rundliche Vorsprünge vor; die Farbe war deutlich gelbrot, an einzelnen Stellen waren kleine Hämorrhagien sichtbar. Auf dem Durchschnitt sah man fast spärliches Fettgewebe eingebettet in einem dichten Netz derber, weißlich glänzender Bindegewebsstränge. Wesentlich anders war die Beschaffenheit des zweiten Fettkörpers. Abgesehen von dem Größenunterschied war er exquisit lappig gebaut, von ausgesprochen gelber Farbe, deren Ton durch keine andere Nuance gestört wurde. Auf der Schnittfläche fanden sich große Fettläppchen, eingefaßt von durchweg dünnen Bindegewebssepten.

Die Wundheilung gestaltete sich reaktionslos. Am 15. XII. verließ Pat. das Bett, nachdem vorher schon mit aktiven Bewegungen und Massage begonnen worden war; später traten gymnastische Übungen hinzu. Am 12. I. 1907 wurde Pat. entlassen: Sie konnte das Knie aktiv bis zum rechten Winkel flektieren. Erst im April wurde volle Beweglichkeit erzielt. Am 11. VI. konnte ich die wiederhergestellte und völlig beschwerdefreie Frau in der medizinischen Gesellschaft demonstrieren.

Ein Blick auf die Krankengeschichte zeigt uns, daß hier die von Hoffa bei der Aufstellung seines Krankheitsbildes angegebenen subjektiven und objektiven Erscheinungen in klassischer Weise vorhanden sind. Die Kranke wurde auf ihr Leiden aufmerksam durch Einklemmungserscheinungen, anfallsweise einsetzende Schmerzen und zeitweilig eintretende Funktionsstörungen. Alle diese Beschwerden wurden auf Traumen zurückgeführt. Der objektive Befund ließ deutlich eine leichte Quadricepsatrophie und die pseudofluktuierenden Schwellungen feststellen. Oberer Recesus und seitliche Gelenkspalten waren frei, die Bewegungen nicht wesentlich gestört. Daß wir beim Operationsbefund durch das Vorhandensein eines zweiten Prozesses überrascht wurden, kann vom diagnostischen Standpunkt nicht wundernehmen; die Symptome sind fast dieselben und es wird wohl immer unmöglich bleiben, die beiden bei aller Verschiedenheit doch immerhin in gewisser Beziehung verwandten

Formen in demselben Gelenk getrennt zu diagnostizieren. Auch die an der lateralen Seite der Patella stärker vorspringende Schwellung konnte keinen sicheren Fingerzeig geben zur Feststellung des zweiten Fettkörpers. Durch die Kombination der entzündlich fibrösen Fettgewebshyperplasie mit dem isolierten solitären Lipom aber wurde unser Interesse an dem Falle wesentlich erhöht, da er in ausgesprochener Weise die Verschiedenheit der früher mehrfach für identisch gehaltenen Affektionen illustriert. Einen

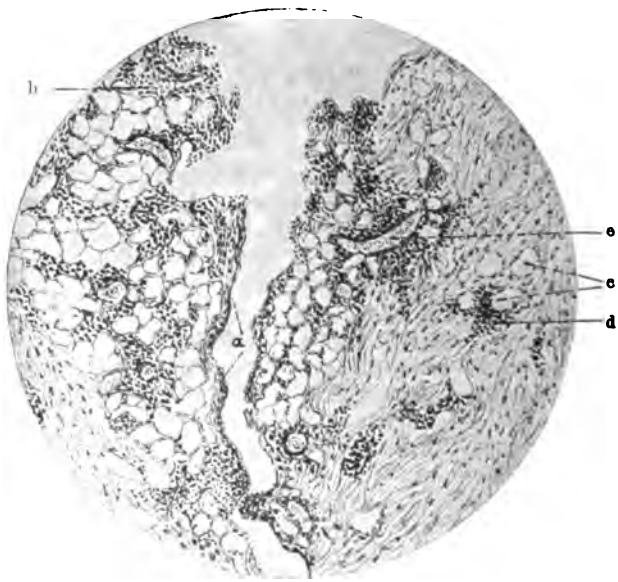

Fig. 1.

ähnlichen Fall konnte ich in der mir zugänglichen Literatur nicht finden.

Außer dem schon beschriebenen, ganz offenbaren Unterschied in dem makroskopischen Verhalten war auch die verschiedenartige Lokalisation der exstirpierten Massen in hohem Grade auffällig. Zur Evidenz wird aber durch das Ergebnis der histologischen Untersuchung bewiesen, daß es sich um zwei morphologisch völlig getrennte Bildungen handelt.

Von beiden sei hier eine Zeichnung (für deren Herstellung ich Herrn Dr. Anton Thies zu großem Dank verpflichtet bin) eingefügt, die den histologischen Aufbau ersichtlich macht.

In der unter dem Lig. pat. gelegenen Wucherung finden sich Entzündungsvorgänge, die sich in der Synovialis und im subsynovialen Fettgewebe abspielen (1). Das Endothel ist nur stellenweise erhalten, vielfach zerklüftet. Einmal sitzt es einem wellig verlaufenden Bindegewebsbande auf (a), vielfach findet sich unter ihm zellige Infiltration, an anderen Stellen Granulationsgewebe, das sich mehr oder weniger in die Tiefe hineinschiebt, um in mächtige zellarme Bindegewebslager überzugehen, in denen sich hie und da

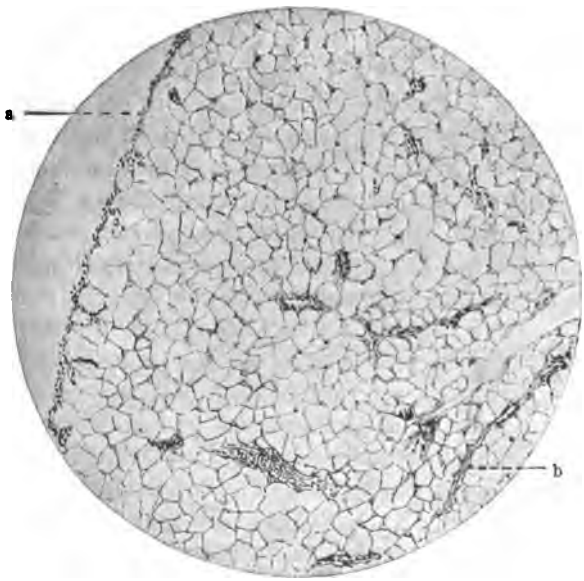

Fig. 2.

noch rundliche Zellhaufen (d) und vereinzelte Fettzellen (c) finden. In dem Granulationsgewebe sind zahlreiche kleinere Blutungen (b) sichtbar; die reichlich gebildeten Gefäße sind prall gefüllt, verschiedentlich zeigen sie perivaskuläre Zellanhäufungen (e).

Handelt es sich demnach hier um einen rein entzündlichen Prozeß, so bietet das mikroskopische Bild der gestielten Geschwulst ganz andere Verhältnisse (2). Im Präparat sieht man eine Anhäufung von Fettzellen, die einen fast völlig normalen Eindruck machen; manchmal scheint die Größe der Zellen die Norm in gewissem Grade zu überschreiten. Feine Bindegewebssepten (b) mit zarten Gefäßen durchziehen das Fettgewebe. Das Ganze wird von einer zarten bindegewebigen Kapsel (a) eingeschlossen.

Nach den bisherigen Ausführungen besteht wohl kein Zweifel mehr, daß wir es mit einer Kniegelenksaffektion zu tun haben, bei welcher die entzündliche fibröse Hyperplasie des Fettgewebes vergesellschaftet ist mit einem echten solitären Lipom. Es sind zwei in ihrer histologischen Genese voneinander unabhängige Formen von pathologischer Fettgewebswucherung. Es liegt nun die Frage nahe, ob diese Unabhängigkeit sich auch ausdehnen läßt auf die Entstehungsursachen.

Nach Hoffa ist sein Krankheitsbild in allen Fällen durch ein Trauma bedingt, da alle anderen ursächlichen Momente fehlen, die Patienten auch stets ein Trauma angeben. Er stellt sich das Zustandekommen so vor, daß bei den Verletzungen eine direkte Einwirkung auf das Fettgewebe stattfindet; hierbei entstehen kleine Blutungen, die einen Reiz abgeben zur zelligen Infiltration des Gewebes. Bei der hierdurch bedingten Volumzunahme kommt es in der Folgezeit zur Einklemmung der vergrößerten Zotten zwischen Femurcondylen und Tibia und damit zu immer neuen Reizen für das Fortschreiten des Entzündungsprozesses. Die Gewalteinwirkung muß nicht notwendig sehr stark sein, sie braucht auch nicht von außen her einzuwirken, da sie erfahrungsgemäß auch vom Innern des Gelenks ausgehen kann, z. B. bei Meniscusabreißung oder bei Corpus liberum durch den chronischen Reizzustand des Gelenks, der das Fettgewebe in Mitleidenschaft ziehen kann. Die letztere Ansicht wurde kürzlich durch König jr. bestätigt.

Für die Ätiologie des solitären Lipoms existieren in der Hauptsache zwei Theorien. Nach Volkmann ging bei einem von ihm beschriebenen Falle ein gestieltes, intraartikuläres Lipom von einer Gelenkzotte aus, so daß also die Geschwulst durch Vermehrung des in der Zotte vorhandenen Fettgewebes entstanden war. Die zweite Ansicht, die die meiste Zustimmung gefunden hat, stammt von König; er nimmt an, daß das „subseröse Gelenklipom" nach Analogie der der subserösen Fettgeschwülste des Peritoneums von den retro- und parakapsulären Fettlagern des Knies durch die Synovialis in das Gelenk hereindrängen. Als Ursache glaubt er ein Trauma (Riß in der Synovialis) anschuldigen zu müssen; sagt aber dabei, daß es nichts Erstaunliches sei, wenn auch ohne dieses von so großen Fettlagern aus Lipome in das Gelenk hineinwüchsen. Von Filter werden dann noch die isolierten Lipome des Kniegelenks als entzündliche Produkte aufgefaßt, deren Keime in Gestalt fettreicher Synovialfalten schon vorgebildet waren. Eventuell werde der Wachstumsreiz veranlaßt durch ein Trauma.

Die vorstehenden Theorien auf unsern Fall angewendet, liegt es jedenfalls außerordentlich nahe, für die entzündlich fibröse Hyperplasie ein Trauma verantwortlich zu machen. Anamnestisch werden verschiedene Irritationen des Gelenks durch äußere Einwirkungen angegeben; welche von diesen ursprünglich den ersten Anreiz zur Entstehung der genannten Krankheit gegeben hat, läßt sich mit Bestimmtheit nicht entscheiden. Die exakte Beantwortung dieser Frage wird erschwert durch das Vorhandensein des Lipoms. Bei diesem kann man wohl mit Sicherheit feststellen, daß es nach dem Königschen Modus entstanden ist. Dafür spricht sein Ausgangspunkt von der Außenseite des Gelenks, also von dem paraartikulären Fettlager, und der deutlich wahrnehmbare Spalt in der Synovialis, durch welchen der Stiel hindurchtrat. Hier ist die Eintrittspforte des Fettgewebes und von hier aus hat sich dieses dann geschwulstartig im Gelenkraum weiter entwickelt. Bei welchem der angegebenen Traumen der Spalt entstanden ist, läßt sich natürlich nicht mit Genauigkeit angeben, daß er aber auf traumatischem Wege entstanden ist, kann wohl mit Gewißheit angenommen werden.

Es wäre dann noch die interessante Frage zu erheben, ob nicht eine gegenseitige Wechselwirkung der Wucherungen aufeinander stattgefunden hat. Wenn auch der Einfluß des unter dem Lig. pat. lokalisierten Fettklumpens auf die gestielte Geschwulst sehr fraglicher Natur ist, so wäre es andererseits doch jedenfalls denkbar, daß durch das frei ins Gelenk pendelnde Lipom — vielleicht nach Art eines freien Gelenkkörpers — ein chronischer Reiz auf das Gelenk und damit auch auf das Fettgewebe ausgeübt worden sein könnte, daß also gewissermaßen durch Summierung der Reize ein chronisches inneres Trauma auf das Fettgewebe eingewirkt und dadurch dessen Entzündung hervorgerufen hätte.

Aus der Ätiologie ergibt sich die praktische Bedeutung des Falles. In dieser Hinsicht ist das Zusammentreffen der beiden Erkrankungsformen ziemlich belanglos; jede von ihnen ist hier für sich von großer Wichtigkeit, am wichtigsten wohl die bindegewebige Hyperplasie des Fettgewebes, schon aus dem Grunde, weil sie die ungleich häufiger vorkommende ist. Die Therapie ist dieselbe. In einer Reihe von Arbeiten hat Hoffa darauf hingewiesen, von welch großer Bedeutung die Kenntnis des Leidens besonders für die Unfallheilkunde ist. Verhältnismäßig häufig haben sich seitdem Gelenkverrenkungen, -quetschungen, -verstauchungen, die früher, wie auch aus der Vorgeschichte unseres Falles hervorgeht, jahrelang mit allen möglichen Mitteln behandelt wurden, als die typische

Erkrankung des Fettgewebes erwiesen. Bei völliger Beherrschung der Asepsis kann der zur vollständigen Heilung erforderliche Eingriff als gefahrlos bezeichnet werden.

Die Hoffaschen Befunde wurden in jüngster Zeit von verschiedener Seite bestätigt, so von Lejars, Sinding-Larsen, Flint, König jr. und Gaugele. Der letztgenannte Autor fand den entzündlichen Fettkörper außer im Kniegelenk auch im erkrankten Fußgelenk bei Plattfuß.

Literaturverzeichnis.

1. Bischitzky, Über äußere subseröse Lipome des Ellbogengelenks. Beitr. z. klin. Chir., Bd. 23.
2. Stieda, H., Über das Lipoma arborescens des Kniegelenks und seine Beziehungen zu chronischen Gelenkaffektionen. Beitr. z. klin. Chir., Bd. 16.
3. König, Anmerkung zu: Riedel, Zur Pathologie des Kniegelenks. Deutsche Zeitschr. f. Chir., Bd. 10.
4. Filter, Über solitäre Lipome des Kniegelenks und ihre Ursachen. Inaug.-Diss., Greifswald 1890; zit. nach Stieda.
5. Lauenstein, Zwei Fälle von Lipom des Kniegelenks. Zentralbl. f. Chir. 1884.
6. Wagner, Über Lipome des Kniegelenks. Inaug.-Diss., Marburg 1887.
7. Volkmann, Beiträge zur Chirurgie. Bericht über die Tätigkeit der chirurg. Univ.-Klinik zu Halle, 1875; zit. nach Wagner.
8. Herhold, Zur Frage des Lipoma genu. Archiv f. klin. Chir., Bd. 52.
9. Hoffa, Zur Bedeutung des Fettgewebes für die Pathologie des Kniegelenks. Deutsche med. Wochenschr. 1904.
10. Becher, Zur Pathologie des Kniegelenks. Verhandlungen der deutschen Gesellsch. f. Chir. 1904.
11. Hoffa, Die Bedeutung des im Kniegelenk gelegenen Fettgewebes für die Unfallheilkunde. Ärztl. Sachverst.-Zeitg. 1905.
12. Derselbe, Beiträge zur Pathologie und Therapie der Kniegelenkserkrankungen. Berliner klin. Wochenschr. 1904.
13. Derselbe, Über die traumatische Entzündung des Kniegelenks. Berliner klin. Wochenschr. 1906.
14. Sinding-Larsen, Ein Fall von Hoffas Krankheit. Norsk Magazin for Laegevidenskaben. Ref. Münchner med. Wochenschr. 1905.
15. Gaugele, Über entzündliche Fettgeschwülste am Knie- und Fußgelenke. Münch. med. Wochenschr. 1905.
16. König, Fritz, Über Binnenverletzung des Kniegelenks. Med. Klinik 1907.

1) Anmerkung bei der Korrektur: Seit Abschluß vorstehender Arbeit wurden in der Gießener Klinik noch drei Fälle von reiner entzündlich fibröser Fettgewebshyperplasie im Kniegelenk mit sehr gutem Erfolge operiert.

XXIII.

Aus der pathologisch-anatomischen Anstalt der Universität Basel.
(Vorsteher: Prof. E. Kaufmann.)

Über Mastitis chronica cystica.

Von

Fritz Lichtenhahn,
prakt. Arzt aus Basel.

(Mit 1 Abbildung im Text und Tafel II.)

Unter den zahlreichen cystischen Erkrankungen der weiblichen Brustdrüse ruft seit Jahren die von Reclus zuerst beschriebene „Maladie cystique des mammelles" besonderes Interesse hervor, um so mehr, als von verschiedenen Seiten gegen die Reclussche Auffassung lebhafter Widerspruch erhoben worden ist.

Es handelt sich um Erkrankungen von im großen und ganzen einheitlichem klinischem Bilde, aber ihre pathologisch-anatomische Deutung ist sehr verschiedenartig ausgefallen. Die Klärung der Frage wurde dadurch vielfach erschwert, daß von verschiedenen Seiten die von andern Autoren beschriebenen Fälle den in der eigenen Publikation aufgeführten gleichgestellt und pathologisch-anatomisch gleichgedeutet wurden.

Wie schon betont, die Kontroverse bewegt sich um Erkrankungen von oft stark übereinstimmendem klinischem Bilde, das wir nach den verschiedenen Autoren ungefähr folgendermaßen charakterisieren können:

Bei Frauen des mittleren Lebensalters, etwa zwischen dem 30. und 50. Lebensjahre, oft auch später, selten früher, bilden sich, zuweilen im Anschluß ans Puerperium, langsam, oft schubweise (in diesem Falle häufig zur Zeit der Menses) kleine Knötchen in der Brustdrüse, wobei Schmerzhaftigkeit vorhanden sein oder fehlen kann. Diese Verhärtungen können langsam größer werden, schließ-

lich das Gefühl der Fluktuation bieten, sie können aber auch allmählich wieder verschwinden, was besonders König betont. In seltenen Fälle schwellen auch die Achseldrüsen an, was dann besonders leicht zur Diagnose eines Carcinoms verleiten kann. Die Knötchenkomplexe bleiben jedoch stets unter der Haut und auf der Unterlage verschieblich. Sehr häufig werden beide Mammae befallen, und meist nicht gleichzeitig, sondern so, daß die Erkrankung der einen Brust erst Monate oder Jahre nach dem Beginn der Knötchenbildung in der andern einsetzt. In extremen Fällen kann die Mamma in ein Konglomerat von großen und kleinen cystischen Knollen umgewandelt werden. Der Cysteninhalt ist grünbraun, fadenziehend oder hell, serös, zuweilen hier und da auch rahmig oder atheromatös.

Die klinische Bedeutung der Krankheit ist hauptsächlich eine diagnostische, kommt sie doch namentlich im sogenannten „Carcinomalter" vor, und da wird man bei jeder tumorähnlichen Wucherung der Brustdrüse in erster Linie an die Eventualität eines Krebses denken müssen, Grund genug, um auf das Wesen unserer Erkrankung näher einzugehen.

Es sei mir gestattet, die bisherigen Publikationen über die fragliche Krankheit, sowie die anatomischen Deutungen, welche derselben gegeben worden sind, vorauszuschicken.

Recht eingehend haben sich die Franzosen mit der Histologie ihrer „Maladie kystique" beschäftigt, aber auch sie haben sich über ihre Entstehungsweise nicht einigen können. Reclus stellt als Hauptcharakteristika für die Affektion einmal die diffuse Durchsetzung des ganzen Drüsenkörpers durch Cysten, dann das häufige Befallensein beider Mammae auf. Genauere Beschreibungen dieser Maladie de Reclus, wie sie auch genannt wurde, lieferten Brissaud und Sicre.

Brissaud[1]) beschreibt einige Präparate, die durch Exstirpation von Brustdrüsen gewonnen wurden, und klinisch die Reclusschen Charakteristika aufwiesen. Es zeigen sich Cysten verschiedener Größe, in allen Stadien ihrer Entstehung; besonders auffallend sind einzelne Acini, deren Epithel in starker Wucherung begriffen ist, so daß die Drüsenräume sich erweitern, bis sie zu richtigen kleinen Cysten werden, deren Lumen ganz mit abgestoßenen polyedrischen Epithelzellen gefüllt ist, welche verschiedene Stadien des körnig-fettigen Zerfalls zeigen. Die Vergrößerung dieser Cysten erklärt Brissaud durch Druckschwund der interacinösen Septen, deren Reste in Form vorspringender epitheltragender Sporen sichtbar sind. Was das interstitielle Gewebe betrifft, so fallen Brissaud besonders die Ringe von sklerosierendem Bindegewebe auf, welche die einzelnen erweiterten

1) Anatomie pathologique de la maladie kystique des mamelles par E. Brissaud. Archives de physiologie, Tome III, 1884.

Acini umgeben, auch beobachtet er zahlreiche interacinöse Infiltrationsherde, über deren Bedeutung er sich allerdings nicht ausspricht. Der ganzen Affektion gibt er, da er die Veränderungen vollständig als „travail épithélial" ansieht, den Namen eines „épithéliome intra-acineux kystique", er betrachtet sie also als Neoplasma im engeren Sinn.

Später berichtet Brissaud über einen weiteren Fall dieser Krankheit; Trélat und Tillaux[1]) die schon ganz übereinstimmende Fälle sahen, glauben jedoch, die Veränderung als Folge einer chronischen Mastitis auffassen zu müssen, trotzdem auch bei ihnen die interstitiell entzündlichen Erscheinungen nicht eigentlich das Bild beherrscht haben; die beiden Autoren stehen somit auf dem Standpunkte, den, wie wir sehen werden, König und andere deutsche Autoren einnehmen.

Sicre[2]) widmet der Maladie kystique eine sehr eingehende Studie, in welcher er auch über die vor seiner Arbeit erschienene, einschlägige französische Literatur berichtet, besonders geht er auf die eben angeführte Brissaudsche Arbeit ein. Seine Fälle, die er nach Mitteilungen französischer Ärzte aufführt, betreffen teils einfache cystische Tumoren, die mit der Reclusschen Krankheit klinische Ähnlichkeit aufweisen, teils typische Maladies kystiques, jedoch mit Übergang in Carcinom. Was seine Deutung des anatomischen Prozesses betrifft, so schließt er sich ganz der Reclusschen, speziell von Brissaud gegebenen an, und sieht dementsprechend in seinen letzterwähnten Fällen lediglich epitheliale Tumoren mit maligner Entartung.

Diese Deutung der fraglichen Krankheit als reines Neoplasma ist nun namentlich in Deutschland von verschiedenen Seiten als nicht zu Recht bestehend angegriffen worden.

Bevor wir zur Besprechung der Arbeiten, die sich mit der Frage, ob es sich um Cystadenom oder um chronische Mastitis handelt, beschäftigen, möge die Publikation von Klotz[3]) erwähnt werden, die für uns nicht ohne Wichtigkeit ist.

In einer Mamma findet er unter der Oberfläche zwei nußgroße mit schmierigem Inhalt gefüllte Cysten. Die chemische Untersuchung ergibt, daß die Masse hauptsächlich aus Kalkseifen besteht. Die Erweiterung betrifft zwei große Ausführgänge und erstreckt sich in deren Gebiet bis ins Drüsenparenchym. Hier sind zahlreiche Acini erweitert, ihre Epithelien in Wucherung und Desquamation begriffen. Die die Cysten anfüllende Masse kommt nach Klotz so zustande, daß die Fettmassen der desquamierten Epithelien, das „pathologische Sekret", wie er es nennt, sich in Glyzerin und Fettsäure spalten, und letztere sich dann mit dem in allen Geweben vorhandenen kohlensauren Kalk verseifen. Das Bindegewebe um

1) Revue de chirurgie 1888, S. 377.

2) Sicre, De la maladie kystique de la mamelle. Thèse de Paris, 1890.

3) Klotz, Über einige seltenere Erkrankungen der weiblichen Brustdrüse. Archiv f. klin. Chir., Bd. 25, 1880.

die wuchernden Acini ist durchweg infiltriert, die dilatierten Gänge sind von straffen, sehnenartigen Bindegewebszügen umgeben.

In einem zweiten Falle, den Klotz beschreibt, sieht er die Hauptveränderung, den Sitz der Cystenbildung in den Acinis, und beschreibt nun den Vorgang der Cystenbildung in der gleichen Weise, wie es Brissaud tat. Gewisse Stellen, wo in den Cystenwänden echte Papillenbildung auftritt, sind für ihn der Ausdruck eines ganz anders gearteten Prozesses.

Hauptvertreter der Ansicht, daß es sich bei der fraglichen Krankheit in den meisten, wenn nicht in allen Fällen um eine Mastitis chronica handle, ist König[1]); in seinem Lehrbuche der speziellen Chirurgie gibt er folgende Schilderung der Krankheit:

Sie beginnt oft im Anschlusse an Puerperium; es wachsen in der Mamma multiple, zum Teil schmerzhafte Knoten, die entweder sich allmählich vergrößern, oder aber zusammenschrumpfen und verschwinden. Neue Schübe treten mit Vorliebe zur Zeit der Menses auf. Mikroskopisch wird beobachtet:

1. in frisch erkrankten Gebieten interstitielle Infiltration, Wucherung und Zerfall der Acinus- und Ausführgangsepithelien, Erweiterung und Konfluenz der so entstandenen Höhlen.

2. Nach Abflauen der Entzündung Verschwinden der Infiltration, Vergrößerung einzelner Cysten durch Sekretion ihrer Wandungen, Schwund kleinerer Cysten durch Resorption ihres Inhaltes und Schrumpfung des umgebenden Bindegewebes. Die ganze Affektion nannte König früher „interstitielle Mastitis", er korrigiert nun diesen Namen in „Mastitis chronica cystica", indem er zugibt, daß eine Priorität der interstitiellen Veränderungen nicht nachzuweisen sei, daß vielmehr der entzündliche Reiz ebensowohl Epithel und Bindegewebe gleichzeitig zur Proliferation veranlassen könne.[2])

Aber wirkliche in engerem Sinne neoplastische Veränderungen kommen auch bei diesem entzündlichen Prozesse vor, wenn auch selten; König unterscheidet drei verschiedene Arten von geschwulstartiger Epithelwucherung bei seiner Mastitis chronica cystica:

1. Einfache Wucherung in den typischen mastitischen Cysten in Form kleiner Geschwülstchen, dann

2. das Einwachsen von Epithelwarzen solcher Cysten ins übrige Gewebe mit Überschreitung der Membrana propria, also einfach Carcinomentwicklung aus chronischer Mastitis, schließlich

3. wirkliche Adenombildung mit Entstehung von Cysten (Cystadenom) und Einwucherung von epithelialem Gewebe in die Cysten hinein.

Soweit König. Es ist klar, in seine Mastitis chronica cystica will er auch die unter dem Namen Maladie de Reclus beschriebenen Fälle einreihen, und ihre Aufstellung als besondere Geschwulstform erkennt er nicht an.

---

1) König, Lehrbuch der speziellen Chirurgie. 8. Aufl., 1904, Bd. 2, S. 90.
2) König, Zentralbl. f. Chir. 1893.

Schimmelbusch schließt sich ganz der Ansicht der obengenannten französischen Autoren an; E. Kaufmann hat, in seinem Lehrbuch 1. Auflage 1896, zuerst auf diese Übereinstimmung mit Sicre hingewiesen, doch ist das unbeachtet geblieben. Nachdem Schimmelbusch am 19. Chirurgenkongreß [1]) in Berlin über einige Fälle von Cystadenoma mammae, wie er es nennt, referiert hat, gibt er im Archiv für klinische Chirurgie [2]) eine eingehendere Schilderung von sechs Fällen seiner Krankheit. Klinisch stimmen sie durchaus histologisch zum größten Teile mit der Königschen Darstellung, überein, bis auf die interstitiellen Veränderungen, die Schimmelbusch wohl beobachtet, denen er aber im ganzen Prozesse nur eine untergeordnete Rolle zuweist. Es handelt sich um das bekannte Bild des von Cysten und Cystchen durchsetzten Brustdrüsenkörpers: in den meisten Fällen begann die Erkrankung nach dem Wochenbett. Das mikroskopische Verhalten deutet Schimmelbusch gleich wie Brissaud:

Primäre Epithelwucherung, Anfüllung und Ausweitung der Acini durch die desquamierten Epithelmassen, Druckschwund der interacinösen Septen. Größere Cysten zeigen einfachen Epithelbelag, teilweise gar keine Wandbekleidung. Verdickung des interstitiellen Gewebes und fortschreitende Sklerosierung desselben; Infiltrationsherde sind so klein und wenig auffallend, daß er ihnen gar keine Bedeutung zuschreiben zu müssen glaubt. Der Inhalt der Cysten ist hellserös oder grünlich fadenziehend, andere Höhlen sind mit atheromatösem Brei gefüllt. Die in einigen Fällen beobachtete gleichzeitige Schwellung der Achseldrüsen führt Schimmelbusch auf abgelaufene, entzündliche Prozesse zurück, er findet mikroskopisch in diesen Drüsen nur hyperplastische und indurative Vorgänge. Als Ursache der ganzen Veränderung sieht Schimmelbusch die primäre, rein neoplastische Epithelwucherung an, glaubt also die Affektion als wahres Adenom bezeichnen zu müssen. Die interstitiellen Entzündungserscheinungen betrachtet er als sehr unwesentlich und kommt schließlich zur Annahme, die meisten als „chronische Mastitis mit Cystenbildung" beschriebenen Brustdrüsenerkrankungen gehörten zu seinem „Cystadenom".

Einen im makroskopischen, wie im mikroskopischen Bilde mit unserer Krankheit starke Ähnlichkeit aufweisenden Fall beschrieb Leser [3]) bereits bevor die Schimmelbusch-Königsche Kontroverse spielte.

Unter den im II. Abschnitt seiner Publikation angeführten Mammatumoren stimmt das Bild des zuerst besprochenen Präparates in allen wesentlichen Punkten mit dem der Königschen Mastitis chronica cystica überein; es finden sich Epithelwucherungen an Acinis und Ausführgängen, an letzteren sogar zur Papillenbildung gesteigert, cystische Erweiterung der Drüsenbläschen, interstitielle Infiltration und Bindegewebsneubildung: „der Prozeß erstreckt sich in diffuser Weise über den ganzen Drüsen-

1) Verhandl. d. deutschen Gesellsch. f. Chir. 1890.

2) Das Cystadenom der Mamma. Archiv f. klin. Chir., Bd. 44, 1892.

3) Leser, Beiträge zur pathologischen Anatomie der Geschwülste der Brustdrüse. Zieglers Beiträge, Bd. 2.

körper. Auf die entzündlichen Erscheinungen legt Leser jedoch wenig Gewicht, und zählt diesen Fall mit den übrigen dort angeführten zum „Adenocystoma papilliferum epitheliale". Die französischen Arbeiten führt er nicht an.

Brühl[1]) beschreibt fünf Fälle von cystischen Tumoren der Mamma, die er unter Anleitung Ribberts untersuchte. Auch er sieht Bilder, die zum großen Teile mit den oben beschriebenen übereinstimmen:

Die Cysten entstehen auch hier sichtlich in der Weise, daß die Epithelien der Acini oder der Ausführgänge wuchern, daß die Lumina durch diese „Sekretion", wie er es nennt, ausgefüllt werden, sich erweitern, daß die interacinösen Septen durch Druck und Dehnung untergehen und ihre Reste als papillenähnliche Fortsätze nachzuweisen sind. Auffällig ist ihm die im Bereich beginnender Epithelwucherung regelmäßig auftretende interstitielle Infiltration, die er als den Beginn einer Bindegewebsproliferation ansieht, welche dann in der Bildung starrer, sehnenartiger, fibröser Ringe um die größeren Cysten herum gipfelt. Diese interstitiellen Veränderungen sieht er als „Begleiterscheinungen" des epithelialen Prozesses an, versucht auch gar nicht, sie näher zu deuten, wie er überhaupt die Königsche Auffassung, daß beide Vorgänge, der parenchymatöse und der interstitielle, auf der gleichen Ursache beruhen können, gar nicht berücksichtigt.

Eine sehr inhaltreiche Abhandlung widmet Sasse[2]) den Mammacysten. Er unternimmt es, an Hand eines reichhaltigen Materials von Mammacysten allerart, diese vom pathologisch-anatomischen Standpunkt aus systematisch zu ordnen. Auf die uns speziell interessierenden Punkte seiner Arbeit möchte ich hier näher eingehen.

Bei denjenigen Fällen, wo er es mit diffus von Hohlräumen durchsetzten Organen zu tun hat, unterscheidet er zwei besonders hervortretende Typen. In vier Fällen, bei denen teilweise auch ein sich entwickelndes Carcinom zum Vorschein kommt, schreibt er die Cystenbildung ausschließlich der Wirkung interstitiell-entzündlicher Vorgänge zu, und zwar in der Weise, daß durch Zerrungen des aus der Entzündung resultierenden Narbengewebes die Wände der Ausführgänge auseinander gezogen werden, oder daß infolge der Kompression der Gänge durch das proliferierende Bindegewebe echte Retentionen entstehen und sich die Räume mit entzündlichem Exsudat und mit desquamierten Epithelien ausfüllen. Das Drüsenparenchym ist dabei unbeteiligt, wird sogar häufig im Zustande der Atrophie getroffen. Wenn Sasse nun, wie er es wirklich tut, diesen Vorgang als den einzig denkbaren einer entzündlichen Cystenbildung darstellt, und nur in diesem Sinne von einer chronischen Mastitis mit Cystenbildung spricht, so stellt er sich durchaus in Gegensatz zur Königschen Lehre.

1) Brühl, Beitrag zur Anatomie der Mammacysten. Inaug.-Diss., Bonn 1892.

2) Sasse, Über Cysten und cystische Tumoren der Mamma. Archiv f. klin. Chir., Bd. 54, 1897.

denn diese will eben den Vorgang der Epithelwucherung als einen entzündlichen aufgefaßt wissen. Die Vorgänge, die Sasse hier schilderte, sind durchaus anderer Natur und erinnern vielmehr, als an das wohl charakterisierte Bild der Mastitis chronica cystica, an den Prozeß, den man sich seit Billroth unter der Bildung der sogenannten Involutionscysten vorstellt.

Bei vier anderen Fällen schildert Sasse ziemlich genau die Bilder, die wir auch bei Brissaud und Schimmelbusch antrafen. Auch die Doppelseitigkeit der Affektion tritt in einem Fall auf —, wir begegnen wieder der Epithelproliferation, der Ausweitung der Acini, dem zentralen Zerfall der Epithelfüllungen, der Konfluierung benachbarter Acini zu größeren Cysten; in den Ausführgängen, wenn auch weniger ausgesprochen, Wucherung, Desquamation und Zerfall der Epithelien, cystische Erweiterung. Das Bindegewebe verhält sich nach Sasses Auffassung ganz passiv, nur im interacinösen Gewebe von Drüsenbläschen mit eben beginnender Epithelwucherung sieht er größeren Kernreichtum, den er durch eine „Reizwirkung" erklärt. Diese letzteren Fälle nun schließt er an die von Brissaud u. a. beschriebenen an, den Namen Cystadenom will er wegen der diffusen Verteilung der Veränderungen eher in „Polykystoma epitheliale" umgewandelt wissen.

Maly[1]) beschreibt zwei Fälle von Cystenmamma und nimmt als Ursache der Cystenbildung einen entzündlichen Reiz an, die Infiltration in der Umgebung der wuchernden Drüsensubstanz ist deutlich, im übrigen ist der Vorgang der Cystenbildung gleich dargestellt, wie bei Schimmelbusch u. a. Epithelwucherung und Bindegewebsinfiltration sind gleichwertige Folgen eines entzündlichen Reizes; damit schließt sich also Maly der Königschen Deutung an. An einigen Stellen sieht der Autor typische Bilder des Cystadenoms mit echter Papillenbildung und Fehlen aller entzündlichen Erscheinungen im Zwischengewebe. In Parallele zu dieser Erscheinung setzt er die Tatsache, daß auch in anderen Organen auf chronisch entzündlichem Boden Adenome entstehen.

Roloff[2]) gelangt in seiner Arbeit ebenfalls zur Ansicht Königs. Er gibt die starke Ähnlichkeit mancher seiner Bilder mit Cystadenom zu, glaubt jedoch, auch ein entzündlicher Reiz könne zu solchen Veränderungen führen. Er beschreibt drei Fälle von Cystenmamma; in zweien davon sieht er die Acini in Wucherung und cystischer Erweiterung begriffen, die Interstitien zeigen Neubildung, Infiltration und Sklerosierung des Bindegewebes, im dritten Fall findet neben der Drüsenneubildung starke cystische Erweiterung der größeren Ausführgänge statt, welche Roloff wie Sasse in seinen zuerst erwähnten Fällen, auf Zerrung durch das entzündlich veränderte Bindegewebe zurückführt.

In einigen weiteren Fällen beschreibt Roloff die Befunde in den nicht krebsigen Partien carcinomatöser Mammae, und kann auch dort zahlreiche Bezirke mit chronisch-mastitischen Veränderungen nachweisen, welche mit denen unserer cystischen Affektion vielfach übereinstimmen:

1) Günther W. Maly, Zeitschrift f. Heilkunde, Bd. 19, 1898.

2) Roloff, Über chronische Mastitis und das sogenannte Cystadenom. Zeitschrift f. Chir., Bd. 54, 1900.

Drüsenwucherung, Cystenbildung, verbunden mit interstitiellen Entzündungserscheinungen, wobei bald die epithelialen, bald die bindegewebigen Veränderungen vorherrschen.

Was die Ansicht Schimmelbuschs betrifft, so glaubt Roloff, jener berücksichtige die entzündlichen Erscheinungen zu wenig, dann handle es sich auch nicht um einen abgrenzbaren, das übrige Gewebe verdrängenden Tumor, sondern um eine diffuse, das ganze Organ durchsetzende Veränderung, welche einen tumorartigen Eindruck nur durch den Bau des Organs, in dem sie stattfindet, hervorrufe. Das Vorherrschen der epithelialen Wucherungen berechtige noch nicht zum Schluß, es handle sich um ein drüsiges Neoplasma sensu strictiori; die Folgen der chronischen Entzündung treten an verschiedenen Stellen und in verschiedener Form und Intensität auf, sie betreffen bald mehr das Drüsenparenchym, bald mehr den Gerüstteil des Organs, und rufen eben je nachdem verschiedene Bilder hervor, und diese Modifikationen hängen von der zufälligen Verteilung und Wirkungsweise des entzündungserregenden Agens ab. Roloff schließt, ohne damit mehr als eine Hypothese aussprechen zu wollen, mit einer Vermutung hinsichtlich des Vorgangs bei der Infektion: Er glaubt nämlich, es könnte durch die Reibung der Mammilla mit der Kleidung zu einer „Inunktion" von reizenden Stoffen kommen, welche dann durch die relativ weiten Milchgänge tiefer ins Innere der Drüse gelangen und nun je nach ihrem zufälligen Verbleib an einer Stelle mehr das Parenchym, an einer andern mehr das Bindegewebe zu entzündlicher Reaktion veranlassen. Ob und welche Bakterien im Spiel sind, ist einstweilen kaum nachzuweisen.

Tietze [1]), der anläßlich seiner Arbeit über Carcinomgenese sich mit der Frage beschäftigt, kommt zu anderen Schlüssen als König und Roloff. Auch er sieht die vielfach angeführten Drüsenwucherungen der Acini, die Epithelfüllungen usw. Stellenweise konstatiert er auch echte Papillenbildung, die er allerdings nicht als einen von den übrigen Erscheinungen prinzipiell verschiedenen Prozeß, sondern als gleichwertigen Ausdruck der Epithelproliferation ansieht. Diese Wucherung nun als entzündliche anzusehen, hält er nicht für richtig, auch wenn gleichzeitig entzündliche Infiltrationsherde vorhanden sind; diese könnten ebensogut die Folge eines entzündlichen Reizes sein, der vom Tumor ausgeht, und dann wäre überhaupt die gewöhnliche Folge entzündlicher Prozesse in einem drüsigen Organ nicht eine Wucherung, sondern der Untergang des Epithels. Auch glaubt Tietze, daß die in einer teilweise carcinomatösen Mamma gefundenen Drüsenwucherungen ebensogut Anfangsstadien weiterer Carcinombildung sein können, als Folgen des durch den Tumor gesetzten entzündlichen Reizes, wobei allerdings dann die Möglichkeit der multizentrischen Carcinomentstehung angenommen werden muß.

Sehr häufig, wie Tietze angibt, in 10 Proz. aller Fälle von Cystadenom, entwickelt sich daraus ein Carcinom.

Lina Samelson [2]) beschreibt eine von Cysten durchsetzte Mamma

1) Tietze, Über das Cystadenoma mammae und seine Beziehungen zum Carcinom der Brustdrüse. Deutsche Zeitschrift f. Chir., Bd. 56, 1904.

2) Lina Samelson, Ein Beitrag zur Kenntnis der Mammacysten usw. Inaug.-Diss., Bern 1905 u. Virchows Archiv 179, 1905.

von ähnlichem Bilde. Die Hohlräume durchsetzen das Organ als Kanäle und enthalten eine fettig-schmierige Masse; der Wandbelag besteht aus kubischem oder plattgedrücktem Epithel, teils fehlt er auch ganz, und die Wand wird von Granulationsgewebe mit zahlreichen Riesenzellen gebildet. Der Inhalt der Kanäle kann nicht von ihrem Epithel produziert worden sein, seine Zellen sind abgeplattet und wenig lebensfähig, er stammt vielmehr aus den zugehörigen Drüsenbläschen, die vielfach Wucherung und Desquamation ihres Epithels zeigen, die Acini werden erweitert, die Epithelfüllungen zeigen infolge vielfacher Degeneration gitterähnliche Figuren. Die so entstandenen Detritusmassen füllen den Ausführgang an; wichtig ist nun, daß hier ein Verschluß der Gänge nachgewiesen werden kann, der ihre bauchige Erweiterung erklärt, und das gelingt auch. An manchen Stellen ist der Ausführgang durch Wucherung des Bindegewebes verschlossen, sein zentral gelegener Teil erweitert. Die zahlreichen Infiltrationsherde erlauben es, die Veränderung als eine chronisch entzündliche aufzufassen.

Wir gehen nun zur Besprechung der Fälle über, deren anatomische Präparate uns zur Verfügung standen:

Fall 1. Wegen Verdacht auf Carcinom wurde einer 50jährigen Frau die Brustdrüse exstirpiert. Der Tumor war seit einem Monat stark gewachsen, wie er sich vorher verhielt, wird nicht angegeben. Die Axillardrüsen waren intakt, der Tumor verschieblich, ca. kleinfaustgroß. Dr. B. in L. schickt der Anstalt drei Stücke, die er aus dem exstirpierten Tumor herausschnitt, zur Untersuchung zu.

Die Hauptmasse der besagten Stücke wird gebildet durch derbes, weißliches Bindegewebe und ist durchsetzt von zahlreichen stecknadelkopfgroßen bis erbsengroßen Hohlräumen; die größeren derselben sind von derben, fibrösen Ringen umschlossen. In den meisten Cysten befindet sich eine klare, dickflüssige grünliche Masse, in andern eine weißgelbliche, grützbreiartige, schmierige Füllung; letztere namentlich in einer gut haselnußgroßen, auf dem Durchschnitt ovalen Cyste, welche hinter der Mammilla liegt, etwa 1 cm von deren Kuppe entfernt. Aus einigen der kleinen Lumina läßt sich die gleiche grützbreiartige Masse als langer dicker Faden ausdrücken, es handelt sich also hier um Drüsengänge, die mit dem Detritus ausgefüllt sind.

Mikroskopisch zeigt sich ein verschiedenes Verhalten: In den nicht mit makroskopisch sichtbaren Cysten versehenen Regionen finden sich die drüsigen Elemente recht spärlich im kernarmen Bindegewebe verteilt. Die Lobuli zeigen keine Vermehrung der Anzahl ihrer Acini; diese befinden sich zum Teil in ruhendem Zustande, ihre Membrana propria ist oft verdickt. An manchen Stellen besteht aber deutliche Ausweitung des Acinuslumens zu kleinen Hohlräumen, die mit höherem oder niedrigerem Epithel ausgekleidet sind. Dabei können die einzelnen Acini eines Läppchens verschiedene Grade der cystischen Erweiterung zeigen. Manchmal sind aber alle im Schnitt sichtbaren Drüsenschläuche eines Lobulus von lebhafter Epithelwucherung betroffen, so daß es zur Bildung von kleinen Konglomeraten dicht nebeneinander liegender, durch dünne, epitheltragende Septen getrennter Hohlräume kommt. Dabei werden die Epithelzellen

höher, zylindrisch, mit regelmäßig angeordneten, grundständigen Kernen. einzelne Cystchen zeigen mehrfachen Epithelbelag, während wieder andere ganz mit Zellen angefüllt sind, wobei die im Innern solcher Epithelfüllungen gelegenen Zellen alle Stadien der Degeneration, von verminderter Intensität der Kernfärbung, bis zum körnigen Zerfall, zeigen. Häufig tritt die bekannte doppelte Konturierung des Acinusepithels auf, namentlich an Drüsenbläschen, die eben in der Erweiterung begriffen sind. Mit dem Größerwerden der Cysten schwindet meist der regelmäßige doppelte Belag. Das interstitielle Gewebe, im ganzen sehr kernarm, zeigt um diese Partien etwas Kernvermehrung, von Infiltrationsherden kann man jedoch nicht reden. Nur in der unmittelbaren Umgebung schon etwas weiter gediehener Cysten befinden sich stärkere Zellanhäufungen, ringförmig um die Hohlräume angeordnet.

Die kleinen Ausführgänge sind oft stark erweitert, ihre Epithelien kubisch oder platt, ein- oder mehrschichtig, oft sind sie mit dichten Haufen von zerfallenden Epithelien angefüllt, größerer Zellreichtum in ihrer unmittelbaren Umgebung ist häufig.

Ganz anders ist das mikroskopische Bild in denjenigen Partien, in welchen der Prozeß weiter vorgeschritten ist, wo wir auch makroskopisch das derbe Grundgewebe von Cysten aller Größen durchsetzt sehen, von den eben mit bloßem Auge sichtbaren bis zu erbsengroßen und größeren. Hier treten die interstitiellen Veränderungen durchaus in den Vordergrund: Ein derbfaseriges, intensiv färbbares Bindegewebe umgibt die Cysten, oft ist es durchsetzt von Infiltrationsherden. Jede Cyste ist von solchen sklerotischen Ringen umschlossen, diese entsenden wieder Ausläufer, welche Läppchen von Drüsensubstanz umschließen. Das Zwischengewebe dieser von derben Fasern umschlossenen Lobuli ist dicht durchsetzt von intensiv gefärbten Kernen und feinen Bindegewebsfasern, während die Drüsenepithelien selbst schwache oder gar keine Kernfärbung aufweisen und nur undeutliche Zellgrenzen erkennen lassen; die Membrana propria ist hier deutlich sichtbar und bildet oft einen Ring um undeutliche, schollige Massen, zweifellos die Reste untergehender Parenchymzellen. Man hat den Eindruck, der Untergang dieser Acini sei veranlaßt durch den Druck des sich hier etablierenden Bindegewebes. Das ganze Bindegewebe zeigt starken Kernreichtum, häufig Infiltrationsherde; die durch das Auseinanderweichen einzelner Bindegewebsfasern entstandenen Spalträume sind mit Rundzellen mehr oder weniger angefüllt. Die Cysten zeigen im Durchschnitt meist kreisförmige oder ovale Form, ihre Epithelien sind teils einschichtig, teils mehrschichtig, platt, eine Membrana propria ist nicht zu unterscheiden; an den größeren Cysten fehlt streckenweise jeder Belag.

Es bestehen nebeneinander Veränderungen des Stromas und des Drüsenparenchyms, bei ersterem bestehend in kleinzelliger Infiltration und Bindegewebswucherung, bei letzterem in Epithelhyperplasie und cystischer Erweiterung der Acini und Ausführgänge. Ein ursächlicher Zusammenhang zwischen den beiden Prozessen ist kaum festzustellen, in dem Sinne, daß der eine primärer Natur sei und den andern hervorgerufen habe, daß also entweder die interstitielle Entzündung eine Reizwirkung der Epithelwucherung sei oder umgekehrt. Wir sehen wuchernde Acini in völlig indifferentem Stroma, und Infiltration und Bindegewebsproliferation in der Umgebung

ganz ruhender Epithelien. Es bleibt nur übrig anzunehmen, der entzündliche Reiz, der zweifellos vorhanden ist, lokalisiere sich einmal mehr im Parenchym, einmal mehr im Stroma, und rufe je nachdem die diesen Gewebsarten eigentümliche Reaktion hervor.

Fall II. Patientin unbekannten Alters. 1905 wurde ihr eine Mamma als krebsverdächtig exstirpiert; im Basler pathologischen Institut wird im übersandten Präparat eine durch chronisch entzündliche Vorgänge entstandene Cystenbildung diagnostiziert. Seit $1^1/_2$ Monaten Schmerzen und Schwellung in der andern Mamma; im Mai 1906 wird sie durch Dr. E. in S. entfernt und dem Institut zugeschickt.

Gut ausgebildeter Drüsenkörper, bis 3 cm dick, von Fett nur mäßig durchwachsen. Die Hauptmasse des Organs wird gebildet durch mächtige, starre, weißliche Bindegewebszüge. Aus der Hinterfläche des Drüsenkörpers springt eine derbe Erhebung vor, die sich beim Einschneiden als eine ca. walnußgroße Cyste herausstellt; ihre Wand ist 1—2 mm dick, nach innen glatt, weißlich glänzend und von einigen derberen bogenförmig verlaufenden Bindegewebsleisten durchzogen. Der Inhalt besteht aus einer dünnen, weißgelblichen Flüssigkeit. Ebenfalls an der Hinterfläche finden sich 20—30 kleinere, stecknadelkopfgroße bis linsengroße Cystchen mit derb fibrösen Wänden; sie enthalten die gleiche klare Flüssigkeit, wie die große Cyste.

Mikroskopisch besteht die Hauptmasse des Organs aus kernarmem Bindegewebe, welches spärlich von Fettzügen unterbrochen ist, die drüsigen Elemente sind im Stroma in unregelmäßigen Abständen gelagert und zeigen auffallende Veränderungen. Während das bindegewebige Gerüst einzelner Drüsenläppchen, ebenso auch die unmittelbare Umgebung der Lobuli erhebliche Vermehrung ihrer zelligen Elemente zeigt, die stellenweise zur Bildung förmlicher Infiltrationsherde gesteigert ist, weisen auch die Drüsen fast durchweg Wucherungsvorgänge auf. Auch in Lobuli, in denen die Epithelwucherung noch nicht zu den unten zu beschreibenden stärkeren Graden der Veränderung geführt hat, läßt sich wenigstens Vermehrung der Anzahl ihrer Acini, meist auch mehrfacher Epithelbelag konstatieren. In anderen Läppchen ist die Veränderung schon einen Schritt weiter gegangen: während ein Teil ihrer Acini auf der zuletzt beschriebenen Stufe stehen geblieben ist, zeigen die andern, meist 2—3 nebeneinander gelegene, starke Vermehrung und auch Vergrößerung ihrer Epithelzellen, gleichzeitig findet Desquamation der oberen Epithelschichten statt, so daß die Lumina an manchen Stellen ganz mit Epithelien angefüllt werden, die sich im Zustande des Zerfalls befinden (Figur 1 auf Tafel II). Hat sich dieser weiter entwickelt, so kann man einzelne Cystchen ganz mit formlosem Detritus angefüllt sehen. Wo mehrere Cystchen beieinander liegen, ist die fortschreitende Verdünnung des trennenden Stromas unter dem Drucke der sich ausweitenden Hohlräume zu beobachten. Die einzelnen Hohlräume sind dann nur mehr durch schmale, mit Epithel belegte Bindegewebsleisten voneinander getrennt, die sich manchmal aus den Haufen von desquamierten Epithelien nur undeutlich abheben. Schließlich schwindet das Septum unter dem beidseitigen Drucke, seine Reste sind als spornartige, epitheltragende Vorsprünge der Cystenwand zu sehen und können oft auf den ersten Blick für Papillen gehalten werden. Durch diesen Vorgang der Konfluenz, den Brissaud eingehend schilderte, entstehen nun die größeren Cysten. Sie

zeigen einen bald ein-, bald mehrschichtigen Belag von meist kubischen oder niedrigeren Epithelien und sind von ringförmigen Bindegewebszügen umschlossen.

Die Ausführgänge sind meist erweitert, der Zellgehalt ihrer bindegewebigen Umgebung ist vermehrt, so daß einzelne Gänge von Zellanhäufungen mantelartig umkleidet sind. Auch die Ausführgangsepithelien sind in Wucherung begriffen, mehrfach geschichtet, auch hier Desquamation der Zellen, welche das Lumen anfüllen und zu Detritus zerfallen.

Es handelt sich vornehmlich um Epithelveränderungen der Drüsensubstanz: Wucherung, Anfüllung des Lumens mit Epithelien, cystische Erweiterung der Acini, Konfluenz durch Druckschwund der Septen. Daß es sich um eine chronisch entzündliche Veränderung handelt, dafür spricht die diffuse Verteilung der Wucherung, die Vermehrung des Bindegewebes, die interstitielle Infiltration. Eine nähere Begründung dieser Annahme wird weiter unten gegeben werden.

Fall III. 42jährige Frau, hat 4 Kinder je 4 Monate lang gestillt. Vor 12 Jahren Mammaabszeß, Inzision, Heilung. Die Stillung zweier seither geborener Kinder gelingt wegen Schmerzhaftigkeit nicht. Seit Herbst 1905 entwickelt sich in der linken Brust allmählich ein Knoten, während der Menses etwas schmerzhaft. Seit drei Wochen Steigerung der Schmerzen, auch ist die Geschwulst größer geworden.

Klinischer Status: Mamma gering entwickelt; in der äußeren Hälfte der linken Brust eine sehr druckempfindliche, etwa fünffrankenstückgroße, gut verschiebliche, nicht fluktuierende, flache Resistenz. Die Oberfläche weist einige kleine Höcker auf. Axillardrüsen intakt.

Amputatio mammae am 22. VI. 1906. Der Drüsenkörper ist von geringem Umfange, besteht aus derbem, weißlichem Gewebe, von Fett wenig durchwachsen. Auf den durch das Organ geführten Schnitten sind keine Hohlräume sichtbar.

Mikroskopische Untersuchung: Zahlreiche Drüsenkomplexe durchsetzen das im ganzen kernreiche Bindegewebe. Die einzelnen Drüsenläppchen sind durchweg scharf voneinander abgesetzt. Die größeren, zwischen den drüsigen Bestandteilen hinziehenden Bindegewebszüge zeigen ein festes Gefüge, zwischen ihren Fasern hin und wieder stärkere Zellanhäufungen, richtige Infiltrationsherde fehlen aber gänzlich. Das interacinöse Gewebe der Drüsenläppchen ist zarter, lockerer, weniger intensiv färbbar, als das interlobuläre Gerüst, dagegen weist es bedeutend mehr zellige Elemente auf als letzteres, ohne daß man jedoch von Infiltration sprechen kann. Die Drüsenelemente zeigen verschiedenes Verhalten: während in den einen Läppchen die Acini das normale Bild der ruhenden Mamma zeigen, niedriges einschichtiges Epithel und geringes Lumen, so sieht man in anderen Bezirken deutliche Vermehrung der drüsigen Bestandteile, nirgends jedoch ist eine besondere Häufung der Wucherungsvorgänge zu konstatieren, so daß man von einem wirklichen Adenomknoten sprechen könnte, sondern an vielen Stellen zeigen die Acini Knospenbildung, Ausweitung des Lumens, wobei jedoch das Epithel meist einschichtig bleibt; an vielen Stellen, wo schon cystische Erweiterung stattgefunden hat, nimmt es ausgesprochen zylindrische Form an.

Im Innern der ausgeweiteten Drüsenschläuche finden sich desquamierte,

zerfallende Epithelien, wieder andere kleinste Cystchen sind mit einer homogenen, mit Eosin intensiv färbbaren Masse angefüllt. Die Cystenbildung bleibt in mäßigen Grenzen, auch konfluieren nebeneinander liegende Hohlräume nicht so häufig, wie in den oben beschriebenen Fällen. Die Membrana propria der Cysten zeigt sich meist verdickt. Die Ausführgänge sind streckenweise erweitert, mit mehrschichtigem Epithelbelag versehen, das Bindegewebe ihrer Umgebung sehr kernreich.

Es handelt sich um einen noch nicht abgeschlossenen Prozeß, zur Bildung wirklicher, größerer Cysten ist es noch nicht gekommen, aber die Anfänge sind deutlich vorhanden. Stellenweise starke Ähnlichkeit mit Adenom, gegen das wirkliche Bestehen eines solchen spricht wieder die über das ganze Organ unregelmäßig verbreitete Anordnung der Epithelwucherungen, sowie auch der starke Zellgehalt der Interstitien; allerdings bleiben Infiltration und Bindegewebsneubildung in bescheidenen Grenzen.

Fall IV. 41jährige Virgo, war früher immer gesund. Seit 8 Jahren oft während der Menses Schmerzen und Schwellung in der linken Brust. Vor einigen Wochen bemerkte Patientin zum erstenmal eine stärkere Verhärtung der Brust, fühlt auch mehr Schmerzen. Seit wenigen Tagen auch Schmerzen und Schwellung der rechten Brust.

Klinischer Status: Linke Brust größer als rechte, fühlt sich prall an, Haut etwas gerötet. Die Mamma ist eingenommen von einem fast faustgroßen, harten, äußerst druckempfindlichen Tumor von kleinhöckriger Oberfläche. Die Geschwulst ist nicht deutlich abgesetzt, gut verschieblich, kleinere Partien fluktuieren. Gegen die Achselhöhle zu zieht sich ein Strang harter Körner. Die Axillardrüsen sind unverändert. Die rechte Mamma ist kleiner wie die linke, sehr druckempfindlich und läßt einige erbsengroße, harte, schmerzhafte Knoten durchfühlen. Axillardrüsen intakt.

Amputation der linken Mamma am 14. VI. 1906. Der herauspräparierte Drüsenkörper ist verdickt, die subkutane Fettschicht ist stark ausgebildet, setzt sich aber nur wenig in den Drüsenkörper fort. Dieser besteht aus einem Konvolut von zahlreichen bohnen- bis taubeneigroßen Höhlen, die voneinander geschieden sind durch z. T. zarte durchscheinende, z. T. dicke, straffe Wandungen. Die Innenfläche der Höhlenwandungen ist glatt, glänzend, von einzelnen leistenartig vorspringenden Bindegewebszügen unterbrochen. Wo stärkere Bindegewebsmassen vorhanden sind, zeigen sie sich durchsetzt von zahlreichen Cystchen aller Größen. Das Bindegewebe ist sehr fest, weißlich. Der Inhalt kleinerer Cysten besteht aus klarer, grünlicher, fadenziehender Flüssigkeit, die großen Hohlräume sind mit farbloser, dünner Flüssigkeit gefüllt.

Im mikroskopischen Bilde zeigt sich das Bindegewebe im ganzen vermehrt, im Bereiche der Drüsenläppchen etwas infiltriert. Auch hier finden sich neben einzelnen wenig oder gar nicht veränderten Lobuli solche mit Epithelwucherung und Knospenbildung der Acini. Die einzelnen Läppchen sind durch stark ausgeprägte Bindegewebszüge deutlich voneinander abgegrenzt, ihr interacinöses Gewebe weist stellenweise starke Infiltration auf. An den eben erweiterten Acini zeigt sich vielfach die schon wiederholt angeführte doppelte Konturierung des Wandbelags; die Membrana propria zeigt verschiedenes Verhalten. Sie ist namentlich bei ruhenden Acinis verdickt, bei kleinen Cystchen ist sie offenbar durch die Dehnung schmäler.

Wo die Cysten schon erheblichere Größe erreicht haben, ist das Bindegewebe wellig-faserig, teilweise sklerotisch, wenig infiltriert, umgibt die einzelnen Höhlen in festen Ringen. Der Wandbelag größerer Cysten zeigt verschiedene Formen: bald einschichtiges Zylinderepithel mit sehr schwacher Kerntinktion, bald mehrschichtigen Belag von kubischen Zellen, streckenweise fehlt das Epithel gänzlich oder man sieht Schichten von im Zerfall begriffenen Zellen.

Wir sehen im ganzen wieder das Bild, das bei den vorher beschriebenen Fällen auftrat: Epithelwucherung, Cystenbildung und entzündliche interstitielle Veränderungen. Auch hier ist das ganze Organ betroffen, von einem umschriebenen Tumor ist keine Rede.

Fall V. Von einer Privatklinik wird der pathologischen Anstalt eine exstirpierte Mamma zugeschickt. Patientin ist ein 47jähriges Fräulein, der vor einigen Jahren wegen der gleichen Affektion die andere Brust entfernt werden mußte. Weitere klinische Daten waren leider nicht erhältlich.

Der Drüsenkörper ist gut ausgebildet, in der Mitte 3 cm dick; sehr starkes Fettpolster. Das Bindegewebe sehr fest, hart, weißlich, von zahlreichen hirsekorn- bis erbsengroßen Hohlräumen durchsetzt, welche meist eine helle, wäßrige Flüssigkeit enthalten. Die Wände dieser Cysten ragen teilweise buckelförmig über die Hinterfläche des Drüsenkörpers hervor, sind derb teils fibrös, teils dünn durchscheinend. Einzelne Hohlräume sind gefüllt mit weichem, schmierigem Inhalt. Die Cysten finden sich gleich zahlreich in den peripheren, wie in den zentralen Teilen des Organs.

Mikroskopisch sind auf kleinem Raume die verschiedensten Stadien der Erkrankung zu konstatieren; man kann in einem Gesichtsfeld sowohl ruhende Drüsenläppchen, als auch solche mit Epithelproliferation, schließlich aber auch fertig ausgebildete, größere Cysten beobachten.

Das meist starre, intensiv färbbare Bindegewebe, in dessen Maschen zahlreiche Leukocyten liegen, umzieht in Lagern von verschiedener Mächtigkeit die einzelnen Hohlräume und die Drüsenlobuli. Normales Drüsengewebe ist wenig aufzufinden; diejenige Acini, die nicht in Wucherung und cystischer Erweiterung begriffen sind, erscheinen häufig plattgedrückt, ihre Zellen undeutlich begrenzt, manchmal auch gequollen; das interacinöse Gewebe ist sehr reich an Leucocyten, dichte Infiltrationsherde kommen hin und wieder vor, sind aber selten. Es scheint, die nicht zur Wucherung veranlaßte Drüsensubstanz gehe allmählich unter dem von allen Seiten wirkenden Drucke der sich erweiternden Cysten und des sich etablierenden jungen Bindegewebes zugrunde. Die Vorgänge der Cystenbildung infolge Anfüllung der Lumina von Acini und Ausführgängen mit abgestoßenen Epithelien und der Vorgrößerung der Hohlräume durch Druckschwund der Septen sind hier in gleicher Weise zu verfolgen, wie in den vorherigen Fällen. Auch hier verhalten sich die Epithelien der Cysten verschieden; teilweise gar kein Belag, teilweise kubisches oder plattes, ein- oder mehrschichtiges, oft auch regelmäßiges zylindrisches Epithel.

An verschiedenen Stellen zeigen sich Bilder, die bei den übrigen Fällen nicht zu beobachten waren: einzelne Cysten zeigen nämlich echte Papillenbildung; man kann verschiedene Stadien derselben nebeneinander sehen, von der kleinen Epithelwarze, die aus einigen aufeinander getürmten

Zylinderzellen besteht, bis zu dem mächtigen papillären Fortsatz, dessen Epithelien einem deutlichen, von der Cystenwand abzweigenden Stroma aufgelagert sind. An mehreren Stellen ist Zerfall der Zellen an der Basis der Papille zu beobachten, und die so vom Mutterboden abgelösten Epithelkomplexe füllen das Cystenlumen teilweise aus (Fig. 2 auf Tafel II). Ob wir aus dem Vorhandensein dieser papillären Exkreszenzen auf einen

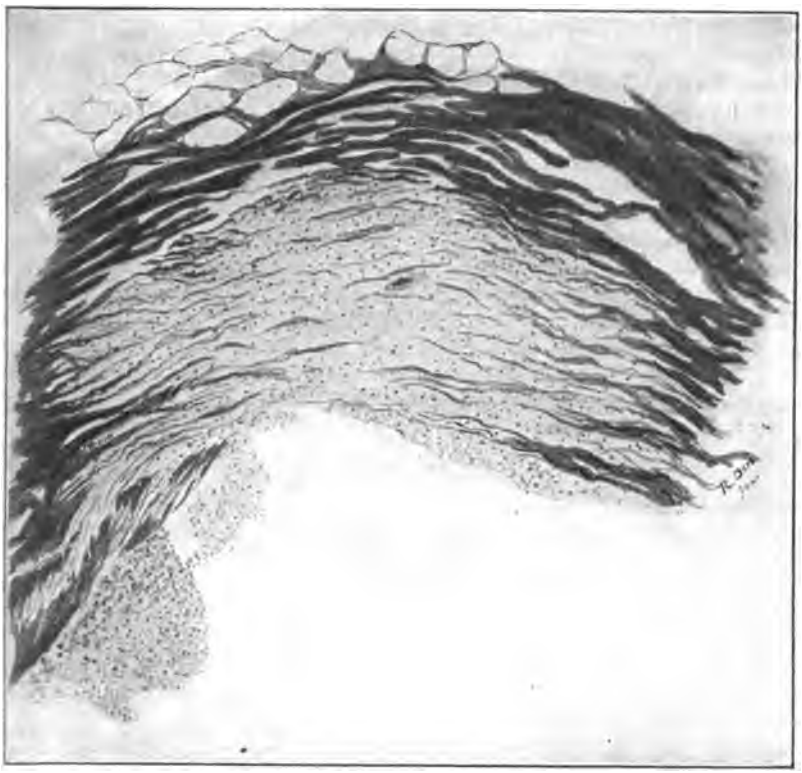

Fig. 3.

Das Bindegewebe der Cystenwandung ist aufgefasert, seine Lücken erfüllt mit gequollenen Epithelzellen. (Fall V.)

anders gearteten Prozeß, als auf den sonst vorherrschenden, schließen müssen, soll weiter unten erörtert werden.

Eine Stelle bietet ein ganz auffallendes Bild dar (Fig. 3): Eine auf dem Durchschnitt ca. linsengroße, ovale Cyste zeigt einen unregelmäßig geschichteten Wandbelag von aufeinander gelagerten, hellen, bläschenförmigen Zellen, die an Umfang die Epithelien anderer Cysten um ein mehrfaches übertreffen; normales Epithel ist hier nirgends zu finden. Ganz gleiche Zellen nun wie die, die sich im Cystenlumen befinden, sind massenhaft,

dicht gedrängt in den Spalten des namentlich an einer Stelle stark aufgefaserten Bindegewebes zu sehen, und zwar stehen hier diese Bindegewebslücken in offener Kommunikation mit dem Cystenlumen. Andere Strecken der Cystenwand werden durch kompakte Bindesubstanzmassen gebildet und zeigen diese Infiltration mit gequollenen Zellen nicht. Die weitere Umgebung der Cyste ist von Leukocyten mäßig durchsetzt. Die Frage, wie diese merkwürdige Erscheinung zustande kommen konnte, mag gleich hier erledigt werden. Ein ganz auffallend mit diesem übereinstimmendes Bild beschreibt Maly (l. c.) und nimmt für die gequollenen Zellen verschiedene Herkunft an: Die im Inneren der Cyste gelegenen sind einfach hydropische Epithelien; die im Wandgewebe verteilten sind gequollene Reste von Acini; ferner nimmt Maly an, ohne jedoch die Übergänge der betreffenden Zellformen nachzuweisen, es beteiligten sich wahrscheinlich auch die Mastzellen, Bindegewebszellen und Endothelzellen an der Quellung. Daß Leukocyten, die zur Entfernung des Cysteninhalts in Wanderung begriffen sind, so hochgradig aufquellen könnten, hält er nicht für wahrscheinlich. Ein Bild, das einigermaßen an das beschriebene erinnern dürfte, beschreibt Rogowitsch[1]), die gequollenen Zellen sieht er als gewucherte Endothelien an; die Erscheinungen bieten aber im ganzen mit den hier beschriebenen zu wenig Ähnlichkeit, um zum Vergleiche beigezogen werden zu können.

Nun zu unserem Bilde zurück; sehr auffallend ist einmal, daß es nur an dieser einen Stelle auftritt; trotzdem das Organ in zahlreichen Schnitten abgesucht wurde, gelang es nirgends, ähnliche Erscheinungen zu beobachten. Verlockend wäre von vornherein die Annahme, es handle sich um einen Resorptionsvorgang, die Zellen wären Leukocyten, die die Aufgabe hätten, den Inhalt der Cyste wegzuführen. Aber abgesehen davon, daß dieser Vorgang dann doch ein typischer sein, an verschiedenen Stellen auftreten müßte, können wir nirgends, trotzdem sichere Leukocyten in dieser Region genügend vorhanden sind, Übergänge derselben zu den großen Zellen beobachten, im Gegenteil, es gelang uns an anderen Stellen, Leukocyten aufzufinden, die mit abzuführendem Material beladen, gequollen waren, aber ihr Aussehen war ein total anderes, als das unserer Zellen. Ich untersuchte nun eine größere Anzahl der gequollenen Zellen mit Ölimmersion: sie zeigten sämtlich große Übereinstimmung in ihrem Bau: deutliche Zellkontur, großer, gut färbbarer, meist etwas zackiger Kern, das Protoplasma durch feine Striche wabenartig gefeldert; die Granula des Zelleibs, die wir bei gequollenen, sichern Leukocyten an andern Stellen deutlich konstatieren konnten, fehlten gänzlich. Betrachteten wir nun abgestoßene Epithelien in kleinern, noch mit intaktem Wundbelag versehenen Cystchen, so zeigten sie oft die gleiche Quellung, wie in der großen Cyste beobachtet, der feinere Bau der Zelle war bis ins Detail der gleiche; Übergänge gesunder Epithelien in diese Formen waren vielfach mit aller Sicherheit zu beobachten.

Ich konnte also die epitheliale Natur der im aufgefaserten Bindegewebe gelegenen Zellen als sicher gestellt annehmen. Wie kommen sie aber ins Bindegewebe? Der Vorgang ist kaum anders zu deuten als so, wie er beim ersten Blick auf das Präparat als wahrscheinlich erschien: die Zellen

1) Zieglers Beiträge, Bd. 18.

wurden passiv ins Gewebe gepreßt, die Wand hat dem Innendruck der Cyste nachgegeben, und der Inhalt ergoß sich in die entstandenen Lücken.

Der Vorgang erscheint weniger sonderbar, wenn wir uns erinnern, daß bei der Galaktocele gleiches vorkommt. Nordmann[1]) gibt an, in Milchcysten erfahre zuweilen die Wandung durch den Druck des Inhalts Schädigungen, so daß sie durchlässig werde und nun die Milch in die Spalten des Bindegewebes dringe.

Das gleiche kann doch wohl leicht in einer mit abgestoßenen Epithelien und Exsudat erfüllten Cyste geschehen. Die andere Möglichkeit, es könnte sich um eine Leukocyteninvasion zum Zwecke der Resorption des Cysteninhalts handeln, ist, wie gesagt, zurückzuweisen, denn einmal müßten die Übergänge von einfachen Leukocyten zu den großen Zellen nachzuweisen sein, was aber nicht der Fall war, und dann müßte dieser Vorgang auch an anderen Stellen zu beobachten sein; es wäre nicht einzusehen, warum gerade diese eine Cyste eine besondere Anziehungskraft auf die Leukocyten ausüben sollte. Daß schließlich, wie Maly annimmt, ein Teil der Zellen den Epithelien untergegangener Acini entstamme, ist in unserem Falle nicht anzunehmen, es müßten doch noch Reste von alveolärer Anordnung vorhanden sein, es müßte da und dort eine Membrana propria die Zellen einschließen.

Sehen wir uns vorerst das klinische Verhalten der oben beschriebenen Fälle an, so ist einmal festzustellen, daß wir das reine Bild der Maladie cystique, wie es Brissaud schildert, nie antrafen; histologisch stimmen unsere Fälle aber in sehr vielen Punkten mit denjenigen Brissauds überein. Wir sahen nie, auch in den Fällen nicht, wo die Veränderungen sichtlich weit vorgeschritten waren, jene Umwandlung der ganzen Mamma in ein Konglomerat von erbsen- bis bohnengroßen Cysten, das sich bei der Palpation wie ein Schrotbeutel anfühlt, auch konnte man bei uns nie von der bedeutenden Vergrößerung der ganzen Mamma reden, wie es bei der Maladie cystique angegeben wird, ferner sind die Veränderungen des Bindegewebes bei uns intensivere; die Cysten sind, abgesehen von einzelnen sehr weit entwickelten, in dem starren, verhärteten Grundgewebe eingeschlossen und können nicht durchgefühlt werden.

Die Doppelseitigkeit der Affektion tritt in drei von unseren fünf Fällen auf, das Fortschreiten der Knotenbildung in Schüben, die namentlich zur Zeit der Menstruation auftreten, wie es König schildert, ist bei uns, wenigstens da, wo wir über genauere klinische Angaben verfügen, nur in einem Falle deutlich. Meist wird es sich um einen langsamen Prozeß gehandelt haben, der eben einmal, auf einer gewissen Stufe angelangt, Schmerzen hervorrief und die

1) Nordmann, Über die Galactocele. Virchows Archiv, Bd. 147, 1897.

Patientin auf die bestehende Verhärtung des Drüsenkörpers aufmerksam machte.

Daß es sich histologisch in allen fünf Fällen um im wesentlichen übereinstimmende Vorgänge handelt, ist aus der mikroskopischen Beschreibung zu ersehen: überall handelt es sich um Epithelwucherung, Cystenbildung mit mehr oder weniger ausgesprochenen Entzündungserscheinungen in den Interstitien. Was den Vorgang der Cystenbildung betrifft, so ist der klassischen Schilderung Brissauds nichts von Belang beizufügen, unsere Bilder stimmen in dem Punkte mit den seinen überein, unbeschadet der Tatsache, daß unser Prozeß in seinen Ursachen von dem seinen wohl auseinander zu halten ist.

Wie ich glaube, ist hier der Ort, kurz auf einige abweichende Ansichten über die Entstehung der Cysten einzugehen.

Langhans[1]) sprach anläßlich einer sehr eingehenden Studie über das Verhalten der Membrana propria der Brustdrüse die Vermutung aus, die Erweiterung der Acini könnte in erster Linie die Folge einer Wucherung der Membrana propria sein, indem es durch Zunahme ihrer Zellen an Größe und Zahl zu einer Vergrößerung der Wandfläche des Acinus und infolgedessen zur Erweiterung seines Lumens komme. Dreyfuß[2]) baut diese Theorie bei der Beschreibung eines Polycystoma mammae, wie er das Cystadenom nennt, weiter aus, und erklärt die Entstehung der Cysten durch Retention von Sekret oder desquamierten Epithelien für unmöglich, namentlich aus dem Grunde, weil die kleinen Cysten hohes Zylinderepithel tragen, was unter dem Drucke retinierten Sekretes nicht möglich wäre. Seither ist jedoch aus dem Langhansschen Institut die obenerwähnte Arbeit von Samelson erschienen, in welcher diese Theorie aufgegeben wird, nachdem durch den Nachweis des Verschlusses von Ausführgängen das tatsächliche Vorhandensein einer Retention nachgewiesen worden ist.

Pedotti[3]) verficht die Ribbertsche Ansicht, wonach der primäre Prozeß eine Wucherung des Bindegewebes sei; der Hohlraum werde infolge der Vergrößerung seiner Wandfläche ausgeweitet. Die Erweiterung infolge von Retention erklärt er wie Dreyfuß deshalb für unwahrscheinlich, weil die zylindrischen Epithelien unter dem Drucke des Sekretes plattgedrückt werden müßten.

Mir scheinen diese Erklärungsversuche etwas Gezwungenes zu haben. Wir sehen doch recht deutliche Bilder von Retention, von ganz mit desquamierten Epithelien angefüllten kleinen Cysten, wo

1) Langhans, Zur pathologischen Histologie der weiblichen Brustdrüse. Virchows Archiv, Bd. 58.

2) Dreyfuß, Zur pathologischen Anatomie der Brustdrüse. Inaug.-Diss., Straßburg 1888.

3) Pedotti, Über Mammacysten. Inaug.-Diss., Zürich 1897.

der Vorgang ohne weiteres klar wird. Auch sahen wir im Verhalten der Membrana propria nie solche Gesetzmäßigkeit ausgedrückt, daß es zur Erklärung der cystischen Erweiterung beigezogen werden könnte. Was vollends die Form der Epithelien in den Cysten betrifft, so ist sie recht mannigfaltig und man könnte aus ihrem Verhalten auch das Gegenteil von dem, was Pedotti annimmt, beweisen, denn nicht selten sind die Epithelien wirklich niedrig, plattgedrückt. Uns scheint vielmehr, es hänge manches von der fehlenden oder vorhandenen Nachgiebigkeit des Bindegewebes ab: der Wandbelag wird dem Drucke der Cystenfüllung einen gewissen Widerstand leisten, gibt nun das umgebende Bindegewebe etwas nach, wie es bei dem lockeren Gefüge des interacinösen Gewebes mancher Lobuli wohl denkbar ist, so behalten die Epithelzellen ihre Form bei, liegen aber die Hohlräume in derbem, sklerotischem Gewebe, so wird der Druck zuerst die Epithelien abplatten; das letztere sehen wir ja besonders deutlich bei den großen, von dichten Bindegewebslagern umschlossenen Cysten.

Der strikte Nachweis des Verschlusses von Ausführgängen, wie ihn Samelson (l. c.) liefert, spricht ja schließlich deutlich genug für die Entstehung der Cysten durch Retention, aber wir brauchen diesen Vorgang nicht als den bei der Cystenbildung spezifischen anzusehen. Wir sehen Veränderungen des Bindegewebes, die in Wucherung bestehen; da kommt es wohl leicht da und dort zum Verschluß eines Ausführganges. Wir sehen Epithelwucherung und Epitheldesquamation: wenn wir nun kleine Hohlräume mit dem dicken Epitheldetritus angefüllt betrachten, so sehen wir leicht ein, daß dieser die abführenden Wege einfach verstopfen kann, daß also die abnorme Konsistenz diese pathologischen „Sekretes" dessen Weiterbeförderung durch die Drüsengänge erschwert und zu Stauungen führt. Schließlich mag auch da, wo das Bindegewebe in Tätigkeit ist, einmal ein Ausführgang durch den Zug sklerosierender, schrumpfender Bindegewebsmassen erweitert werden und cystische Gestalt annehmen, wie es Billroth bei der Entstehung der Involutionscysten annimmt.

Es sei mir nun gestattet, nach der Besprechung dieser Nebenfrage noch einiges über das Wesen des Prozesses, mit dem wir es in unseren Fällen zu tun haben, beizufügen; dabei sei im voraus gesagt, daß wir das von Reclus aufgestellte charakteristische Bild der Maladie cystique, des Cystadenoms (Polycystom) als wohl abgrenzbare Form anerkennen, daß wir uns aber dagegen wenden,

daß, wie es verschiedene der oben angeführten deutschen Autoren tun, behauptet wird, alle Mammaaffektionen von dem eingangs dieser Arbeit geschilderten Bilde seien echte Tumoren, Cystadenome.

Kehren wir wieder zu unseren Fällen zurück, so scheint es mir vor allem einmal nicht richtig, einer Krankheit, die so diffus an so zahlreichen Stellen auftritt, den Namen einer echten Geschwulst zu geben, mögen auch da und dort gewisse Bilder eine starke Ähnlichkeit mit denen des Adenoms aufweisen. Einstweilen versteht man unter einem adenomatösen Tumor eine scharf abgegrenzte gutartige Drüsenepithelwucherung, und diese Definition ist bei keinem unserer Fälle anwendbar; wir müssen suchen, die Veränderungen anders zu deuten als in dem Sinne des reinen Neoplasma. und da geben uns die interstitiellen Entzündungserscheinungen. trotzdem sie im ganzen weniger im Vordergrund stehen, als die parenchymatösen Veränderungen, einen Fingerzeig, wie die Affektion aufzufassen ist.

Wenn bei der klinischen Untersuchung von „Tumoren" gesprochen worden ist, so ist das recht begreiflich. denn natürlich wird im klinischen Sprachgebrauche ein so stark verhärteter, vielleicht auch verdickter, womöglich noch mit deutlich durchzufühlenden, bucklig vorspringenden Cysten versehener Drüsenkörper als Geschwulst bezeichnet werden. Roloff sagt zutreffend, die Veränderung erhalte das an Geschwülste erinnernde Aussehen nur durch den Bau des Organs, in dem sie stattfindet. Es werden nie kompakte Tumormassen gebildet, wie es doch bei den Adenomen der Fall ist, sondern die Veränderungen bleiben durchaus in den Grenzen, die ihnen als chronisch entzündlichen gesetzt sind.

Was nun die Infiltrationsherde im Gerüstteile des Organs betrifft, so ist von irgendwelcher Gesetzmäßigkeit in ihrem Auftreten nichts zu konstatieren. Wir können verschiedene Cysten von gleicher Größe sehen, deren eine von Rundzellenherden umgeben ist, während die andere in vollständig kernarmem Gewebe liegt. Wollten wir uns die doch häufig beobachtete interstitielle Infiltration, wie es Sasse tut, als „Reizwirkung" des primären, epithelialen Prozesses erklären, so wäre es schwer, darüber klar zu werden, warum dies nicht konstanter zu beobachten ist, denn oft zeigt sich das Bindegewebe, das Cysten mit ganz besonders lebhafter Epithelwucherung umgibt, nicht die geringsten entzündlichen Erscheinungen, während anderseits wieder Infiltrationsherde an Stellen auftreten, in deren Umgebung nirgends von Epithelwucherung gesprochen werden kann. Aus dem gleichen Grunde kann man also auch nicht etwa behaupten.

die Epithelwucherung sei die Folge der interstitiellen Entzündung, für keine der beiden Annahmen gibt die Anordnung der entzündlichen Herde irgendwelche sichere Anhaltspunkte, und wir können nicht anders, wenn wir wenigstens nicht wie Schimmelbusch die doch deutlichen Entzündungserscheinungen vernachlässigen wollen, als annehmen, beides, Epithelproliferation und interstitielle Infiltration, seien die Folgen einer Gewebsirritation, die bei den so verschieden gebauten Organbestandteilen verschiedene Reaktionen hervorrufe.

Wenn nun aber, wie Tietze demgegenüber hervorhebt, die gewöhnlich unter entzündlichem Einflusse eintretenden Veränderungen des Epithels regressive sind, wie Atrophie, Degeneration, so lassen wir das für die, allerdings häufigeren Fälle gelten, wo das interstitielle Gewebe, der Nährboden des Parenchyms, hauptsächlich oder ausschließlich durch die Entzündung verändert oder gar zerstört wird, die Epithelien aber von der Ernährungsquelle abgeschnitten werden und zugrunde gehen müssen. Diesen Vorgang konnte ich ja in Fall I, dort wo die entzündlichen interstitiellen Veränderungen, in einem Teil des Organs wenigstens, vorherrschen, deutlich konstatieren. Bei unsern typischen Bildern aber, wo die Reizenergie eine bedeutend geringere ist, wo die Alteration des Grundgewebes nicht so stark wird, daß die Ernährung der parenchymatösen Elemente erheblich leidet, dürfen wir die Annahme, daß die Epithelien infolge eines entzündlichen Reizes in Wucherung geraten, zu Recht bestehen lassen, und wir könnten aus anderen drüsigen Organen zahlreiche Veränderungen anführen, die in Epithelhyperplasie auf chronisch entzündlichem Boden bestehen. Ich erinnere nur an die Uteruspolypen mit adenomatösem Bau, die bei chronischem Cervicalkatarrh auftreten, an die ausgedehnten Drüsenwucherungen bei dem bekannten Bilde der sog. Endometritis glandularis hyperplastica, nicht zuletzt an die bis zur Bildung von Polypen sich steigernde Drüsenbildung bei der Gastritis proliferans.

Gerade hier möchte ich auf den oben, bei der Beschreibung von Fall V nur kurz berührten Punkt etwas näher eingehen, ich denke nämlich an die dort beobachtete Stelle mit echter Papillenbildung. König, der, wie oben erwähnt, zugibt, daß, wenn auch selten, in den entzündlichen Cysten wirkliche Adenome entstehen können, hat zweifellos an solche Bilder gedacht; er sieht also in dem Wucherungsprozesse, bei dem sich das Epithel in Papillen von der Wandung erhebt, einen von der sonst vorhandenen Neubildung ganz verschiedenen Vorgang. Hier schließe ich mich nun Tietze an,

der, obgleich er die Veränderung als Ganzes in anderem Sinne gedeutet haben will, in der Papillenbildung nicht den Ansdruck einer ganz anderen Art von Epithelwucherung, sondern einfach eine Steigerung derselben sieht. Das gleiche können wir meines Erachtens auch gelten lassen, wenn wir die Wucherung als entzündliche ansehen. Daß Papillenbildung auf entzündlichem Boden eintreten kann, sehen wir ja z. B. am spitzen Condylom; sie ist nicht ein Kriterium für das Vorhandensein von wahrer Neubildung, d. h. der Art von Neubildungen, über deren Entstehungsursachen man einstweilen nur Vermutungen aufstellen kann. Die Papillen sind einfach die Produkte von Epithelproliferation, die sich von den übrigen in unseren Präparaten beobachteten nicht anders als graduell unterscheiden; die epithelialen Veränderungen weisen auch sonst schon genug Bilder auf, die man als adenomatöse im hergebrachten Sinne bezeichnen könnte, wenn man nicht die Totalität der Erscheinungen berücksichtigte; warum nun hier, wo die Epithelwucherung zu etwas anderen, aber im Prinzip durchaus nicht abweichenden Formationen führt, einen ganz anders gearteten Prozeß annehmen?

Es unterliegt ja keinem Zweifel, und damit kommen wir zum praktisch wichtigsten Punkt der Frage, daß sich auch diese entzündliche Epithelneubildung, so gut wie sie papillären Charakter anzunehmen vermag, auch noch weiter zu steigern, zum Carcinom werden kann, und unter diesem Gesichtspunkte betrachtet, erscheint unsere Diskussion, ob Mastitis chronica cystica, ob Cystadenoma mammae, als ein Streit um Worte; ist es doch längst bekannt, daß aus einem Adenom ein Krebs sich entwickeln kann, daß auf dem Boden chronischer Entzündung mit Vorliebe ein Carcinom entsteht. Wenn der entscheidende Schritt von der einfachen intraacinösen Epithelwucherung zum Carcinom, nämlich die Überschreitung der Membrana propria durch das Epithel, getan worden ist, so wird die Natur der primären Erkrankung kaum mehr einen Einfluß auf das schrankenlos wuchernde Epithel ausüben, das Carcinom tritt dann als echte Neubildung auf, mag es sich nun aus einem Adenom oder aus einer entzündlichen Epithelwucherung entwickelt haben.

Schimmelbusch sah aus 43 Fällen seines Cystadenoms dreimal Krebs entstehen, Tietze aus 10 Proz. der Fälle. Tietze und auch Roloff sehen in carcinomatösen Mammae sehr häufig die Bilder, die für unsere, um einen neutralen Ausdruck zu gebrauchen, Cystenmamma typisch sind. Roloff will nicht entscheiden, ob die

Wucherungen Folgeerscheinungen des durch das Carcinom gesetzten entzündlichen Reizes, oder ob sie die primäre Affektion sind, auf deren Boden sich der Krebs etabliert hat; das letztere nimmt Tietze an und gaubt damit, daß er die Übergänge von der einfachen intraacinösen Epithelwucherung bis zum wirklichen Carcinomherd mit einiger Wahrscheinlichkeit verfolgen könnte, seine Ansicht von der rein adenomatösen, nicht entzündlichen Natur der Epithelwucherungen zu stützen „denn", sagt er (S. 530, l. c.), „vom Cystadenom bis zum Carcinom ist nur ein kleiner Schritt: das eine ist wie das andere eine primäre Epithelerkrankung." Leicht kann Tietze entgegengehalten werden, daß bei der Mastitis chronica cystica Königs wie auch hier schon wiederholt hervorgehoben, die Epithelerkrankung durchaus nicht als Folge der interstitiellen Entzündung angesehen wird, sondern als ein dieser koordinierter Prozeß, also auch als primär gelten kann, wenn denn schon darauf für die Carcinomentstehung besonderer Wert gelegt werden soll.

Die Epithelwucherung ist nun einmal vorhanden, steht im Vordergrund der Erscheinungen: ob sie nun adenomatös im landläufigen Sinne ist, oder ob sie anders zustande kam, gleichviel, sie kann sich zum Carcinom steigern. Aus einer chronisch entzündlichen Epithelwucherung entsteht doch gewiß viel leichter ein Krebs, als z. B. aus einem ruhenden Deckepithel, jene bildet ebenso eine carcinomatöse „Prädisposition" als ein Adenom, und deshalb ist nicht einzusehen, warum die Carcinomentstehung aus einer Cystenmamma ganz besonders für deren adenomatöse Natur sprechen sollte; man könnte mit der gleichen Tatsache die entgegengesetzte Ansicht begründen wollen, indem so häufig auf chronisch entzündlichem Boden Carcinome entstehen.

Freilich, wenn man von Carcinomentwicklung auf chronisch entzündlichem Boden redet, so denkt man gewöhnlich an eine chronisch interstitielle Entzündung, bei der entweder, nach der älteren Ansicht, das Bindegewebe durch die Entzündung so geschädigt wird, daß das Epithel die Oberhand bekommt und schrankenlos weiter wuchert, oder wie man auch annimmt, die Epithelien schließlich durch den lang andauernden Reiz des entzündeten Bindegewebes zu denjenigen „anaplastischen" Veränderungen veranlaßt werden, die ihnen erlauben, in die Interstitien zu dringen; bei diesen beiden Annahmen kann man von der Epithelwucherung allerdings als von einer sekundären sprechen, ihre erste Veranlassung war ein entzündlicher Reiz. Bei unserer, wenn man will „parenchymatös-interstitiellen" Mastitis reagierte von Anfang an die Drüsensubstanz

durch Wucherung, und zwar gerade da, wo die Alteration des Stützgewebes eine relativ geringe war — das gibt doch zu denken, wenn man sieht, wie neuerdings für die Histogenese des Carcinoms versucht wird, alle primären Veränderungen als dem Bindegewebe zugehörig zu erklären, und diese als alleinige Ursachen der Epithelwucherungen anzunehmen. Bei unseren Fällen, wo wir Epithelwucherungen sehen (die wohl jeden Moment zum Carcinom auswachsen können), haben wir ausführlich dargelegt, daß wir nicht imstande sind, die epithelialen und bindegewebigen Veränderungen in ursächlichen Zusammenhang zu bringen, daß wir keinesfalls berechtigt sind, die Epithelproliferation als notwendige Folge der interstitiellen Entzündung anzusehen, sahen wir doch sogar (Fall I; dort, wo die letztere intensiver auftrat, Untergang der Epithelien, und zwar in einem Organ, das im übrigen nichts weniger als die Neigung zu regressiven Epithelveränderungen zeigte.

Doch sei nun der Vorgang der Carcinomentstehung auf entzündlichem Boden welcher er wolle, er besteht einmal, und diese Tatsache ist jedenfalls geeignet, unsere Ansicht von der Möglichkeit adenomähnlicher Epithelwucherung aus entzündlicher Ursache zu stützen.

Daß die Grenzen zwischen Entzündung und Geschwulstbildung sich verwischen können, ist eine altbekannte Tatsache, und es ist durchaus verständlich, daß bei der Cystenmamma die Ansichten auseinander gegangen sind. Manche Bilder würden wir auf den ersten Blick als dem Cystadenom eigentümlich anerkennen, wenn sie uns nicht im Zusammenhang mit andern vor die Augen kämen; in manchem, wirklichen, zweifellosen Adenom mag sich einmal ein Infiltrationsherd zeigen, ohne daß man deshalb von entzündlicher Natur der Epithelwucherung zu sprechen brauchte; aber wenn, wie in unseren Fällen, das eigentliche Kriterium des Adenoms, nämlich das Vorhandensein umschriebener scharf begrenzter Bezirke, die von wuchernden Drüsenbläschen erfüllt sind, fehlt, so brauchen wir für die Affektion nicht die Bezeichnung eines wohl charakterisierten Tumors, sondern wir sehen uns nach einer andern um, und der Name, den König für die Krankheit aufstellte — Mastitis chronica cystica — scheint mir für die hier beschriebenen Fälle der zutreffende zu sein.

Es bleibt mir die angenehme Pflicht übrig, auch an dieser Stelle meinem hochverehrten Lehrer, Herrn Prof. E. Kaufmann, für die Anregung zu dieser Arbeit, die Überlassung des Untersuchungs-

materials, wie auch für die freundliche Unterstützung, die er mir bei der Abfassung meiner Arbeit angedeihen ließ, meinen aufrichtigen Dank auszusprechen.

Meinem Freunde, Dr. Rudolf Oeri, Assistenzarzt am Basler Frauenspitel, spreche ich für die Anfertigung der so wohl gelungenen Zeichnungen meinen herzlichen Dank aus.

Erklärung der Abbildungen auf Tafel II.

Figur 1. Mit abgestoßenen Epithelien erfüllte kleine Cysten, im leicht entzündlich infiltrierten Bindegewebe gelegen. (Fall II.)

Figur 2. Cyste mit echter Papillenbildung, verschiedene Stadien derselben. Im Lumen Stücke von losgelösten Papillen. (Fall V.)

XXIV.

Die Ätiologie der Hodenretention.

Von

Dr. **Konrad Büdinger.**

(Mit 4 Abbildungen.)

Das Verfahren, welches ich seit einigen Jahren bei der Operation der Retentio testis inguinalis anwende, hat mir Gelegenheit geboten, die anatomischen Verhältnisse der Umgebung der zurückgehaltenen Hoden in weiterer Ausdehnung zu überblicken, als dies sonst möglich ist. Hierbei haben sich Befunde ergeben, welche mir von Bedeutung für die Erklärung des gestörten Descensus zu sein scheinen, insbesondere da sie sich auch bei der genauen anatomischen Untersuchung einiger mit Hodenretention behafteter Leichen erheben ließen.

Das von mir angewendete Verfahren bietet im allgemeinen wenig Neues, es befolgt das altbekannte Prinzip, nach Verlagerung des Hodens in den Hodensack, den Leistenkanal sorgfältig zu verschließen, wodurch neben der notwendigen Vorsorge bezüglich der Hernie auch noch dem Hoden seine Rückzugslinie abgeschnitten wird. Ich bin von dem üblichen Wege nur insofern abgewichen, als ich prinzipiell der Freilegung des Leistenkanales eine beträchtliche Erweiterung des Zuganges nach oben folgen ließ. Dadurch kommt eine Art von Herniolaparotomie zustande, welche es gestattet, den Processus vaginalis, die angrenzenden Partien des Bauchfells, die Hodengefäße, den abdominalen Teil des Vas deferens genau zu übersehen und — was sich sehr häufig als nötig erwiesen hat — intraabdominal gelegene Hindernisse zu beseitigen.

Der Schnitt wird so angelegt, wie bei der Operation der Leistenhernie, die Fascie des M. obliquus externus wird in derselben Richtung gespalten und ein eventuell vorhandener Bruchsack isoliert.

Dann wird das Peritoneum eröffnet und in der Richtung des äußeren Schnittes samt der Muskulatur etwa bis in die Höhe der Spina anterior superior gespalten (in der Muskulatur etwa 3—4 cm weit), so daß der Einblick in den betreffenden Quadranten des Bauchraumes frei ist. Danach werden die Hodengefäße teils retroperitoneal, teils transperitoneal freigemacht und alle wahrnehmbaren Hindernisse der Mobilisierung des Hodens, Stränge, Adhäsionen usw. so gut als möglich entfernt.

In der vielfach beschriebenen Weise wird nach Vernähung des Bauchfells eine Tasche im Hodensack gebildet, in deren Grund eine Matratzennaht den Hoden fixiert, durch eine lockere Zirkulärnaht am oberen Hodenpol wird sein Zurückweichen verhindert und der Verschluß des Leistenkanals ohne Verlagerung des Samenstranges ausgeführt, wobei natürlich die Wunde der Mm. obliquus internus und transversus sorgfältig vernäht wird.

Bevor ich zu dem eigentlichen Thema, der Ätiologie der Hodenretention übergehe, möchte ich einige Bemerkungen über die operative Behandlung einschalten.

Es ist unrichtig, wenn man von einer Operationsmethode der Retentio testis oder gar des Kryptorchismus überhaupt spricht. Für den Kryptorchismus mit innerer Dystopie und für die Retentio abdominalis gibt es überhaupt keine andere Möglichkeit, als den Hoden zu entfernen, im Falle er Beschwerden verursacht. Auch bei der Retentio iliaca, der Anhaltung des Hodens am inneren Leistenring, sind die Aussichten für seine Überführung in das Scrotum sehr ungünstig. Hier kommen die Kastration, die Rücklagerung des Testikels in den Bauchraum und die Verlagerung des Hodens in das Scrotum nach Durchschneidung der Gefäße in Betracht; letztere Methode kann wohl kaum mit den anderen Methoden der Verlagerung in eine Linie gestellt werden, sie steht schon der Kastration näher. Es ist durch zahlreiche Beobachtungen bewiesen, daß ein am Vas deferens hängender Hoden nach der Durchschneidung des Gefäßstranges — wenigstens in der Regel — nicht abstirbt, daß die Gefäße des Vas deferens für die Erhaltung seines Lebens ausreichen; dagegen ist es doch sehr wahrscheinlich, daß die bei der Retention ohnehin zweifelhafte funktionelle Tätigkeit unterbrochen wird.

Das Gros der den Chirurgen beschäftigenden Fälle gehört der Retentio inguinalis an und nur auf diese kann sich in Wirklichkeit die Debatte über die Behandlungsmethode beziehen, wenn

von der Überführung des Hodens in das Scrotum, der Orchidopexie gesprochen wird.

Da ist nun die Frage, was man von einer solchen Operation verlangen kann und was für Resultate den Eingriff noch als berechtigt erscheinen lassen. Die Verlagerung des retinierten Hodens in das Scrotum verfolgt einen doppelten Zweck: in erster Linie sollen die Beschwerden und Gefahren der Retention behoben werden — funktionelle Indikation; in zweiter Linie soll dem Wunsche des Patienten entgegengekommen werden, die Organe der Mannbarkeit dort zu haben, wohin sie gehören. Die letztere Indikation, welche mit einiger Erweiterung des Begriffes als kosmetische bezeichnet wird, gewinnt noch größere Bedeutung dadurch, daß Kryptorchen infolge der bei vielen Betrieben notwendigen Assentierung gewissen Einschränkungen der Berufswahl ausgesetzt sind.

Muß der Hoden in durchaus normaler Stellung sein, um diesen Indikationen zu genügen? Über diese Frage sprechen sich nur wenige Autoren aus, doch scheinen ganz divergente Ansichten zu bestehen. Die bescheidensten Ansprüche bezeichnen das Resultat der Verlagerung schon als „günstig", wenn der Hoden außerhalb des äußeren Leistenringes unbeweglich fixiert ist, eine Stellung, welche stets mit Sicherheit erreicht werden kann, wenn hinter dem vorgezogenen Testikel der Leistenkanal vernäht wird. Ein so gelagerter Hoden ist aber den Traumen noch in so hohem Maße ausgesetzt und der kosmetische Effekt ist dabei ein so mangelhafter, daß derartige Resultate den Eingriff nicht lohnen. Dagegen ergibt die Erfahrung, daß Männer, deren Hoden kongenital hoch steht, d. h. nur so weit retiniert ist, daß er außerhalb des Beckenringes bleibt, weder über Beschwerden klagen, noch soziale Nachteile erleiden; dasselbe gilt von dem analogen mäßigen Hochstand, der nach der Operation zurückbleibt, soweit nicht Komplikationen vorhanden sind, die ihre Ursache in operativen Mißgriffen haben (Neuralgien, Infiltrate). Die normale Lagerung ist zwar selbstverständlich mit allen verfügbaren Mitteln anzustreben, den beiden Indikationen ist aber im wesentlichen genügt, wenn zwischen Hoden und äußerem Leistenring ein etwa 4 cm langer Samenstrang als allseits freies Gebilde abgestastet werden kann.

Nach dem anatomischen Befunde dürfte die Behauptung gestattet sein, daß jede Methode der Operation, welche einzeitige Verlagerung ins Scrotum bei Erhaltung der Gefäße anstrebt, sich mit einer mehr oder weniger großen Anzahl „ausreichender" Resultate begnügen muß. Wer durchaus „ideale" Resultate verlangt, muß in

etwa der Hälfte aller inguinalen Retentionen auf die Transposition des Hodens ins Scrotum verzichten. Immerhin vermag die Art der Operation einen bedeutenden Einfluß auf die Resultate auszuüben. Ich habe mich bemüht, die Beweglichkeit des Hodens dadurch zu fördern, daß ich den Hindernissen möglichst nahe an den Leib rückte. Es wird später ausführlich zu besprechen sein, daß eine mutmaßliche Ursache der Retention recht häufig wahrnehmbar ist, daß diese aber an Stellen zu sitzen pflegen, welche ohne Spaltung der Bauchmuskeln meist schwer oder nicht zu übersehen sind.

Die letzten Jahre haben zahlreiche Methoden gebracht, welche anstreben, den Hoden in mehreren Etappen an seinen richtigen Platz zu bringen. Er wird zuerst an einer anderen Stelle fixiert, um durch langsamen, automatisch wirkenden Zug die Gefäße zu dehnen und der Ernährung Gelegenheit zu geben, sich den veränderten Verhältnissen zu akkommodieren, erst dann wird er in das Scrotum gelagert. Die Einwände gegen darartige Methoden sind naheliegend: jedes mehrzeitige Verfahren braucht viel Zeit und Geduld von seiten des Patienten und des Arztes und bringt erhöhte Gefahren mit sich; insbesondere wird durch das komplizierte Vorgehen die Erzielung der prima intentio wesentlich erschwert. Es würde strikter Beweise bedürfen, um die funktionellen Vorteile der Methodik zweifellos darzulegen. In kosmetischer Beziehung bleibt es jedenfalls immer zweifelhaft, ob es schöner ist, wenn bei einem minder günstigen Resultat der einzeitigen Überpflanzung der eine Hode höher steht oder, wenn bei vollkommenem Gelingen der mehrzeitigen Operation ausgedehnte Narben zu sehen sind.

Wenn bei der Retentio inguinalis leichteren Grades der Hode weiter aus dem Leistenkanal vortritt, etwa so, daß er deutlich abgehoben werden kann, braucht sich der Operateur über die Wahl der Methode in der Regel keine großen Sorgen zu machen. Bei diesen Fällen genügt jede Operation, welche die Gefäße um einiges verlängert, den Leistenkanal verschließt und die Herstellung der normalen Lage des Hodens gelingt unschwer. Solche Fälle eignen sich nicht als Testobjekte für irgendeine Operationsmethode, für sie ist das einfachste Vorgehen immer das beste.

Nach der eingangs beschriebenen Methode wurden 24 inguinale Hodenretentionen operiert; in 18 Fällen ließ sich der Hoden nicht in den äußeren Leistenring verschieben, 6 mal passierte er denselben, darunter schlug er 4 mal außerhalb des Leistenkanals den falschen Weg zwischen Haut und äußerer Fascie gegen die Spina ant. sup. zu ein. (Dystopia inguinalis subcutanea.) Die Erfolge bei

den Retentionen höheren Grades sind 4 mal ungünstig, indem der Testikel vor dem äußeren Leistenring liegt — freilich ohne Beschwerden zu machen, 8 mal ist die Stellung des Hodens eine annähernd normale, 6 mal steht er merklich höher, als auf der anderen Seite, jedoch im Hodensack mit 4—5 cm langem Samenstrang gestielt, zur Zufriedenheit der Patienten. Die Retentionen geringeren Grades, bei denen der Testikel beim Stehen und Gehen aus dem äußeren Leistenring ganz herausgetreten war, ergaben durchweg befriedigende Resultate, d. h. annähernd normalen Stand. Allerdings habe ich nur in 16 Fällen nach Monaten oder Jahren mich selbst vom Ausgang überzeugen oder briefliche Nachricht erhalten können. Es ist behauptet worden, daß der Befund bei der Entlassung des Patienten unmaßgeblich sei; ich kann dem nach den Resultaten der Nachuntersuchung nicht beistimmen, indem ich niemals einen Hoden, der bei der Entlassung (14—21 Tage nach der Operation) richtig stand, später habe hinaufrücken sehen. Dagegen habe ich, wie zahlreiche andere Chirurgen, wiederholt im Laufe der Zeit den freigemachten Hoden jugendlicher Individuen gewachsen und den Samenstrang länger gefunden, als er zur Zeit der Entlassung gewesen war.

Zur Erklärung des gestörten Descensus testiculorum wird eine geradezu imposante Mannigfaltigkeit von Ursachen herangezogen. Ich gebe hier die Aufzählung derselben nach einigen der zusammenfassenden, neueren Bearbeitungen wieder.

v. Winiwarter[1]): Heredität, Bildungsanomalien (Defekt der Hyperplasie) der Geschlechtsdrüsen selbst, wobei der Processus vaginalis oder das Gubernaculum Hunteri fehlt oder mangelhaft entwickelt ist; anomale Größe und Lage des Nebenhodens, Querstellung des Hodens, anomale Kürze des Mesorchium, besonders der Gefäße des Samenstranges, peritoneale Adhäsionen zwischen Hoden und Netz, Blase oder Darm, Enge des Leistenkanals, mangelhafte Entwicklung des Scrotums usw.

v. Bramann[2]): Bildungsanomalien der Geschlechtsdrüsen, indem nicht nur bei vollständigem Defekt des Hodens und Nebenhodens und des Vas deferens, sondern auch bei mangelhafter oder rudimentärer Entwicklung der Descensus und damit auch die Bildung eines Proc. vaginalis ganz unterbleibt oder unvollständig erfolgt. Dann angeborene abnorme Kürze des Samenstranges, Adhäsionen zwischen Hoden und Blase, Darmschlingen usw. und „zuweilen wohl auch zweifellos Hindernisse im Bereiche des Leistenkanals und ganz besonders der Aponeurose des Musc. obliqu. ext.“

1) Handbuch der Urologie. 1905.
2) Handbuch der prakt. Chirurgie.

Ziebert[1]): Der erste Grund ist „im allgemeinen fast immer" in unvollkommenen Entwicklungsverhältnissen zu finden. Außerdem: Abnorme Anheftungsstelle, Schwäche und leichte Dehnbarkeit des Leitbandes verbunden mit abnormer Kürze des Mesorchium, Enge des Leistenkanals oder des äußeren Leistenringes, Adhäsionen zwischen Hoden und Baucheingeweiden infolge fötaler Peritonitis, abnorme Lagerung der Därme und Baucheingeweide, Verlagerung einer Niere, postembryonale traumatische Einwirkungen, welche das spätere Herabsteigen hindern, Heredität.

Den praktischen Verhältnissen entspricht es, 3 Arten von Kryptorchismus zu unterscheiden:

1. Die unkomplizierte Hodenretention. Die Retentio testis stellt mit den zu ihr in Beziehung stehenden lokalen Veränderungen die einzige, klinisch nachweisbare Anomalie der Entwickelung bei einem sonst normalen Individuum dar.

2. Die komplizierte Hodenretention. Neben der Retention sind grobe Störungen in der Entwickelung des Genitale oder anderer Organe nachweisbar.

3. Die innere Hodendystopie. Der Hoden ist innerhalb des Bauchraumes verlagert.

Im Durcheinanderwerfen aller Formen der Hodenretention scheint mir die hauptsächlichste Ursache für den bezüglich der Ätiologie herrschenden Wirrwar zu liegen. Nur die unkomplizierte Hodenretention hat eine bedeutende praktische Wichtigkeit, da ihr die weitaus überwiegende Mehrzahl der Fälle angehört. Es liegen zwar keine Zahlen diesbezüglich vor, doch wird es eher zu tief gegriffen sein, wenn man 90—95 Proz. aller Hodenretentionen hier einreiht.

Zu der komplizierten Hodenretention gehören der Kryptorchismus der Pseudohermaphroditen, die Verlegung des Weges durch ein anderes, dystopisches Organ (z. B. die Niere), durch bedeutende Vergrößerung des Nebenhodens usw.

Die innere Hodendystopie ist in Analogie mit den bekannten Dystopien anderer Bauchorgane zu stellen und gehört nur äußerlich in das Gebiet der übrigen Hodenretentionen. Sie bedeutet zum Unterschied von diesen eben keine fehlende oder unvollkommene, sondern eine unrichtige Wanderung und hat ihre eigenen Ursachen, über welche wir auch nicht die geringste Ahnung haben.

Zur Erklärung der unkomplizierten Hodenretention bleiben nach Ausscheidung der beiden anderen Gruppen aus der bunten

1) Beitr. zur klin. Chir., Bd. 21, II.

Musterkarte übrig: Mechanische Hindernisse, Entwickelungsstörungen der Geschlechtsdrüsen und der akzessorischen Organe.

Die mechanische Behinderung

scheint nach den Befunden, welche ich bei meinen Fällen erhielt, eine sehr große Rolle zu spielen. Die grobmechanische Behinderung der freien Beweglichkeit des Hodens durch peritonitische Narben und Adhäsionen war 15 mal unter 24 Hodenretentionen bei der Inspektion des Bauchfells während der Operation zu finden, insbesondere auch an den beiden anatomisch untersuchten Fällen nachzuweisen. Die letzteren sind um so wertvoller, als sie eine genaue Kontrolle und bildliche Darstellung gestatten, während die folgenden Krankengeschichten nur eine dürftige Vorstellung von den erhobenen Befunden zu geben vermögen.

1. K. B., 16jähr. Lehrling (op. 2. VI. 1904). Rechtsseitiger Leistenhoden, der seit einigen Wochen schmerzhaft ist. Der Hoden läßt sich nach unten bis zu dem für die Fingerkuppe durchgängigen äußeren Leistenkanal drängen. Keine Hernie.

Nach Eröffnung des Peritoneum stellt sich der Hoden ein, dessen Verbindung mit dem Nebenhoden eine ganz lockere ist. Letzterer ist sehr lang und dünn, liegt einer für das Fingerendglied offenen Peritonealtasche auf und verläuft in flacher Schlinge. Das benachbarte Peritoneum ist verdickt, von weißen Inseln und narbigen Strängen durchzogen, welche gegen den Wurmfortsatz streichen und denselben fixieren. Der Appendix ist verdickt und gerötet, sein Mesenteriolum geschrumpft (Resektion des Wurmfortsatzes, Lösung der Adhäsionen).

2. J. B., 15jähr. Kellnerbursche (op. 7. VI. 1904). Rechtsseitiger Leistenhoden, der sich nach unten bis zu dem für den Daumen durchgängigen äußeren Leistenring vordrängen läßt, niemals Beschwerden verursachte. Keine Hernie.

Bei der Operation findet sich der Hoden in der weiten, eine geringe Menge Flüssigkeit enthaltenden Tunica vag. propria, welche durch einen etwa 1 cm langen, soliden Strang vom Peritoneum geschieden ist. Der Nebenhoden ist lang und dünn, steht in sehr lockerer Verbindung mit dem Hoden. Nach Eröffnung des Peritoneum erscheinen ausgedehnte, weiße Narbenstränge, welche vom Cöcum und untersten Ileum ausgehen und auf das subperitoneale Lager übergreifend weithin die Hodengefäße umgeben.

3. H. P., 23jähr. Student (operiert am 9. IX. 1904). Rechtsseitiger Leistenhoden, der bis zum Annulus ext. vortritt und apfelgroße Scrotalhernie.

Der Nebenhoden ist entfaltet, abgeplattet, vom Hoden abgeteilt und sehr lang. Von der Hinterseite des Cöcum tritt eine starke, narbige Falte zu dem Strang der Hodengefäße; der Wurmfortsatz steht in keiner direkten Beziehung zu dieser Peritonealnarbe. Der Bruchsack trägt am Annulus internus einen 2—3 cm breiten, dichten Narbenring.

4. E. H., 16jähr. Handschuhmacherlehrling (op. 4. VIII. 1904). Linksseitiger Leistenhoden, der bei schweren Arbeiten Beschwerden macht. Pat. trägt seit einigen Jahren ein Bruchband. Der Hoden läßt sich bis zu dem weit offenen, äußeren Leistenkanal verschieben, beim Husten drängt sich vor demselben eine Darmschlinge heraus.

Bei der Operation erweist sich der Hoden von annähernd normaler Größe und Spannung, der Nebenhoden liegt als flaches, langes, kaum gebogenes Gebilde, vom Hoden größtenteils isoliert, einer Peritonealtasche auf. Das obere Ende des Hodens ist durch weiße, narbige Adhäsionen an einer Tänie der Flexur fixiert, welche selbst etwa 3 cm weit der vorderen Bauchwand adhäriert; von dieser Stelle der Flexur geht außerdem ein bleistiftdicker, spulrunder Strang in die Tiefe. Lösung der Adhäsionen.

5. K. T., 4jähr. Knabe (op. 15. VI. 1905). Im Wachstum stark zurückgebliebenes Kind mit Hydrocephalus; Schilddrüse nicht nachweisbar, auffallend geringe Intelligenz (Myxödem, Schilddrüsentherapie).

Rechtsseitig kein Hoden fühlbar, für den Finger offener äußerer Leistenring, kleine Hernie. Linker Hoden anscheinend normal, richtig gelagert.

Bei der Operation findet sich der mandelgroße rechte Hoden fast in der Höhe des inneren Leistenringes. Der Nebenhoden stellt einen langen, wenig geschweiften, spulrunden Strang dar, welcher zu seinem größten Teil durch eine breite Duplikatur vom Hoden geschieden ist. Vom untersten Teil des Cöcum und des Appendix breiten sich ausgedehnte, weiße Schwielen aus, welche den Gefäßstrang des Hodens umgeben. Erst nach Lösung derselben können die Gefäße mobilisiert werden. Der 12 cm lange, gerötete und verdickte Wurmfortsatz wird reseziert.

6. A. B., 19jähr. Konditor (op. am 14. VII. 1905). Beiderseitiger Leistenhoden, angeblich bei voller Potenz. Beide Testikel bewegen sich leicht innerhalb des Leistenkanals, beiderseits apfelgroße Scrotalhernie. Rechts wurde 1902 in Welschtirol eine Operation gemacht, die aber erfolglos blieb.

Bei der Operation findet sich rechts alles derart in Narben eingebettet, daß eine Beurteilung unmöglich ist. Nach Eröffnung des freien Bauchraumes kann aber konstatiert werden, daß weder in der Cöcalgegend, noch sonst in der Nähe des Gefäßbündels Narben vorhanden sind. Links ist der Bruchsack ebenfalls teilweise verwachsen und narbig. Nach Eröffnung des Bauchraumes zeigt sich, daß ein narbig veränderter Blasenzipfel über den Bruchsackhals gegen die Gegend der Hodengefäße gezogen und daselbst fixiert ist.

7. J. H., 18jähr. Schneidergehilfe (op. am 31. VIII. 1905). Linksseitiger Leistenhoden, in der Gegend des inneren Leistenringes undeutlich tastbar. Eine Hernie, welche seit der Kindheit des Patienten besteht, wendet sich nach Verlassen des äußeren Leistenringes unter die Haut des Oberschenkels und streicht an dessen Innenseite bis in die Höhe des rechten Testikels hinab. Pat. hat seit 2 Jahren ein Leistenbruchband getragen, das aber den Bruch nicht zurückhielt.

Bei der Operation findet sich der gut entwickelte Hode an der

lateralen Seite des Bruchsackhalses durch kurzes, straffes Bindegewebe fixiert, welches mit einer dem inneren Leistenring angehörigen Narbe in Verbindung steht. Der ca. 11 cm lange Nebenhoden verläuft isoliert vom Hoden.

8. F. K., 23jähr. Knecht (op. am 8. XI. 1905). Linksseitiger Leistenhoden, der sich vor den äußeren Leistenring drängen läßt, über faustgroße Scrotalhernie, die seit 10 Jahren besteht.

Bei der Operation zeigt es sich, daß der nach grober Beurteilung annähernd normale Hoden in der Umgebung des Hilus durch weißglänzende, zum Teil im Peritoneum liegende Narben derart in einem Blasenzipfel fixiert ist, daß beim Abwärtsdrängen des Hodens dieser Zipfel ebenfalls hinuntergezogen wird. Der Nebenhoden stellt einen 13 cm langen, federkieldicken Strang dar, welcher geschlängelt in der Bruchsackwand verläuft.

9. S. S., 16jähr. Schlosserlehrling (op. am 16. II. 1906). Rechtsseitiger Leistenhoden, der beim Stehen durch den äußeren Leistenring fühlbar ist. Seit 14 Tagen hat Pat. Schmerzen.

Bei der Operation erweist sich der Hoden als auffallend klein, der Nebenhoden liegt in lockerer Schleife lang ausgezogen in der Wand des Bruchsackes. Der obere Pol des Hodens ist durch eine starke, weiße Narbe am vorderen Peritonealblatt fixiert. Im Peritoneum breitet sich die Narbe um die Adhäsion im Umfang einer Krone aus.

10. E. C., 17jähr. Schreiber (op. am 22. III. 1906). Rechtsseitiger Leistenhoden, auf den Pat. vor 8 Tagen aufmerksam wurde und der nach unten bis zum äußeren Leistenring verschiebbar ist.

Bei der Operation findet sich der Hoden in einem weiten, flüssigkeitslosen Sack, den ein 2 cm langer, solider Strang vom Bauchraum trennt. An der Stelle, wo dieser Strang dem freien Peritoneum anliegt, findet sich eine derbe, strahlige Narbe, welche in die Tiefe greifend die Hodengefäße einbettet, mit keinem Darmteil in Beziehung tritt.

11. J. K., 16jähr. Lehrling (op. am 22. V. 1906). Rechtsseitiger Leistenhoden, der beim Stehen durch den äußeren Leistenring fühlbar wird. Mandarinengroße Hernie.

Bei der Operation erweist sich der Hoden annähernd normal, der Nebenhoden sitzt einer für das Fingerendglied bequem durchgängigen Peritonealtasche als langer, gewundener Strang auf. Etwa 2 cm oberhalb des oberen Hodenpoles verlaufen in enger Verbindung mit den Hodengefäßen starke, narbige Stränge von der verdickten, weißen Peritonealwand gegen Cöcum und Wurmfortsatz zu. Letzterer ist verdickt, gerötet und wird nach Lösung der Adhäsionen reseziert.

12. J. R., 10jähr. Schüler (op. am 3. X. 1906). Linksseitiger Leistenhoden, der beim Stehen bis in den weitoffenen äußeren Leistenring vortritt.

Bei der Operation findet sich ein bis zum Hodensack reichender Bruchsack. Knapp oberhalb des Hodens sitzt in der Wand des Peritoneum eine strahlige, in der Tiefe die Hodengefäße umgebende Narbe von weißer Farbe, welche sich etwa im Umfang eines Hellers ausbreitet.

13. L. R., 20jähr. Kellner (op. am 15. X. 1906). Rechtsseitiger Leistenhoden, der beim Husten durch den offenen Leistenring fühlbar wird.

Bei der Operation zeigt sich der Nebenhoden als flache Vorwölbung des

Bruchsackes lateral vom Hoden liegend, während der Samenstrang in großer Schleife zieht. Etwa fingerbreit oberhalb des Hodens finden sich ausgedehnte, strahlenförmige Narben, welche mit abnormen Peritonealtaschen in der Umgebung des Cöcum in Verbindung stehen und in der Tiefe die Hodengefäße umgreifen. Cöcum und Wurmfortsatz normal.

14. F. St., 17 jähr. Knecht (op. am 9. XI. 1906). Die rechte Hodensackhälfte ist leer, der Hoden ist vor dem rechten, äußeren Leistenring fühlbar, bewegt sich einerseits in den Leistenkanal, anderseits vor demselben und oberhalb der Externusfascie etwa paralell mit dem Poupartschen Bande bis fast in die Höhe des Darmbeinstachels. Der äußere Leistenring ist bequem für einen Finger offen, Intestina treten nicht vor.

Bei der Operation findet sich ein zwischen Haut und Externusfascie ganz locker eingebetteter Bruchsack, dessen oberes Ende der darin herumschlüpfende Hoden nicht erreicht. Der Hoden ist klein, der Nebenhoden 13 cm lang, spulrund, verläuft in langer Schleife vom Hoden durch eine breite Peritonealduplikatur getrennt. Etwa 2 Querfinger über dem Hoden findet sich eine derbe, strahlige Narbe des Peritoneum, welche die Hodengefäße einbezieht, die Intestina nicht berührt.

15. Th. H., 20 jähr. Bäckergehilfe (op. am 8. XII. 1906). Rechtsseitige Retention des Hodens knapp vor dem äußeren Leistenring, welcher für einen Finger durchgängig ist und Anprall zeigt. Von dort aus verschiebt sich der Hoden zwischen der Haut und der Fascie des Obliquus externus nach oben etwa 3 Querfinger weit parallel dem Poupartschen Bande.

Bei der Operation findet sich ein locker zwischen Haut und Fascie gelegener, bis zum Darmbeinstachel reichender Bruchsack, dessen Ende der Hoden nicht erreicht. Der Hoden schlaff und klein, der Nebenhoden außerordentlich lang, spulrund, umgibt den Hoden in einer langen Schleife und ist im aufsteigenden Teil stark geschlängelt. Etwa 2 cm oberhalb des Hodens sitzt im Peritoneum eine ausgedehnte, tiefstrahlige Narbe, welche zu den Gefäßen in Beziehung tritt, die Intestina aber nicht berührt.

Beschreibung der anatomisch untersuchten Fälle.

I. Ein 40 jähr. Mann wurde mit kryptogener Pyämie auf meine Abteilung aufgenommen, woselbst er starb. Der linke Hoden befand sich im Hodensack, die rechte Hodensackhälfte war leer, der rechte Hode, anscheinend von normaler Größe, lag für gewöhnlich dicht neben der rechten Peniswurzel; er ließ sich leicht verschieben und zwar einerseits in den für den Daumen durchgängigen inneren Leistenring, anderseits quer über die Peniswurzel hinüber in den Eingang des linken Hodensackes, woselbst dann beide Hoden übereinanderlagen [1]), allerdings durch einen breiten

1) Ich habe in der Literatur keinen ähnlichen Fall von Hodendystopie gefunden. Die vier publizierten Fälle von Dystopia testis transversa (vielleicht wäre es zweckmäßig, dem Namen noch „interna" zuzufügen) sind anderer Natur, weil bei ihnen der Hoden quer durch den Bauchraum und dann durch den fremden Leistenkanal ging (vgl. Romanovsky, Anat. Anzeiger 1905, Nr. 22 u. 23), während bei meinem Fall die Passage des Leistenkanals normal stattgefunden hatte.

Zwischenraum getrennt. Im Liegen trat keine Hernie vor, beim Husten prallten Darmschlingen an. Soweit von dem Patienten, dessen Sensorium während seines Aufenthalts in der Abteilung nicht ganz klar war, etwas herausgebracht werden konnte, hat er niemals Beschwerden von seiten des rechten Hodens gehabt.

Bei der Obduktion wurde das ganze Becken samt den Weichteilen herausgenommen; die von Herrn Prof. Tandler vorgenommene anatomische Untersuchung ergab (Fig. 1 und 2): Das Bindegewebe des Hodensackes und seines Einganges zeigen durchaus normales Verhalten, der Bruchsack

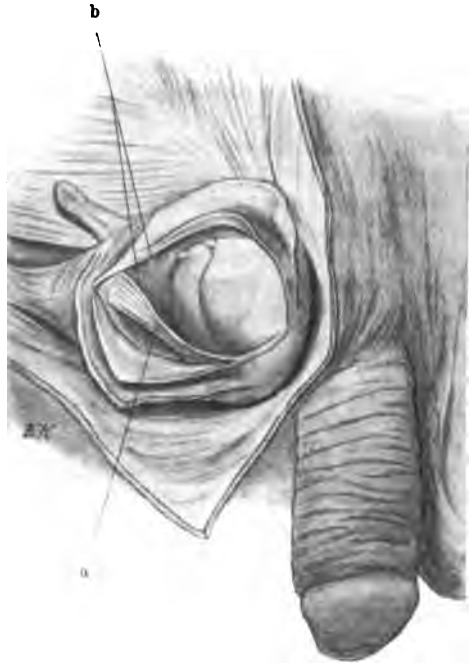

Fig. 1.

und die Tunica vag. propria sind ringsum locker eingebettet, nirgends befindet sich ein Gebilde, welches mit einem Gubernaculum in Beziehung gebracht werden könnte.

Die Tunica vag. propria ist stark verdickt, das Cavum groß (1 b), nach oben divertikelartig verlängert. Von ihrem oberen Ende zieht ein Narbenband an der äußeren Seite des Hodens und Nebenhodens vollkommen frei nach abwärts und geht nach unten zum Teil in die Tunica, zum Teil auf die Epididymis über. Das Band ist platt, oben und unten 1 cm, an der dünnsten Stelle 0,2 cm breit (1 a).

Der Hoden, von annähernd normaler Größe und Konsistenz, ist mit der Längsachse fast horizontal gestellt, der Nebenhoden liegt mit dem Corpus

dicht an, der Schweif ist vom Hoden weit entfernt, in seinem oberen Teil geschlängelt, aufgetrieben.

Der Bruchsack, vom Bauche aus für den Zeigefinger bequem passierbar, ist ca. 2 cm lang, das untere Ende spitzt sich trichterförmig zu und endet etwas hinter dem oberen Ende der Tunica vag. propria.

An der Innenseite des Bruchsackes befinden sich eine Reihe von längsverlaufenden Falten mit narbiger Oberfläche, welche an der Spitze des

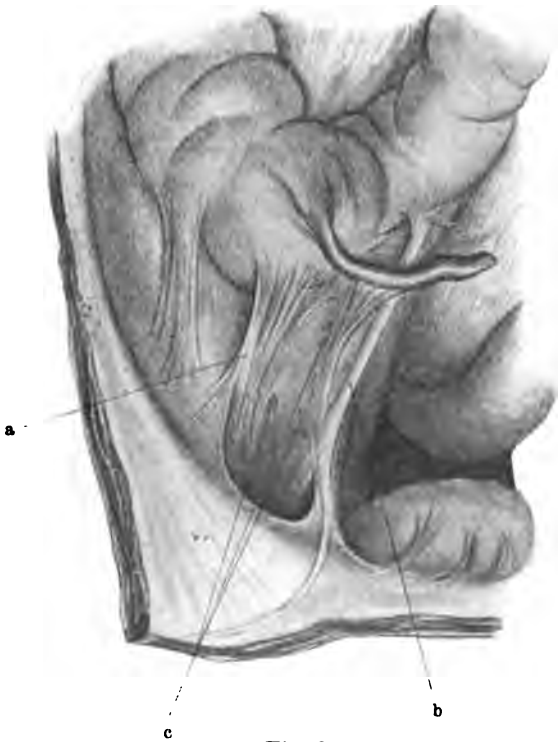

Fig. 2.

Bruchsackes zusammentretend in das Narbenband der Tunica vag. propria übergehen. Gegen den Bauchraum zu setzen sich diese Falten fort (Fig. 2 a, b) und umgeben einen von größeren und kleineren, weißglänzenden Narbenflecken (2 c) besetzten, fächerförmigen Bezirk, der bis zum Cöcum und der Radix mesenterii reicht. Nach Ablösen des Peritoneum scheinen die Narben durch, an der medialen Seite der zur Subserosa in normalen Beziehungen stehenden Hodengefäße zieht ein aus längsverlaufendem, dichten Bindegewebe bestehender Strang nach aufwärts gegen die Radix mesenterii, wo er sich aufbündelt und verbreitert. Er entspricht der von der Flexura ultima ilei entspringenden, hellweißen Peritonealfalte (2 b), welche sich

gegen die Leistengrube und weiter durch den Leistenkanal hindurch bis in die Tunica vag. propria verfolgen läßt.

Ein zweiter Strang der Subserosa zieht lateral von den Gefäßen bis an die Hinterfläche des Cöcum, seine Bündel sammeln sich nach abwärts, passieren den Leistenkanal und stoßen mit dem medialen Bündel zusammen. Die bei der Ansicht vom Bauchraum aus vom Cöcum abwärts verlaufende Falte (2 a) repräsentiert eine peritonitische Adhäsion des Cöcum.

II. 51jähriger Mann (gestorben an Marasmus infolge von Carcinoma pylori) hat niemals Beschwerden von seiner rechtsseitigen Hodenretention gehabt und dieselbe kaum beachtet.

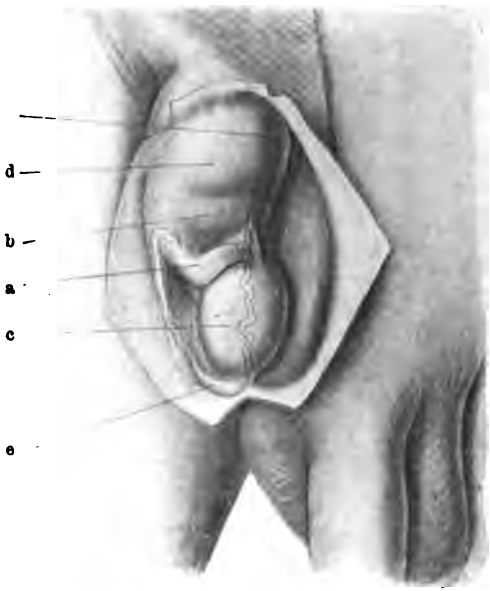

Fig. 3.

Der von Herrn Prof. Tandler bei der anotomischen Untersuchung aufgenommene Befund (Fig. 3 u. 4) lautet: Der Hoden liegt in der Inguinalregion dem medialen Teile des horizontalen Schambeinastes auf. Die rechte Scrotalhälfte ist klein, der Hoden mit allen Hüllen sehr leicht aus dem Unterhautzellgewebe entfernbar, Fascia Cooperi verdickt, ebenso die Ränder des An. ingu. subcutaneus, der Musc. cremaster ist außerhalb des An. ingu. nicht mehr nachweisbar. Die verdickte Tunica vaginalis propria umschließt eine ca. 10 cm lange, überall glatte Höhle, in deren unterstem Ende, der hinteren Wand anliegend, der ca. $2\,^1/_2$ cm lange Hoden (3 c) liegt. Der Sinus testis fehlt vollständig, am oberen Ende des Testikels erscheint der Kopf des Nebenhodens als strangförmiges, in deutlich entwickelter Duplikatur gelegenes Gebilde (Fig. 3 a), das sich kranialwärts allmählich

verliert und in dem die ganze obere Hälfte des Sackes einnehmenden mächtigen Wulste (3 b, d) allmählich verschwindet. Der proximale Abschnitt dieses Wulstes wird durch eine Leistenhernie gebildet (3 d), welche sich hinter die dorsale Wand der Tunica vag. propria hineinschiebt.

Besichtigung von der Bauchseite aus (Fig. 4): Cöcum und Appendix sind normal, von der Flexura ultima ilei, ca. 4 cm vor der Mündung zieht ein derber, weißglänzender Strang (4 a, b) gegen den Eingang der Inguinalhernie. An der Ursprungstelle dieses Stranges ist das Ileum abgeknickt, die Serosa ist in der ganzen Zirkumferenz des Darmes ca. 1 cm breit weiß, sehnig verdickt. Von hinten-oben ziehen im Peritoneum der

Fig. 4.

Fossa iliaca streifenartige, weißlich glänzende, sehnige Züge und vereinigen sich unten mit dem eben beschriebenen Narbenstrang, um mit ihm an der hinteren Wand des Bruchsackes zu verschwinden. Hebt man den freien Teil der Flexura ultima ilei auf, so sieht man, daß der Narbenzug auch an die dorsale Seite des hier freien Mesenterium gelangt. Dabei springt der Strang (4 b) über den Rand des Beckens etwa daumenbreit vor, so daß nach unten eine tiefe Nische entsteht.

Bei der Präparation des Nebenhodens von hinten ergibt sich, daß derselbe entfaltet und dadurch bedeutend verlängert ist. Der punktierten Linie (3 a, e, f) entsprechend ziehen Nebenhoden und Vas deferens an der Hinterseite der Tunica vaginalis propria hin, ohne von der Innenseite derselben wahrnehmbar zu sein.

Die Ileumschlinge, welche mit den Narbensträngen in Verbindung steht, zeigt von innen betrachtet vollkommen normale Verhältnisse.

Das Vorkommen von narbigen Verwachsungen zwischen Hoden oder Nebenhoden und Baucheingeweiden ist schon lange bekannt und wird von allen Autoren als eine Ursache der Hodenretention angeführt. Es ist zwar nicht selten, steht aber nach meinen Erfahrungen in der bedeutenden Minorität gegenüber jenen peritonealen Veränderungen, welche zwar nicht direkt zur Drüse in Beziehung treten, aber in unzweideutiger Weise die Beweglichkeit des Hodens behindern. Auch erscheinen die Adhäsionen des Hodens selbst mehr als zufällige Lokalisation eines ausgebreiteten Entzündungsprozesses, denn als alleinige und für sich bestehende Veranlassung der Hodenretention.

Ich habe 4 Fälle von narbiger Fixation des Hodens operiert, bei denen stets auch anderweitige, narbige Veränderungen des benachbarten Bauchfells zu konstatieren waren. Der Hoden war 1 mal an der Flexura sigmoidea fixiert, die ihrerseits der vorderen Bauchwand adhärierte, 2 mal war er an der dem Mesorchium gegenüber liegenden Wand des Processus vaginalis angewachsen, 1 mal an einem Blasenzipfel befestigt. Der Befund in einem der sezierten Fälle bietet insofern ähnliches, als ein sehr kräftiger Narbenstrang in der Tunica vag. propria liegt, der aber nicht in ersichtlicher Weise an der Retention teilnimmt; vielmehr spielen hier ausgedehnte Narben die ätiologische Hauptrolle, deren Hauptzentrum weiter oben sitzt, aber mit dem besprochenen Narbenband in Verbindung (Fig. 1 a) steht. Das Band der Scheidenhaut kann allein nicht als retinierender Faktor gelten, sondern nur als Teilerscheinung eines ausgedehnteren Prozesses.

In 11 operierten und 1 sezierten Falle traten die fixierenden Narben nicht direkt mit dem Hoden oder Nebenhoden in Berührung, sondern saßen weiter oben. Die Ausdehnung des veränderten Peritonealabschnittes war recht verschieden, oft sehr bedeutend, wie z. B. in den beiden abgebildeten Fällen. Jedesmal prägte es sich in der Umgebung der Narbe scharf aus, daß die Narbe weite Strecken des Bauchfells aufgebraucht und strahlig zusammengezogen hat, wodurch zwischen den einzelnen Hauptnarbenzügen Nischen entstehen, wie es Fig. 2 und 4 sehr charakteristisch zeigen. Öfters gingen die Narbenstränge von einem Zentrum nach allen Seiten aus, andere Male, wie in den abgebildeten Fällen, nur in einem Kreissektor. In den beiden abgebildeten sowie in mehreren operierten

Fällen treten die Narben an den Darm heran oder scheinen sogar, wie Fig. 4 zeigt, von ihm auszugehen. Es ist daher wichtig, zu bemerken, daß in den sezierten Fällen der Darm in seiner Mucosa vollkommen normal befunden wurde, so daß ein im postembryonalen Leben abgelaufener Geschwürsprozeß nicht angenommen werden kann. Ich habe auch einige Male die Narben ungefähr in der Art der Fig. 2 in die Nachbarschaft des Wurmfortsatzes kommen sehen und denselben sogar bisweilen gerötet gefunden. Ich habe ihn dann entfernt, wie wohl heutzutage jeder Chirurg einen einigermaßen suspekten Wurmfortsatz herausnimmt, wenn er ihm gerade auf dem Präsentierbrett vorgelegt wird. Ich habe aber nicht den geringsten Anhaltspunkt dafür, daß der Wurmfortsatz in einem Falle die Quelle des verheilten Entzündungsprozesses enthalten hätte. Als unerklärte Tatsache muß freilich konstatiert werden, daß die Mehrzahl der Hodenretentionen und speziell der Narbenfälle der rechten Seite angehört.

Das Narbengewebe geht bisweilen auf die Subserosa über und bettet sogar hie und da die Hodengefäße ein; in der Regel, wie auch bei den beiden sezierten Fällen, sind diese, sowie das Vas deferens frei. Ist ein Bruchsack vorhanden, so pflegen die Narben, wie in den sezierten Fällen beschrieben wurde (Fig. 1 und 3), in dessen Wand zu verlaufen und sein Ende trichterförmig und derbnarbig zu gestalten.

Der Eindruck bei den Fällen, in denen die Narben nicht geradezu an Hoden und Nebenhoden herantreten, ist, daß der Rest eines Entzündungsprozesses diejenige Wand des Processus vaginalis, welche den Hoden nach abwärts begleiten soll, fixiert und nach oben rafft und daß deshalb der Hoden nicht absteigt.

Die Fixation ist natürlich keine vollkommene; wie es bei derartigen Narbenprozessen des Peritoneum, insbesondere bei Bruchsacknarben die Regel ist, lassen sich die indurierten Stellen mehr oder weniger dehnen und gegen ihre Unterlage verschieben, schwächere Narben dürften wohl auch schließlich dem Zuge des Hodens ganz nachgeben. In allen derartigen Fällen werden Zweifel bestehen, ob die Narben und Adhäsionen wirklich vor der Zeit entstanden sind, zu welcher der normale Descensus erfolgen sollte, oder ob sie nicht vielmehr nach Entzündungen zurückgeblieben sind, welche die Folgen von Läsionen des retinierten Hodens darstellen. Dabei muß zunächst darauf verwiesen werden, daß die Narben, welche Hoden oder Nebenhoden an Baucheingeweiden fixieren, von jeher ohne irgendeinen Zweifel als mechanische Hindernisse des

Descensus betrachtet worden sind. Kocher sagt von ihnen: „Ob dieselben öfter von Entzündungen des Hodens abhängig sind, bleibt dahingestellt; es liegt freilich nahe, die kongenitale Atrophie in vielen Fällen auf eine solche zu beziehen.“ Nach meiner Anschauung widerspricht die Art und Ausdehnung der Entzündungsprozesse auch in den Fällen mit Fixation des Hodens der Wahrscheinlichkeit einer kongenitalen, resp. embryonalen Orchitis, entspricht vielmehr einer Peritonitis des Processus vaginalis und seiner Nachbarschaft; darüber zu streiten ist gewiß wertlos, weil sich bisher doch nichts nachweisen läßt; von Bedeutung ist nur, daß ein Entzündungsprozeß angenommen wird, welcher vor der Zeit des normalen Descensus ablief. Für höher liegende Narben kommt nur eine embryonale oder spätestens bei retardiertem Descensus in der frühesten Lebensperiode abgelaufene Peritonitis in Betracht, wenn man die ätiologische Bedeutung der Narben anerkennen will. Über Ursache und Wesen der Entzündung kann allerdings keine berechtigte Vermutung geäußert werden. Folgende Momente scheinen mir in solchen Fällen gegen die Annahme einer im späteren Leben entstandenen Veränderung zu sprechen:

Die Häufigkeit der Narben bei Kryptorchismus überragt bedeutend die Zahl der Fälle, in denen bei jungen Leuten in kongenitalen Hernien ausgedehnte narbige Prozesse gefunden werden, ohne daß dem Patienten etwas von abgelaufenen Entzündungen bekannt wäre.

Die Narben sind fast niemals auf den Processus vaginalis beschränkt, sondern erstrecken sich bisweilen weit über das Peritoneum des benachbarten Bauchabschnittes; sehr häufig sitzt die Stelle der stärksten Veränderung in großer Entfernung vom Leistenkanaleingang.

Die Narben gehören hauptsächlich jenem Teil des Bauchfells an, welcher den Hoden bei seinem Descensus geleiten sollte.

Nach dem Gesagten drängt sich mir die Vermutung auf, daß eine sehr häufige Ursache der Retentio testis in der Narbenschrumpfung des Peritoneum nach Entzündungsprozessen zu suchen ist, welche sich im embryonalen oder in der frühesten Zeit des postembryonalen Lebens in der Nachbarschaft des Leistenkanals abspielt und größere Strecken des Peritonealüberzugs aufbraucht.

Kehren wir nun zu der vorangesetzten Musterkarte zurück, um an ihrer Hand die übrigen Ursachen der Hodenretention zu prüfen.

Kleinheit des Scrotums — eine völlig indiskutable Annahme — Enge des Leistenkanals und Enge oder Fehlen des äußern Leistenringes; Hindernisse am Eingang des Scrotum. Die von Bramann gegebene Erklärung des Descensus testis nimmt an, daß vor dem Beginn des Descensus der äußere Leistenring durch die Aponeurose vollständig geschlossen ist, daß diese Aponeurose durch das Tiefertreten des Processus vaginalis vorgewölbt wird. Abnorme Widerstandskraft und geringe Dehnbarkeit der Fascie könnten nun am Ausgang des Leistenkanals die andrängende Kraft aufhalten oder ganz lähmen. Ein solcher Mechanismus wäre nach der Bramannschen Lehre theoretisch denkbar, die praktische Bestätigung steht m. W. aus und es wird daher zweckmäßig sein, die rein konstruktive Bedeutung dieser Hypothese anzumerken.

Die Annahme, daß Hindernisse am Eingang des Scrotum bestehen können, dürfte ihre Entstehung vielleicht am ehesten dem relativ nicht gar so seltenen Vorkommen der Dystopia inguino-superficialis des retinierten Hodens verdanken, jener Dystopie, bei welcher zuerst der Hoden den richtigen Weg durch den Leistenkanal eingehalten hatte, nach dem Verlassen deselben aber in eine andere Richtung abschwenkt: Gegen den Damm (Dystopia perinealis), gegen den Eingang der anderen Scrotalhälfte (Fig. 1) (Dystopia transversa superficialis), kopfwärts zwischen Externusfascie und Fascia superficialis gegen die Spina anterior superior zu (Fall 7, 14, 15) (Dystopia inguino-superficialis abdominalis) oder unter die Haut des Oberschenkels (Dystopia inguino-superficialis cruralis resp. scrotofemoralis). Solche Verlagerungen des Hodens gehen häufig mit Retention einher, indem der Testikel außerhalb des äußeren Leistenringes nur einen kurzen Weg in der betreffenden falschen Richtung zurückzulegen imstande ist, so häufig, daß die Dystopia externa (superficialis) auch kurzerhand unter den Folgezuständen der Hodenretention geführt wird (Bramann). Das ist aber gewiß nicht berechtigt, sondern die Länge des Samenstranges kann auch bei der äußeren Dystopie eine gleiche sein, wie bei der richtigen Lagerung; das konnte ich an einem Fall von Dystopia ingu.-superf. abdominalis und an einer beiderseitigen Dystopia ingu.-superf. cruralis konstatieren. In jüngster Zeit ist sogar der Spieß umgedreht und die Dystopie des Processus vaginalis — das Bestehen einer Hernia ingu.-superfic. als eine Ursache der Hodenretention bezeichnet worden (St. Cohn, Archiv f. klin. Chir., Bd. 82). Jeder erfahrene Chirurg dürfte zahlreiche Fälle erlebt haben, bei denen zwar der Hoden retiniert, der Processus vaginalis aber ganz oder wenigstens zum

großen Teil ins Scrotum gelangt ist. Das analoge Verhältnis war auch bei den beiden hier verwendeten Fällen von Dystopia ingu.-superf. abdominalis (Nr. 14 und 15) zu konstatieren. Der Scheidenfortsatz war jedesmal so lang, daß sein Ende, welches über das Niveau der Spina ant. sup. hinaufging, bei normaler Lagerung bequem bis in die Höhe des normal liegenden Hodens gereicht hätte. Der retinierte Hoden schlüpfte zwischen dem unteren Teil des Leistenkanals und einem kurzen Teil, weitaus nicht dem ganzen Raum des Cavum proc. vaginalis, hin und her. Er konnte also den Scheidenfortsatz nicht zurückgehalten haben, anderseits wäre ihm der bequemste Platz zu weiteren Exkursionen offen gestanden, wenn ihn nicht die vorhandenen peritonealen Narben in seiner Bewegungsfähigkeit gehindert hätten. Völlig analoge Verhältnisse zeigten der retinierte Hoden und der weit abgestiegene Processus vaginalis bei Fall 7 (Dystopia ingu.-superficialis cruralis). In diesen Fällen haben die Narben gerade den Teil des Processus zurückhalten können, an welchem der Hoden lag, es blieb aber noch genug Bauchfell frei beweglich und verschiebbar, um einen annähernd normal langen Scheidenfortsatz zur Bildung gelangen zu lassen.

Durch welche Ursachen wird der deszendierende Processus vaginalis aus seiner Bahn gedrängt? Es wäre gewiß das einfachste, anzunehmen, daß ein Hindernis am Eingang des Hodensackes oder in den Hüllen des Samenstranges und Processus vaginalis vorhanden ist. Ich habe in allen Fällen von dystopischen Hoden, ob dabei Retention vorhanden war oder nicht, ebenso auch bei allen am richtigen Wege retinierten Hoden darauf geachtet, Herr Prof. Tandler und ich haben in den sezierten Fällen besondere Rücksicht darauf genommen — niemals war am Scrotaleingang oder im Verhalten der Fascie des Obliquus externus etwas Abnormes bemerkbar, das Gewebe war ebenso wie in anderen Richtungen durch den bekannten Fingerdruck leicht lösbar. Die Ursache der äußeren Dystopie ist ebenso unklar, wie die der inneren, die Annahme, daß Hindernisse im Scrotaleingang den Descensus testis hindern oder in eine falsche Bahn leiten können, ist unbewiesen und unwahrscheinlich.

Die Heredität.

Der Retentio testis ist zwar nicht gerade häufig nachweisbar, aber doch in genügend zahlreichen Fällen beobachtet worden, um als sichergestellt gelten zu können. Auch ich habe einen 9jährigen Knaben operiert, dessen Bruder wegen Hodenretention kurz vorher

an einer anderen chirurgischen Station semikastriert worden war und bei dem keine lokale Ursache gefunden werden konnte.

Vielleicht kann man einen anderen Fall hierher nehmen, bei dem allerdings nur eine ganz entfernte Möglichkeit hereditärer Belastung beteht. Ein Monorche, der selbst mit der Diagnose „Leistenbruch" zur Aufnahme kam, gab an, daß sämtliche männliche Mitglieder seiner Familie an Leistenbruch leiden.

Kongenitale Entwickelungsstörungen

werden von vielen Autoren als die Kardinalursache der Retention bezeichnet. Leider ist bei einer großen Zahl der Ausführungen nicht klar ersichtlich, in welcher Weise man sich die Störung zu denken hat. An erster Stelle wird die mangelhafte Entwickelung des Hodens in Betracht gezogen, weiter abnorme Kürze der Gefäße, des Vas deferens, „Fehlen oder mangelhafte Entwickelung des Leitbandes."

Der retinierte Hoden ist bekanntlich in der Regel deutlich kleiner und weicher, als der normale.

Ich möchte hier darauf hinweisen, daß die Beurteilung und Abschätzung dieser Verhältnisse in manchen Fällen recht schwierig ist. Insbesondere kommt das im folgenden zu besprechende Verhalten des Nebenhodens in Betracht. Während man bei normalem Situs Hoden und Nebenhoden als einheitliches Gebilde fühlt, ist bei der Retention sehr häufig der Hoden allein, der Nebenhoden überhaupt nicht tastbar. Dann ist aber auch die Gefühlstäuschung nicht zu unterschätzen; wenn ich von außen her über meine Taschenuhr streiche, während sie in der Weste steckt, kommt sie mir bedeutend kleiner vor, als wenn ich den Sack von beiden Seiten abtaste. Eine halbwegs sichere Abschätzung gestattet mir persönlich das Gefühl in vielen Fällen von Retention nur bei freigelegtem Organ und auch dann bin ich nicht selten in Verlegenheit gewesen, ob der Hoden sicherlich kleiner und weicher ist, als normal.

Wir wissen, daß in den exstirpierten Retentionshoden, welche histologisch untersucht wurden, regelmäßig Zeichen der Atresie oder funktionellen Minderwertigkeit zu finden waren, daß aber hie und da bei beiderseitiger Retention normale Zeugungsfähigkeit besteht.

Seit lange wird darüber gestritten, ob die Veränderung der retinierten Hoden primär oder sekundär ist. Für letztere Annahme sprechen mehrere Gründe: der transponierte Hoden von Knaben

wächst nach seiner Befreiung häufig auffallend schnell, so daß er nach der — allerdings unsicheren — Schätzung in kurzer Zeit dem nichtretinierten Hoden nachkommt. Ich habe ebenso wie andere Chirurgen mehrmals nach der im Pubertätsalter vorgenommenen Operation eine überraschend schnelle Entwickelung der sekundären Geschlechtscharaktere beobachtet. Vor allem ist es ganz unbewiesen, daß der Descensus des Testikels von der funktionellen Entwickelung des Hodens abhängig ist. Gegen eine solche Vermutung spricht vielmehr schon der normale Zeitpunkt des Descensus, dann aber die unzweifelhafte Tatsache, daß ganz funktionsuntüchtige Hoden häufig im Scrotum liegen. Kann doch sogar nach der vielzitierten Erfahrung bei Fehlen des Hodens der Nebenhoden allein absteigen. Dies gilt insbesondere von der einseitigen Retention, während bei der **komplizierten** beiderseitigen Retention nebenher noch andere Störungen in der Entwickelung des Genitale bestehen. Bisher scheint mir weder ein praktischer Beweis, noch eine theoretische Basis für die Annahme vorzuliegen, daß ein primärer Bildungsfehler des Hodens zu einer Störung des Descensus derselben Seite Veranlassung geben kann. Für diese spezielle Frage ist es daher gar nicht entscheidend, ob die retinierten Hoden primär oder sekundär atrophisch sind.

In sehr vielen Fällen von Hodenretention zeigen sich auffallende Veränderungen am Nebenhoden. Ganz normale Lagebeziehungen zwischen Hoden und Nebenhoden sind nach meiner Erfahrung bei der Retention sogar recht selten, indem wenigstens der Sinus testis weiter als normal zu sein pflegt. Sehr häufig findet man beträchtliche Abweichungen in der Konfiguration des Nebenhodens, was ja auch von mehreren Autoren erwähnt wird. Ich habe nirgends eine diesbezügliche Abbildung gefunden und verweise daher nochmals auf Fig. 3, in welcher die punktierten Striche die nur von außen darstellbaren Teile des Nebenhodens, resp. das Vas deferens bezeichnen. Dieselbe gibt einen ziemlich typischen Befund wieder. Nur der Kopf des Nebenhodens ist annähernd normal geformt, im übrigen Teil sind die Kanälchen gestreckt, locker aneinander gelegt, wodurch das ganze Organ ungemein lang und dünn wird. Es liegt oft ganz glatt (wie in Fig. 3) in der Wand der Tunica vaginalis, eine nur wenig vorspringende Verdichtung derselben markierend, andere Male ist es mehr drehrund und tritt stärker vor. Der Kopf ist dabei meist der einzige Teil des Nebenhodens, welcher dem Hoden anliegt, während der übrige Teil weit von ihm weg, bisweilen im Halbkreis um ihn herum liegt. Der

Sinus testis ist entweder sehr weit und tief oder kommt in Fällen, wie bei Fig. 3 ganz zum Verschwinden. Wie bereits früher erwähnt, muß diese häufige Erscheinung bei der Abschätzung der Größe des Hodens berücksichtigt werden, da ein solcher Nebenhoden nicht von der Haut aus gefühlt wird und der Hoden allein natürlich kleiner ist, als beide Organe zusammen.

Die besprochene Anomalie ist keine Spezialität der Hodenretention. Sie findet sich vielmehr — was wenig beachtet zu werden scheint — ungemein häufig bei kongenitalen Hernien und es könnte daher daran gedacht werden, daß die Verhältnisse des Leistenkanales und des Processus vaginalis während der Passage des Hodens durch den Leistenkanal auf die Gestalt und Lagerung des Nebenhodens Einfluß zu nehmen vermöchten.

Bei ungenügender Fixation des Nebenhodens gegen den Hoden verliert dieser eine für die normale Stellung wichtige Stütze und daher kommt es, daß in jedem solchen Fall der obere Hodenpol die Tendenz hat, nach vorne und unten abzusinken, so daß also leicht eine mehr oder weniger bedeutende Inversio testiculi zustande kommt. Auch hierin ist — gewiß sehr unmotiviert — eine Entstehungsursache der Retention gesucht worden.

Die Hodengefäße sind bei der Hodenretention stets kurz; ihre Länge entspricht dem Maximum der Exkursionsweite des Hodens und sie sind es auch stets, welche selbst nach der Beseitigung aller nachweisbaren Hindernisse der Transposition des Hodens im Wege stehen. Die Möglichkeit der einzeitigen Verlagerung hängt — wenn man die Gefäße nicht opfern will — von ihrer Länge ab und die Methoden der mehrzeitigen Verlagerung beruhen auf dem Bestreben, die Gefäße schonend und genügend zu verlängern.

Kann die häufig wiederholte Behauptung, daß die Kürze der Gefäße die Retention des Hodens verursache, akzeptiert werden? Auf diese Frage ist mit einer zweiten Frage zu antworten: Gibt es überhaupt eine angeborene Kürze der Gefäße? Mir ist nur eine Hypothese bekannt, welche in Analogie gezogen werden könnte und gerade diese ist die denkbar schlechteste Gesellschaft, denn sie gehört zu dem bösen Kreis wilder Hypothesen, welche zur Erklärung der Wanderniere dienen sollen. Es wurde angenommen, daß die Niere beweglich werde, wenn ihre Gefäße zu lang sind. Nun ist aber, wie ich s. Z. gezeigt habe[1]), gerade die Niere ein trefflicher Beweis dafür, daß die Gefäße gerade so lang sind, wie es der

1) Mitteilungen aus den Grenzgebieten 1899, Bd. 4.

momentane Bedarf anspricht, daß nicht ihre Länge den Situs des Organes bestimmt, sondern gerade umgekehrt. Die Niere des Neugeborenen ist relativ weit größer, als die des Erwachsenen, ihre Gefäße gehen in nach unten spitzem Winkel und müssen viel länger sein, damit sie den um einige Wirbelkörper tiefer liegenden Hilus erreichen. Indem das Wachstum der Niere weiterhin zurückbleibt und der Hilus höher rückt, werden die Gefäße relativ kürzer — stets genau dem Abstande entsprechend. Es gibt nur eine Arterie, die „zu lang" angelegt ist, die Arteria uterina, welche für einen enormen Wechsel der Beanspruchung eingerichtet sein muß, jede andere Arterie paßt sich den Bedürfnissen an. Die Annahme, daß primäre, abnorme Kürze der Gefäße den Hoden zurückhalten könne, entbehrt jeder stützenden Analogie, ist äußerst unwahrscheinlich und daher besser wegzulassen. Hie und da kommt es vor, daß peritoneale, resp. subperitoneale Narben wirklich die Gefäße einbetten und der Lösung und Dehnung bei der Operation ein Hindernis entgegensetzen, ein sekundäres Hindernis, welches gewiß nicht die eigentliche Ursache der Retention ist.

Wenn wir nun die kongenitale Kürze der Vas deferens als Ursache der Retention ins Auge fassen sollen, so muß vorher ein eigentümlicher Sprachgebrauch mancher Autoren erwähnt werden, der so häufig wiederkehrt, daß er nicht stillschweigend übergangen werden kann. In der hier vorangeschickten Übersicht der Hypothesen, wie in zahlreichen anderen Bearbeitungen unseres Themas figuriert unter den Ursachen des Kryptorchismus die „angeborene Kürze des Samenstranges". Bekanntlich entsteht der Samenstrang durch das Zusammentreten des Vas deferens und des Gefäßbündels; wenn der Hoden höher steht, muß der Samenstrang kürzer sein, wenn der Hoden am inneren Leistenring steht, kann es überhaupt nicht zum Zusammenschluß eines Samenstranges kommen. Die Frage ist nur, ob das Vas deferens infolge angeborener Kürze den Descensus zu verhindern imstande ist. Diesbezüglich stehen die Meinungen einander ziemlich schroff gegenüber, ohne daß die Literatur genau beschriebene, und als einwandfrei erkennbare Fälle bieten würde. Ich habe niemals gesehen, daß das Vas deferens ein nennenswertes Hindernis gegen die Transposition geboten hätte und auch in den beiden sezierten Fällen (geringgradige Retention) zeigte der Samenleiter normale Länge. Dagegen möchte ich glauben, — genaue Messung ist natürlich ausgeschlossen und man ist daher auf die Schätzung angewiesen — daß bei höhergradigen Retentionen das Vas deferens nach der Transposition regelmäßig etwas gespannt.

also um ein belangloses, aber merkbares Stück kürzer ist, als bei normaler Hodenlage. Ich würde mich aber sehr hüten, eine derartige Verkürzung unter die Ursachen der Hodenretention aufzunehmen; denn wenn auch das Vas deferens seiner Entstehung nach zunächst vom Schicksal des Hodens unabhängig ist, so geht der Descensus den Samenleiter doch ebenso nahe an, wie den Hoden und man darf getrost annehmen, daß dieser seine Entwicklung und sein Wachstum beeinflußt. Dafür haben wir genug Analoga, z. B. im Verhalten des Ureters bei der Nierendystopie. Auch die Form des Vas deferens kann durch die abnorme Lagerung beeinflußt sein, indem sein Durchschnitt nicht kreisförmig, sondern oval ist.

Es ist nicht zu bezweifeln, daß auch einmal eine Bildungsanomalie des Samenleiters vorkommen kann, solche Fälle dürfen aber nur als Kuriosa figurieren; unter den ernstlich in Betracht kommenden Ursachen der unkomplizierten Hodenretention verdient die abnorme Kürze des Vas deferens keinen Platz.

Zum Schluß nur wenige Worte über das Gubernaculum. Wir finden verzeichnet: Fehlen, mangelhafte oder unrichtige Entwicklung des Leitbandes als Ursache der Retention; oder noch detaillierter: Abnorme Anheftungsstelle, Schwäche und leichte Dehnbarkeit des Bandes. Es ist hier nicht der Platz, auf die Frage einzugehen, ob das Gubernaculum seinen Namen verdient, gewiß ist aber, daß dasselbe nur von der vorderen Bauchwand ausgehen und niemals mit der Scrotalhaut in Verbindung treten kann. Eine Zugwirkung außerhalb des Leistenkanales ist undenkbar und die Bedeutung des Gubernaculum würde in dieser Richtung für die geringeren Grade der Retention ohnehin nicht in Betracht kommen.

Die supponierten Anomalien des Leitbandes hat niemand in brauchbarer Weise beschrieben, sie wurden zunächst als Vermutungen aufgestellt und theoretisch auf die Hypothese der Zugwirkung des Gubernaculum hinaufkonstruiert. Erst später sind sie ganz ungerechtfertigterweise in den eisernen Bestand der ätiologischen Faktoren aufgenommen worden.

Die Lehre von den Ursachen des Kryptorchismus bedarf einer kritischen Sichtung. Ich würde folgende Gruppierung vornehmen: Der Kryptorchismus ist einzuteilen in: die innere Hodendystopie, die komplizierte Hodenretention, welche eine Teilerscheinung einer Anomalie des Genitalsystems ist und die unkomplizierte Hodenretention.

Nur die letztere ist eine Anomalie sui generis und durch ihre Häufigkeit (90—95 Proz. der Fälle) praktisch bedeutend.

Die innere Hodendystopie und die komplizierte Hodenretention sind in ihren Ursachen größtenteils ganz unklar und mit den analogen Anomalien anderer Organe in Parallele zu stellen.

Von den angegebenen Ursachen der unkomplizierten Hodenretentionen sind nur die Heredität und die Verwachsung des Hodens oder Nebenhodens durch peritoneale Adhäsionen zu akzeptieren; ich fasse weiterhin als sehr häufige Ursache der Retention peritoneale Narben und Adhäsionen auf, welche zwar nicht zum Hoden selbst treten, aber in dessen Nachbarschaft das Peritoneum und die Subserosa konsumiert haben und derart fixieren, daß ein mechanisches Hindernis des Descensus entsteht.

Von den übrigen, für die Erklärung der Ursachen des gestörten Descensus angeführten Hypothesen ist ein Teil kurzweg auszuschließen, der Rest ganz unbewiesen und so unwahrscheinlich, daß wir ihn besser durch ein aufrichtiges Ignoramus ersetzen.

XXV.

Aus der chirurgischen Abteilung des städtischen Krankenhauses Moabit in Berlin. (Direktor: Geh. Med.-Rat Prof. Dr. Sonnenburg.)

Erfahrungen mit der Lumbalanästhesie in 875 Fällen.

Von

Dr. Oelsner,
Assistenzarzt.

Nachdem Bier im Jahre 1899 seine epochemachenden Versuche mit der Lumbalanästhesie mittels Kokain veröffentlicht hatte, brachten die folgenden Jahre eine außerordentliche Fülle von Arbeiten, welche diese Frage vom chemischen, klinischen und experimentellen Standpunkte erörterten. An die Stelle des Kokains, indem Bier selbst noch nicht das ideale Anästhetikum erblickte, wurden die verschiedenartigsten chemischen Mittel gesetzt. Salzlösungen verschiedenen Charakters und Konzentration, Narkotika usw. wurden im Tierexperimente injiziert. Kaum ein Derivat des Kokains blieb unversucht, bis schließlich aus der großen Zahl der Mittel einige wenige für die Praxis brauchbare Lösungen übrig blieben, für und gegen deren Anwendung sich in gleicher Weise zahlreiche Stimmen erhoben, ohne daß bis zum heutigen Tage ein einziges Mittel als absolut wirksam und unschädlich anerkannt wäre. Die gebräuchlichsten sind: Stovain, Novokain und Tropakokain, erstere beide mit und ohne Suprareninzusatz.

Die klinischen Arbeiten suchten durch Verbesserung der Injektionstechnik, genauere Dosierung des Mittels, geeignete Lagerung und andere unterstützende Maßnahmen die Gefahren der Methode zu beseitigen und ihre Sicherheit zu erhöhen. Es ist das Verdienst von Bier und seinen Mitarbeitern, uns ein ziemlich allgemein anerkanntes Normalverfahren an die Hand gegeben zu haben.

Die experimentellen Arbeiten gingen darauf hinaus, die Art der Wirkung der Mittel auf das Zentralnervensystem zu ergründen,

insbesondere die klinisch so wichtige Frage zu entscheiden, inwieweit die Anästhesie selbst, vor allem aber die unangenehmen Neben- und Nachwirkungen auf einfache Kontakt- oder resorptive Wirkungen zu beziehen seien.

Betrachtet man die Arbeiten des letzten Jahres, so kann man sich des Eindruckes nicht erwehren, als ob die große, durch die Lumbalanästhesie hervorgerufene Bewegung augenblicklich zum Stillstand gekommen sei. Hinsichtlich der anzuwendenden Mittel ist, wie oben erwähnt, eine Einigung bisher nicht erzielt. Ihre Neben- und Nachwirkungen können wir wohl einschränken, nicht aber vermeiden. Trotzdem sind sich alle Operateure, die sich der Lumbalanästhesie in größerem Umfange bedient haben, darin einig, daß sie mit ihrem größeren Ausban auch ein immer weiter werdendes Terrain für ihre Anwendung finden wird.

Die Literatur über die Rückenmarksanästhesie ist in dem Sammelreferat von Bosse und in der großen Arbeit von Strauß aus der Greifswalder Klinik so erschöpfend behandelt, daß ich mich darauf beschränken kann, nur die Erfahrungen aus unserer Abteilung hier mitzuteilen.

Wir wenden die Rückenmarksanästhesie seit 1904 an und verfügen nunmehr über ein Material von 875 Fällen, von denen 114 auf reines Stovain, 354 auf Novokain-Suprarenin und 407 auf Stovain-Adrenalin entfällen.

Technik der Injektion.

Wir folgen bei der Injektion genau dem von Bier und Dönitz angegebenen und wohl ziemlich allgemein anerkannten Normalverfahren, nur daß wir mit Vorliebe die Injektion in sitzender Stellung des Patienten vornehmen und nur in den Fällen, wo schwere Frakturen der untern Extremitäten oder appendicitische Abszesse das Aufsetzen des Patienten und sein Verharren in gekrümmter Stellung nicht geraten erscheinen lassen, die Injektion im Liegen vornehmen. Was diese selbst betrifft, so finden wir den Ort für sie, indem wir die beiden Oss. ilei durch eine Linie verbinden und in dem nächsten oder übernächsten Intervertebralraum genau in der Mittellinie unter Befolgung peinlichster Asepsis mit dem Troicar eingehen. Hat man den Eindruck, daß derselbe das Ligamentun flavum durchbohrt hat, so entfernt man den Mandrin und stößt vorsichtig den Troicar weiter vor, bis Liquor abfließt. Eine Anästhesierung der Einstichstelle oder Spaltung der Haut mit dem Messer nach vorheriger

Anästhesie halten wir nicht für nötig, da uns der rasche Einstich schonender erscheint als das vorherige lange Manipulieren an der Einstichstelle. Fließt anstatt des Liquors Blut aus der Nadel, so entfernen wir sie sofort, ohne injiziert zu haben und wiederholen den Einstich einen Intervertebralraum höher. Wir spritzen die Lösung natürlich nur bei Liquorabfluß ein, legen dabei aber nicht so großen Wert darauf, daß derselbe im Strahle erfolgt. Im Gegenteil haben wir oft die besten Anästhesien bei tropfenweisem Abfließen, dagegen völliges Versagen erlebt, wenn der Liquor im Strahle kam. [1]) Wir glaubten uns daher zu der Annahme berechtigt, daß in den letzteren Fällen die Lösung durch starke Strömungen im Lumbalkanal zu rasch verdünnt und weiter getragen wird, um an Ort und Stelle eine ausreichende Wirkung entfalten zu können. Wir suchen daher dem vorzubeugen, indem wir in solchen Fällen ziemlich viel Liquor abfließen lassen und wenig aspirieren, ehe wir die Lösung injizieren, während wir bei vorherigem tropfenweisem Abfließen mehr aspirieren und die Injektion sofort vornehmen. Ein mehrmaliges Ansaugen, um Liquor und Lösung besser zu durchmischen, und die Anästhesie höher hinaufzutreiben, haben wir nach mehrmaliger Anwendung wegen eines Kollapses, welchen wir hierbei sahen, wieder aufgegeben. Ist die Injektion erfolgt, und die Einstichöffnung mit einem Heftpflaster verschlossen, so lagern wir den Patienten auf ein einfaches Keilkissen, so daß das Becken erhöht, der Rumpf tief liegt. Nach mehreren Kollapsen haben wir die extreme Trendelenburgsche Beckenhochlagerung bei Lumbalalanästhesie vollkommen aufgegeben und unsere Indikationsstellung für die Anwendung der letzteren danach eingerichtet. Ist die Anästhesie erfolgt, so entfernen wir das Keilkissen und lagern den Patienten wiederum horizontal.

Dem Vorschlage Kroners, nach Eintritt der Anästhesie nochmals Liquor ablaufen zu lassen und damit einen Teil des Mittels zu entfernen, sind auch wir gefolgt. Herr Oberarzt Mühsam modifizierte das Verfahren dahin, daß er nach Eintritt der Anästhesie einen Intervertebralraum tiefer punktierte und Liquor abfließen ließ. In dem Punktat wurde chemisch Stovain nachgewiesen. Als wir sahen, daß auch dieses Verfahren Kollapse nicht vermeiden ließ, gaben wir es wieder auf. Wir und auch König-Altona gehören also (um mit Freund zu reden) zu den anderen, denen es in den

1) Sonnenburg, Bemerkungen zur Lumbalanästhesie mittels Stovain und Novokain. Med. Klinik, 1906, Nr. 37.

Sinn gekommen ist, nach Eintritt der Anästhesie nochmals den Rückenmarkskanal zu punktieren und haben uns also gleichfalls dieser „Mißhandlung“ schuldig gemacht. Wir verstehen nicht die gerechte Entrüstung, die Freund in seiner Polemik gegen Bosse zeigt; wenn eine Modifikation der Lumbalanästhesie auf vernünftigen Vorstellungen basiert, dann ist es diese. Gelänge es, einen erheblichen Teil des angewandten Mittels wieder zu entfernen, so wären die toxischen Neben- und Nachwirkungen sicherlich geringer. Vor der zweimaligen Punktion scheuen sich die wenigsten Autoren; wenn Blut aus der Nadel fließt, versuchen wir ja auch die Injektion einen Intervertebralraum höher.

Mittel und Wert der Anästhesie.

Wir wandten anfangs das reine Stovain an, gingen dann zu dem Stovain-Adrenalin (Billon) über und kehrten zu ihm zurück, nachdem wir über 1 Jahr mit Novokain-Suprarenin gearbeitet hatten. Bei 114 Fällen mit reinem Stovain zählten wir 18 Versager, in 354 Novokain-Suprareninfällen 8 Versager und 9 unvollkommene Anästhesien, in denen auch Allgemeinnarkose nötig wurde. In 407 Fällen mit Stovain-Adrenalin hatten wir 39 Versager, von diesen entfallen 28 auf 198 Fälle mit Stovain (Riedel) und 9 Versager auf 209 Fälle mit Stovain (Billon).

Nachfolgende Tabelle bringt die genaueren Angaben:

Mittel	Zahl der Fälle	Anästhesie: Versager	Anästhesie: Ungenüg.	Anästhesie: Ausreich.	Nebenwirkungen	Nachwirkungen
Stovain	114	18	—	96	10	12
Novokain-Suprarenin	354	8	9	337	20	26
Stovain-Adrenalin (Riedel)	198	28	3	167	12	51
Stovain-Adrenalin (Billon)	209	9	4	196	6	17

Gründe für das Versagen.

Als wir die Lumbalanästhesie einführten, waren die Fälle ziemlich häufig, in denen nicht injiziert werden konnte, weil kein Liquor abfloß; mit zunehmender Übung im Injizieren wurden sie seltener und sind in der letzten Zeit gänzlich geschwunden, so daß auch bei skoliotischen und selbst kyphoskoliotischen Individuen unter Berücksichtigung der Krümmung der Wirbelsäule die Rückenmarksanästhesie ausgeführt werden konnte. Da außerdem unsere oben ausführlich beschriebene Technik als einwandfrei anzusehen ist, müssen die Gründe für das Versagen der Anästhesie in anderen Faktoren zu suchen sein. Es kommen nur zwei in Frage: Die Beschaffenheit der Lösung und die Disposition des Individuums. Der letztere etwas problematische Begriff stellt eigentlich nur eine Umschreibung dar für die Unkenntnis all der uns bisher noch verborgen gebliebenen Momente, welche eine Anästhesie nicht aufkommen lassen. Wir wissen nicht, warum die gleiche Dosis, beim kräftigen Arbeiter eingespritzt, absolut unwirksam bleibt und bei einer hysterischen jungen Dame angewandt, eine ausgezeichnete Anästhesie hervorruft, um dann wiederum in zwei entsprechenden anderen Fällen entgegengesetzt zu wirken. Es fehlt dem Verfahren eine Richtschnur für das Individualisieren.

Hinsichtlich der Beschaffenheit der Lösungen achteten wir darauf, daß möglichst frisch zubereitete zur Verwendung kamen. Daß häufig mangels einer anderen Erklärung die Schuld in fälschlicher Weise auf das Mittel bezogen wird, beweist der eine Fall, in dem einer 27jährigen Patientin von kräftiger Konstitution 0,125 Novokain-Suprarenin injiziert wurde. Liquor floß reichlich ab, die Injektion ging glatt vonstatten. Trotz sofortiger Beckenhochlagerung war auch nach halbstündigem Warten keine Anästhesie eingetreten. Es wurde nun die Chloroform-Äther-Sauerstoffnarkose eingeleitet, während der es trotz vorsichtigsten Narkotisierens zu einer Asphyxie kam, die aber rasch behoben wurde. Auch nach Beendigung der Operation (Appendektomie + Cholecystostomie) war keine Anästhesie vorhanden. Nach 4 Tagen trat plötzlich Doppelsehen auf. Es zeigte sich eine Abducenzlähmung, die nach 28 Tagen spontan zurückging.

Nebenwirkungen.

In einzelnen Fällen beobachteten wir während oder kurz nach der Injektion leichte Kollapse, besonders wenn erstere nicht prompt

vonstatten ging und mehrfach versucht werden mußte. Abgesehen von diesen Erscheinungen, die nicht auf das Mittel zu beziehen sind, sahen wir während der Operation häufiger Übelkeit, die sich bis zum Erbrechen steigerte, leichte und mittelschwere Kollapse, die in einem ursächlichen Zusammenhange mit dem angewandten Anästhetikum standen. Neben diesen unangenehmen Erscheinungen beobachteten wir oft eine direkt therapeutische Nebenwirkung — den reichlichen Abgang von Blähungen und Stuhlgang auf dem Operationstisch unter den Einwirkungen des Anästhetikums. Wir sahen dies besonders oft bei eingeklemmten Hernien, wenn der Darm von der Umschnürung befreit war, aber auch bei akuten Appendicitiden mit bereits einhergehender Darmatonie, wo die reichliche Entleerung besonders günstig wirkte. In 2 Fällen mit ileusartigen Erscheinungen machte die Stovaininjektion die Operation auf diese Weise überflüssig. — Wir beobachteten während der Operation einen Exitus, an dem wir jedoch der Methode keine Schuld beimessen möchten. Es handelte sich um einen sehr dekrepiden Patienten mit lang eingeklemmter Hernie, bei dem während der Operation ein unstillbares Erbrechen fäkulenter Massen eintrat, an deren Aspiration er zugrunde ging. — Erwähnen möchten wir noch, daß bei sonst kompletten Anästhesien das Isolieren ausgedehnter Verwachsungen am Wurmfortsatz Schmerzen verursachen kann, die in der Magengegend lokalisiert werden.

Nachwirkungen.

In einer großen Reihe von Fällen bieten die Patienten dasselbe Bild wie nach dem Erwachen aus einer Allgemeinnarkose. Sie klagen über allgemeine Mattigkeit, Übelkeit, Erbrechen und Kopfschmerzen. In einigen wenigen Fällen dauerten die letzteren und mäßige Nackenschmerzen Tage bis Wochen. Neben diesen harmlosen, immer spontan zurückgehenden Erscheinungen beobachteten wir 6 schwere Kollapse. Der eine betraf eine ausgeblutete Patientin, die wegen geplatzter Tubargravidität sofort operiert werden mußte. Sie kollabierte nach der Operation vollkommen und starb nach 8 Stunden im Kollapse. Inwieweit in diesem Falle die Lumbalanästhesie als solche für die Schwere des Kollapses verantwortlich zu machen ist, läßt sich bei der Art der Erkrankung schwer entscheiden. Nach zwei gynäkologischen Laparotomien nahmen die Kollapse gleichfalls einen recht bedrohlichen Charakter an; jedoch erholten sich die Patientinnen nach 10 resp. 12 Stunden. Ein schwerer Kollaps nach einer vaginalen Totalexstirpation war auch

dadurch bemerkenswert, daß er das Bild einer innern Blutung in vollkommener Weise darbot, nur daß das charakteristische Symptom des Gähnens fehlte. Zwei weitere Fälle sind auch in anderer Hinsicht interessant. Kothe[1]) konnte hierbei die hohe analeptische und damit therapeutische Wirkung des Epirenans bei akuten schweren Herzkollapsen demonstrieren.

In dem ersten Falle handelte es sich um eine 71jährige kachektische Patientin mit stark stenosierendem Pyloruscarcinom. Es wurde unter Lumbalanästhesie mittels Novokain 0,15 eine Gastroenterostomie mit Murphyknopf gemacht. Am Schluß der Operation trat ein sehr schwerer Kollaps ein. Der Puls war nicht fühlbar, das Gesicht blaß, Atmung oberflächlich, zeitweise aussetzend. Cornearefiex erloschen. Patientin machte einen geradezu moribunden Eindruck. Subkutane Injektion von Kampfer und Digalen ohne jeden Erfolg. Patientin wird rasch ins Bett gebracht und erhält nun eine intravenöse Injektion von 0,001 Epirenan in 0,1 proz. Lösung. Etwa 5 Sekunden darauf wird der Puls wieder fühlbar und bald sehr kräftig. Auch die Atmung wird nun wieder besser. Hierauf wird eine subkutane Kochsalzinfusion und intravenöse Digaleninjektion gemacht. Der Puls bleibt, wenn auch die anfängliche enorme Steigerung wieder nachläßt, doch andauernd kräftig. Patientin kommt bald wieder zum Bewußtsein, nach einigen Stunden hat sie sich vollkommen erholt, trinkt Wein und Tee. Abends tritt profuses Erbrechen ein und Patientin stirbt durch Aspiration. — Während der Operation wurde nur eine mäßige Beckenhochlagerung durch Unterschieben eines Keilkissens unter das Becken angewandt, welches nach Eintritt der Anästhesie fortgenommen wurde.

Der zweite Fall betraf einen 63jährigen Mann, bei dem gleichfalls wegen stenosierenden Pyloruscarcinoms eine Gastroenterostomie mittels Murphyknopfes gemacht wurde. Lumbalanästhesie mit Stovain-Adrenalin 0,06. Beckenhochlagerung wie im vorigen Falle. Sehr gute hochgehende Anästhesie. Während der Operation schwerer Kollaps, Puls kaum noch fühlbar. Atmung oberflächlich, später ganz aussetzend. Künstliche Atmung; unterdessen wird die Operation noch schnell beendet. Während Patient nach der Station gebracht wird, verschlimmert sich der Zustand in bedrohlicher Weise. Vollkommenes Aussetzen der Atmung. Puls gar nicht mehr fühlbar. Pupillen während der ganzen Zeit klein, künstliche Atmung wird fortgesetzt, subkutane Injektion von Kampfer und Äther. Nachdem 15—20 Minuten nach Beendigung der Operation noch keine Änderung eingetreten ist, wird eine intravenöse Injektion von 0,00075 Epirenan in 0,1 proz. Lösung gemacht. Etwa 10 Sek. darauf hebt sich die Herztätigkeit in eminenter Weise, der Radialispuls wird sehr kräftig, es treten deutlich sichtbare Pulsationen der Carotiden und im Epigastrium ein. Da hingegen immer noch Atemstillstand besteht, wird die künstliche Atmung fortgesetzt. Nach weiteren 10—15 Minuten kehrt die Atmung wieder. Die Gesichtsfarbe bessert sich. Es tritt bald regelmäßige tiefe

1) Kothe, Über die analeptische Wirkung des Nebennierenextraktes bei akuten, schweren Kollapsen. Zentralbl. f. Chir. 1907, Nr. 33.

Atmung ein. Der Puls bleibt während der ganzen Zeit kräftig und regelmäßig; nach anfänglicher leichter Beschleunigung sinkt die Frequenz wieder auf 84. Das Bewußtsein kehrt nach ca. 2 Stunden wieder. Patient ist noch mehrere Tage sehr schwach und apathisch, erholt sich aber allmählich. Nur am Tage nach der Operation einmal Erbrechen, welches sich nicht mehr wiederholte. Patient verläßt 3 Wochen nach der Operation geheilt das Krankenhaus.

Auf Grund dieser beiden Fälle empfiehlt Kothe daher die Verwendung des Epirenans bei schweren Chloroform- und Kokainkollapsen auf das angelegentlichste.

In zwei weiteren Fällen hatten wir Gelegenheit einmalige niedrige Temperaturen von 34,6 und 34,9 bei 60 bis 64 Pulsen zu beobachten.

Lähmungen beobachteten wir in 4 Fällen, und zwar 3mal Abducenslähmungen und eine Lähmung von Facialis und Hypoglossus.

Der erste Fall betraf einen 26jährigen Mann, der wegen einer Appendicitis unter Lumbalanästhesie operiert worden war. Es waren ihm 0,15 g Novokain-Suprarenin injiziert worden, die eine völlige Anästhesie bis zum Rippenbogen auslösten. Bald nach der Operation stellten sich Kopfschmerzen und häufiges Erbrechen ein. Dieser Zustand hielt 9 Tage lang an; am 10. Tage hörten diese Erscheinungen auf, dafür trat Doppelsehen ein. Objektiv fand sich eine ausgesprochene rechtsseitige Abducenslähmung. Beim Blick nach rechts blieb der rechte äußere Hornhautrand etwa $2^1/_2$ mm vom äußeren Lidwindel entfernt, dementsprechend hatte Patient gleichnamige Doppelbilder, deren Abstand beim Blick nach rechts wuchs. Sonst zeigten die Augen und der Körper bis auf die normal verlaufende Appendektomie keinen besonderen Befund; auch der Urin enthielt keine pathologischen Bestandteile, die Lähmung begann dann bald wieder zu schwinden und war 21 Tage nach ihrem Auftreten vollkommen behoben, ohne daß eine besondere Behandlung Anwendung gefunden hätte. In dem zweiten Falle handelte es sich, wie schon oben kurz erwähnt, um eine 27jährige junge Dame, die wegen Appendicitis und Cholelithiasis operiert worden war. Es waren ihr zur Lumbalanästhesie die von uns anfangs angewandte höhere Dosis von 0,08 Stovain-Adrenalin injiziert worden, ohne daß eine Anästhesie eintrat. Am dritten Tage nach der Operation klagte diese Patientin über Schwindel, am vierten über Doppelsehen. Auch bei ihr bestand bei sonst normalem Körperbefunde eine rechtsseitige Abducenslähmung mit einem Beweglichkeitsdefekte von 3 mm und sehr störenden Doppelbildern. Ohne therapeutisches Mittel besserte sich die Lähmung zusehends und war 22 Tage nach ihrem Auftreten völlig verschwunden.[1])

Der dritte Patient wurde wegen einer Gelenkmaus im Knie operiert. 0,15 Novokain-Suprarenin ergab eine komplette Anästhesie. Einige Stunden

1) Wilhelm Mühsam, Augenmuskellähmung nach Rückenmarksanästhesie. Deutsche med. Wochenschr. 1906, Nr. 35.

nach der Operation stellten sich Kopfschmerzen und Erbrechen ein, Erscheinungen, die drei Tage lang anhielten. Am 6. Tage nach der Operation trat eine linksseitige Abducenslähmung mit einer Beweglichkeitsbeschränkung von 2 mm und gleichnamigen Doppelbildern auf; nach 10 Tagen war die Lähmung ohne Behandlung völlig verschwunden.

In dem vierten Falle handelte es sich um einen 44jährigen Arbeiter, der wegen mehrerer Gelenkmäuse im linken Kniegelenk arthrotomiert wurde. Angewandt wurden zur Lumbalanästhesie 0,05 Stovain-Adrenalin. Die Anästhesie war gut. Nach der Operation traten Erbrechen und mäßige Kopfschmerzen auf, welche sich in den folgenden 5 Tagen sehr steigerten, um dann wieder schwächer zu werden. Die Kopfschmerzen hielten in wechselnder Intensität die nächsten 3 Monate an. 6 Wochen nach der Operation gesellten sich plötzlich eine linksseitige Facialis- und Hypoglossuslähmung dazu. Es bestand eine ausgesprochene Asymmetrie beider Gesichtshälften. Die Stirnfalten waren nur auf der gesunden Seite ausgeprägt, während sie links geglättet waren. Links zeigte sich ein, wenn auch nicht hochgradiger Lagophthalmus. Die Nase war nach rechts abgewichen, der Mund stark nach rechts verzogen und der Mundwinkel stand auf der linken (gelähmten) Seite tiefer wie auf der rechten. Alle mimischen Bewegungen wurden nur auf der gesunden Seite ausgeführt. Die gleichzeitig bestehende linksseitige Hypoglossuslähmung kennzeichnete sich durch Parese der entsprechenden Zungenhälfte. Innerhalb des Mundes konnte die Zunge nur unvollkommen nach der gesunden Seite hin bewegt werden. Hervorgestreckt wich sie nach letzterer ab und die Raphe bildete einen Bogen, dessen Konkavität nach links gewandt war. — Diese Erscheinungen blieben 4 Wochen lang deutlich ausgeprägt und gingen dann ganz allmählich, aber nicht vollständig zurück. Eine 4 Monate später vorgenommene Untersuchung ergab die Falten der linken Gesichtshälfte verstrichen, den Mundwinkel nach rechts verzogen und links tiefer stehend wie rechts. Kein Lagophthalmus mehr. Mimische Bewegungen, wenn auch in ganz geringem Maße, wieder auf der gelähmten Seite möglich. Die Hypoglossuslähmung ist völlig zurückgegangen. Ebenso bieten die anderen Hirnnerven und das sonstige Zentralnervensystem keinen abnormen Befund. Während der ganzen Krankheitsdauer bestanden nie Temperaturen.

Die Lähmungen traten also in den 3 ersten Fällen am 10. und 3. Tage, im letzten Falle erst nach 6 Wochen auf. W. Mühsam hält es für bemerkenswert, daß im Gegensatz zu den allgemeinen Intoxikationserscheinungen die Augenmuskellähmungen erst einige Tage resp. Wochen nach der Lumbalanästhesie einsetzen, in allen Fällen, während die Patienten noch das Bett hüteten, also unabhängig vom ersten Aufstehen. Er nimmt mit Löser an, daß das mit der Cerebrospinalflüssigkeit gemischte Medikament eine direkte toxische Wirkung auf den Nerven selbst oder seinen Kern ausübt und vergleicht sehr treffend die Augenmuskellähmungen nach Lumbalanästhesie mit den postdiphtherischen Akkommodationslähmungen. Unser letzter Fall ähnelt auch hinsichtlich der auffallend langen

Inkubationsdauer — 6 Wochen — den bei der Diphtherie oft beobachteten Lähmungen, welche ja bekanntermaßen nach mehreren Wochen plötzlich, wenn man die Kinder schon längst in der Rekonvaleszenz glaubt, auftreten. Eine Facialis- und Hypoglossuslähmung ist bisher noch nicht mitgeteilt worden. Insgesamt wurden 32 Lähmungen in der Literatur bekannt, von denen die überwiegende Mehrzahl den Abducenz, vereinzelte den Oculomotorius und Trochlearis betrafen. —

Blasen- und Mastdarmlähmungen haben wir nach Lumbalanästhesie nicht beobachtet. In einzelnen Fällen trat wohl eine geringe Harnverhaltung auf, die wir jedoch nie nach dem beliebten post hoc erga propter hoc auf die Rückenmarksanästhesie als solche beziehen konnten. —

Im Gegensatz zu den Lähmungen, welche wohl für den Patienten lästig waren, nie aber für ihn bedrohlich wurden, haben wir 3 Fälle erlebt, in denen ein ungünstiger Ausgang erfolgte, der dem Verfahren zur Last gelegt werden muß.[1])

In dem ersten Falle handelte es sich um eine 48jährige Patientin, die wegen eines großen Abszesses am Leberrande, der sich seitlich bis zur Niere und abwärts bis ins kleine Becken erstreckte, operiert wurde. Die Operation, wie die Stovainanästhesie (0,07 Stovain-Adrenalin) verliefen glatt. Genau nach 10 Tagen trat eine plötzliche Temperatursteigerung auf (40 Grad bei 120 Pulsen). Patientin klagte viel über unbestimmte Schmerzen im Leib und machte einen benommenen Eindruck. Der Leib war nicht aufgetrieben, nicht besonders druckempfindlich; nach 2 Tagen trat in der Nacht ein Schüttelfrost auf, die Temperatur, die unregelmäßigen Typus zeigte, stieg auf 40,8, der Puls auf 140. Die Benommenheit steigerte sich, der Gesichtsausdruck war starr. Krampfartige Zuckungen in den Händen und Armen, dagegen keine Nackensteifigkeit. Am Tage darauf trat nachmittags, während der Zustand ungefähr derselbe war, nur die Benommenheit zugenommen hatte, der Exitus ein. Bei der Sektion fanden sich nach Eröffnung der Bauchhöhle multiple Abszesse zwischen den Darmschlingen und zwischen Quercolon und Leberrand, ein weiterer abgekapselter Abszeß im Cavum Retzii vor der Blase. Nach Öffnung des Schädels zeigt sich die Dura mäßig stark gespannt, die Innenflächen reichlich mit Eiter belegt, besonders auf der rechten Seite. Daselbst waren die Maschen mit dickflüssigem Eiter gefüllt, die Gefäße stark injiziert, auf der linken Seite starkes Ödem. Nach Herausnahme des Gehirns war in der hintern Schädelgrube etwa ein Eßlöffel Eiter, ebenso in der Hinterfläche der Dura am

1) Sonnenburg, Rückenmarksanästhesie mit Stovain. Deutsche med. Wochenschr. 1905, Nr. 9.

Sonnenburg, Die Rückenmarksanästhesie mittels Stovain und Novokain nach eigenen Erfahrungen.

rechten Felsenbein. In jedem Seitenventrikel zwei Eßlöffel klarer Flüssigkeit. In der Lendengegend schwamm der Duralsack in Eiter. Nach Eröffnung der Spinaldura war die Arachnoidea spinalis diffus mit Eiter durchsetzt, der drei Finger unterhalb des Foramen magnum aufhörte. Im Eiter reichlich Streptokokken. — Der zweite Fall betraf einen 31jährigen Schmied, dem ein Stahlstück (Splitter) gegen den linken Oberschenkel geflogen und tief in die Weichteile eingedrungen war, so daß angeblich das Blut im Strahle herausgespritzt kam. Bei der Einlieferung nach mehreren Wochen, am 20. Oktober 1905, war ein großes Aneurysma traumaticum spurium vorhanden. Am 2. November Rückenmarksanästhesie mit 0,15 Novokain-Suprarenin gute Analgesie. Spaltung des Sackes, Unterbindung der Arterie beim Eintritt in den Sack. Tamponade der Höhle. Keinerlei Nachwirkungen des Novokains. Vom 6. November an traten neue Blutungen auf, die am 8. November die Unterbindung der Art. femoralis unterhalb des Poupartschen Bandes unter erneuter Rückenmarksanästhesie mit 0,15 Novokain nötig machten. Die Temperatur war in den letzten Tagen vor der Unterbindung infolge jauchigen Sekrets in der Wundhöhle zwischen 39 und 40. Puls 140. Auch in den Tagen nach der Unterbindung hohes Fieber, Puls 120 bis 140, häufiges Erbrechen, heftige Schmerzen in der Extremität, so daß die leiseste Berührung laute Klagen hervorrief, Patient dabei benommen. Keine Nackensteifigkeit. Klinische Diagnose: Beginnende Gangrän des Beins, Sepsis, Spinalmeningitis. Am 20. November in leichter Chloroformnarkose Amputation des Oberschenkels; Tod nach 16 Tagen unter deutlichen Anzeichen einer Meningitis und Temperaturen bis 41 Grad. — Bei der Sektion in der Hauptsache schwere eitrige Meningitis spinalis und solche der Konvexität des Hirns bis zur Fossa Sylvii herab. Am Amputationsstumpfe und in den umgebenden Weichteilen keine Eiterherde, dagegen allgemeine septische Erscheinungen.

Es hat sich in beiden Fällen um eine aufsteigende eitrige Meningitis gehandelt. Wenn auch der Einstichkanal, von dem aus die Injektion erfolgte, nicht weiter kenntlich war, und der Ausgangspunkt der Meningitis sich bei der Sektion nicht nachweisen ließ, so kann man doch wohl die eitrige Entzündung innerhalb des Rückenmarkkanals mit der Injektion in Verbindung bringen. In diesen Fällen ist die Meningitis wohl als eine Teilerscheinung einer vorhandenen Pyämie aufzufassen.

Daß diese Infektion sich schleichend, ohne Symptome hervorzurufen, entwickelt habe, ist schwer zu verstehen. Aber gerade dieser Umstand legt die Vermutung nahe, daß möglicherweise die pyämischen Prozesse im ersten Falle und die septischen im zweiten Falle zu einem Kreisen von Mikroben im Blute Veranlassung gegeben haben, welche die Ursache der eitrigen Entzündung der Hirn- und Rückenmarkshäute gewesen ist. Auch für diese Erklärung wird man immerhin die Schaffung eines Locus minoris resistentiae, bedingt durch die Injektion, mit annehmen müssen.

Den dritten Meningitisfall hat Herr Professor Westenhoeffer des hohen epidemiologischen Interesses wegen in der Hufelandischen Gesellschaft ausführlich berichtet. Ich gebe im folgenden seine Ausführungen wieder:[1])

Es handelte sich um einen 20 Jahre alten, mittelkräftigen Mann im guten Ernährungszustande, der ins Krankenhaus Moabit kam, um sich seine Hämorrhoiden operieren zu lassen. Der Mann war im übrigen völlig gesund, stammte aus gesunder Familie. Die Operation, die nichts Besonderes bot, wurde am 27. II. 1907 unter Lumbalanästhesie mit Stovain-Adrenalin 0,04 vorgenommen. An demselben Tage abends betrug die Abendtemperatur 37,9, an den folgenden Tagen stieg sie staffelförmig an und erreichte am dritten Tage die Höhe mit 39,6. Am 28. II. traten Kopfschmerzen auf, am 2. III. Nackensteifigkeit, am 3. III. wurde Patient benommen, Erbrechen, Nackensteifigkeit und unerträgliche Kopfschmerzen bestanden fort, und am selben Tage Nachmittag, also 4 Tage nach der Operation, trat der Tod ein.

Was nun diesen Fall von den beiden vorhergehenden unterscheidet und ihn im ersten Augenblick absolut unbegreiflich erscheinen läßt, ist die Tatsache, daß der Patient eine richtige Meningokokkenmeningitis hatte. Die Meningokokken wurden nicht bloß durch den Ausstrich der intra vitam gewonnenen Lumbalflüssigkeit, den Ausstrich des Eiters der Meningen post mortem und durch die Kultur auf menschliches Serum entfaltenden Nährböden als typische intracelluläre Meningokokken nachgewiesen, sondern auch durch die Agglutination, zu welchem Meningitisserum vom Königlichen Institut für Infektionskrankheiten bezogen worden war.

Diese Untersuchungen wurden von dem Vorsteher des bakteriologischen Instituts am Krankenhause Moabit, Herrn Professor Schütze, ausgeführt. Bei der Sektion wurde an die Möglichkeit einer Meningokokkenmeningitis nicht im entferntesten gedacht.

Die diesbezüglichen Untersuchungen hatten von seiten des Bakteriologen erst begonnen. Bekannt war nur die klinische Diagnose: Meningitis nach Lumbalanästhesie. Die Meningitis war ganz geringfügig; es fand sich an der Basis cerebri und entlang den Rückenmarkshäuten eine geringfügige sulzige eiterige Exsudation. Das höchst Auffallende war nun, daß die Rachenorgane und der gesamte Respirationstraktus ohne jeden abnormen Befund waren. Die Injektions- und Operationsstelle zeigte keinerlei vom Gewöhnlichen abweichende Verhältnisse. Die Flüssigkeit, mit der die Injektion

1) Westenhoeffer, Über die praktische Bedeutung der Rachenerkrankung bei der Genickstarre. Berl. klin. Wochenschr. 1907. Nr. 38.

gemacht wurde, wurde auch bei andern Leuten angewandt, sie bekamen keine Meningitis. Aber Meningokokken sollen nach allem, was wir wissen, nur da vorkommen, wo Meningitis existiert. Da aus der Anamnese des Mannes und aus dem Sektionsbefund (Fehlen der Pharyngitis) keinerlei Anhaltspunkte über die Herkunft der Meningitis zu eruieren war, diese sich aber unzweifelhaft unmittelbar an den operativen Eingriff der Lumbalinjektion angeschlossen hatte, so wurde, da die gebrauchte Injektionsspritze und die gebrauchte Flüssigkeit nicht mehr untersucht werden konnte, das gesamte Operations- und Stationspersonal, die mit dem Kranken beschäftigt gewesen waren, als Kokkenträger verdächtigt und das Rachensekret dieser Personen bakteriologisch untersucht. Der Erfolg war negativ. Im ganzen Krankenhause Moabit lag zu dieser Zeit kein einziger Meningitisfall. Es liegt nur eine Möglichkeit der Erklärung vor: Der Mann war, trotzdem er keine Pharyngitis hatte, und trotzdem aus seiner Anamnese keinerlei Verbindung mit einem Meningitisfall festgestellt werden konnte, doch Kokkenträger. Die Kokken würden dann bei ihrer enormen Affinität am Zentralnervensystem in dem Locus minoris resistentiae der Punktionsstelle den Angriffspunkt gefunden haben. Diese Erklärung gewinnt durch die neuerlichen Untersuchungen von Hübener und Kutscher[1]) über Cerebrospinalmeningitis und gesunde Meningokokkenträger an Wahrscheinlichkeit. Jedenfalls bleibt die höchst bemerkenswerte Tatsache bestehen, daß sich im Anschluß an eine aseptisch vorgenommene Lumbalinjektion eine Meningokokkenmeningitis entwickelte, was in der Literatur bisher nicht beschrieben wurde. Dagegen hat Geh.-Rat Sonnenburg am Tage nach einer Laparotomie (Chloroformnarkose) bei einem kleinen Russen eine akute Meningitis epidemica entstehen sehen. Offenbar handelte es sich auch hier um einen Kokkenträger.

Über Urinbefunde nach Lumbalanästhesie hat Schwarz[2]) bereits berichtet. Er hat die Urine von 60 Patienten beiderlei Geschlechts untersucht, welche mit 0,04 Stovain-Adrenalin (Riedel) anästhesiert waren und vorher normalen Urinbefund aufwiesen. Frei von jeder Nierenaffektion blieben 13 = 21,67 Proz.; eine mehr oder minder schwere Nierenaffektion zeigten 47 = 78,33 Proz.

1) Hübner und Kutscher, Gesunde Meningokokkenträger ohne Genickstarre. Deutsche militärärztl. Zeitschr., Nr. 15.

2) Schwarz, Über Urinbefunde nach Lumbalanästhesie mit Kokain. Zentralbl. f. Chir. 1907, Nr. 13 u. 23.

Von den 47 Nephritiden waren 28 leichter Art, d. h. es fanden sich andauernd im Sediment nur mäßige Mengen pathologischer Gebilde mit minimalen Spuren von Eiweiß oder überhaupt ohne solches; und zwar fand sich 20 mal nur Cylindurie, 8 mal Cylindurie mit geringer Eiweißausscheidung. In 15 Fällen zeigten sich schwerere Nephritiden mit ungefähr $^1/_2$ ‰ Albumen und zahlreicheren Cylindern. In 4 Fällen war eine schwere Nephritis mit 2—7 ‰ Albumen und Cylindern verschiedenster Art nachweisbar.

Die Dauer der Nierenaffektionen wechselte zwischen 2 bis 28 Tagen und betrug im Durchschnitt 6 Tage. Der Beginn derselben wurde in 30 Fällen 4 bis 6 Stunden, in 14 Fällen 24 bis 30 Stunden und in 4 Fällen 48 bis 60 Stunden nach der Stovainisierung beobachtet.

Ein Zusammenhang zwischen dem Grade der Nephritis und der Schwere der Neben- und Nachwirkungen (Kollaps, Erbrechen, Kopfschmerzen) wurde nicht gefunden. Die Nephritis verlief in allen Fällen günstig und kam zur Ausheilung. Eine bleibende Nierenschädigung wurde nicht festgestellt. Geheimrat Sonnenburg läßt die Frage offen, ob die oben beschriebenen Nierenschädigungen nur dem Stovain (Riedel) zur Last zu legen sind oder ob sie sich auch bei anderen Kokainderivaten zeigen. Weitere Untersuchungen werden diese Frage entscheiden.

Indikationsstellung.

Da an unserer Abteilung extreme Beckenhochlagerung und die übrigen Maßnahmen, die Ausbreitung der Anästhesie höher hinauf zu treiben, prinzipiell nicht angewandt werden, kommen bei uns für die Lumbalanästhesie nur Operationen unterhalb des Rippenbogens in Frage. Bei weitem am meisten empfehlenswert erscheint uns ihre Anwendung bei Operation am Darm und den Genitalien, weil wir hier mit den kleinsten Dosen die sichersten Anästhesien erhalten. Wir haben mit bestem Erfolge eine große Reihe von Rektumcarcinomen, vaginalen Totalexstirpationen, Hydrocelen und Dammplastiken gemacht. Aus demselben Grunde leistet sie uns bei Operationen an den unteren Extremitäten gute Dienste. Sie erspart uns die besonders bei Potatoren oft unangenehmen Narkosen, wenn es sich um Reponieren und Verbinden schwerer komplizierter Frakturen handelt. — Das weiteste Feld für die Anwendung der Rückenmarksanästhesie geben bei uns die chronischen Erkrankungen

des Abdomens ab. In großer Zahl wurden Appendicitiden und Hernien in dieser Weise operiert. Wir wenden die Methode jedoch auch bei akuten entzündlichen Erkrankungen des Peritoneums an und sehen in diesen Fällen, wie schon oben erwähnt, häufig als günstige Nebenwirkung den unwillkürlichen Abgang von Stuhl und Gasen. —

Strikte Kontraindikationen geben uns aus den oben detaillierten Erwägungen heraus allgemeine septische Prozesse. Akute Osteomyelitiden der unteren Extremitäten wurden mehrfach mit Lumbalänästhesie mit gutem Resultate operiert. In zweifelhaften Fällen machen wir die Entscheidung davon abhängig, ob Mikroben im Blute kreisen, — wenn wir uns nicht von vornherein zur Allgemeinnarkose entschließen. Eine weitere Kontraindikation geben kollabierte Patienten ab.. Bei schweren inneren Blutungen und anderen Kollaps bedingenden Erkrankungen wenden wir die Methode nicht mehr an. Daß bei Erkrankung des Zentralnervensystems Allgemeinnarkose angewendet wird, ist selbstverständlich. Bei Erkrankungen der Nieren wird von Fall zu Fall entschieden werden müssen, ob Allgemeinnarkose oder Lumbalanästhesie am Platze ist, da auch die allgemein bekannte schädigende Wirkung der Narkotika auf die Nieren nicht zu gering eingeschätzt werden darf. Die von einigen Autoren gebrachte Wahrnehmung, daß bei Diabetikern nach Lumbalanästhesie eine erhebliche Verschlimmerung ihres Zustandes und Acetonurie eintritt, konnten wir nicht bestätigen. Wir haben sie ja allerdings nur in 6 Fällen angewandt, in diesen aber mit gutem Resultate. Wir möchten zum Schluß auf die auch von anderen Autoren hervorgehobene Tatsache hinweisen, daß alte Personen die Lumbalanästhesie oft überraschend gut vertragen.

Die Neben- und Nachwirkungen der Lumbalanästhesie nehmen in der vorliegenden Arbeit einen breiten Raum ein. Ich habe mich bemüht, Vorteile und Nachteile der Methode objektiv in gleicher Weise zu betonen, da ihr eine kritiklose Begeisterung, die leicht zur Verschleierung der Tatsachen führen kann, ebenso schadet wie der unfruchtbare, auch die Vorteile verneinende Skeptizismus mancher Autoren. Man darf über den Mängeln des Verfahrens nicht die Tatsache vergessen, daß die ideale Rückenmarksanästhesie — wie wir sie oft zu verzeichnen haben — die Vorzüge der Inhalationsnarkose ohne ihre Mängel hat. Die Neben- und Nachwirkungen der Lumbalanästhesie resultieren aus den toxischen Eigenschaften der angewandten Lösungen. Völlig frei von ihnen ist kein einziges der heute gebräuchlichen Mittel. Ich bin damit beschäftigt unter

Ausschaltung jedes chemischen Reizes nur durch Temperaturdifferenzen Anästhesien zu erzeugen, indem ich im Tierexperiment unterkühlte physiologische Kochsalzlösung einspritze. Doch sind die diesbezüglichen Untersuchungen noch nicht abgeschlossen. Von neurologischer Seite (Schlesinger) wird demnächst eine Arbeit erscheinen, welche diesen Gedanken auf das klinisch-therapeutische Gebiet überträgt.

Bei einem Vergleich zwischen Lumbalanästhesie und allgemeiner Narkose wird man bei gerechter Beurteilung die Tatsache nicht vergessen dürfen, daß die letztere auf eine jahrzehntelange Vergangenheit zurückblickt, in der dauernd an ihrer Verbesserung gearbeitet wurde. Ich erinnere nur an den Ersatz der früher gebräuchlichen Äthernarkose durch die weit schonendere und gefahrlosere Äthertropfnarkose in den letzten Jahren. In der Frage der Lumbalanästhesie sind wir am Anfange der Entwicklung, und wir betrachten es als eine dankbare Aufgabe, an der Ausgestaltung einer Methode mitzuarbeiten, welche keinen „Sprung ins Dunkle" darstellt, sondern auf klaren anatomischen und physiologischen Grundbegriffen aufgebaut ist.

XXVI.

Zur Frage der ausgedehnten Resektionen am Tarsus und Metatarsus.

Von

Dr. Budde, Bocholt i. W.

(Mit 3 Abbildungen.)

Das Bestreben, bei den Operationen immer konservativer vorzugehen und alles irgend Mögliche zu erhalten, soweit dies nach Lage und Prognose des vorliegenden Falles eben möglich ist, hat sich immer mehr in der Chirurgie Geltung zu verschaffen gewußt. Während in der voranti- bezw. aseptischen Zeit in den allermeisten Fällen Amputationen die Operation der Wahl an den Extremitäten darstellten, ist deren Gebiet in neuerer Zeit unter dem Schutze der Anti- bezw. Aseptik immer mehr zugunsten der konservativen Methoden, der Resektionen, eingeschränkt worden. Nur in ganz besonderen Fällen wird sich heute ein Chirurg zur sofortigen Amputation oder Exartikulation entschließen, sei es, daß ein maligner Tumor oder sonstige Umstände diesen Entschluß erheischen, sonst aber immer der konservativen Methode, der Resektion den Vorzug geben. Zu bedenken ist bei diesen Erwägungen jedoch auch der Umstand, daß die konservativen Methoden eine längere Heilungsdauer erfordern, so daß bei alten oder sonst geschwächten Leuten (z. B. Phthisikern, solchen mit amyloider Degeneration, ja auch Emphysematikern und Potatoren) denen man ein langes Liegen mit seinen bekannten Gefahren ersparen will, doch die radikalen Methoden der Amputation und Exartikulation in Frage kommen können und gegebenenfalls der Resektion vorzuziehen sind.

Dies Bestreben, das eben Mögliche zu erhalten, machte sich zuerst bei der Chirurgie der Hand bemerkbar, deren feiner Bewegungsmechanismus auch durch die sinnreichsten Prothesen nicht annähernd nachgeahmt werden kann. Hier versuchte man schon lange

bei Verletzungen, Panaritien, Phlegmonen und anderen Erkrankungen möglichst konservativ vorzugehen, ein Verfahren, das in letzter Zeit uns die Bierschen Methoden noch viel weiter auszudehnen ermöglicht haben.

Die untere Extremität wurde in dieser Hinsicht viel stiefmütterlicher behandelt und die konservativen Anschauungen in der Chirurgie derselben brachen sich erst viel später Bahn, da man im Vertrauen auf die Prothesen es mit dem konservativen Vorgehen nicht so genau nahm, sondern sein Hauptaugenmerk darauf richtete, einen möglichst schönen und tragfähigen Amputationsstumpf zu erzielen. Zwar sind schon in früher Zeit (im 18. Jahrhundert) Resektionen am Fuße ausgeführt worden (vergl. Kappeler (1)[1]) Tabellen), doch blieben dieselben immer vereinzelt und waren selbst in der Mitte des vorigen Jahrhunderts (vergl. Szymanowski (2)) noch etwas Außergewöhnliches. wie sie auch meistens auf die Herausnahme einzelner Knochen beschränkt blieben. In der antiseptischen bezw. aseptischen Ära hat sich jedoch auch hier ein großer Wandel vollzogen und die ausgedehnten Resektionen am Fuße haben immer mehr an Ausdehnung und Beliebtheit gewonnen. Aber auch heute noch ist die Ansicht der Autoren über ihren Wert und die Grenzen ihrer Ausdehnung gegenüber den Amputationen geteilt, zumal im Hinblick auf die Frage, ob sie in funktioneller und kosmetischer Hinsicht stets bessere Resultate geben als die jetzt so gut gearbeiteten Prothesen.

Auf beiden Seiten stehen die Namen hervorragender Chirurgen wenn auch die Verteidiger der ausgedehnten Resektionen am Fuße in der überwiegenden Mehrzahl sind, so daß eine kritische Würdigung dessen, was man durch diese großen atypischen Resektionen erreichen kann, welches ihre Grenzen sind und wann eventuell die Amputation in ihre Rechte tritt, wohl angebracht erscheint. Im folgenden will ich nur auf die Frage der ausgedehnten Resektionen am Tarsus und Metatarsus eingehen, ohne die Resektionen mit Einschluß des Talocruralgelenks zu berücksichtigen. Den Anlaß hierzu bot mir ein Fall, den ich im Jahre 1905 zu operieren Gelegenheit hatte.

Tabelle II, Nr. 4. J. F., 20 J., Ziegelarbeiter, am 6. VIII. 1905, gibt an, daß ihm Mai 1905 ein Ziegelstein auf den linken Fuß gefallen sei. Als ich den Pat. sah, klagte er über Schmerzen im Fuß, Unmöglichkeit aufzutreten, längere Zeit zu stehen und zu gehen; die Hauptschmerzemp-

1) Diese Zahlen beziehen sich auf das am Schlusse dieser Arbeit befindliche Literaturverzeichnis.

findlichkeit lokalisierte er an einer Stelle am Fußrücken, die dem distalen Ende des Metatarsus 2 und 3 entsprach.

Der linke Fuß war nicht geschwollen, nicht gerötet, kein Ödem. Die sämtlichen Fußgelenke sowie das Sprunggelenk vollkommen frei; es besteht ein mäßiger Plattfuß. Entsprechend dem subjektiven Hauptschmerzpunkt ist bei der Palpation eine Verdickung am distalen Ende des 2. und 3. Metatarsus zu fühlen. Die Bewegungen der Zehen sind vollkommen frei.

Das Röntgenogramm zeigt entsprechend dem distalen Ende des Metatarsus 2 und 3 einen gut markstückgroßen, fast kreisrunden Schatten, der der gefühlten Auftreibung entspricht. Derselbe läßt die Capitula metat. frei und erstreckt sich allseits um die beiden Metatarsen herum. Es wurde daraufhin die Diagnose auf Periostitis hyperplastica gestellt, da wegen der Schärfe des Schattens ein Sarkom wohl ausgeschlossen werden konnte. Die spätere mikroskopische Diagnose bestätigte ebenfalls diese Annahme, indem keine für Sarkom oder auch Tuberkulose sprechende Elemente gefunden wurden. Die Operation wurde von mir am 23. VIII. 1905 ausgeführt.

Längsschnitt über die ganze Länge des Metatarsus 2, nach Abschieben der Weichteile präsentiert sich der Tumor als eine graurötliche, die beiden Metatarsen umhüllende Masse von harter Konsistenz. Die Metatarsen selbst hart, sklerotisch, leicht gelblich gefärbt. Exstirpation des ganzen Metatarsus 2, sowie der distalen Hälfte des Metatarsus 3. Tamponade der Wundhöhle, einige Hautnähte. Wundverlauf normal.

Anfang Oktober klagte Pat., dessen Wunde vollkommen vernarbt war, über Schmerzen in der Gegend der Basis metat. 3 und 4. Eine Röntgenaufnahme ergab den Fig. 1 dargestellten Befund. Der Stumpf des Metat. 3 sowie Os cuneif. 3 ergaben einen helleren Schatten wie die anderen Knochen, besonders suspekt erscheint die Gegend der Artic. metat. cuneif. 3. In der Annahme, daß der Osteomyelitisprozeß weiter gegangen sei, und da Pat. andauernd wieder über starke Schmerzen klagte, entschloß ich mich, die erkrankten Knochen auszulösen, zumal eine Absetzung des Fußes im Chopart oder selbst Lisfranc strikte vom Pat. abgelehnt wurde.

2. Operation. Längsschnitt über Metatarsus 4; da derselbe sich nicht als ausreichend erwies, Verbindung des proximalen Endes des früheren Längsschnittes über den Metatarsus 2 und des proximalen Endes des neuen Schnittes und Verlängerung desselben bis zum lateralen Fußende. Auslösung des Restes des Metat. 3, des Metat. 4 und Cuneif. 3 unter Schonung der Muskeln, Sehnen und Nerven. Tamponade, partielle Hautnaht. Wundverlauf reaktionslos, Heilungsdauer 4 Wochen.

Der Entlassungsbefund war folgender:

Pat. vollkommen beschwerdefrei, Gehen und Stehen vollkommen unbehindert, desgleichen Treppensteigen, kann fest auf dem linken Fuß allein stehen. Keine Spur von Hinken weder beim Gehen in Schuhen noch ohne solche. Narben vollkommen fest. Pat. trägt zur Unterstützung des linken Fußes eine Plattfußeinlage. Fig. 2 zeigt das Fußskelett bei der Entlassung. Nach 1 Jahre hatte ich Gelegenheit, Pat., der seine Arbeit als Ziegelarbeiter wieder aufgenommen hatte, zu untersuchen. Er war in der ganzen Zeit vollkommen beschwerdefrei geblieben und kam auf dem Rade zur Untersuchung gefahren.

Fig. 3 zeigt die beiden Füße nebeneinander. Die Narben des linken Fußes sind nicht druckempfindlich und bis auf den Kreuzungspunkt des lat. Längsschnittes mit dem Bogenschnitte frei verschieblich. Die große Zehe steht in ausgesprochener Valgusstellung, die kleine Zehe ist medialwärts verschoben. Die drei mittleren Zehen stehen dorsalwärts über den anderen Zehen, sind in ihren Gelenken leicht flektiert und berühren den Boden nicht; zeigen aber keine Krallenform. Der ganze Fuß weist eine deutliche Abplattung auf. Die Fußgelenke sind vollkommen frei beweglich, nur die Plantarflexion der 2. bis 4. Zehe eingeschränkt, die nach Aufhören des Innervationsimpulses direkt wieder in ihre alte Stellung

Fig. 1.

Fig. 2.

zurückfedern. Der Gang ist normal, die Abwicklung des Fußes vollkommen ordnungsmäßig. Stehen, Laufen, Treppensteigen, Stehen auf jedem Fuß allein vollkommen frei. Keine Spur von Hinken oder Nachschleppen weder beim Gange mit noch ohne Stiefel.

Bemerken möchte ich noch, daß die Schnittführung natürlich keine nachahmenswerte ist, was durch die Lage des Falles und die Notwendigkeit der 2. Operation erklärt wird. Bei Erkrankung der inneren Metatarsi würde ich einen dorsalen Lappenschnitt empfehlen, beginnend an der Articul. metat. cuneif. 1; nach vorn konvexen Bogen bis zur Grenze des mittleren und äußeren Drittels des Metat. 3 reichend und an der Tuberositas metat. 5 endigend.

Der ausgezeichnete Erfolg bei diesem Pat. veranlaßte mich, die Literatur nach ausgedehnten Fußresektionen durchzusehen und das so gewonnene Material nach bestimmten Gesichtspunkten zu sichten.[1])

1) Bei dieser Arbeit sind nur die Fälle der anti- bezw. aseptischen Zeit

Hier sei sogleich der Ausspruch von Conner(3) angeführt, der sagt:

Es kommen bei den großen atypischen Fußresektionen drei Fragen in Betracht:

1. Ist sie eine sichere Operation und ihre Mortalität geringer als die der Amputation?
2. Kann man dem Krankheitsprozeß ein Ende machen oder schreitet derselbe bei den nicht entfernten Knochen weiter?
3. Hat der Patient nach seiner Erholung von der Operation einen gebrauchsfähigen Fuß?

Fig. 3.

Diese 3 Punkte enthalten alle Bedingungen, die wir erfüllen müssen, um dieser konservativen Operationsmethode den Vorrang vor der Amputation zu sichern.

Der erste, der in der neueren Zeit in zusammenhängender Weise über die Resektionen am Fuße geschrieben hat, ist von den deutschen Autoren Kappeler (1). Er gibt in seiner Arbeit über diesen Gegenstand eine vollständige Aufstellung sämtlicher in der Literatur auffindbarer Fußresektionen bis ins 18. Jahrhundert hinein und veröffentlicht im Anschluß daran 7 eigene Fälle. Ich möchte hier einiges aus seiner Arbeit anführen. Er versteht unter dem Begriff der „größeren Resektion" am Fuße die vollständige oder fast vollständige Entfernung von wenigstens 3 Knochen.

---

berücksichtigt, da in der vorantiseptischen Zeit recht ausgedehnte Resektionen ausgeführt sind (vgl. Kappeler), sich dieselben mit den späteren Fällen aber nicht gut in Parallele stellen lassen.

Von den von ihm angeführten Autoren spricht sich Oscar Heyfelder (4) für diese Operation aus. Er bezeichnet die Erfolge der Resektion mehrerer Fußwurzelknochen oder die eines solchen mit einem oder mehreren Mittelfußknochen als günstige. Nach ihm gibt es die besten Resultate, wenn die Knochen entweder der Länge oder der Breite nach in einer Linie liegen, während bei denjenigen Operationen, welche der Länge und der Breite nach Knochenverluste setzen, Verkrümmung und Unbrauchbarkeit des Fußes die Folge seien, Ansichten, die sich auch noch im Handbuch der praktischen Chirurgie von Bergmann vertreten finden.

Ebenso ist Bernhard Beck (5) Anhänger der Methode. Er erklärt es geradezu als einen Kunstfehler, wenn jemand durch zu minutiöse Beurteilung der anatomischen Verhältnisse des Fußgewölbes, eine partielle Resektion verwerfe und zum Pirogoff oder der Amputation schreite.

Münch (Dissertation aus Socins Baseler Klinik) findet dort gerade die besten Resultate verzeichnet, wo sehr ausgedehnte Fußresektionen und Exstirpationen vorgenommen sind. Viel skeptischer spricht sich wiederum Czerny (6) aus, der große Fußresektionen für problematisch und in Fällen, wo eine rasche Heilung erforderlich ist, für nicht angezeigt hält, höchstens empfiehlt er den Versuch bei jugendlichen Individuen, desgl. Billroth. Auch König (7) vertrat diesen Standpunkt, wenn er auch späterhin auf Grund der Kappelerschen Arbeiten sich etwas weniger ablehnend verhält. Hueter nimmt einen mehr vermittelnden Standpunkt ein, er stellt nicht mehr die Amputation in den Vordergrund, warnt aber vor zu sicherem Vertrauen auf partielle Fußresektionen.

Kappeler teilt seine Resektionen in 3 Kategorien, von denen ich die beiden ersteren zu berücksichtigen habe, d. h.

1. Resektionen, die nur Bezug auf den Tarsus haben
2. Resektionen, welche Tarsus und Metatarsus betreffen.

Fall I. (Tabelle II, Nr. 16.) Resectio metat. 1—5, Oss. cuneif. 1—3; Oss. cuboid. Indik.: Tuberkulose. Pat. 26 J., weibl.

Fall II. (Tabelle II, Nr. 9.) Resectio oss. naviculi, der Gelenkflächen Oss. metat. 2 u. 3. Oss. cuneiforne 1—3 évidement des Oss. cuboid. Indik.: Tuberkulose. Pat. 73 J., weibl.

Fall III. (Tabelle I, Nr. 12.) Resectio oss. tali, navicul. oss. cuneiform. 1—3, Oss cuboid. et partis calcan. Indik.: Tuberkulose. Pat. 19 J. weibl.

Fall IV. (Tabelle II, Nr. 17.) Resectio oss. cuneiforme 1—3, Oss. cuboid. oss. metatars. 1—5. Indik.: Tuberkulose. Pat. 33 J., weibl.

Fall VI. (Tabelle II, Nr. 25.) Resectio oss. navicul. cuboid., Oss. cuneif. 1—3, oss. metatars. 1—5, partis oss. tali et calcanei. Indik.: Tuberkulose. Pat. 46 J., weibl.

Fall VII. (Tabelle I, Nr. 8.) Resectio oss. tali. navicul. cuboid. évidement des calcan. Indik.; Tuberkulose. Pat. 8 J., männl.

Von den angeführten Fällen gehören 2 der ersten Kategorie (3 u. 7), 4 der zweiten an (1, 2, 4, 6). Die Betrachtung der Erfolge dieser Operationen, bezw. ihrer Heilungsdauer sowie der noch nötig gewordenen Nachoperationen gibt nun folgendes Bild.

Im Anschluß an die Operation unmittelbar starb kein Fall, Fall IV

starb nach 1 Jahr an Phthisis laryngis und fortschreitender Caries, Fall VII an amyloider Degeneration von Leber und Milz 2 Monate post operationem. Nachoperationen haben sich nötig gemacht in 2 Fällen.

Fall IV. Nachträgliche Entfernung von Os metat. 1 und Os cuboid. 1 Jahr nach der ersten Operation.

Fall VI. Nachträgliche Entfernung von Os naviculare, talus und eines Teiles des Calcaneus.

Es heilten also primär aus 8 Fälle, Fall I, II, III.

Geht man nun zu dem kosmetischen und funktionellen Resultat dieser Operation über, so muß man natürlich berücksichtigen, daß bei solch ausgedehnten Entfernungen von Fußknochen auch größere Deformitäten des Fußes selbstverständlich entstehen und es fragt sich eben nur, ob diese Füße denn auch wirklich besser, leistungsfähiger und dadurch wertvoller für die Patienten sind wie die Prothesen. Hierbei ist natürlich auch Beruf und soziale Stellung der Patienten zu berücksichtigen; wie auch das Gefühl, noch einen eigenen „Fuß" zu besitzen, mit in Rechnung zu ziehen ist.

Kappeler selbst bezeichnet seine funktionellen Resultate im Fall I, II, III, VI als sehr gut.

Fall IV soll auch Märsche bis zu 1 Stunde gemacht haben.

Ich möchte hier einschalten, daß er und sein Schüler Isler die funktionellen Resultate mit folgenden Zensuren belegt haben.

Mit „sehr gut", wenn Pat. mit dem kranken Fuß fast wie mit dem gesunden gehen kann, ohne zu hinken, ohne Stock.

Mit „gut", wenn er etwas hinkt, bei längerem Gehen einen Stock gebrauchen muß, jedoch mit dem operierten Fuße ohne Schmerzen stehen kann.

Mit „ordentlich", wenn Patient stark hinkt, bald ermüdet, auf dem operierten Fuße nicht stehen kann und an Krücken gehen muß.

Mit „schlecht", wenn der Kranke überhaupt nicht mehr gehen kann.

Von diesen Fällen hat Fall II das beste funktionelle Resultat, in ihm ist die am wenigsten eingreifende Operation gemacht, auch das beste kosmetische Resultat erzielt worden. Seine kosmetischen Resultate gibt am besten eine kurze Beschreibung seiner Fußformen wieder.

Fall I. Fuß stark verkürzt, kahnförmig, Zehenballen unmittelbar an der Ferse stehend. Die Grundphalangen der Zehen senkrecht nach oben stehend, die anderen krallenförmig nach unten gekürzt.

Fall II. Abplattung und Einbuchtung des Fußes auf der Innenseite, Verkürzung des Fußes, Abflachung der Fußsohle, stärkere Prominenz des Malleol. int. Konvexität des Fußrandes erhalten.

Fall III gleicht Fall I. Doch stärkere Verkürzung und Einbuchtung.

Fall IV Fußform wie Fall I.

Zehen mit Ausnahme der großen Zehe krallenförmig gekrümmt, schräg nach oben gerichtete Stellung der ersten und Abwärtskrümmung der zwei vorderen Phalangen.

Fall VI. Der zurückgelassene Teil des Calcaneus ist nach hinten und oben gerutscht und berührt beim Auftreten den Boden nicht. Die Fußsohle hat eine kahnförmige Gestalt, und die krallenförmig nach unten gewandten beweglichen Zehen berühren mit den Spitzen den Boden. Die Heilungsdauer schwankte bei den Kappelerschen Fällen zwischen 4 Wochen und 15 Monaten.

Was die Wahl der Operationsmethode anbelangt, so bevorzugt Kappeler je einen Längsschnitt am inneren und äußeren Fußrand (nur in Fall II ist er mit einem inneren Längsschnitt ausgekommen) und verwirft Quer- und Lappenschnitte, wenn dieselben auch unter Umständen die Operation zu erleichtern und abzukürzen vermöchten.

Außer seinen eigenen Fällen gibt er noch aus der Literatur

18 Resektionen am Tarsus mit 4 Todesfällen aus den Jahren 1745 bis 1849;

33 Resektionen am Tarsus und Metatarsus mit 5 Todesfällen aus den Jahren 1788 bis 1880;

8 Resektionen des Fußgelenkes mit gleichzeitiger Resektion von Tarsalknochen mit keinem Todesfall aus den Jahren 1848 bis 1876.

Er berechnet demnach den Prozentsatz der Todesfälle von 59 Fällen 9 = 15,2 Proz. und stellt ihr die Statistik Schedes über die Mortalität der Unterschenkelamputationen, die 14 Proz. erreicht, gegenüber.

Schaltet man bei Kappelers Berechnungen die 8 Fußresektionen aus, so ergibt sich bei 51 Resektionen am Tarsus und Metatarsus bei 9 Todesfällen ein Prozentsatz von 17,6 Proz.

Von den geheilten 50 Fällen hatten

42 ein günstiges Resultat,
2 werden nachträglich amputiert,
1 ungeheilt,
1 teilweiser Erfolg,
3 unbekannt,

in Summa also von 59 Fällen ein befriedigendes Resultat in 42 = 71,2 Proz.

Auf Grund seiner eigenen Erfahrungen von 7 operierten Fällen in 4 ein gutes Resultat = 57 Proz. und der erwähnten Zusammenstellung aus der Literatur kommt Kappeler zur warmen Empfehlung der ausgedehnten Fußresektionen, die erstaunliche Resultate ergebe und den Operierten den Gebrauch des Fußes in einer Weise gestatte, wie sie a priori kaum glaublich sei.

Eine Fortsetzung und Erweiterung der Kappelerschen Arbeit stellt die seines Schülers Isler (9) dar. Isler, vollkommen auf dem Boden der Kappelerschen Anschauungen stehend, veröffentlicht noch 16 weitere von Kappeler operierte Fälle aus dem Ende der 80er Jahre und hat außerdem noch weitere Fälle aus der Literatur zusammengetragen, so daß er im ganzen über 145 Fälle verfügt, die er nach den Kappelerschen Prinzipien eingeteilt hat.

In dem Jahrzehnt, das seit der Publikation der Kappelerschen Arbeit verflossen, gestützt auf die Antisepsis und auch veranlaßt durch die Resultate Kappelers, hat die atypische Fußresektion sowohl neue warme

Verteidiger gefunden, als auch ihre alten Gegner zu einer weniger ablehnenden Haltung veranlaßt.

Ein warmer Verteidiger ist der Operation in Bardenheuer erstanden, der durch seinen Schüler Schmidt (10) 17 Fälle von Querexcision der Fußknochen veröffentlicht hat. Er empfiehlt radikale Entfernung alles Kranken durch glatte Schnitte im Gesunden, mit Erhaltung der gesunden Teile in möglichster Ausdehnung, da die Gehfähigkeit um so mehr verschlechtert werde, je mehr von der Fußsohle weggenommen sei. Auch König (8) hat seinen vollkommen ablehnenden Standpunkt aufgegeben, indem er unter dem Schutze des Jodoforms bei jugendlichen Individuen zu einem Versuche rät.

Eine bedingte Anerkennung gewährt Mikulicz (11) der Operation in gewissen Fällen, er sagt:

„In jüngster Zeit haben ausgedehnte Resektionen in Kappeler einen warmen Verteidiger gefunden, und man wird auf Grund seiner Zusammenstellung kaum der Einsicht sich verschließen können, daß es zu weit gegangen ist, diese Operationen unbedingt zu verwerfen. Indessen möchte ich glauben, daß dieselben verhältnismäßig selten gerechtfertigt sind."

Lossen (12) macht den Einwand, daß bei den atypischen partiellen Fußresektionen, obwohl dieselben in der antiseptischen Ära günstiger geworden seien, doch nicht übersehen werden dürfe, daß man die Ausdehnung des Krankheitsprozesses nicht vollständig erkenne und daß sich dann neben der vernarbenden Operationswunde neue Fisteln und Eiterungen bilden könnten. Ablehnend verhält er sich gegenüber der Operation bei älteren Patienten. „Je älter der Patient, desto radikaler die Operation."

Isler tritt nun wieder sehr für die großen atypischen Operationen ein. Es seien hier die von ihm veröffentlichten neuen Kappelerschen Fälle, in derselben Weise wie die älteren besprochen.

Fall I. (Tabelle I, Nr. 4.) Resectio Calcan. oss. navicul. tali. Indik.: Tuberkulose. Pat. 8 J., weibl.

Fall II. (Tabelle I, Nr. 15.) Resectio ossis navicularis, tali partis, calcanei partis (vord. Gelenkfläche) oss. cuneif. 1—3 (bis auf vord. Gelenkfläche) oss. cuboid. (bis auf hintere Gelenkfläche). Indik.: Tuberkulose. Pat. 32 J., weibl.

Fall III. (Tabelle II, Nr. 15.) Resectio oss. cuneiform. 1, 2. Oss. cuboid. oss. navicul. oss. metat. 1—4. Indik.: Tuberkulose. Pat. 38 J., weibl.

Fall IV. (Tabelle II, Nr. 12.) Resectio oss. navicularis, cuboid. cuneiform. 2, 3. Capituli tali, Metat. 4 et 5 part. évidément des calan. Indic: Tuberkulose. Pat. 22 J., weibl.

Fall V. (Tabelle II, Nr. 5.) Resectio oss. cuneif. 1—3, cuboid. ossis metat. 1 part. Indik.: Tuberkulose. Pat. 43 J., weibl.

Fall VI. (Tabelle II, Nr. 7.) Resectio oss. metatars. 1—3. Indik.: Tuberkulose. Pat. 46 J., weibl.

Fall VII. (Tabelle II, Nr. 22.) Resectio oss. navicul. cuboid., cuneif. 1—3 oss. metatars. 1—5 part. Indik.: Tuberkulose. Pat. 17 J., männl.

Fall VIII. (Tabelle II, Nr. 11.) Resectio oss. cuboid., cuneif. 1—3, hint. Gelenkfläche oss. metat. 3, 4, 5. Auslöffelung des Calcaneus. Indik.: Tuberkulose. Pat. 28 J., männl.

Fall IX. (Tabelle II, Nr. 13.) Resectio oss. cuneif. 1—3, navicul. cuboid., resectio part. oss. metat. 1, calcan. tali. Indik.: Tuberkulose. Pat. 23 J., männl.

Fall X. (Tabelle II, Nr. 19.) Resectio oss. cuneif. 1—3, cuboid. metatars. 3 und 4. Évidément calcanei, tibiae. Indik.: Tuberkulose. Pat. 42 J. männl.

Fall XI. (Tabelle II, Nr. 1.) Resectio oss. metat. 4 et 5, cuboid. Indik.: Tuberkulose. Pat. 65 J., weibl.

Fall XII. (Tabelle II, Nr. 2.) Resectio tali, navicul., capitul., oss. metat. 5, calc. partis (Kopf und Hals). Indik.: Tuberkulose. Pat. 30 J., weiblich.

Fall XIII. (Tabelle II, Nr. 18.) Resectio oss. cub., oss cuneif. 1—3, oss. metatars. 1—5. Indic: Tuberkulose. Pat. 16 J., männl.

Von diesen 13 Fällen (3 betreffen das Fußgelenk mit und sind deshalb nicht erwähnt) möchte ich nun auch wieder kosmetisches, funktionelles Resultat, Heilungsdauer und die bis zum Enderfolge nötigen Nachoperationen besprechen.

Die folgende Tabelle (s. S. 584) gewährt eine Übersicht über diese Verhältnisse:

Die Heilungsdauer war eine sehr verschiedene und richtete sich besonders nach der Zahl der nötig werdenden Nachoperationen.

Die Heilungsdauer betrug also im Minimum 3 Monate, im Maximum 2 Jahre $3^1/_2$ Monate; nur in 3 Fällen war keine Nachoperation notwendig, in 5 Fällen 1, in 3 Fällen 2, in 1 Fall 3 und in 1 Fall 4 Nachoperationen. Dieselben bestanden in Abszeßincisionen, Fistelspaltungen, Fistelauskratzungen, Auskratzung und Evidement von Knochen, Knochenresektionen und einmal machte sich ein Pirogoff notwendig. Diese Nachoperationen wurden im Zeiteaum von 3 Wochen bis $1\,^3/_4$ Jahren nach der Operation vorgenommen. 5 Patienten wurden ohne Fisteln, 8 mit Fisteln entlassen. Als Endresultat finden sich

sehr gut	in 4	Fällen	Fall	I, VII, VIII, (X) [1]
gut	„ 4	„	„	(III), IV, (VI), XII,
ordentlich	„ 3	„	„	II, (IX), (XIII),
ohne Erfolg	„ 1	„	„	V,
schlecht	„ 1	„	„	XI

verzeichnet.

Ich möchte auf diese Resultate etwas näher eingehen.

1) Die eingeklammerten Zahlen bezeichnen die Fälle, in denen ich mich mit der Klassifizierung von Isler nicht einverstanden erklären kann und die Fälle je in die nächstfolgende Rubrik verweise.

Nachuntersuchung nach 8 Jahren.

Fall I. Konfiguration des Fußes sehr schön, keine Fistel, geringer Plattfuß. Fußgelenksbewegungen eingeschränkt. Geht in Bottinen vollkommen gut, ohne Stock. Marschleistung bis zu 2 Stunden.

Nachuntersuchung nach 1 Jahr.

Fall II. Fuß plump, geringe Varusstellung, Fußsohle abgeplattet. 2 cm vor dem Fußgelenk kleine wenig sezernierende Fistel. Beim Gehen ohne Schuhe ziemlich starkes Hinken, Auftreten fast nur mit äußerem Fußrande. Gang in Schnürschuhen besser, doch Hinken noch stark auffallend. Am Stocke Gehen $^1/_4$ Stunde weit möglich.

Nachuntersuchung nach $^1/_2$ Jahr.

Fall III. Unter der Spitze des linken Mall. ext. findet sich eine kleine Fistel. Linker Vorderfuß stark retrahiert, zwischen unterem Ende der Tibia und den Metatarsalknochen eine tiefe Furche in der sich eine Art schlotterndes Gelenk gebildet. Die Sohlenfläche ist eben. Pat. tritt mit ganzer Sohle auf, die Abwicklung ist mangelhaft. Er geht nur an der Krücke.

Nachuntersuchung bei der Entlassung.

Fall IV. Linker Fuß gegen den rechten verkürzt, sonst von normaler Konfiguration. Eine Knochenneubildung hat an Stelle der resezierten Knochen, auch des Calcaneus, stattgefunden. Zwischen Fuß und Großzehenballen an der Planta pedis ein ziemlich tiefer Einschnitt, in welchem der vordere Teil des Fußes aktiv ohne Schmerzen etwas bewegt werden kann. Zehen in Krallenstellung. Pat. geht mit Hilfe eines Stockes gut und schmerzlos, die Abwicklung des Fußes ist mangelhaft.

Fall V. Entlassung mit kleiner granulierender Fistel. Pat. hinkt stark, ist aber ohne Schmerzen, starb $^1/_2$ Jahr nach der Entlassung aus dem Krankenhause. Todesursache unbekannt.

Nachuntersuchung nach über 5 Jahren.

Fall VI. Rechter Fuß zeigt geringe Varusstellung, große Zehe fehlt, Pat. kann auf rechtem Fuße schmerzlos stehen. Inneres Fußgewölbe etwas abgeflacht. Konnte mit Hilfe eines Stockes im Hause herum gehen. Unterhalb des Mall. lat. findet sich eine kleine wenig sezernierende Fistel. Erkrankte 4 Jahre nach der Operation an linksseitiger tuberkulöser Kniegelenksentzündung.

Nachuntersuchung nach $^5/_4$ Jahren.

Fall VII. Pat. hat den 2 stündigen Weg ins Krankenhaus ohne Ermüdung zurückgelegt. Springt, läuft, tanzt in Schnürschuhen. Zwischen Ferse und Großzehenballen findet sich eine nicht sehr tiefe Furche am innern Fußrand. Die Zehen stehen in Krallenstellung, 1. und 2. Zehe adduziert. Er geht in Schuhen ohne Stock sehr gut, hinkt fast unmerklich. Abwicklung des Fußes beim Gehen ohne Schuhe mangelhaft; zuerst der Ferse, dann des Großzehenballens, dann der Zehenspitzen.

Übersicht über Heilungsdauer, Art und Zahl der Nachoperationen und Endresultat der von Isler publizierten Fälle.

Fall	Zahl der resezierten Knochen			Heilungsdauer im ganzen	Nachoperationen			Entlassung mit oder ohne Fistelbildung	Endresultat nach Kappeler (Isler)	Bemerkungen
	prim.	sek.	absol.		Zahl	Art	Zeitpunkt nach der ersten Operation			
I	3	—	3	3 Monate 21 Tage	—	—	—	ohne	sehr gut	—
II	7	—	7	9 Monate 10 Tage	3	a) Abszeßincision b) Fistelspaltung c) Fistelauskratzung	ca. 3 Woch. ca. 6½ M. ca. 7 Mon.	kleine Fistel	ordentlich	—
III	3	5	8	2 Jahre 1 Monat später noch 2 Monate im Krankenhause wegen periartikul. Abszeß an der Schulter	4	a) Abszeßincision b) Resectio oss. navicul. cuboid. metat. II—IV c) Fistelsauskratzung d) desgl.	ca. 1½ Mon. 5 Monate 8 Monate 1 Jahr	Fistel	gut	Resectio oss. navic. am andern Fuß 5 Monate nach der ersten Operation.
IV	4	4	8	7 Monate 21 Tage	2	a) Resectio oss. metat. V. cuneif. II, part. oss. metat. IV, tali, calcan. b) Evidement des ganzen Talus	ca. 2 Mon. ca. 5 Mon.	ohne	gut	Faustgroßer Drüsentumor der l. Halsgegend 4 Mon. p. I. op.
V	5	—	5	5 Monate 3 Tage	—	—	—	kleine Fistel	ohne Erfolg	Part. Handwurzelgelenksresektion l. 2 Mon. p. I. Op. Exitus ½ Jahr post Entlassung.

VI	2	4	6	4 Monate 1 Tag	1	Resectio oss. metat. II, III, oss. cuneif. II, III	ca. 3 Wochen	kleine Fistel	gut	Erkrankte nach 4 Jahren an Gonitis tuberculosa.
VII	10	—	10	6 Monate 11 Tage	—	—	—	ohne	sehr gut	—
VIII	6	1	7	6 Monate 13 Tage	1	Resectio oss. cuneif. I	ca. 2 Monate	ohne	sehr gut	—
IX	1	7	8	9 Monate 21 Tage	2	a) Resectio oss. metat. I b) Resectio oss. cuboid., cuneif. I—III, part. oss. navic., Auskratzung des Talus und Calcan.	ca. 3 Wochen ca. 6½ Monate	ohne, aber bald nachher Fistel	ordentlich	Exitus nach 4½ Jahren an doppelseitiger Pneumonie.
X	7	2	9	3 Monate	1	Resectio Metat. III et IV, Auskratzung des Proc. ant. calcan.	ca. 2 Monate	kleine Fistel	sehr gut	—
XI	3	—	3	1 Jahr 8 Monate	2	a) Evidement Metat. II b) Pirogoff	ca. 1 Jahr ca. 1¾ Jahr	Fisteln	schlecht	Exitus 2¾ Jahr p. amput.
XII	2	2	4	2 Jahre 3½ Monate	1	Resectio oss. navic. part. calcan.	ca. 1 Jahr	ohne	gut	—
XIII	3	6	9	10 Monate 9 Tage	1	Resectio oss. metat. I bis IV, cuneif. I—II	ca. 6 Monate	Fisteln	ordentlich	3 Wochen nach der Entlassung an Coxitis erkrankt.

Nachuntersuchung nach 4 Jahren.

Fall VIII. Konfiguration des Fußes sehr schön, keine Fistel. Geht ohne zu hinken, steht aber unsicher auf dem linken Fuße. Er geht schmerzlos und ohne zu ermüden 2 Stunden.

Nachuntersuchung nach 4 Jahren.

Fall IX. Konnte am Stock im Hause etwas hinkend gehen. Er brach eine Fistel auf, die wenig sezernierte. Tod an doppelseitiger Pneumonie $4^1/_2$ Jahre nach der Entlassung.

Nachuntersuchung nach $7^1/_2$ Jahren.

Fall X. Unterhalb des Mall. lat. findet sich eine stecknadelkopfgroße Fistel, die Fußsohle ist abgeflacht. Es besteht keine Druckempfindlichkeit, das Fußgelenk ist beinahe ankylotisch. Er kann Touren bis zu 6 Stunden machen, kann auf dem operierten Fuße allein stehen, stampfen, hüpfen, springen. Ohne Schuhe hinkt er merklich, beim Gang in Schnürschuhen fällt nichts auf. Der rechte Fuß wird wie der linke abgewickelt.

Fall XI. $1^3/_4$ Jahre nach der ersten Operation Pirogoff.

Nachuntersuchung nach 1 Jahr.

Fall XII. Steht täglich 6 Stunden in der Fabrik, geht ohne Stock, hinkt unbedeutend. Konfiguration des Fußes gut, zwischen Fersen und Großzehenballen eine deutliche seichte Furche in der Planta pedis. Das Fußgelenk ist steif, Druck von vorn auf die Talusgegend leicht schmerzhaft. Es besteht keine Fistel.

Fall XIII. Fuß in starker Varusstellung, Krallenstellung sämtlicher Zehen. Er konnte 9 Wochen nach der Entlassung zu Hause an Krücken gehen, dann trat eine linksseitige Coxitis, später auch Pleuritis auf. Bei der Nachuntersuchung $1^1/_2$ Jahre nach der ersten Operation ist das Befinden sehr schlecht, Pat. kann das Bett nicht verlassen, fiebert, das rechte Bein ist gelähmt, das linke nicht von der Unterlage zu erheben, es finden sich Fisteln im Bereiche des Metacarpus.

Sieht man diese Resultate etwas genauer an, so kommt man doch zu der Überzeugung, daß die Zensuren in einzelnen Fällen wohl etwas zu günstig ausgefallen sind. Fußend auf der von Isler gegebenen Definition, möchte ich die Resultate in den Fällen III und VI doch nicht als gute, sondern höchstens als befriedigende bezeichnen, auch Fall X, der eine Fistel behalten hat, ist höchstens in der Rubrik gut anzuführen, während die Fälle IX und XIII direkt als unbefriedigend bezeichnet werden müssen. Es finden sich unter den 13 Fällen 8 in denen Fisteln existierten, das Resultat war als ein sehr gutes, das von 3 Fällen als ein gutes, in 3 Fällen als befriedigend zu bezeichnen, während 4 Fälle ein unbefriedigendes Resultat ergaben, das sind etwa 30,8 Proz.

Die Operation der Wahl waren Längsschnitte am inneren oder äußeren Fußrand, wenn auch bogenförmige Schnitte in einzelnen

Fällen, z. B. Fall I und IV, ausgeführt wurden. Es stellen sich so die Zahlen etwas anders da, als Isler sie angibt.

Einige Jahre später erschien die Arbeit von Heidenhain (13) über die ausgedehnten Fußresektionen aus der Helferichschen Klinik. Heidenhain, ein Schüler von Helferich, gibt im Gegensatz zu Kappeler als Normalmethode den dorsalen Lappenschnitt an. Die Anregung dazu nahm er von Bardenheuer, der einen dorsalen Lappen mittels eines Querschnittes in der Höhe der Basis der Metatarsalien mit Durchtrennung der Weichteile bis auf den Knochen und Hinzufügung eines Längsschnittes am inneren und äußeren Fußrande bildete. Keine Naht nach Resektion alles Erkrankten, auch keine Sehnennaht wurde ausgeführt. Trotz Fehlen derselben trat bald wieder Beweglichkeit der Zehen auf und die Erfolge werden als vortreffliche geschildert.

Helferich führte die erste derartige Operation 1887 aus. Er benutzte denselben Schnitt wie Bardenheuer, ließ aber die seitlichen Schnitte von den Malleolen ausgehen; denselben Gedanken hatte P. v. Bruns. Von den 8 von Helferich operierten Fällen, die im Alter von 6 bis 23 Jahren standen und deren Heilungsdauer 40 Tage bis $9\frac{1}{2}$ Monate betrug, handelte es sich 3 mal um Querexcisionen der vorderen kleinen Tarsalknochen mit oder ohne angrenzende Knochenteile. Es sind folgende:

Fall III. (Tabelle II, Nr. 27.) Querexcision der Fußwurzel, Entfernung der Basis sämtlicher Metatarsalia, cuneiform. 1—3, cuboides, naviculare. Indik.: Tuberkulose. Methode: Querschnitt oberhalb der Höhe des Chopartschen Gelenks. Pat. 7 J., weiblich.

Fall VI. (Tabelle II, Nr. 23.) Excisio ossis navicularis, cuboid., omn. cuneiform., Resectio tali et oss. metatars. Indikation: Tuberkulose. Methode: Dorsalschnitt über die Mitte der Metatarsalia. Funktion gut.

Fall VIII. (Tabelle II, Nr. 24.) Resektion des Mittelfußes. Exstirpation sämtlicher kleiner Tarsalia, der Gelenkfläche des Caput tali, der Basis oss. metatars. Indik.: Tuberkulose. Methode: Dorsaler Lappenschnitt in der Höhe des Chopart, anfänglich Längsschnitt. Funktion gut.

Die Resultate werden als funktionell gute bezeichnet, die Sensibilität war erhalten, die Zehen beweglich, doch Abbildungen der einzelnen Fußformen nicht gegeben, eine Fistel soll in keinem der Fälle persistiert haben.

Fall III starb 1 Jahr nach der Entlassung an Phthisis laryngis. Die Funktion des Fußes soll aber so gut gewesen sein, daß Patientin wieder lange Fußmärsche in der Zwischenzeit unternommen hat. In Fall VI und VIII wird die Funktion als eine gute bezeichnet. Die Heidenhainschen Fälle sind alle mit der einheitlichen Methode des dorsalen Lappenschnitts ausgeführt, wobei der vordere Querschnitt je nach der Lage und Ausdehnung der zu resezierenden Knochen mehr peripher oder zentral gelegt wurde. Neben diesen ausführlichen Bearbeitungen sind nun in neuerer Zeit noch mehrere Arbeiten über dieses Thema erschienen.

Wolff (14) empfiehlt sehr die ausgedehnten Resektionen am Fuße gegenüber den Amputationen und steht ganz auf dem Boden der Barden-

heuerschen Schule. Er verlangt vor allem gründliche Entfernung alles Kranken und empfiehlt stets den dorsalen Querschnitt mit Durchtrennung der Art. tibial. ant., einmal wegen der leichten Ausführbarkeit der Operation, dann auch wegen der guten Übersicht. Von den 3 von Wolff veröffentlichten Fällen gehört Fall II hierher.

Fall II. (Tabelle II, Nr. 26.) Resektion des ganzen Tarsus außer Corpus tali, Resektion des ganzen Metatarsus. Die Basalphalangen der Zehen werden angefrischt und an den Taluskörper angenagelt. Zwischen Talus und Zehen entstand eine knöcherne Ankylose. Die Funktion war gut. Festes Auftreten in einfachem Schuh, wenngleich auf der anderen Seite die Ablatio femoris ausgeführt worden war. Indikation: Tuberkulose. Methode: Dorsaler Lappenschnitt.

Von den französischen Chirurgen empfiehlt Vulliet (15) die frühzeitige Resektion, besonders bei den Fußtuberkulosen, auf das wärmste und rühmt derselben gute Resultate sowohl in ästhetischer als auch funktioneller Hinsicht nach. Bei den Resektionen im Tarsometatarsalgebiet hat er ein eigenes Verfahren. Durchtrennung der Weichteile mit transversalem Schnitt über den Fußrücken, Durchtrennung von Weichteilen und Sehnen bis auf den Knochen, Resektion der Teile nach Entfernung der kariösen Massen. Die Methode entspricht also vollkommen der Helferich-Heidenhainschen bezw. Bardenheuerschen.

Caselli (16) bespricht in der Festschrift für Durante ebenfalls die Resektionen am Fuß. Sein Prinzip ist dabei glatte Trennung der Knochen im Gesunden und primäre Adaption der Wundflächen; erkrankte Weichteile werden in toto exstirpiert. Bei Herden im Vorderfuß und in den Keilbeinen, sei es mit, sei es ohne Beteiligung des Os naviculare, werden die Knochen zwischen zwei die Erkrankung begrenzenden parallelen queren Resektionsschnitten von 1 oder 2 Längsschnitten aus entfernt, bei Befallensein eines Keilbeins meist die anderen mit exstirpiert. Ist der vordere Tarsus ergriffen, verwendet Caselli die Bardenheuer-Bruns-Helferichsche Schnittführung. Bei Ergriffensein des Talus oder Calcaneus Resectio tibio-calcanea mit beiderseitigem Längsschnitt bis auf die Knöchel. Liegen Fisteln auf einer Seite, so werden die Weichteile dort mitgenommen, und man kann die ganze Resektion von diesem Schnitte aus machen. Bei Fisteln auf dem Dorsum endlich hat Caselli eine, von ihm unabhängig auch von Vulliet (15), Lausanne (s. oben), ersonnene, Operation ausgeführt, welche die erkrankten Teile bis auf den Knochen ausschneidet und letzteren einerseits dicht vor dem Lisfrancschen, anderseits hinter dem Chopartschen Gelenk durchtrennt. Die Operationsmethode steht der von Witzel (17) angegebenen „Exartikulation nach Chopart mit Erhaltung der Zehen" sehr nahe. Caselli hat dieselbe mit gutem Erfolge ausgeführt. Bedingung bei derselben ist ebenso wie bei der Witzelschen Methode die Intaktheit der Zehen und der plantaren Weichteile. Im Handbuche der praktischen Chirurgie werden von Borchardt (18), der dieses Kapitel bearbeitet hat, unter den ausgedehnten Resektionen am Fuße zwei einigermaßen typische Operationsgruppen unterschieden:

1. die Tarsectomia posterior,
2. die Tarsectomia anterior,

die quere Resektion der vorderen Tarsalknochen und eventuell auch eines Teiles des Metatarsus.

Über die Exartikulation der Metatarsen spricht Borchardt sich sehr skeptisch aus, da dieselbe stets mehr oder minder erhebliche Funktionsstörungen mache und man sich deswegen immer überlegen müsse, ob man nicht besser sämtliche Metatarsi entferne.

Angängig sei vielleicht die Entfernung des Metatarsus 1, wenngleich dieselbe auch häufig schwerere Störungen beim Gehen hinterlasse und der Fuß sich ganz in Valgusstellung drehe, in anderen Fällen übernehme jedoch der Metatarsus 2 die Funktion des 1. und der Fuß bliebe in normaler Stellung oder sogar in einer geringen Varusstellung. Die Exartikulation des 5. oder eines der mittleren hält er für unschädlich, selbst 2 könne man anscheinend ohne schlimme Folgen entfernen. Müßten jedoch 2 der inneren Metatarsi oder 3 der übrigen geopfert werden, dann tue man gut, die quere Amputation sämtlicher Metatarsi zu machen. Die neueren Autoren sprechen sich also fast alle, besonders gestützt auf die Ergebnisse der Kappelerschen Operationen, zugunsten der ausgedehnten Fußresektionen gegenüber den Amputationen aus. Sie geben dem natürlichen Fußrest, mag er auch ziemlich mißgestaltet sein, immer noch den Vorrang vor der Prothese. Um nun der Frage näherzutreten, wie weit man mit den Resektionen am Tarsus und Metatarsus gehen kann und wenn die Amputation in ihre Rechte tritt, möchte ich zunächst auf die anatomischen Verhältnisse des Fußes, seine Statik und Mechanik eingehen.

Nach Gegenbaur (19) stellt der Fuß ein Gewölbe dar, das beim Stehen den Druck der Körperlast auf mehrere Punkte verteilt, die durch die Wölbungsverhältnisse bestimmt sind. Man kann am Fuße eine Längswölbung und eine Querwölbung unterscheiden. Erstere ist am Innenrand am bedeutendsten, indem sie vom Tuber calcanei bis zum Capitulum metatarsi 1, außen jedoch nur von erstgenanntem Punkte bis zur Basis oss. metat. 5 reicht. Es sind also der Tuber calcanei der hintere, die Basis des Metat. 5 der äußere, vordere Stützpunkt, während über den vorderen inneren Stützpunkt die Meinungen noch divergieren, indem einige das Capitulum oss. metat. 1, andere das Capitulum oss. metatars. 2 (Arnold), noch andere sogar das Capitulum oss. metat. 3 (H. v. Meyer) als solchen ansprechen. Die zweite Wölbung besteht in transversaler Richtung, sie beginnt proximal, indem der Calcaneus mit seinem Sustentaculum eine longitudinale Höhlung von oben her begrenzt. Weiter vorn wird die Wölbung durch Cuboid und Naviculare gebildet, die plantarwärts am medialen und lateralen Rande vorspringen und distal nimmt die Wölbung durch die Keilbeine zu. Auch im Metatarsus, dessen Randstücke tiefer als die mittleren liegen, ist sie schon vorhanden.

Am eingehendsten schildert Meyer (20) die einschlägigen

Verhältnisse, so daß ich hier einiges aus seinem Werke anführen möchte.

Er unterscheidet im Bau des Fußes 2 Gewölbe, die indessen im Tuber calcanei einen gemeinsamen Stützpunkt finden. Bei einer solchen Auffassung habe man die Bequemlichkeit, den ganzen Fuß in diesem Sinne in zwei nebeneinander liegende Teile zerlegen zu können. Das innere höhere Gewölbe umfassend Calcaneus, Talus, Navicul., Cuneiformia mit vorderem Fußpunkt in den Köpfchen des Metatarsus 1—3, der äußere kleinere Calcaneus, Cuboid und Metatarsus 4 und 5. Diese Schematisierung lasse sich jedoch bei genauerer Prüfung nicht durchführen, denn beim aufgesetzten Fuß finde man am inneren Rande einen unverkennbaren Gewölbebogen, dessen vorderer Fußpunkt das Capitulum ossis metatarsi I, am äußeren desgleichen einen solchen, dessen Fußpunkt die Tuberositas metatarsi 5 sei. Dieser Punkt liege seitwärts von der Mitte des Abstandes des Tuber calcanei von dem Capitulum oss. metatarsi 1. Die 3 Fußpunkte des Gewölbes bilden demnach die Eckpunkte eines Dreiecks, dessen Basis, die dem großen inneren Gewölbe entsprechende Linie sei und dessen Spitze in der Tuberositas metatarsi 5 liegt. Diese 3 Fußpunkte seien es, die bei festgestelltem Fuß die Körperlast auf den Boden übertrügen. Meyer betrachtet also als Stützpunkte des Fußes das Tuber calcanei, das Capitulum oss. metat. 1 und die Tuberositas metat. 5. Er erkennt den anderen Metatarsen nur eine untergeordnete Bedeutung zu.

Außer Arnold und H. v. Meyer ist auch Beely der Ansicht, daß der vordere Stützpunkt des Fußes vorwiegend im Metat. 2 und 3 zu suchen sei, während Seitz (21) und Bayer (22) auch das Capitulum des 1 und die Tuberositas des 5. Metatarsus als vordere Stützpunkte erklären. Sind also, wie es die Mehrzahl der Autoren tut, die Stützpunkte des Fußgewölbes als Tuber calcanei, Tuberositas oss. metat. 5 und Capitulum oss. metat. 1 festgelegt, so tritt auch gleich ihre Wichtigkeit bei der Entscheidung der Frage, wieweit man bei den Resektionen gehen kann und wo diese ihre Grenze finden und die Amputation in ihre Rechte tritt, hervor. Der erste, der in kritischer Hinsicht die Amputationen und die Resektionen des Tarsus und Metatarsus in enger Anlehnung an die Arbeiten Meyers, die durch ihn eine Ergänzung und Erweiterung in chirurgischer Beziehung finden, bearbeitet hat, ist Szymanowski (2). In engem Konnex mit Meyer stehend, behandelt er die Nutzanwendung der Meyerschen Ansichten für die Chirurgie. Auch hier sei wieder einiges aus seinen Arbeiten hervorgehoben, wenn

auch manches durch die Fortschritte der Chirurgie eine Einschränkung oder Änderung erfahren mußte.

Der Verlust der Zehen ist nach ihm von untergeordneter Bedeutung.

In anatomischer Beziehung, wie erwähnt, ganz auf dem Boden Meyers stehend, ist er mit der Exartikulation der 5. Zehe, mit Wegnahme des Metatarsus 5 einverstanden, verwirft hingegen dieses Verfahren bei der Großzehe aus statischen Gründen.

Die Abtragung des inneren oder äußeren Fußrandes hat nach ihm ein Einbrechen des Nischengewölbes des Fußes zur Folge. Bei der Exartikulation im Lisfranc erhalte man ein neues, wenn auch sehr flaches und unten ohne äußeres Tor gebautes Nischengewölbe, als dessen äußere Stützpunkte hinten das Tuber calcanei, von außen die Eminentia obliqu. oss. cuboid (der Ansatzpunkt für das Lig. calcaneo-cuboideum) und von innen die vordere untere Tuberositas oss. cuneiform. 1 anzusehen seien.

Er verwirft mit Legouest die quere Amputation der Metatarsi als ungünstig, dagegen sei es günstiger, wenn man hierbei imstande sei, den inneren Fußrand länger als den äußeren zu erhalten.

Ebenso verwirft er mit Legouest die Exartikulation im Cuneiformnaviculargelenk mit Erhaltung des ganzen oder halben Cuboid.

In diesem Falle nimmt er lieber das Cuboid mit weg und erhält dann ein neues Nischengewölbe, dessen Stützpunkte hinten das Tuber calcanei, vorn-außen der Process. ant. calcanei, vorn-innen die Tuberositas oss. navicul. seien.

Szymanowski zeigt also bei allen seinen Empfehlungen oder Abmahnungen, daß er ein Verfahren bevorzugt, bei dem der innere vordere Stützpunkt am weitesten nach vorne geschoben wird und so eine Form des Fußstumpfes übrig bleibt, die in der Anordnung ihrer Stützpunkte der ursprünglichen Dreiecksanordnung mit am weitesten vorgeschobenen innerem vorderem Stützpunkte am meisten entspricht. Der Exartikulation im Chopart, die Legouest verwirft, besonders wegen der Retroversion der Ferse, die durch Verödung des Talocruralgelenks bedingt sei, steht Szymanowski weniger skeptisch gegenüber. Die Erfolge der Resektion einzelner Tarsal- und Metatarsalknochen werden von ihm als gute bezeichnet, jedoch auf eintretende Formveränderungen bei Resektion des Metatarsus 1 und 5 hingewiesen. In allen diesen Erörterungen tritt immer die Wichtigkeit der Erhaltung der Stützpunkte bezw. ihr möglicher Ersatz deutlich vor Augen; zugleich auch die Tatsache, daß je mehr von der Fußsohle erhalten bleibt, desto besser ihre Funktionsfähig-

keit ist, eine Tatsache, die auch in den Arbeiten von Schmidt den Grundzug bildet. Wie wichtig für die Funktion des Fußes die Erhaltung der vorderen Stützpunkte ist, darüber spricht sich auch Bayer (23) aus. Er erklärt, wenn einer dieser Stützpunkte wegfalle, so sei die Sicherheit im Gehen und Stehen von vornherein gefährdet. Deshalb treten auch Reverdin, Barker, Riedel für die Erhaltung des Capitulum metatarsi 1 bei Hallux valgus-Operationen ein, sei es, daß man einen Keil dicht oberhalb des Capitulum metatarsi 1 aus der Diaphyse meißelt (Reverdin, Barker), daß man nach Wegnahme der Exostose die Basis der ersten Phalanx reseziert und dadurch eine Ankylose herstellt (Riedel). Auch Bardenheuer erhielt selbst bei ausgedehnter Resektion im Tarsus und Metatarsus immer die hintere Kuppe des Calcaneus. Natürlich können nun auch die Stützpunkte selbst erkrankt sein, in diesen Fällen hat Bardenheuer als Ersatz der vorderen Stützpunkte, welche wegen Caries eliminiert werden mußten, mit Erfolg die benachbarten Metatarsen benutzt.

Es sind demnach, wie die ganze Literatur zeigt, die Stützpunkte von ausschlaggebender Bedeutung für die Frage der Operationen am Fuße. In der Entscheidung, ob im gegebenen Falle der Resektion oder Amputation der Vorzug zu geben ist, ist die Frage der möglichen Erhaltung derselben bezw. ihres möglichen Ersatzes in jedem Falle in erster Linie neben den anderen allgemeinen Erwägungen über Konstitution, Alter, Kräftezustand des Patienten und Länge der Heilungsdauer zu berücksichtigen. Man muß sich eben immer vor Augen halten, daß das nach ausgedehnten Resektionen noch übrig bleibende Gebilde auch wirklich noch ein Fuß sein muß und als solches nur dann von Nutzen für den Patienten ist, wenn es sowohl in funktioneller, aber auch in kosmetischer Beziehung unbedingt den Vorzug vor der Prothese verdient. Denn nur dann wird das von Arzt und Patienten mit größerer Mühe und in längerer Heilungsdauer erreichte Resultat wirklich seinem Zweck entsprechen. Es mag vereinzelte Fälle geben, in denen das psychische Moment oder auch Rücksicht sozialer und ästhetischer Natur einem noch so deformierten „Fuß" den Vorzug vor einer Prothese geben, für die Masse unserer Bevölkerung ist aber das möglichst gut funktionelle Resultat als Ziel unserer Operationstaktik anzustreben, eventuell verbunden mit möglichster Kürze der Behandlungsdauer.

Anschließend möchte ich nun eine Übersicht der von mir in der Literatur gefundenen Fälle von ausgedehnten Resektionen am

Tarsus und Metatarsus in Form von einigen Tabellen geben und daran eine kritische Würdigung der einzelnen Fälle in bezug auf ihre Resultate, die Zahl der resezierten Knochen und besonders die Erhaltung, Wegnahme oder den Ersatz der vorderen Stützpunkte anschließen. Berücksichtigt habe ich nur die Fälle aus der antiseptischen Zeit, mit Ausnahme zweier Fälle Kappelers, die ich der Vollständigkeit halber mit angeführt habe; da ein Vergleich mit den Fällen aus der vorantiseptischen Periode ein schiefes Bild geben würde.

Die Tabelle I enthält die Resektionen am Tarsus, und zwar sind die Operationen nach der Zahl der resezierten Knochen hintereinander geordnet. Ferner sind in einer besonderen Rubrik die erhalten gebliebenen Stützpunkte angegeben, und zwar ist mit A das Capitulum metatarsi I, mit B die Tuberositas metatarsi V, mit C das Tuber calcanei bezeichnet. Tabelle II ist nach denselben Prinzipien aufgestellt und enthält die Resektionen am Tarsus und Metatarsus. In den Tabellen sind die mir zugängigen Fälle so genau wie möglich registriert, wenn dieselben auch absolut keinen Anspruch auf Vollständigkeit erheben können, so dürften die angeführten Fälle wohl zur Beurteilung der zu entscheidenden Frage ausreichen (s. Tab. I u. II, S. 594—599).

Ich habe im Anfang dieser Arbeit schon erwähnt, welches die Gesichtspunkte für Kappeler und Isler waren, um die einzelnen Fälle als sehr gut, gut usw. zu bezeichnen und auch schon angegeben, bei welchen Fällen ich mich mit ihrer Klassifizierung nicht einverstanden erklären konnte und diese abweichende Ansicht in den Tabellen unter der Rubrik Bemerkungen zum Ausdruck gebracht. Betrachtet man nun diese Klassfizierung genauer und zwar von dem Gesichtspunkte aus: „Welche Fälle von ausgedehnten Resektionen verdienen unter allen Umständen den Vorzug vor der Amputation", dann kommt man zu dem Resultate, daß dies nur für die Fälle zutrifft, die unter den Rubriken „sehr gut" und „gut" gehen. Die ersteren sind ohne weiteres der Amputation vorzuziehen und auch die letzteren, bei denen der Patient etwas hinkt, bei längerem Gehen einen Stock gebrauchen muß, jedoch auf dem operierten Fuße ohne Schmerzen stehen kann, weisen noch Vorzüge gegenüber den Amputationen auf; zumal die auf diese Weise erhaltene größere Gehfläche von entschiedenem Vorteil für den Patienten ist. Anders steht es jedoch mit dem Prädikat „ordentlich", wenn Patient stark hinkt, bald ermüdet, auf dem operierten Fuße nicht stehen kann und an Krücken gehen muß, möglicherweise

Tabelle I. Operationen am Tarsus.

Nummer	Operateur	Ort der Publikation	Geschlecht	Alter	Jahr d. Operat. oder Publikat.	Krankheit	Zahl	Resezierte Knochen		Erfolg für		Erhaltene Stützpunkte	Bemerkungen
								Ganz	Teilweise	Leben	Gehfähigkeit		
1	Tilling	Conners Tab.	m.	28	1876	Schußwunde	2	Talus, Calcaneus	—	tot	—	—	Amput. 5 d. p. op. Exitus 10 d. p. op.
2	Fox	Manchester Med. Journal 1881	w.	10	1881	Karies	2	Talus, Calcaneus	—	lebt	sehr gut	A. B.	—
3	Conner	Conners Tab.	m.	52	1882	Necrosis	3	Talus, Calcaneus	Cuboid	tot	—	—	Amyloid-degeneration d. Unterleibsorgane
4	Kappeler	Krankengesch. (Isler)	w.	8	1880	Karies	3	Talus, Calcaneus, Naviculare	—	lebt	sehr gut	A. B.	—
5	West, J.F.	Zentralblatt für Chirurgie 1879	m.	23	1879	Klumpfuß	3	Talus, Cuboid, Naviculare	—	„	sehr gut	A. B. C.	—
6	Socin	Kappelers Tab.	m.	27	1879	Karies	3	Naviculare, Cuneif. I, II	—	„	sehr gut	A. B. C.	—
7	Hueter	Conners Tab.	m.	26	1876	„	4	Cuneiforme I, II, III	Cuboid	„	ordentlich	A. B. C.	—
8	Kappeler	Kappelers Tab.	m.	8	1879	Karies	4	Talus, Cuboid, Naviculare	Calcaneus	tot	—	—	3 Menses p. op. Amyloiddegenerat. von Leber u. Milz

								Cuneiforme I, II, III				C.	
10	Fornari	Zit. in Gurlts Resektionen Virchow u. Hirschfeld 1885	m.	23	1885	Ostitis	5	Calcaneus, Talus, Cuboid, cuneiforme II, Naviculare	—	„	„	A. B.	—
11	Benthin, O.	Inaug.-Diss. Kiel 1880	m.	5 3/4	1880	Karies	6	Talus, Naviculare	Calcaneus, Cuneiforme I, II, III, Cuboid	„	sehr gut	A. B. C.	Operiert. Fuß gebrauchsfähig wie gesunder, Verkürzung 1/2 cm
12	Kappeler	Kappelers Tab.	w.	19	1876	„	7	Talus, Naviculare, Cuboid, Cuneiforme I, II, III	Calcaneus	„	sehr gut	A. B. C.	—
13	Homens, C. D.	Conners Tab.	w.	20	1882	„	7	Talus	Calcaneus, Naviculare, Cuboid, Cuneiforme I, II, III	„	schlecht	—	2 Monate später amputiert
14	Ollier	Zit. in Virchow-Hirschfelds Jahresbericht 1887	m.	—	1887	„	7	Talus, Caviculare, Cuboid	Calcaneus, Cuneiforme I, II, III	„	ordentlich	A. B. C.	—
15	Kappeler	Krankengesch. (Isler)	w.	32	1887	Tuberculose	7	Naviculare	Talus, Calcan., Cuboid, Cuneif. I, II, III	„	ordentlich	A. B. C.	—
16	Conner	Conners Tab.	m.	20	1876	Karies	7	Talus, Calcaneus, Naviculare, Cuboid, Cuneiforme I, II, III	—	„	sehr gut	A. B.	—
17	Jones, H.	„ „	w.	Juni	1878	„	7	Talus, Calcaneus, Naviculare, Cuboid, Cuneiforme I, II, III	—	„	sehr gut	A. B.	—

Tabelle II Operationen am Tarsus und Metatarsus.

Nummer	Operateur	Ort der Publikation	Geschlecht	Alter	Jahr d. Operat. oder Publikat.	Krankheit	Zahl	Resezierte Knochen		Erfolg für		Erhaltene Stützpunkte	Bemerkungen
								Ganz	Teilweise	Leben	Gehfähigkeit		
1	Kappeler	Krankengesch. (Isler)	w.	65	1884	Tuberkulose	3	Cuboid., Metatars. 4, 5	—	lebt	schlecht	A. B. C.	1 Jahr nachher Pirogoff
2	„	Krankengesch. (Isler)	w.	30	1886	Tuberkulose	4	Talus, Naviculare	Calcaneus capitulum, Metatars. 5	„	gut	A. B. C.	—
3	Socin	Kappelers Tab.	w.	14	1889	Karies	4	Naviculare, Cuneiform. 2, 3	Metatars. 2	„	sehr gut	A. B. C.	—
4	Budde	Krankengeschichte	m.	20	1905	Ostitis	4	Cuneiform. 3, Metatars. 2, 3, 4	—	„	sehr gut	A. B. C.	—
5	Kappeler	Krankengesch. (Isler)	w.	43	1885	Tuberkulose	5	Cuneiform. 1, 2, 3, Cuboid.	Metatars. 1	tot	ohne Erfolg	—	—
6	Benthin, O.	Inaug.-Diss. Kiel 1880	m.	19	1880	Veraltete Luxatio tali, Eiterung	6	Talus	Metatars. 1, 2, 3, 4, 5	lebt	gut	A. C.	—
7	Kappeler	Krankengesch. (Isler)	w.	46	1884	Tuberkulose	6	Cuneiform, 1, 2, 3, Metatars. 1, 2, 3	—	„	„	B. C.	NB. Nur als befriedigend zu bezeichnen (ordentlich)

8	Neuber	Schmidt-Monard, Patholog. Prognose der Gelenktuberkulose Kiel 1888	w.	3	1884	Tuberkulose	7	Cuneiform. 1, 2, Metatars. 3, 4	Talus Calcaneus	lebt	sehr gut	A. B. C.	—
9	Kappeler	Kappelers Tab.	w.	73	1871	Karies	7	Naviculare, Cuneiform. 1, 2, 3	Cuboid., Metatars. 2, 3	„	sehr gut	A. B. C.	—
10	Schüßler	Kappelers Tab.	m.	10	1880	„	7	Cuboid., Cuneiform. 2, 3, Metatars. 5	Metatars. 2, 3, 4	„	sehr gut	A. C.	—
11	Kappeler	Krankengesch. (Isler)	m.	28	1885	Ostitis tubercul.	7	Cuboid., Cuneiform. 1, 2, 3	Metatars. 3, 4, 5	„	sehr gut	A. C.	—
12	„	Krankengesch. (Isler)	w.	22	1889	Karies	8	Naviculare, Cuboid., Cuneiform. 2, 3	Talus, Calcaneus, Metatars. 4, 5	„	gut	A. C.	—
13	„	Krankengesch. (Isler)	m.	23	1884	Ostitis tubercul.	8	Naviculare, Cuboid., Cuneiform. 1, 2, 3	Talus, Calcaneus, Metatars. 1	„	ordentlich	A. B. C.	Direkt unbefriedigend
14	Lauenstein	Conners Tab.	w.	54	1881	Karies	8	Naviculare, Cuboid., Cuneiform. 1, 2, 3	Calcaneus Metatars. 4, 5	„	sehr gut	A. C.	—
15	Kappeler	Krankengesch. (Isler)	w.	38	1886	Ostitis tubercul.	8	Naviculare, Cuboid., Cuneiform. 1, 2, Metatars. 1, 2, 3, 4, 5	—	„	gut	C.	Nur als befriedigend zu bezeichnen (ordentlich)
16	„	Kappelers Tab.	w.	26	1868	Karies	9	Cuboid., Cuneiform. 1, 2, 3, Metatars. 1, 2, 3, 4, 5	—	„	sehr gut	C.	—

Tabelle II. Operationen am Tarsus und Metatarsus.

Nummer	Operateur	Ort der Publikation	Geschlecht	Alter	Jahr d. Operat. oder Publikat.	Krankheit	Zahl	Resezierte Knochen		Erfolg für		Erhaltene Stützpunkte	Bemerkungen
								Ganz	Teilweise	Leben	Gehfähigkeit		
17	Kappeler	Kappelers Tab.	w.	33	1877	Fistulöse Karies	9	Cuboid., Cuneiform. 1, 2, 3, Metatars. 1, 2, 3, 4, 5	—	tot	—	—	Lungenphthise und fortschreitende Karies
18	„	Krankengesch. (Isler)	m.	16	1888	Ostitis tubercul.	9	Cuboid., Cuneiform. 1, 2, 3, Metatars. 1, 2, 3, 4, 5	—	lebt	ordentlich	C.	Direkt unbefriedigend
19	„	Krankengesch. (Isler)	m.	42	1888	Ostitis tubercul.	9	Cuneiform. 1, 2, 3, Cuboid., Metatars. 3, 4	Calcaneus, Naviculare, Tibia	„	sehr gut	A. B. C.	Nur als gut zu bezeichnen
20	Socin	Kappelers Tab.	w.	9	1879	Karies	10	Naviculare, Cuboid., Cuneiform. 1, 2, 3	Metatars. 1, 2, 3, 4, 5	tot	—	—	Nach 6 Mon. bei fast geheilter Wunde an Typhus
21	Heidenhain	Krankengeschichte	w.	7	1894	„	10	Cuneiform. 1, 2, 3, Naviculare, Cuboid.	Basis Metatars. 1, 2, 3, 4, 5	—	gut	A. C.	1 Jahr post op. an Phthisis laryngis

22	Kappeler	Krankengesch. (Isler)	m.	17	1888	Ostitis tubercul.	10	Naviculare, Cuboid., Cuneiform. 1, 2, 3	Metatars. 1, 2, 3, 4, 5	lebt	sehr gut	A. C.	—
23	Heidenhain	Krankengeschichte	m.	—	1894	Tuberkulose	11	Naviculare, Cuboid., Cuneiform. 1, 2, 3,	Talus, Basis, Metatars. 1, 2, 3, 4, 5	„	gut	A. C.	—
24	Heidenhain	Krankengeschichte	m.	—	1894	Tuberkulose	11	Naviculare, Cuboid., Cuneiform. 1, 2, 3	Caput tali, Basis oss., Metatars. 1, 2, 3, 4, 5	„	„	A. C.	—
25	Kappeler	Kappelers Tab.	w.	46	1877	Caries	12	Naviculare, Cuboid., Cuneiform. 1, 2, 3 Metatars. 1, 2, 3, 4, 5	Talus, Calcaneus	„	sehr gut	C.	—
26	Wolff	Krankengeschichte	m.	—	1896	Tuberkulose	12	Calcaneus, Naviculare, Cuboid., Cuneiform. 1, 2, 3, Metatars. 1, 2, 3, 4, 5	Talus	„	gut	—	—

nebenbei noch offene Fisteln besitzt. Dies ist kein Resultat, daß ich als nur einigermaßen befriedigend für Operateur und Patienten ansehen kann, das vielmehr schlechter ist als ein solches nach Amputation, sei es Lisfranc, Chopart oder Pirogoff, da in diesem Falle der Patient mit einer gut gearbeiteten Prothese besser daran ist, wie mit seinem „ordentlichen" Fuß. In diesen Fällen lohnt der Erfolg die aufgewendete Mühe und Zeit nicht und die Amputation verdient da den Vorzug. Von den weiteren Kategorien gilt natürlich in noch viel höherem Maße dasselbe. Deshalb ist hier eine kritische Würdigung der Resultate sehr am Platz, und Kappeler und Isler haben meines Erachtens ihre Resultate etwas euphemistisch betrachtet.

Es stellt sich demnach das Resultat der angeführten 43 Operationen an Tarsus und Metatarsus folgendermaßen dar.

Von 43 Operierten starben 6, gleich einer Mortalität von 13,9 Proz.

Kappeler gibt 13,5 Proz.,
Conner „ 10,18 „
Isler „ 10,3 „ Mortalität an.

Berechnet nur auf die Resektionen von Tarsus und Metatarsus, stellt sich derselbe sogar auf 17,6 Proz. (s. oben).

Von den übrigbleibenden 37 Fällen war der Erfolg ein

sehr guter in 18 Fällen = 41,9 Proz.
gut „ 10 „ = 23,3 „

mithin wurde nach den obigen Deduktionen ein der Amputation überlegenes Resultat in 28 Fällen = 65,2 Proz. erzielt.

Isler gibt seine Resultate als

sehr gut in 40,8 Proz.
gut „ 26,8 „

zusammen in 67,6 Proz. an, Zahlen, welche den von mir berechneten sehr nahe kommen. Man hat also die Aussicht, in 60 bis 70 Proz. der Fälle ein der Amputation überlegenes Resultat zu erhalten, bei einer Mortalität, die der der Unterschenkelamputation (14 Proz.) sicher nicht übersteigt.

Die beiden Rubriken von Kappeler und Isler, als „sehr gut und gut" beseichnet, möchte ich, da ich sie als eine gemeinsame Kategorie von Fällen betrachte, in denen das Resultat dem der Amputation überlegen ist, unter der Bezeichnung „erfolgreich" zu-

sammenfassen, und die anderen „ordentlich", „schlecht" unter der „unbefriedigend".

Ein solches unbefriedigendes Resultat, das also schlechter ist, wie das bei der Amputation, ergab sich in 9 Fällen = 20,9 Proz., während Isler es als nur in 14,5 Proz. der Fälle eintretend darstellt.

Es drängt sich jetzt die Frage auf, welche Faktoren für die Erzielung eines guten Resultates von Bedeutung sind. Hier ist besonders folgendes zu berücksichtigen:

1. In welchem Alter hat man Aussicht, die besten Resultate bei den ausgedehnten Resektionen zu erreichen?

2. Hat die Zahl oder Anordnung der resezierten Knochen eine ausschlaggebende Bedeutung für den zu erzielenden Erfolg?

3. Welche Bedeutung hat die Erhaltung der Stützpunkte des Fußes für den guten Erfolg?

Als selbstverständlich setze ich hierbei voraus, daß alles Krankhafte vollkommen entfernt ist und der übrige Kräftezustand des Patienten denselben überhaupt eine Resektion mit ihrer verlängerten Heilungsdauer zu ertragen befähigt. In den 43 Fällen war das Alter in 38 angegeben, von diesen waren unter 15 Jahren 9, zwischen 15 und 25 Jahren 14, über 25 Jahre 16 Patienten. Die Resultate sind in der folgenden Tabelle zusammengestellt.

Tabelle über die Resultate in den verschiedenen Lebensaltern.

Es standen im Alter von	Zahl der Patienten	Das Resultat war „erfolgreich"	In Proz.	Das Resultat war „unbefriedigend"	In Proz.	Es starben	In Proz.	Summe der Fälle unter 25 Jahren
unter 15 J.	9	7	77,8	—	—	2	22,2	22 = 57,9 Proz. der gesamten Fälle m. einem erfolgreichen Result. in 77,3 Proz. mit 9,1 Proz. Todesf.
15—25 „	13	10	76,9	3	23,1	—	—	
über 25 „	16	9	56,3	3	18,7	4	25	

Aus dieser Zusammenstellung erhellt sofort, daß die Resultate sowohl quoad vitam als auch in bezug auf den Erfolg bei den Patienten unter 25 Jahren, die bei weitem besten sind und die in späteren Lebensaltern erheblich übertreffen. Isler geht mit seiner Altersgrenze nicht soweit herauf und bezeichnet als Optimum für

die ausgedehnten Resektionen die Zeit vor dem vollendeten 15. Jahre. Im allgemeinen kann man sagen, daß die Resultate so lange die bei weitaus besseren sind, solange der Organismus die nötige Wachstums- und Regenerationsenergie besitzt.

Ich komme nun zu der Frage, welchen Einfluß die Zahl oder Anordnung der resezierten Knochen auf den Erfolg der Resektion hat. Auch hier sei die Übersicht wieder in Form einer Tabelle gegeben.

Übersicht über die Zahl der resezierten Knochen in Bezug auf das Resultat.

Zahl der resezierten Knochen	In Fällen	Davon erfolgreich	Unbefriedigend	Tot
2 Knoch.	2	1	—	1
3 „	5	3	1	1
4 „	4	2	1	1
5 „	3	2	—	1
6 „	3	3	—	—
7 „	10	7	3	—
8 „	4	3	1	—
9 „	4	2	1	1
10 „	3	2	—	1
11 „	2	2	—	—
12 „	2	2	—	—

Man ersieht aus dieser Tabelle, daß die Zahl der resezierten Knochen von keinem Einfluß auf das Resultat ist; dasselbe sagt Isler. Wie steht es nun mit der Frage der Anordnung der resezierten Knochen? Hier zeigt eine Durchmusterung der Tabelle I und II, daß ein Einfluß der Anordnung der resezierten Knochen auf den Erfolg nicht besteht; besonders aber, daß vor allem die Resultate keine besseren sind, wenn die entfernten Knochen in einer Linie liegen, sei es der Länge oder der Breite nach, wie Heyfelder dies zuerst aussprach und welche Ansichten sich auch im Handbuche von Bergmann-Mikulicz noch vertreten finden. Hier an dieser Stelle möchte ich mich auch gleich gegen die am gleichen Orte von Borchardt ausgesprochene Ansicht auflehnen, der empfiehlt, statt der Resektion von 2 der inneren Metatarsi oder

3 der anderen lieber die Amputation sämtlicher Metatarsen zu machen. Ich glaube, durch die Entfernung der 3 inneren Metatarsen des Fußes in meinem Falle gezeigt zu haben, daß dieselbe sehr wohl bei vollkommener Erhaltung der Fußform und voller Funktionsfähigkeit des Fußes möglich ist, und ein durchaus einwandfreies Resultat ergibt, das dem nach Amputation sämtlicher Metatarsen zu erzielenden sicherlich in jeder Weise vorzuziehen ist. Der Halt für die weggefallenen Knochen wird in einfachster Form geliefert, nämlich durch eine gewöhnliche Plattfußeinlage. Ich möchte in ähnlichen Fällen eine Wiederholung dieses Verfahrens warm empfehlen. Es erübrigt sich jetzt noch, auf die Bedeutung der Erhaltung der Stützpunkte des Fußes für den günstigen Erfolg der Resektionen einzugehen. Ich möchte hier nochmals an die Bedeutung erinnern, die die einzelnen Autoren denselben zuweisen und hier den Ausspruch Petersens (23) zitieren, der vor der Resektion des Metatarsus 1 warnt, und den Fuß mit einem dreibeinigen Tische vergleicht, der umfalle, wenn man ihm ein Bein weggenommen. Was nun die Wichtigkeit der 3 Stützpunkte betrifft, so ist dieselbe nicht eine gleiche, und zwar ist ihre Wichtigkeit eine um so größere, je schwerer sich der betreffende Stützpunkt ersetzen läßt und je größere Ausfallerscheinungen sein Fehlen hervorruft. Aus diesen Gründen ist als der wichtigste Stützpunkt das Capitulum metatarsi 1, kurz mit A bezeichnet, zu betrachten, eine Ansicht, die durch die Wichtigkeit, die verschiedene Autoren (Riedel, Reverdin, Bardenheuer) seiner Erhaltung bezw. seinem Ersatze beilegen, gestützt wird. Von geringerer Wichtigkeit ist bei den ausgedehnten Resektionen schon die Erhaltung des Tuber calcanei, C, deshalb, weil man in diesen Fällen durch Herstellung einer knöchernen Ankylose zwischen Unterschenkel und Fußrest diesen Stützpunkt auszuschalten vermag und der Patient mit seinem auf diese Weise hergestellten Spitzfuß seine Körperlast auf die beiden vorderen Stützpunkte verteilt. Noch besser ist der dritte Stützpunkt, die Tuberositas metatarsi 5 (B), zu ersetzen; da für diesen direkt die nahegelegene Tuberositas oss. cuboid. vikariierend eintritt. Andererseits ist bei jugendlichen Individuen noch der Umstand zu berücksichtigen, daß die Epiphysenlinie des 2.—5. Metatarsus am Capitulum metatarsi liegt, das Längswachstum dieses letzteren Knochens also auch bei ausgedehnteren Resektionen an seinem proximialen Ende nicht beeinträchtigt wird und auch auf diese Weise ein Nachwachsen und Ersatz des weggenommenen unteren Endes in etwa eintreten kann. Wie steht es nun mit der Er-

haltung der Stützpunkte oder ihrem Ersatz in den Fällen, die ein erfolgreiches Resultat aufzuweisen hatten? Es sind dies von 43 in den Tabellen aufgeführten 28. In diesen 28 Fällen waren erhalten die Stützpunkte

A B C	in 11	Fällen	= 39,3	Proz.
A C	„ 9	„	= 32,1	„
A B	„ 5	„	= 17,9	„
B C	„ 0	„	= 0	„

mithin alle oder mindestens 2 Stützpunkte in 25 Fällen oder 89,3 Proz.

Nur C	in 2	Fällen	= 7,1	Proz.
Kein Stützpunkt	„ 1	Fall	= 3,6	„

In der bei weitem größten Mehrzahl der erfolgreichen Fälle sind also 3 oder doch mindestens 2 Stützpunkte erhalten werden. und zwar

A	in 25	Fällen	= 89,3	Proz.
C	„ 22	„	= 78,6	„
B	„ 16	„	= 57,1	„

Zahlen, die die oben geäußerte Ansicht von der verschiedenen Dignität der Stützpunkte durchaus unterstützen. Um nochmals auf den Vergleich Petersens zurückzukommen, möchte ich jetzt zu erklären suchen, wie man sich die statischen Momente wohl zu denken hat, wenn ein Bein des dreibeinigen Tisches, d. h. ein Stützpunkt, wegfällt.

Fällt die Tuberositas metatarsi 5 weg, so tritt, wie schon erwähnt, die Tuberositas oss. cuboid. vikariierend ein und man hat ein Unterstützungsdreieck, das dem normalen in Form und Anordnung sehr nahe kommt.

Beim Wegfall des Tuber calcanei bekommt Patient entweder einen Spitzfuß und die Körperlast wird auf die beiden vorderen Stützpunkte des durch knöcherne Ankylose mit dem Unterschenkel verbundenen Fußes übertragen oder in den seltenen Fällen, in denen der Talus erhalten wird, tritt dieser bis zu einem gewissen Grade vikariierend ein. Am schwierigsten zu ersetzen und am bedeutsamsten in seinen Folgen ist der Wegfall des Capitulum metatarsi 1, der häufig unliebsame Folgen in Form von Verkrümmungen oder Plattfußbildung nach sich zieht. Man kann diesem Übelstand entweder durch Osteoplastik entgegentreten oder muß auf das Eintreten des Capitulum metatarsi 2 und 3 oder in anderen Fällen der Tuberositas oss. cuneiform. 1 verlassen. Nun gibt es auch Fälle, in

denen nur ein Stützpunkt erhalten geblieben ist und die doch ein „erfolgreiches" Resultat ergeben haben, darauf möchte ich noch etwas eingehen. In zweien von ihnen sind von den Fußknochen Talus und Calcaneus ganz oder teilweise und die Zehen erhalten worden; oder kurz gesagt, man hat es mit einem Chopart zu tun, bei dem die Gehfläche durch die erhaltenen Zehen verlängert wird. Nur in dieser Verlängerung liegt die Bedeutung der Zehen und der Tatsache, daß sie durch die größere Gehfläche einen größeren Halt ermöglichen, statisch kommen als Unterstützungspunkte nur die des Chopart in Betracht (vergl. Szymanowski (2). In dem einen Falle von Wolff, wo kein Unterstützungspunkt erhalten blieb, sondern die Zehen direkt an den Taluskörper angenagelt wurden, ist dies Gebilde als „Fuß" im eigentlichen Sinne wohl nicht mehr zu betrachten. Jedenfalls sind in den letzten 3 Fällen besonders gearbeitete Schuhe gerade wie bei den nach Chopart Amputierten nötig. Es ist deshalb, wie aus dem Vorhergegangenen ohne weiteres ersichtlich ist, wichtig, wenn möglich 2 Stützpunkte des Fußes bei den ausgedehnten Resektionen zu erhalten, wenn angängig besonders die Tuberositas metatarsi 1. Auch die Witzelsche Methode gibt je nach ihrer Ausdehnung dieselben statischen Verhältnisse wie ein Lisfranc oder Chopart mit der Modifikation, daß durch die angesetzten Zehen eine Verlängerung der Fußsohle erzielt wird. Zum Schlusse möchte ich nun meine Ansichten kurz zusammenfassen und in Form einiger Sätze formulieren.

1. Die ausgedehnten Resektionen am Tarsus und Metatarsus haben ihre mannigfachen Vorteile und sind gegebenenfalls fast stets Amputationen im Tarsus oder Metatarsus vorzuziehen.

2. Sie ergeben ein „erfolgreiches", d. h. ein der Amputation überlegenes Resultat in 65 Proz. der Fälle, bei einer Mortalität von 13—14 Proz.

3. Die Hauptindikation für die Resektionen gibt die Tuberkulose der Tarsal- und Metatarsalknochen.

4. Die besten Resultate gibt die Resektion im jugendlichen Alter, d. h. bei Patienten unter 25 Jahren, bei denen ein der Amputation überlegenes Resultat in 77,3 Proz mit einer Mortalität von 9,1 Proz. erzielt wurde.

5. Die Zahl und Anordnung der resezierten Knochen ist für den Erfolg vollkommen gleichgültig.

6. Will man einigermaßen in Sicherheit auf einen guten Erfolg rechnen, so muß man darauf bedacht sein, mindestens 2 Stützpunkte des Fußes zu erhalten.

7. Die Ansicht Borchardts, daß eine Amputation sämtlicher Metatarsi der Resektion der 3 inneren vorzuziehen sei, ist nicht aufrecht zu erhalten.

Man darf vielmehr ruhig die 3 inneren Metatarsi resezieren und erhält einen funktionell und kosmetisch tadellosen Fuß.

Literaturverzeichnis.

1. Kappeler, O., Über große atypische Resektionen am Fuße. Deutsche Zeitschr. f. Chir., Bd. 13, 1880, Kap. XXI, S. 432.
2. Szymanowski, Kritik der partiellen Fußamputationen, gestützt auf eine neue anatomische Deutung der Architektur des Fußes. Arch. f. klin. Chir., Bd. 1, 1861, S. 366.
3. Conner, Transactions of the Americal Surgical Association 1881—1883, Vol. I, S. 305.
4. Heyfelder, Oscar, Lehrbuch der Resektionen. Wien 1863.
5. Beck, Bernhard, Langenbecks Archiv, Bd. 5, 1864, S. 237.
6. Czerny, V., Über Caries der Fußwurzelknochen. Sammlung klin. Vortr. 1874, Nr. 76.
7. König, F., Lehrbuch der speziellen Chirurgie 1877, S. 1019.
8. König, F., Lehrbuch der speziellen Chirurgie, 4. Aufl., Bd. 3, S. 582.
9. Isler, Über große atypische Resektionen am Fuße. Deutsche Zeitschr. f. Chir., Bd. 31, 1891, S. 214.
10. Schmidt, Die Querexcision der Fußwurzelknochen. Mitteilungen aus dem Kölner Bürgerhospital. Herausgegeben von Prof. Bardenheuer. 2. H., 1886.
11. Mikulicz, Eine neue osteoplastische Resektionsmethode am Fuße. v. Langenbecks Archiv, Bd. 26, S. 496.
12. Lossen, Hueter-Lossen, Grundriß der speziellen Chirurgie, 3. Aufl., Bd. 2; 4 u. 5. Abt., S. 290.
13. Heidenhain, Über Fußresektionen mit dorsalem Lappenschnitt. (Aus der chir. Klinik in Greifswald). Arch. f. klin. Chir. Bd. 48, 1894, Kap. XVII, S. 372.
14. Wolff, Über ausgedehnte Resektionen am tuberkulösen Fuß. Verhandlungen der Deutschen Gesellschaft für Chirurgie. 25. Jubiläumskongreß 1896.
15. Vulliet, De l'incision dorsale transverse dans les résections étendues tarso-métatarsiennes. Ref. im Zentralbl. f. Chir. 1898, S. 495.
16. Caselli, Le resezioni nel trattamento della tuberculosa del piede. Festschrift für Durantl 1898. Ref. Zentralbl. f. Chir. 1899, S. 969.
17. Witzel (Hoffmann), Exartikulation nach Chopart mit Erhaltung der Zehen. Deutsche med. Wochenschr. 1899, Nr. 1.
19. Gegenbaur, Lehrbuch der Anatomie des Menschen. 6. Aufl., 1895, S. 320.
20. Meyer, Statik und Mechanik des menschlichen Knochengerüstes. Leipzig 1873.
21. Seitz, Zeitschrift für orthopädische Chirurgie, Bd. 8, Heft 1.
22. Bayer, Osteoplastischer Ersatz der beiden vorderen Stützpunkte des Fußgewölbes.
23. Petersen, Über Operationen an den kleinen Röhrenknochen. Arch. f. klin. Chir., Bd. 32, S. 351.

Anzeigen literarischer Neuigkeiten, welche der Redaktion zugeschickt worden sind:

Archivio di Ortopedia, 1907, Heft 4.

N. Biagi (Firenze): Studie su alcuni tumori congeniti e dell' infanzia.

G. Sangiorgi (Bologna): Influenza dell' edema da stasi meccanica sulla ossa in via d'accrescimento. Ricerche sperimentali.

P. Palagi (Milano): Sulla sinostosi radio-ulnare superiore.

U. Raggi (Milano): Sopra un caso di distrofia ossea di origine nervosa.

The St. Paul Medical Journal, 1907, No. 9.

Rothrock: The indications for the Management of Labor in Pelvic Contraction.

Peddicord: Prevention of Prostatic Hypertrophy.

Hughes: Care during the Puerperium.

Ramsey: Infant Feeding, including the Use of Buttermilk and Allied Products.

Leavitt: Dilatation of the Cervix Uteri.

Kelway, Diagnosis of Unruptured Tubal Pregnancy.

Revue française de Médecine et de Chirurgie, 1907, No. 18.

La Clinica chirurgica, 1907, No. 8.

Domenichini: Le Ernie negli infortuni sul lavoro.

Martini: Sopra un nuovo processo di sutura amovibile nella cura radicale dell' ernia inguinale.

Mambrini: Pleurite purulenta appendicolare in una bambina di cinque anni.

Minucci: Nuova scatola di cristallo per conservare asettica la seta.

Rossi: Il mio metodo di cura nelle fratture del femore.

Ceccherelli: L'argomento del giorno.

Archives générales de Chirurgie, 1907, Heft 2.

Baudet: La hernie inguino-interstitielle et la hernie en bissac.

Leroy, Les epiploïtes.

Branca et Basseta: Sur le développement du testicule humain.

Revue de Chirurgie, 1907, No. 9.

Terrier et Lecène: La ligne semilunaire de Spiegel.

Couteaud: Plaies de la vésicule biliaire.

Estor: De la subluxation congénitale du poignet.

Pichon: Les myocèles.

Archives Provinciales de Chirurgie, 1907, No. 7 u. 8.

Pauchet: Interventions pour cancers graves de la langue.

Le Jemtel: Evolution clinique des tumeurs épithéliomateuses de l'ovaire.

Longuet: Technique de l'appendicectomie d'après les Morgagniens listérisés.
Mencière: Pelvi-fixateur pour maintenir le bassin du sujet pendant la réduction des luxations congénitales de la hanche.
Mencière: Mon nouveau modèle d'Ostéotome-revolver.
Rastonil: Traitement des fistules vésico-vaginales.
Manny: A propos d'un cas de fibrome sphacélé, compliquée de grossesse.
Lop: Statistique de Prompt Secours à Marseille.

Imbert et Pons, L'aneurysme innominé.
Mencière: Résultat des greffes musculo-tendineuses et des interventions chirurgicales orthopédiques dans les difformités d'ordre paralytique.

International Journal of Surgery, 1907, No. 9.
Halstead: Hypernephroma with Bone Metastasis as a First Symptom: Large Fascial Sarcoma of the left Thigh; Charcot's Joint.
Walker: Diagnosis of Pyloric Stenosis.
Davis: Practical Suggestions for the Limitation of Puerperal Infection.
Hageboeck: Some Observations in Gallbladder Surgery.
Lawrence: Functional Derangements of the Cecum.
Downey: New Operating Table with Fracture and Orthopedic Attachment.
Grear: The Treatment of Burns.
Robinson: The Hodgen Splint.

American Journal of Surgery, 1907, No. 9.
Eisendraht: Tuberculosis of the Cervical Lymph Nodes.
Marks, Some Practical Points on Providing for End-Bearing Stumps in Amputations of the Lower Extremity.
Oppenheimer: Headaches, Causes and Treatment from the Aurist's Standpoint.
Downey: The Treatment of Fractures of the Tibia, Fibula, Femur and Clavicle.
Barnett: Results of Untreated Tuberculous Coxitis.
Ware, Surgical Postures.
Wile: Blood Examination in Surgical Diagnosis.
Taylor, Ectopic Pregnancy.

Kappis-Kiel.

Berichtigung.

In der Arbeit von Prof. Wassyljew, 89. Bd., S. 247, Zeile 33 von oben lies statt „von totaler Exstirpation der Harnblase wegen Verletzung" — „von totaler Exstirpation der Harnblase wegen Krebs".

Fig. 1.

Fig. 2.

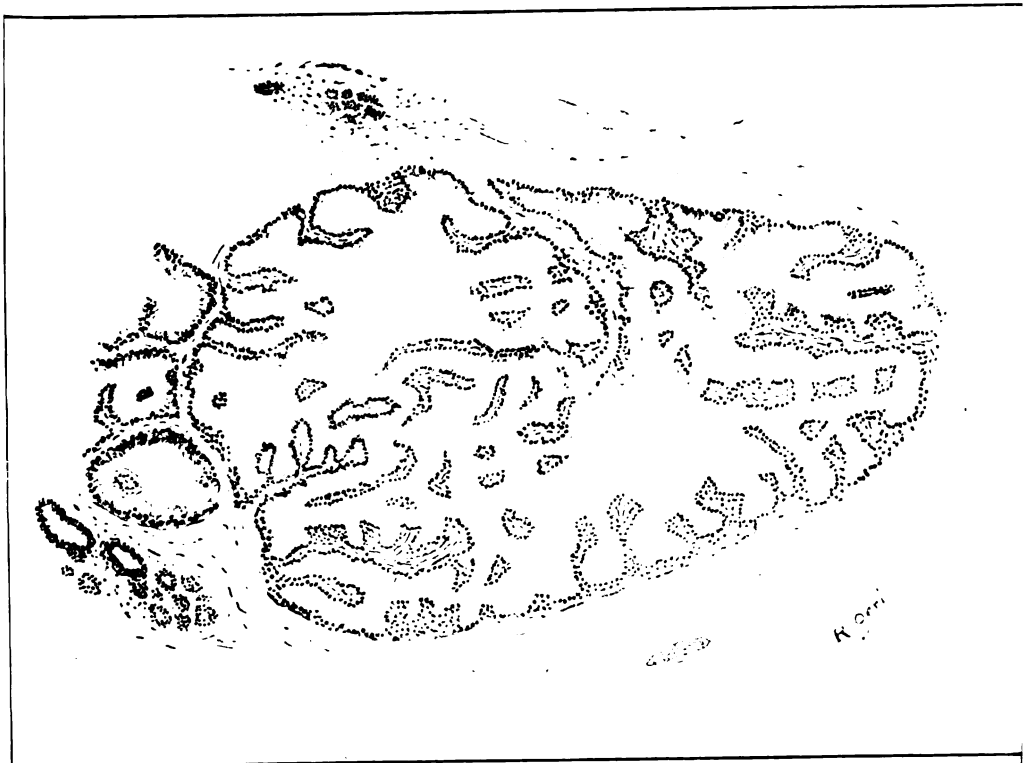

ST

17503